No. 246 H15_d.18 1886
GLASGOW
UNIVERSITY
LIBRARY.

MIKROSKOPISCHE

MORPHOLOGIE

DES

THIERKÖRPERS

IM GESUNDEN UND KRANKEN ZUSTANDE.

VON

Dr. C. HEITZMANN

IN NEW-YORK

EHEM. DOCENTEN DER PATHOLOGISCHEN ANATOMIE AN DER HOCHSCHULE IN WIEN.

MIT 380 ORIGINAL-ABBILDUNGEN.

WIEN, 1883.

WILHELM BRAUMÜLLER

K. K. HOF- UND UNIVERSITÄTSBUCHHÄNDLER.

VORWORT.

Indem ich dieses Buch, das Ergebniss einer zehnjährigen, eindringlichen Arbeit der Oeffentlichkeit übergebe, bin ich mir wohl bewusst, dass die darin niedergelegten Thatsachen und Folgerungen bei den Fachmännern nicht sofortige Anerkennung finden werden.

Ich habe die Zellentheorie, welche über dreissig Jahre lang eine unbestrittene Herrschaft ausübte, im Jahre 1873 als irrthümlich erklärt, nachdem ich den Zusammenhang aller, am Aufbau der Gewebe betheiligten Elemente nachgewiesen hatte. 1872 entdeckte ich die Verbindungen der Knorpelkörperchen, welche heute, Dank einem vereinfachten Verfahren, ohne alle Schwierigkeit zu sehen sind. Bald darauf erforschte ich den feineren Bau des „Protoplasma", und wies nach, dass derselbe Bau in allen interstitiellen Substanzen vorhanden sei, welche man bis dahin als leblos betrachtet hatte.

Nachdem viele meiner 1872 und 1873 aufgestellten Behauptungen mittlerweile von guten Beobachtern als richtig erklärt wurden, darf ich mich wohl der Hoffnung hingeben, dass auch die übrigen mit der Zeit Annahme finden werden, trotzdem dieselben der Zellentheorie schnurstracks widersprechen.

Ich habe im Herbst 1874 Wien verlassen, und am ersten November desselben Jahres in New-York eine Werkstatt für mikroskopische Forschung eröffnet. Diese erwies sich über alle Erwartungen erfolgreich. Ueber siebenhundert Theilnehmer, darunter manche der gebildetsten und unabhängigsten Mitglieder des ärztlichen Standes, haben sich hier von der Richtigkeit meiner Behauptungen durch Augenschein überzeugt. Eine Anzahl derselben führte in meinem Labora-

torium werthvolle Forschungen aus, deren Ergebnisse in verschiedenen Aufsätzen dieses Buches niedergelegt sind.

Ich hatte Jahre lang durch Abbildungen naturwissenschaftlicher Gegenstände Auge und Urtheil in vielleicht nicht gewöhnlicher Weise geschärft, bevor ich an selbstständige Untersuchungen mit dem Mikroskope ging. Wenn nun einer unserer anerkannt besten Mikroskopiker, Herr Prof. *S. Stricker,* öffentlich erklärt, dass er sechs Jahre lang brauchte, bis er sich von der Richtigkeit meiner Behauptung, die Grundsubstanz lebt, überzeugen konnte, so ist gar nicht abzusehen, wie lange es dauern dürfte, bis dieser Fundamentalsatz allgemeine Anerkennung finden wird. Meine Ueberzeugung ist aber, dass das Studium der normalen und pathologischen Histologie erst auf dieser Grundlage anfängt fruchtbringend zu sein.

Wieder einmal haben die Thatsachen bewiesen, dass die Vereinigten Staaten von Amerika vorangehen, wenn es sich um Förderung neuer Gedanken von praktischer Wichtigkeit handelt. Ich habe in New-York von meinen Schülern und Mitarbeitern reichlich Aufmunterung erfahren. Auch wurde ich in grossherziger Weise von einem Freunde unterstützt, der zwar kein Arzt, aber ein Fürst an Charakter und Vermögen ist, und die meisten Fürsten darin übertrifft, dass er mir nicht gestattet, seinen Namen auf das Widmungsblatt zu stellen.

Das Buch ist kurz vor dieser Ausgabe in englischer Sprache in New-York erschienen. Die Abbildungen sind ohne Ausnahme von mir selbst gezeichnet, und zu meiner völligen Zufriedenheit von der „Moss Engraving Company“ in New-York auf Metall übertragen worden.

New-York. Ende Januar 1883.
39 West 45th Street.

C. Heitzmann.

Verzeichniss der Beiträge.

Frank Abbott. New-York.

The Minute Anatomy of Dentine and Enamel. *The Dental Cosmos.* Philadelphia. 1880. — Caries of Human Teeth. *The Dental Cosmos.* Philadelphia 1878 und 1879.

H. G. Beyer. Ver. St. Marinearzt.

Microscopical Studies on Abscess of the Brain. *Journal of Nervous and Mental Disease.* Chicago. 1880. — A Contribution to the History of the Development of Colloid Cancer. *The Medical Gazette.* New-York. 1880. — The Terminations of the Nerves in the Testicle. *Journal of Nervous and Mental Disease.* Chicago. 1883.

C. F. W. Bödecker. New-York.

Necrosis. *The Dental Cosmos.* Philadelphia. 1878. — The Distribution of Living Matter in Human Dentine, Cement, and Enamel. *The Dental Cosmos.* Philadelphia. 1878 und 1879. — Secondary Dentine. *The Dental Cosmos.* Philadelphia. 1879. — On Pericementum and Pericementitis. *The Dental Cosmos.* Philadelphia. 1879—1880. — The Minute Anatomy of the Dental Pulp in its Physiological and Pathological Conditions. *The Dental Cosmos.* Philadelphia. 1882.

J. C. Davis. New-York.

Microscopical Studies on Abscess of the Liver. *Archives of Medicine.* New-York. 1879.

Louis Elsberg. New-York.

Notice of the Bioplasson Doctrine. *Transactions of the American Medical Association.* 1875. — The Structure of Colored Bloodcorpuscles. *Annals of the New-York Academy of Sciences.* Vol. I. 1879. — Microscopical Study of Papilloma of the Larynx. *Archives of Laryngology.* New-York. Vol. I. 1880. — Contributions to the Normal and Pathological Histology of the Cartilages of the Larynx. *Archives of Laryngology.* New-York. Vol. II. 1881. Vol. III. 1882.

J. Baxter Emerson. New-York.

Periencephalitis. *Journal of Nervous and Mental Disease.* Chicago. 1880.

J. W. Frankl. New-York.

A Contribution to the History of the Development of the Human Decidua. *American Journal of Obstetrics and Diseases of Women and Children.* Vol. XI. 1878.

Jeannette B. Greene. New-York.

Chronic Inflammation of the Kidneys. Uebersetzt nach dem englischen Manuscript. — Waxy Degeneration of the Placenta. *The American Journal of Obstetrics and Diseases of Women and Children.* Vol. XIII. 1880. — Microscopical Studies on the Catamenial Decidua. *The American Journal of Obstetrics and Diseases of Women and Children.* Vol. XV. 1882.

William Hassloch. New-York.

The Structure and Growth of Some Forms of Mildew. *New-York Medical Journal.* 1878. — Researches on the Microscopical Structure of the Cornea. *Archives of Ophthalmology and Otology.* Vol. VII. 1878.

C. Heitzmann. New-York.

Zur Kenntniss der Dünndarmzotten. *Sitzungsber. d. Akad. d. Wissenschaften in Wien.* Bd. LVIII. 1868. — Studien am Knochen und Knorpel. *Wiener Mediz. Jahrbücher.* 1872. — Ueber die Rück- und Neubildung von Blutgefässen im Knochen und Knorpel. *Wiener Mediz. Jahrbücher.* 1873. — Ueber künstliche Erzeugung von Rachitis und Osteomalacie an Thieren. *Anzeiger d. Akad. d. Wissensch. in Wien.* 1873. *Vortrag in der Gesellsch. d. Aerzte in Wien.* 1873. Untersuchungen über das Protoplasma. I. Bau des Protoplasma. *Sitzungsber. d. Akad. d. Wissensch.* in Wien. April. 1873. II. Das Verhältniss zwischen Protoplasma und Grundsubstanz im Thierkörper. *Sitzungsber. d. Akad. d. Wissensch. in Wien.* Mai. 1873. III. Die Lebensphasen des Protoplasmas. *Sitzungsber. d. Akad. d. Wissensch. in Wien.* Juni. 1873. IV. Die Entwicklung der Beinhaut, des Knochens und des Knorpels. *Sitzungsber. d. Akad. d. Wissensch. in Wien.* Juli. 1873. V. Die Entzündung der Beinhaut, des Knochens und des Knorpels. *Sitzungsber. d. Akad. d. Wissensch. in Wien.* Juli. 1873. — Ueber Tuberkelbildung. *Wiener Mediz. Jahrbücher.* 1874. — The Cell Doctrine in the Light of Recent Investigations. *New-York Medical Journal.* 1877. — On the Nature of Suppurative Processes of the Skin. *Vortrag in der County Med. Society von New-York.* 1877. Ungedruckt. — The Aid which Medical Diagnosis receives from recent Discoveries in Microscopy. *Archives of Medicine. New-York.* 1879. — Epithelium and its Performances. *New-York Medical Journal.* 1878. — Microscopical Studies on Inflammation of the Skin. *The Chicago Medical Journal and Examiner.* 1879. — Tumors of the Skin. *Archives of Dermatology. Philadelphia.* 1880. — A Contribution to the Minute Anatomy of the Skin. *The Chicago Medical Journal and Examiner.* 1881.

E. W. Hoeber. New-York.

Ueber die erste Entwicklung der Krebselemente. *Sitzungsber. d. Akad. d. Wissenschaften in Wien.* 1875.

M. L. Holbrook. New-York.

The Structure of the Muscle of the Lobster. *Proceedings of the American Society of Microscopists.* Buffalo, 1882. — The Termination of the Nerves in the Liver. *Proceedings of the American Society of Microscopists.* Buffalo. 1882.

A. M. Hurlbutt. New-York.

The Structure of the Bloodcorpuscles of the Oyster. *New-York Medical Journal.* 1879.

A. W. Johnstone. Danville. Ky.

Experimental and Microscopical Studies on the Origin of the Bloodglobules. *Archives of Medicine*, VI. 1881. The Development of Carcinoma in Lymphganglia. *Archives of Medicine*. VII. 1882.

Alfred Meyer. New-York.

Untersuchungen über acute Nierenentzündung. *Sitzungsber. d. Akad. d. Wissensch. in Wien.* Bd. LXXV. 1877.

Henry B. Millard. New-York.

Researches in the Minute Anatomy of the Epithelia of the Kidney. *The New-York Medical Journal.* 1882.

H. Chr. Müller. New-York.

Beiträge zur Kenntniss der interstitiellen Leberentzündung. *Sitzungsber. d. Akad. d. Wissensch. in Wien.* Bd. LXXIII. 1876.

J. H. Ripley. New-York.

Syphilitic Hepatitis and Syphilitic Pneumonia. *Manuscript.*

John A. Rockwell. New-York.

A Contribution to the Pathology of the Brain. *The New England Medical Gazette.* 1882. — Microscopical Studies in Yellow Atrophy of the Liver. *The New England Medical Gazette.* 1882.

L. Schöney. New-York.

Ueber den Ossificationsprocess bei Vögeln, und die Neubildung von rothen Blutkörperchen an der Ossificationsgrenze. *Archiv für Mikroskop. Anatomie.* Bd. XIII. 1875.

Rudolf Tauszky. New-York.

Ueber die durch Sarcomwucherung bedingten Veränderungen des Epithels. *Sitzungsber. d. Akad. d. Wissensch. in Wien.* Bd. LXXIII. 1875.

INHALT.

Seite

Vorwort III
Beiträge der Autoren V
Errata XV
I. Methoden 1
Infusion 2
Feuchte Kammer 3
Heizbarer Tisch 3
Elektricität 4
Zurichtung frischer Gewebe 4
Conservirung von Geweben 5
Schneiden 6
Einschliessen 8
Färben 9
Injection 10
Wie soll man mit dem Mikroskop arbeiten? 11
II. Allgemeine Eigenschaften der lebenden Materie 13
Chemie 13
Aeusserungen des Lebens 14
Eigenschaften der lebenden Materie . . . 14
Zeugung 16
Historische Skizze der Lehre von der lebenden Materie 18
III. Die Anordnung der lebenden Materie im „Protoplasma“ 21
Amöben 21
Blutkörper des Flusskrebses 23
Blut vom Triton 25
Farblose Blutkörper des Menschen 26
Colostrumkörper 28
Folgerungen 28
Analyse der im Jahre 1873 gemachten Behauptungen 30
Nur ein Theil des „Protoplasmas“ ist lebende Materie 33
Chemische Reagentien 34
Analyse der Ruhe 34
Analyse der Contraction und Dehnung . . 35
Analyse des Tetanus 35
Analyse des Hüllenlagers 36
Analyse der Vacuolen 37
Vergleich zwischen der Amöbe und dem Menschen 37
Der Bau der Blutkörperchen der Auster. Von *A. H. Hurlbutt* 38
Bau und Wachsthum einiger Formen des Schimmelpilzes. Von *Wilh. Hasslock* . 41

Seite

IV. Die Entwicklungsphasen der lebenden Materie 47
Amöben 47
Knorpelkörperchen 48
Knochenkörperchen 50
Körper des Knochenmarks 51
Die Zellentheorie im Lichte dieser Untersuchungen 54
Neue Nomenclatur 59
Die Erkenntniss der allgemeinen Constitution des Körpers aus einzelnen Plastiden 60
V. Bau und Ursprung der rothen Blutkörperchen 66
A. Der Bau der rothen Blutkörperchen Von *L. Elsberg* 66
B. Der Ursprung der rothen Blutkörperchen 101
Blutbildung aus Knorpel 101
Bildung von Blut im entzündeten Knochen 103
Blutbildung im Knorpel und Knochen von Vögeln 107
Experimentelle und mikroskopische Studien über den Ursprung der Blutkörperchen. Von *A. W. Johnstone* 110
VI. Allgemeines über die Gewebe . . 115
Ursprung, Definition und Eintheilung der Gewebe 115
Ursprung 115
Definition 118
Eintheilung 118
Das Verhältniss zwischen der lebenden Materie und der interstitiellen Substanz 119
Bau und Leben der Knorpelkörperchen . 120
Markgewebe 120
Gewebe der Nabelschnur 124
Sehnengewebe 127
Periostgewebe 128
Knochengewebe 130
Blutgefässe 131
Muskelgewebe 131
Structurelemente des Nervensystems . . . 132
Epithelgewebe 134
Folgerungen 135
Ist Blut ein Gewebe? 139
Untersuchungen u. Folgerungen seit 1873 139

Seite

VII. Das Bindegewebe 149
Definition und Eintheilung 149
1. Myxomatöses oder Schleimgewebe 152
a) Das Markgewebe 153
b) Das reticuläre Gewebe 154
c) Myxomatöses Gewebe der Nabelschnur 157
Fettgewebe 161
2. Das streifige oder faserige Bindegewebe 164
a) Zartes Bindegewebe, aus Fasern oder verhältnissmässig dünnen Faserbündeln aufgebaut 166
b) Dichtes Bindegewebe, aus gröberen, sich durchkreuzenden Bündeln hergestellt 168
c) Dichtes Bindegewebe, bestehend aus groben, in der Längsrichtung verlaufenden Bündeln 171
d) Dichtes Bindegewebe, aus sich kreuzenden Bändern aufgebaut 174
e) Verschmolzene Lager elastischer Grundsubstanz in flacher Ausbreitung . . 175
f) Lamellirte Lagen fibrösen sich durchkreuzenden Bindegewebes 176
Untersuchungen über den feineren Bau der Hornhaut. Von *Wilh. Hassloch* . . 178
Entwicklung des fibrösen Bindegewebes 185
Secretionstheorie 188
Umbildungstheorie 188
Elastische Substanz 189
Territorien 189
3. Das Knorpelgewebe 193
Geschichte 193
Arten des Knorpelgewebes 198
a) Netz- oder elastischer Knorpel . . . 199
b) Streifiger oder Faserknorpel 201
c) Hyaliner Knorpel 202
Der Bau des Hyalinknorpels 206
Der Bau des Schildknorpels. Von *L. Elsberg* 214
Die Entwicklung des Knorpels 219
4. Das Knochengewebe 225
Geschichte 225
Methoden 228
Knochenkörperchen 229
Arten des Knochengewebes 231
a) Das spongiöse oder Epiphysen-Knochengewebe 231
b) Das compacte oder corticale Knochengewebe 233
Beinhaut 236
Blutgefässe 238
Knochenmark 238
Das Verhältniss der Lamellensysteme zu den Blutgefässen 239
Die Entwicklung des Knochengewebes . 244
Entwicklung des Knochens aus Knorpel 246
a) Verkalkung 247
b) Bildung des Markgewebes 249
c) Bildung von rothen Blutkörperchen und Blutgefässen 252

Seite

d) Die Bildung des Knochens aus Markgewebe 255
Der Process der Knochenbildung bei Vögeln. Von *L. Schöney* 258
Die Entwicklung des Knochens von fibrösem Bindegewebe 262
Das Wachsthum und die Rückbildung des Knochens 266
VIII. Muskelgewebe 271
1. Glatter oder ungestreifter Muskel 272
2. Der gestreifte Muskel 275
Der Bau des Muskels vom Hummer. Von *M. L. Holbrook* 284
IX. Nervengewebe 289
1. Die Nervencentren 290
A. Das Gehirn 290
Der Ursprung der Gehirnnerven . . 292
B. Die graue Substanz 293
C. Die Ganglienelemente 296
D. Die weisse Substanz des Rückenmarks 300
E. Die Bindegewebshüllen des Gehirns und Rückenmarks 301
F. Die Ganglien 303
2. Die Nerven 303
a) Markhältige Nerven 303
b) Marklose Nerven 306
3. Endigungen der Nerven 308
a) Endigungen markhältiger Nervenfasern 308
b) Endigung markloser Nervenfasern . . 309
Entwicklung des Nervengewebes 311
Methode zur Präparation des Nervengewebes 314
Analyse der lebenden Materie in ihrer Beziehung zur Nerventhätigkeit . . . 315
X. Das epitheliale und endotheliale Gewebe 322
Definition 322
Bau 324
Eintheilung 329
Endigung der Nerven 334
Drüsen 336
Leistungen des Epithels 338
a) Die wässerige Secretion 339
b) Die schleimige Secretion 340
c) Die fettige Secretion 343
Das Blutgefässsystem 344
1. Das Herz 345
2. Die Arterien 346
3. Die Venen 349
4. Die Capillare 350
Entwicklung der Capillare 352
Das Lymphgefässsystem 354
Lymphgefässe 354
Lymphganglien und Lymphgewebe . . . 357
Thymus 359
Schilddrüse 360
Nebenniere 360
Milz 361
XI. Entzündung 365
Historische Skizze 365
1. Die Entzündung des Bindegewebes 368

Seite

A. Entzündung der Beinhaut 368
B. Entzündung des Knorpels 373
Oberflächliche Verletzung des Gelenkknorpels in der Mitte der unteren Fläche eines Oberschenkelcondyls . . 373
Gleichzeitige Verletzung des Gelenkknorpels und des Epiphysenknochens in der Mitte der unteren Fläche des Oberschenkelcondyls 374
Oberflächliche und tiefe Verletzung des Gelenkknorpels an den Uebergangsstellen der vorderen und unteren Flächen in die Seitenflächen eines Oberschenkelcondyls 376
Fütterungsversuche der Knorpelkörperchen mit unlöslichen, körnigen Substanzen 377
C. Entzündung des Knochens 380
Verflüssigung der Grundsubstanz 382
Rückkehr zum Jugendzustande 384
Neubildung von Blutgefässen im entzündeten Knochengewebe 387
Folgerungen im Jahre 1873 390
Der Heilungsvorgang gebrochener Knochen 395
Die Nekrose. Von *C. F. W. Bödecker* . . 404
Rachitis und Osteomalacie 408
Rachitis 410
Osteomalacie 414
2. Entzündung des Muskels. Trichinose 416
3. Entzündung des Nervengewebes 421
Mikroskopische Studien über einen Gehirnabscess. Von *H. G. Beyer* . . . 422
1. Wand des Abscesses 425
2. Weisse Substanz 426
3. Marklose Nervenfasern 428
4. Graue Substanz 429
4. Entzündung der Epithelien und Endothelien 432
Arten der Entzündung 437
a) Die katarrhalische Entzündung . . . 438
b) Die croupöse Entzündung 438
Die diphtheritische Entzündung . . 438
c) Die eitrige Entzündung 439
Der Heilungsprocess der Wunden . . 439
Secundäre Veränderungen 440
Fettige Entartung 440
Pigmententartung 441
Amyloide Entartung 442
Colloidkörperchen des Nervensystems . . 444
Amyloid-Entartung des Kleinhirns. Von *J. Baxter Emerson* 445
Amyloid-Entartung des Gehirns. Von *John A. Rockwell* 449
XII. Tuberculose 454
Tuberculose der Lungen 455
Localisirte Tuberculose 455
Disseminirte Tuberculose 457
Tuberculöse Lungenentzündung 461
Miliartuberculose 462
Tuberculose der serösen und Schleimhäute 463

Seite

Chronische Rippen- und Bauchfelltuberculose 463
Subacute Tuberculose 464
Miliartuberculose 465
Tuberculose des Kehlkopfes 465
Tuberculose des Darmes 465
Tuberculose der weiblichen Genitalien . 466
Tuberculose und Scrophulose der Lymphdrüsen 467
Tuberculose der Niere. Begleitende Nierenentzündung 468
Theorie der Tuberculose 471
Kennzeichen des Tuberkels 471
Entstehung des Tuberkels 473
Weitere Veränderungen des Tuberkels . 476
Vergleich mit der Eiterung 477
Tuberculöse und scrophulöse Diathese . 479
Schlussfolgerungen 481
XIII. Geschwülste 483
Definition 483
Ursprung 483
Zusammensetzung und Localisation . . 485
Gutartigkeit und Bösartigkeit 486
a) Klinische und pathologische Eigenschaften 487
b) Histologische Eigenschaften 490
Secundäre Veränderungen 492
Eintheilung 494
1. Myxom. Schleimgeschwulst . . . 495
a) Myxom von netzförmigem Bau . . . 495
b) Myxom vom Bau des Nabelstranges . 497
c) Myxom vom Bau der Schilddrüse, sogenanntes Lymphadenom 497
2. Fibrom. Fasergeschwulst 498
a) Fibrom aus lockerem, fibrösem Bindegewebe 499
b) Myxofibrom oder weiches Fibrom . . 500
c) Fibrom aus dichten, sich durchkreuzenden Faserbündeln 501
d) Narbenförmiges Fibrom oder Cheloïd 501
Combinationen 501
3. Chondrom. Knorpelgeschwulst . . 502
4 Osteom. Knochengeschwulst . . . 504
a) Das spongiöse oder Epiphysenosteom 504
b) Das compacte oder Elfenbeinosteom . 505
Odontom 505
Psammom 506
5. Myelom oder Sarcom 507
A. Das Globomyelom 508
a) Globomyelom, von grossen Plastiden aufgebaut 508
b) Globomyelom, von kleinen Plastiden aufgebaut 509
c) Gliom oder Gliomyelom 509
B. Das Spindelmyelom 510
a) Spindelmyelom, von grossen Plastiden aufgebaut 510
b) Spindelmyelom, von kleinen Plastiden aufgebaut 511
c) Spindelnetzmyelom (Netzzellen-Sarcom) 511
Das Riesenzellen-Sarcom *Virchow's* . . . 512

Seite

Melanotisches Myelom 512
Combinationen des Myeloms 513
a) Fibromyelom 514
b) Myxomyelom 515
c) Chondromyelom 515
d) Osteomyelom 516
Das alveolare Myelom 517
Die durch Sarcomwucherung bedingten Veränderungen des Epithels. Von *Rud. Tauszky* 519
6. Lipom. Fettgeschwulst 527
7. Angiom. Gefäss- oder erectile Geschwulst 529
a) Das einfache Angiom 529
b) Das lappige Angiom 529
c) Das cavernöse Angiom 530
Lymphangiom 532
Endotheliom 533
8. Myom. Muskelgeschwulst 533
9. Neurom. Nervengeschwulst . . . 535
10. Papillom. Warzengeschwulst . . 537
a) Das hornige Papillom 538
b) Das myxomatöse Papillom 539
Mikroskopische Studien an einem Papillom des Kehlkopfes. Von *Louis Elsberg* 540
11. Adenom. Drüsengeschwulst . . . 545
Cysten 547
12. Carcinom. Krebsgeschwulst . . . 550
a) Scirrhus 550
b) Epitheliom 551
c) Medullarkrebs 552
Der Ursprung der Krebselemente. Von *E. W. Hoeber* 555
Localer Ursprung und Uebertragung . . . 561
Die Entwicklung des Carcinoms in Lymphganglien. Von *A. W. Johnstone* . 562
Secundäre Veränderungen des Carcinoms 565
a) Fettmetamorphose 565
b) Amyloide Metamorphose 565
c) Colloide Metamorphose 566
d) Cystenmetamorphose 566
e) Pigmentmetamorphose 566
Die Entwicklung des Colloidkrebses. Von *H. G. Beyer* 566
XIV. Die Haut 571
1. Das Unterhautgewebe 571
2. Die Lederhaut 572
3. Blutgefässe 575
4. Lymphgefässe 576
5. Nerven 577
6. Die Epithelbekleidung der Haut . . 579
7. Die Einpflanzung der Haare 581
8. Das Haar 587
Haarwechsel 588
Entwicklung des Haares 589
9. Talgdrüsen 589
10. Die Schweissdrüsen 590
11. Die Nägel 592
12. Die Milchdrüsen 595
Entzündung der Haut 596
Geschwülste der Haut 599

Seite

XV. Der Ernährungs-Apparat 602
1. Die Mundhöhle 604
2. Die Zunge 606
3. Rachenhöhle und Speiseröhre 609
4 Der Magen 611
5. Der Dünndarm 614
6. Der Dickdarm 621
Blutgefässe des Darmes 622
Lymphgefässe des Darmes 623
Nerven des Darmes 624
7. Die Speicheldrüsen 625
Speichel 626
Soor 626
Katarrhalische Stomatitis 626
Croupöse Entzündung 627
Diphtheritische Entzündung 627
XVI. Die Zähne 628
Dentin, Cement und Schmelz. Von *C. F. W. Bödecker* 629
Methoden 629
Dentin 630
Cement 632
Hals des Zahnes 636
Schmelz 637
Ergebnisse 640
Geschichte 641
Dentin und Schmelz von Milchzähnen. Von *Frank Abbott* 647
Secundäres Dentin. Von *C. F. W. Bödecker* 648
Secundäres Dentin im Bau ähnlich dem primären 654
Secundäres Dentin von lamellirtem Bau . 655
Osteo-Dentin 656
Die Pulpe des Zahnes. Von *C. F. W. Bödecker* 658
1. Methoden 658
2. Der feine Bau des normalen Pulpagewebes 659
3. Pulpitis 661
4. Verkalkung und amyloide Entartung . 663
5. Dentinificirung, Eburnificirung und Ossificirung 664
a) Pulpasteine vom Charakter des secundären Dentins 665
b) Pulpasteine aus völlig entwickeltem, lamellirten Knochen bestehend . . . 665
c) Pulpasteine aus einer Mischung von Knochen- und Zahnbeingewebe bestehend 666
d) Pulpasteine aus Dentin, mit den Eigenschaften des primären, bestehend 666
Geschichte 667
Das Pericement. Von *C. F. W. Bödecker* . 670
A. Formen und Entwicklung 670
B. Pericementitis 673
a) Plastische Entzündung und Neubildung 673
b) Hyperplasie 676
c) Pyorrhoea alveolaris 676
d) Alveolar-Abscess 678
Literatur 679
Resultate 681
Caries. Von *Frank Abbott* 681

Seite

Methoden 681
Caries des Schmelzes 682
Caries des Zahnbeins 683
Caries des Cements 688
Ergebnisse 689
Geschichte 690
Zerstörung der Milchzähne 692
Entwicklung der Zähne 693
XVII. Die Leber 694
Portavene 694
Capillare der Läppchen 695
Lebervene 696
Leberepithelien 697
Gallencapillare 698
Gallengänge 700
Interstitielles Bindegewebe 701
Gallenblase 702
Leberarterie 702
Lymphgefässe der Leber 702
Die Endigung der Nerven in der Leber. Von *M. L. Holbrook* 703
Pathologie der Leber 706
Katarrhalische oder interstitielle Hepatitis. Von *H. Chr. Muller* 706
Miliartuberculose der Leber 714
Syphilitisches Gumma 714
Mikroskopische Studien über den Leber-Abscess. Von *J. C. Davis* 715
Pyämische Abscesse 720
Fettentartung 725
Pigmententartung 723
Amyloidentartung 723
Gelbe Leberatrophie. Von *J. A. Rockwell* 724
XVIII. Der Athmungs-Apparat 730
1. Die Nasenhöhlen 730
2. Der Kehlkopf 732
3. Die Luftröhre 733
4. Die Lungen 734
Pathologie der Lungen 738
Pigmentirung der Lungen 738
Emphysem 738
Entzündung (Pneumonie) 739
a) Croupöse Pneumonie 740
b) Katarrhalische Pneumonie 743
Acute Miliartuberculose 745
c) Plastische, interstitielle Pneumonie 746
d) Eitrige Pneumonie 747
Auf Syphilis beruhende Hepatitis und Pneumonie. Von *J. H. Ripley* 748
Untersuchung des Sputums 750
XIX. Der Harnapparat 754
1. Die Nieren 755
Nierenarterie 755
Knäuel 756
Capillare 758
Venen 759
Harnröhrchen 760
Bindegewebe 763
Lymphgewebe 764
Nerven 764
Untersuchungen über den feineren Bau der Nierenepithelien. Von *H. B. Millard* 765

Seite

Die Endothelien der Harnröhrchen 769
Nephritis 772
Acute Entzündung der Nieren. Von *Alfred Meyer* 775
1. Die katarrhalische (desquamative, interstitielle) Nephritis 777
2. Die croupöse (parenchymatöse) Nephritis 782
3. Die eitrige (abscedirende) Nephritis . . 787
Chronische Entzündung der Nieren. Von *Jeannette B. Greene* 791
1. Chronische, katarrhalische Nephritis . 791
2. Chronische, croupöse Nephritis . . . 795
3. Chronische, eitrige Nephritis 798
Bildung von Cysten 798
Fettentartung 799
Amyloid-Entartung 800
Ergebnisse 801
2. Die Nierenkelche, Nierenbecken und Harnleiter 802
3. Die Harnblase 804
4. Die Harnröhre 804
XX. Der Harn 806
Normaler Harn 806
Pathologischer Harn 808
Pathologische Bestandtheile 809
Bestimmung des specifischen Gewichtes . 810
Chemische Proben 811
Zuckerproben 812
Mikroskopische Untersuchung 814
Zufällige Beimischungen 814
Krystallische und amorphe Sedimente . 816
1. Harnsäure 817
2. Oxalsaurer Kalk 817
3. Harnsaures Natron 818
4. Hippursäure 818
Cystin. Tyrosin. Leucin 819
5. Harnsaures Ammoniak 819
6. Tripelphosphate 820
7. Einfache Phosphate 820
8. Kohlensaurer Kalk 821
Schleim 821
Eiterkörperchen 822
Rothe Blutkörperchen 823
Trümmer von Bindegewebe 823
Fettkörnchen und Fettkugeln 824
Epithelien 826
Harn des Mannes 828
Harn des Weibes 828
Harn beider Geschlechter 829
Harncylinder 830
Entozoën: Echinococcus. Distoma. Filaria sanguinis. Trichomonas vaginalis Ascaris lumbricoides 833
Diagnose aus der Harnuntersuchung . . 833
Urethritis 834
Prostatitis 834
Vaginitis 834
Cervicitis 835
Endometritis 835
Cystitis 835
Blasenblutung 835
Papilläre Geschwülste der Blase 836

Seite

Pyelitis 836
Nierenblutung 836
Katarrhalische Nephritis 836
Croupöse Nephritis 837
Eitrige Nephritis 838

XXI. Der männliche Geschlechtsapparat 839
Die Spermatozoiden 839
1. Die Hoden 840
Die Endigungen der Nerven im Hoden. Von *H. G. Beyer* 843
2. Der Nebenhoden 845
3. Das Vas deferens 845
4. Die Ampulle des Vas deferens . . . 846
5. Ueberreste embryonaler Bildungen: Paradidymis; Vas aberrans Halleri; Morgagni'sche Hydatide; gestielte Hydatide 847
6. Die Prostata 847
7. Die Cowper'schen Drüsen 848
8. Das männliche Glied 848

Seite

XXII. Der weibliche Geschlechtsapparat 850
Das Ei 850
1. Der Eierstock 851
Ueberreste von Embryonalbildungen: Epoöphoron; Paroöphoron 855
2. Die Eileiter 855
3. Die Gebärmutter 856
Pathologie der Gebärmutter 857
Mikroskopische Studien über die menstruale Decidua. Von *Jeannette B. Greene* 858
Literatur 863
Ergebnisse 864
4. Die Vagina und äusseren Geschlechtstheile 864
Beiträge zur Entwicklungsgeschichte der menschlichen Decidua. Von *J. W. Frankl* 865
Amyloid-Entartung der Placenta. Von *Jeannette B. Greene* 869
Literatur 875
Folgerungen 875

Errata.

Ich habe die Correcturen der ersten 33 Bogen nicht selbst besorgen können, und muss diesen Umstand zur Entschuldigung der vielen Druckfehler besonders hervorheben. Herr Prof. *R. Virchow* theilte mir im persönlichen Verkehr mit, dass er sich den Inhalt der „Zelle" niemals als eine Flüssigkeit, sondern als eine zähflüssige, eiweisshältige Substanz vorgestellt habe. In diesem Sinne wäre die Angabe auf Seite 19 zu berichtigen.

Seite 16, 5. Zeile von unten, statt „einen" lies: einem.
„ 16, Figurenerklärung, 3. Zeile von unten, statt „gefüllter" lies: begrenzter.
„ 17, 16. Zeile von unten, statt „Henig" lies: Hering.
„ 44, 2. „ „ oben, statt „ist selten" lies: ist nicht selten.
„ 67, 11. „ „ unten, statt „sofort nach" lies: sofort oder nach.
„ 70, 7. „ „ unten, statt „Körnchen" lies: Körperchen.
„ 75, 15. „ „ oben, statt „des Körperchens" lies: der Körperchen.
„ 78, 2. „ des Textes von unten, statt „Lillen" lies: Litten.
„ 84, 3. „ der Anmerkungen von unten, statt „Fissures" lies: Tissues.
„ 85, 16. „ von oben, statt „Keim" lies: Kern.
„ 92, 5. „ der Anmerkungen von unten, statt „zu" lies: in.
„ 106, 1. „ von oben, statt „Bilder" lies: Bildner.
„ 106, 12. „ „ oben, statt „am" lies: aus.
„ 107, 16. „ „ oben, statt „doch" lies: durch.
„ 110, 12. „ „ oben, statt „Vesicalblasen" lies: Vesicatorblasen.
„ 113, 18. „ „ unten, statt „fertigen" lies: farbigen.
„ 121, in der Figurenerklärung, statt „Fig. 32. Blutkörperchen" lies: Fig. 32. Knorpelkörperchen.
„ 133, Erklärung der Fig. 42, statt „Venen *N*" lies: Kernen *N*.
„ 147, 3. Zeile von unten, statt „jener" lies: seiner.
„ 150, 21. „ des Textes von unten, statt „der lebenden Bioplassonflüssigkeit" lies: der nicht lebenden Bioplassontlüssigkeit.
„ 155, Figurenerklärung, statt „*CC* die Epithelbekleidung" lies: *EE* die Epithelbekleidung.
„ 176, 12. Zeile von oben, statt „1879" lies: 1859.
„ 200, 14. „ „ oben, statt „mässiger" lies: massiger.
„ 215, 23. „ „ unten, statt „Kerne" lies: Körnchen.
„ 226, 23. „ „ oben, statt „*J. Virchow*" lies: *R. Virchow*.
„ 226, 24. „ „ oben, statt „prismatische" lies: plasmatische.
„ 227, 4. „ „ oben, statt „am" lies: und.
„ 245, nach dem Namen *H. Müller* soll [1]) stehen mit dem Citate von Seite 246; auf letzterer Seite ist kein Citat.
„ 247, 3. Zeile von oben, statt „Knochenkörperchen" lies: Knorpelkörperchen.
„ 249, 16. „ „ unten, statt „mediäre" lies: radiäre.
„ 264, 11. „ „ oben, statt „nur" lies: nun.
„ 267, Figurenerklärung, statt „vielkörniger" lies: vielkerniger.
„ 272, 4. Zeile von unten, statt „desselben" lies: derselben.
„ 280, 8. „ „ oben, statt „Kreuzung" lies: Körnung.
„ 282, 18. „ „ unten, statt „massig" lies: mässig.
„ 286, Figurenerklärung, statt „Vergr. 12" lies: Vergr. 1200.
„ 296, 20. Zeile von unten, statt „der" lies: oder.
„ 299, Figurenerklärung, statt „deren Inneren" lies: dessen Inneren.
„ 302, 8. Zeile von oben statt „dichter" lies: dritter.
„ 324, 21. „ „ unten, statt „Epithelien" lies: Endothelien.

Seite 329, 7. Zeile von oben, zwischen „flachen und die cylindrischen" ist die cubischen einzuschalten.
„ 332, Figurenerklärung statt „Rindes" lies: Kindes.
„ 345, 9. Zeile von unten, statt „kleine" lies: keine.
„ 351, 2. „ „ oben, statt „auf" lies: mit.
„ 368, 8. „ „ oben, statt „verflüchtigt" lies: verflüssigt.
„ 371, 17. „ „ unten, statt „Knochens" lies: Knorpels.
„ 374, 19. „ „ unten, zwischen „Entzündung" und „constatiren" ist das Wort nicht einzuschalten.
„ 376, 12. „ „ oben, statt „Knorpelkörperchen" lies: Knochenkörperchen.
„ 389, 19. „ „ oben, zwischen „anfangs" und „mit" ist das Wort nicht einzuschalten.
„ 403, letzte Zeile der Figurenerklärung, statt „S" lies: *M.S.*
„ 403, 5. Zeile von unten, zwischen „welche" und „als" ist das Wort die einzuschalten.
„ 406, 3. „ „ oben, statt „starken" lies: zarten.
„ 411, 3. „ „ oben, statt „Knochenerweichungs-" lies: Knochenerweichung.
„ 412, 1. „ des Textes von unten, statt „verticalen" lies: corticalen.
„ 414, 20. „ von unten, statt „solid" lies: colloid.
„ 416, 1. „ des Textes von unten, statt „wurden" lies: würden.
„ 419, 6. „ von oben, statt „der" lies: des.
„ 423, 21. „ „ unten, statt „$1^1/_2$'" lies: $1^1/_2$'".
„ 428, 23. „ „ oben, statt „kapselförmige" lies: hantelförmige.
„ 430, 23. „ „ unten, statt „drüsigen" lies: drusigen.
„ 432, 13. „ „ unten, statt „eine" lies: einer.
„ 433, 11. „ „ oben, statt „dreier" lies: neuer.
„ 434, vorletzte Zeile der Figurenerklärung, statt „Capillarschicht" lies: Papillarschicht.
„ 440, 2. Zeile von unten, statt „blieben" lies: bleiben.
„ 442, 8. „ „ oben, statt „der" lies: des.
„ 453, 17. „ „ oben, statt „ihrem Kerne" lies: ihren Kernen.
„ 453, 15. „ „ unten, statt „einschneidend" lies: einscheidend.
„ 491, 4. „ „ oben, statt „als" lies: des.
„ 491, 9. „ „ unten, zwischen „Grundsubstanz" und „einer" ist das Wort in einzuschalten.
„ 498, 5. „ „ unten, statt „fette" lies: feste.
„ 516, 21. „ „ oben, statt „zeigte" lies: zeigten.
„ 516, 10. „ „ unten, statt „Knorpelgewebe" lies: Knochengewebe.
„ 517, 6. „ „ oben, zwischen „spindelförmigen" und „reiche" ist das Wort Elementen einzuschalten.
„ 517, 8. „ „ oben, statt „Nenbildung" lies: Knochenneubildung.
„ 672, 13. „ „ oben, statt „abgesetzten Spindeln" lies: abgesetzten Enden.

I.

METHODEN.

Die Methoden der Zubereitung flüssiger und fester Bestandtheile des Thierkörpers behufs mikroskopischer Untersuchung, sind von der höchsten Wichtigkeit. Jeder Fortschritt in der Gewebelehre ist begründet in Verbesserungen sowohl der Methoden zur Untersuchung, wie der optischen Apparate.

Die Hauptaufgabe ist selbstverständlich, dass man Flüssigkeiten und Gewebe in einem Zustande untersuche, möglichst ähnlich jenem, in welchem sie sich im lebenden Körper befinden. Die Geschichte der Gewebelehre liefert hinlängliche Beweise, dass aus der Vernachlässigung dieser Regel die gröbsten Fehler hervorgingen. Sobald ein Präparat, welches zur mikroskopischen Untersuchung bestimmt ist, eintrocknet, ist dieses Präparat zu einer Mumie geworden und zur weiteren Forschung gänzlich unbrauchbar. In früheren Zeiten wurden fast alle Gewebe getrocknet, bevor man ihren feineren Bau untersuchte; aber die dadurch gewonnenen Ergebnisse betrachtet man heutigen Tages als werthlos. Trotz aller Erfahrungen in den letzten vier Jahrzehnten, das ist nämlich der Zeitraum, in welchem sich die mikroskopische Morphologie zu einer Wissenschaft entwickelt hat, wird selbst jetzt noch das Knochengewebe fast in allen Laboratorien in trockenem Zustande untersucht; solche Untersuchungen sind wohl von äusserst geringem Werthe. Andere, gleichfalls widersinnige Vorgänge sind das Zerreissen und Zerzupfen der Gewebe; dadurch werden Theile, die im Körper zusammenhängen, getrennt und verunstaltet, werden Trümmer, und zwar häufig mit Aufwand äusserster Sorgfalt, erzeugt, welche thatsächlich unbrauchbar sind, um mit Erfolg unter dem Mikroskop untersucht zu werden. Sowohl die mechanische wie die chemische Isolirung zusammengehöriger Theile der Gewebe sollte nur in sehr beschränkter Weise zur Anwendung kommen.

Verwerflich ist auch das Kochen oder irgend eine complicirte chemische Behandlung, welche in der Regel weit von der Wahrheit entfernte Ergebnisse liefert.

Infusion. Unter den Flüssigkeiten, welche für biologische Zwecke nutzbringend untersucht werden können, steht die Infusionsflüssigkeit obenan. Abgerissene Grashalme werden, bei sorgfältiger Vermeidung der Beimischung von Erde, in einen Suppenteller gebracht, mit Wasser übergossen und unbedeckt in Zimmertemperatur in Ruhe stehen gelassen. Von Zeit zu Zeit muss Wasser nachgegossen werden, um das durch Verdunstung verlorene zu ersetzen. Nach 6 bis 10 Tagen, früher im Sommer, später im Winter, wird die Flüssigkeit mit neu gebildeten Organismen erfüllt sein, deren Erforschung für den Biologen eine entzückende Aufgabe ist. Man bringt einen kleinen Tropfen der Flüssigkeit auf den Objectträger, bedeckt den Tropfen mit einem dünnen Deckgläschen, und das Präparat ist zur Untersuchung fertig.

Wenn wir Wasser mit organischen Körpern, wie Grashalme, die offenbar dem Zerfalle entgegengehen, zusammenbringen, entspringt eine ausserordentlich reiche Generation von Pflanzen und Thieren. Es ist nicht leicht, diese Thatsache befriedigend zu erklären. Manche Forscher meinen, dass die zerfallenden Theilchen der Pflanzen selbst unter günstigen Verhältnissen sich zu neuen Organismen umwandeln; andere hingegen, und ohne Zweifel die Mehrheit, halten die Meinung fest, dass in der atmosphärischen Luft zahllose, unsichtbare Keime von Pflanzen und Thieren suspendirt sind, welche, nachdem sie einen günstigen Boden zur Entwickelung gefunden haben, wachsen und gedeihen. Die Keimlehre, erst von *Pasteur* wissenschaftlich begründet, wurde bisher nicht auf befriedigende Weise widerlegt, wir werden deshalb nicht fehlgehen, wenn wir sie aufrecht erhalten. Sicher ist, dass Infusorien sich nicht entwickeln, wenn man den Zutritt atmosphärischer Luft zur Infusion verhindert.

Unter den zahlreichen Organismen in einem Tropfen der Infusion ist die Amöbe wohl als einer der elementarsten zu betrachten. Wir gewinnen sie am leichtesten vom Rande der Infusion im Teller, oder von den Grashalmen selbst, wenn wir sie leise mit einem Messer abstreifen. Die Amöben sind blasse, durchscheinende Klümpchen, welche mit niederen Vergrösserungen des Mikroskopes zart gekörnt aussehen und ihre Gestalt und ihren Platz fortwährend wechseln. In den ersten Wochen nach Zurichtung der Infusion erhalten wir Amöben von der Gestalt und Bewegungsweise von Raupen, welche namentlich, wenn in langsamer, kriechender Bewegung, sich zur mikroskopischen Untersuchung am besten eignen.

Eine bemerkenswerthe Thatsache ist, dass es mir gelang, in New-York und in Wien, also an Plätzen einige tausend Meilen von einander entfernt, nahezu dieselben Formen lebender Organismen zu züchten, wenn ich dasselbe Materiale zusammenmischte. Ein Unterschied besteht übrigens dennoch, und ist werth, erwähnt zu werden. In Wien sah ich niemals eine Amöbe ohne ein deutliches

Klümpchen, den Kern, im Inneren; während in New-York kernlose Amöben sehr gewöhnliche Vorkommnisse sind. Da sich diese Organismen in jeder anderen Beziehung gleich verhalten in Wien sowohl wie in New-York, würde diese Thatsache allein genügen, um die Annahme mancher Biologen zu widerlegen, dass der Kern etwas Wesentliches für einen sogenannten „einzelligen" Organismus sei. Die Anschauung *Häckel*'s, dass ein durchgreifender Unterschied bestehe zwischen Lebensformen ohne Kerne, die er „Cytoden" benennt, und Formen mit Kernen, die eigentlichen „Zellen", lässt sich nach dem Gesagten kaum aufrecht erhalten.

Feuchte Kammer. *Von Recklinghausen* ersann die feuchte Kammer, um mikroskopische Präparate vor Verdunstung und Eintrocknung zu schützen, ohne die Zufuhr atmosphärischer Luft zu behindern. Vielerlei Apparate wurden seither zu demselben Zwecke ersonnen. Einer der einfachsten ist jener von *L. Ranvier*. Ein Objectträger mit einer ringförmigen Furche zur Aufnahme der Luft umgibt eine centrale Fläche, auf welche der Tropfen der zu untersuchenden Flüssigkeit gebracht wird. Man bedeckt das Präparat mit einem Deckgläschen, das gross genug ist um die Furche zu bedecken, und schliesst die Ränder des Deckgläschens mit geschmolzenem Paraffin. *S. Stricker* benützt einen etwas erhöhten Rahmen von Glasorkitt, auf welchen das Präparat-hältige Deckgläschen angedrückt wird, während ein Tropfen Wasser am Grunde der Kammer die nöthige Feuchtigkeit liefert. Derselbe Forscher benützt eine feuchte Kammer, welche für Untersuchungen, die sich nicht über 2 Stunden erstrecken, die einfachste und zweckmässigste ist. Er beölt die Ränder des Deckgläschens an einer Seite und nachdem der zu untersuchende Tropfen auf den Objectträger übertragen ist, bedeckt er den Tropfen mit dem Deckgläschen, so dass der Oelrahmen das Gläschen mit dem Objectträger verklebt.

Heizbarer Tisch. *Max Schultze* führte den sogenannten heizbaren Objectträger ein, um ein Präparat in der Temperatur des Körpers zu erhalten oder dasselbe nach Willkür höheren Wärmegraden auszusetzen. Selbstverständlich ist ein solcher Apparat überflüssig, wenn man Flüssigkeiten kaltblütiger Thiere, zumal deren Blut, untersuchen will. Ein Blutstropfen vom Triton oder Salamander, welchen wir dadurch gewinnen, dass wir die Schwanzspitze des Thieres mittelst einer Schere abkappen, kann unmittelbar auf den Objectträger durch Berührung mit der Wunde übertragen werden. Das Präparat muss sofort mit einem sehr dünnen Deckgläschen bedeckt werden, dessen Ränder man früher eingeölt hat. Mit geringer Sorgfalt erzielt man dadurch Präparate, die selbst für die stärksten Vergrösserungen des Mikroskopes geeignet sind. Je höher die Zimmertemperatur, desto früher werden die farblosen Blutkörperchen anfangen ihre Gestalt und ihren Platz zu verändern. Man wird sie in ihrem Verhalten durchaus gleich den Amöben aus einer

Gras-Infusion finden. Die Untersuchung farbloser Blutkörperchen oder anderer isolirter Formelemente warmblütiger Thiere mittelst des heizbaren Objectträgers hat ebenfalls dazu gedient, deren Identität mit Amöben nachzuweisen. Selbst an Formelementen, die noch zu Geweben vereinigt sind, können, so lange sie leben, Gestaltveränderungen wahrgenommen werden, aber keine Ortsveränderungen, wenn sie in Grund- oder Kitt-Substanz eingebettet sind.

Der heizbare Objectträger von *S. Stricker* ist ein flaches Metallkästchen, dessen Höhle zur Leitung von Gasen, die man mit dem lebenden Präparate in Berührung bringen will, mit seitlichen Röhren in Verbindung steht. Das Präparat hängt an der unteren Fläche des Deckgläschens. Von der Stirnseite des Kästchens ragt ein Metallzapfen vor, zur Verbindung mit einem starken, spiralen Draht, dessen Ende an einer Alkohol- oder Gas-Flamme erhitzt wird. Die Temperatur wird von einem Thermometer ausserhalb des Kästchens angezeigt. Um die Erscheinungen der amöboiden Bewegung und Ortsveränderung zu sehen, ist es nöthig, das Präparat zwischen zwei Deckgläschen einzuschliessen, deren sich berührende Ränder eingeölt sind, indem in einem frei an der unteren Fläche des Deckgläschens hängenden Tropfen die Ortsveränderungen ausbleiben. Wenn man mit hohen Vergrösserungen arbeitet, muss ein Licht condensirender Apparat in das Diaphragma eingesetzt werden, weil durch die unvermeidliche Höhe des Apparates viel Licht verloren geht.

Elektricität. Bisweilen werden lebende Präparate dem Einflusse des elektrischen Stromes ausgesetzt, in der Regel des inducirten, unterbrochenen, weil nur dieser eine genügende Controle gestattet. Sowohl der constante, wie der inducirte Strom sollen nur auf wenige Secunden oder Minuten zur Anwendung kommen, indem bei verlängerter Wirkung des Stromes Elektrolyse mit Bildung von Gasblasen eintritt und die thermische Wirkung die elektrische zu Nichte macht. Der einfachste Apparat zur Anwendung von Elektricität unter dem Mikroskope ist der von *E. Brücke*. Ein gläserner Objectträger wird mit Stanniol-Blättern so belegt, dass im Centrum, wo das Präparat liegt, eine freie Fläche bleibt. Die untere Fläche des Objectträgers, gleichfalls mit Stanniol belegt, gleitet auf zwei parallelen Kupferleisten, welche auf einer grösseren Glasplatte befestigt sind, und mit den Elektroden in Verbindung gebracht werden.

Zurichtung frischer Gewebe. Gewebe von einem eben getödteten Thier sind zur mikroskopischen Untersuchung in der Regel nur für eine beschränkte Zeit geeignet. Es gibt keine Flüssigkeit, welche das Präparat unverändert erhielte und ohne Zusatz von Flüssigkeit tritt bald Vertrocknung ein. Als präservirende Flüssigkeit hat man benützt: das

Kammerwasser des Auges, Blutserum, die Amnionflüssigkeit von Kalbs- oder Schaf-Embryonen, welcher man etwas metallisches Jod zusetzte, (sog. Jodserum), normalen Harn, eine $^1/_2$% Lösung von Kochsalz, sehr verdünnte Lösungen von doppelt chromsaurem Kali, u. s. w. Die zwei letzteren genügen allen Anforderungen. Reines Wasser ist unbrauchbar, da die lebende Materie darin anschwillt und zerstört wird; Glycerin äussert dieselbe zerstörende Wirkung.

Frische Präparate in Gestalt zarter Häutchen sind auf einer Glasplatte auszubreiten; undurchsichtige Gewebe müssen im gefrornen Zustande mit dem Rasirmesser geschnitten werden. Als Frierungsmischung kann man Schnee oder gestossenes Eis mit Salz benützen, welche man in eine Abtheilung einer Metallhülse bringt, während die andere Abtheilung das Präparat enthält, wenn nöthig, befestigt mittelst einer Lösung von arabischem Gummi. Zahlreiche Frierungs-Mikrotome sind schon ersonnen worden; in manchen werden Rhigolene- oder Aether-Dämpfe benützt, um in wenigen Minuten ein frisches Präparat zum Gefrieren zu bringen, so dass es mit dem Rasirmesser geschnitten werden kann. Auf solche Weise gewonnene Präparate sind zu vorübergehenden Untersuchungen oder zu Färbungen, zumal mit Chlorgold wohl geeignet. Frisch geschnittene Präparate können erhalten werden, indem man eine sehr verdünnte Lösung von doppelt chromsaurem Kali unter das Deckgläschen fliessen lässt, und diese Lösung allmälig durch eine mehr concentrirte ersetzt, nachdem der Ueberschuss der Flüssigkeit mittelst Streifen von Filtrirpapier vom Rande des Deckgläschens weggezogen wurde.

Conservirung von Geweben. Die beste Methode der Erhaltung und Härtung von normalen und pathologischen Präparaten ist folgende. Man legt kleinere Gewebsstücke unverändert, oder grössere, nachdem man sie durch Einschnitte in 1—2 Zoll Durchmesser haltende Theile abgetheilt hat, in eine Lösung von Chromsäure, von dunkel weingelber Farbe, einer Concentration von etwa $^1/_2$% entsprechend. Man hält die Chromsäure in stark concentrirter Lösung in Bereitschaft und giesst davon kleine Mengen zum Wasser, welches in einem Pulverglase das Präparat aufnehmen soll. Wichtig ist, dass das Präparat in einer grossen Menge von Flüssigkeit ruhe, mindestens soll das Volum der letzteren dasjenige des Präparates um ein 5- oder 6-faches übersteigen. Diese Massregeln sind nöthig, indem die härtende Eigenschaft der Chromsäure nicht sehr tief dringt. Nach 1 oder 2 Tagen, wenn die Flüssigkeit trübe geworden ist, soll die Chromsäurelösung erneut werden, und man wiederholt dies nach je mehreren Tagen so lange, bis die Flüssigkeit klar bleibt. Knochen- und Zahn-Präparate werden in gleicher Weise behandelt, und man kann, um die Lösung der Kalksalze zu beschleunigen, alle vier

oder fünf Tage etliche Tropfen sehr verdünnter Salzsäure hinzufügen. Wird die Chromsäure auf diese Weise angewendet, dann härtet sie die Gewebe in wenigen Tagen oder Wochen und macht sie mit nur geringer Schrumpfung zum Schneiden geeignet. Nachdem die Präparate erhärtet sind, kann man sie in sehr verdünnten Lösungen von Chromsäure aufbewahren, nur muss man eine kleine Menge von Alkohol zusetzen, um der Entwicklung von Schimmelpilz, dieses lästigen Feindes anatomischer Sammlungen, vorzubeugen.

Eine dunkel weingelbe Lösung von doppelt chromsaurem Kali ist gleichfalls zur Conservirung von Präparaten geeignet, obgleich in dieser Flüssigkeit das Erhärten nur äusserst langsam oder gar nicht vorschreitet. Der Härtungsprocess muss nachträglich mittelst Chromsäurelösung oder Alkohol vollendet werden. Letzterer Vorgang ist der beste zur Erhaltung von Gehirnpräparaten, welche durch den geringsten Ueberschuss von Chromsäure leicht zu hart werden und sich beim Schneiden krümeln. Augäpfel legt man frisch in Müller'sche Lösung (2 Theile doppelt chromsaures Kali, 1 Theil schwefelsaures Natron auf 100 Theile Wasser). Nach einigen Wochen kann das Auge halbirt werden und dann legt man die Hälften in eine $^1/_2$% Chromsäurelösung oder starken Alkohol, um das Härten zu vollenden. Der Vorzug dieser Reagentien ist, dass sie die Gewebe unverändert und alle Bestandtheile scharf hervortreten lassen. Chromsaures Ammoniak und Pikrinsäure bieten keine besonderen Vorzüge. Alkohol, als ausschliessliche Conservirungsflüssigkeit ist verwerflich, da durch denselben die Gewebe stark schrumpfen und überdies zu blass und undeutlich werden. Präparate, welche schon einige Zeit in Alkohol gelegen, soll man in eine $^1/_2$% Chromsäurelösung übertragen, worin sie rasch härten und für mikroskopische Zwecke geeignet werden. Knochen und Zähne nehmen nach lang andauernder Chromsäurewirkung, durch Reduction der letzteren eine dunkelgrüne Farbe an, ohne jedoch eine Veränderung ihrer Structur zu erleiden.

Schneiden. Nachdem das Präparat genügend hart geworden ist, eignet es sich zum Schneiden dünner Blättchen. Ein gutes Rasirmesser flach auf jener Seite, welche über das Präparat gleitet, ist hiezu das einfachste und zweckmässigste Instrument. Das Präparat wird in Wasser von der überschüssigen Chromsäure befreit; man fasst es mit der linken Hand, bildet mit einem Zuge des Messers eine ebene Fläche und hält dieso horizontal über einem mit Wasser gefüllten Teller. Man ladet etwas Wasser auf die concave Fläche des Rasirmessers, und, während das Wasser über die Fläche des Präparates rinnt, zieht man das Messer langsam und gleichmässig durch das Gewebe, ohne Unebenheiten zu erzeugen. Je dünner das Schnittpräparat, desto besser. Mit Hilfe eines

Löffels und einer gestielten Nadel werden die Schnitte in mit Wasser gefüllte, flache Porcellanschälchen übertragen, worin die gewünschten, färbenden Reagentien zur Anwendung kommen. Gewöhnliches, reines Wasser entspricht allen Anforderungen und man braucht weder Alkohol noch destillirtes Wasser.

Kleine oder hohle Präparate, wie Zähne, halbirte Augen u. s. w., welche man nicht bequem in der Hand halten kann, müssen eingebettet werden. Das gehärtete Präparat wird auf 12 bis 24 Stunden in starken Alkohol gelegt, um es vom Wasser zu befreien. Man vorfertigt eine viereckige Papierdüte, entsprechend der Grösse und Gestalt des Präparates und füllt den Grund der Düte mit einer Mischung von Paraffin und Wachs (6 bis 8 Theile des Ersteren mit 1 Theil des Letzteren), wenn nöthig mit Zusatz von etwas Hammeltalg. Fängt die Fettmischung am Grunde der Düte an trübe zu werden, dann wird das Präparat, von welchem unterdessen der überflüssige Alkohol verdampft ist, in die Düte gelegt und die Fettmischung, nicht zu heiss, darüber gegossen. Die gefüllte Düte legt man in kaltes Wasser, worin das Fett erstarrt und die Papierhülse sich ablöst. Man macht die Schnitte gleichzeitig durch das Paraffin und das Präparat, wie oben beschrieben. Man soll keine aufhellenden Reagentien, wie Terpentin oder Nelkenöl gebrauchen, bevor man das Präparat einbettet, da derlei Aufhellungsmittel die Details des Gewebsbaues undeutlich machen. Kleine Präparate kann man auch zwischen zwei Stück Holundermark oder zwei Platten des besten Korkes legen, die man entsprechend aushöhlt und gleichzeitig mit dem Fixirungsmittel schneidet. Feine Schnitte zu machen, kann Jedermann durch mehr oder weniger Uebung erlernen, obgleich ein gewisser Grad von Geschicklichkeit und Ruhe der Hand nöthig sind, um Vollendung zu erreichen. Regel ist, dass der Schnitt sehr dünn und durchsichtig sei, während dessen Umfang von geringerer Wichtigkeit ist. Werthvolle Präparate, von welchen nur wenig verloren gehen darf, können mittelst Maschine geschnitten werden. Die einfachste Art ist eine Metallröhre, an welcher rechtwinkelig eine runde Platte aus schwarzem Glas oder Hartkautschuk befestigt ist. Die centrale Lichtung der Platte steht in Verbindung mit einer kleineren cylindrischen Metallhülse von veränderlichem Durchmesser, welche mittelst einer Schraube in der Röhre auf und ab bewegt werden kann. Die Paraffinmischung wird in die Metallhülse gegossen, und das eingebettete Präparat allmälig zur Höhe der horizontalen Platte emporgeschraubt, über welche die flache Seite des Rasirmessers gleitet. Complicirte Schneidemaschinen, in welchen die Messerklinge nach Art eines Hobels arbeitet, sind in grosser Auswahl ersonnen worden, und sie gewähren ihren Erfindern jedenfalls Genugthuung oder eignen sich zum raschen Verfertigen von Präparaten, die

man auf den Markt werfen will. Je grösser die Complication, desto werthloser sind derlei Maschinen.

Einschliessen. Nachdem die Schnitte gefärbt sind, ladet man je einen mit Hilfe von Präparirnadeln auf einen Metalllöffel. Der einfachste Löffel besteht aus Kupferdraht, dessen abgeflachtes und abgerundetes Ende zum Griffe in einem rechten Winkel steht. Durchlöcherungen des Löffels sind überflüssig. Der Ueberschuss des Wassers wird von der unteren Fläche des Löffels durch Auflegen auf gutes, weisses Filtrirpapier entfernt; man bringt auf den Schnitt einen Tropfen verdünnten Glycerins, am besten mit dem spitz ausgezogenen Glasstöpsel des Fläschchens, welches das Glycerin enthält, und schiebt mit diesem Stöpsel den Schnitt auf die Mitte des Objectträgers. Hier wird, wenn nöthig, die Lage des Schnittes mit Hilfe zweier Nadeln verbessert, die Falten ausgeglichen und das Deckgläschen langsam darüber gelegt, um den Einschluss von Luftblasen zu vermeiden. Mit etwas Sorgfalt lernt man leicht die nöthige Menge Glycerins zu nehmen. Stellt sich nun heraus, dass der Tropfen zu klein ausgefallen ist, wenn nämlich eine Ecke des Deckgläschens frei bleibt, so setzt man ein Tröpfchen an den Rand des Deckglases, von wo dasselbe durch Capillaranziehung unter das Glas dringt. Hat man zu viel Glycerin genommen, dann muss man es mit feuchtem Filtrirpapier ausziehen und alle Flüssigkeit vom Objectträger mittelst zusammengelegten Filtrirpapiers, das man ein wenig mit Wasser befeuchtet, sorgfältig entfernen. Der Verschluss wird durch Lack bewerkstelligt, welchen man längs der Ränder des Deckgläschens in Form eines schmalen aber dicken Rahmens aufträgt. Bevor dies geschieht, muss man sich genau überzeugen, dass sowohl der Objectträger wie das Deckgläschen vollkommen rein und trocken seien.

Die einzige Flüssigkeit, welche zum Einschliessen gehärteter Präparate empfohlen werden kann, ist chemisch reines Glycerin, zu welchem man destillirtes Wasser (etwa 1 Theil Wasser auf 3 Theile Glycerin) hinzusetzt. Canada-Balsam und Damar-Lack sind zu diesem Zwecke geradezu schlecht, indem die Präparate in diesen Medien sich mit der Zeit so aufhellen, dass sie für Vergrösserungen über 300 oder 500 untauglich werden. Ich habe die Ueberzeugung aus vieljähriger Erfahrung gewonnen. In Canada-Balsam oder Damar-Lack montirte Präparate sind auch als Prüfungsobjecte werthlos. Man sollte die Schärfe einer Linse nur an lebenden Gegenständen prüfen, z. B. an Infusions-Organismen, an frischen Blutkörperchen, Speichelkörperchen u. dgl. Der Glycerineinschluss ist einfacher und leichter auszuführen, als irgend eine andere Methode, und werden alle genannten Vorsichtsmassregeln genau durchgeführt, dann bleibt das Präparat auf die Dauer völlig unverändert. Zugegeben, dass fertige Glycerin-Präparate sorgfältiger behandelt werden

müssen, als Balsam-Präparate; dafür ist aber der Werth der erstoren ein weitaus grösserer.

Um das Einschliessen in Glycerin mit Sicherheit durchzuführen, ist es zweckmässig, den einschliessenden Lack erst nach 24 Stunden aufzutragen, da in dieser Zeit das überschüssige Wasser verdampft sein wird. Hat man eine zu geringe Menge von Glycerin benützt, dann rinnt der Lack unter das Deckgläschen und beeinträchtigt das Aussehen des Präparates; hat man hingegen zu viel Glycerin zwischen beiden Gläsern gelassen, dann ist Gefahr vorhanden, dass nach Monaten oder Jahren das Glycerin unter dem Lackrahmen hervordringt und das Präparat verdirbt. Als Einschluss wird gewöhnlich in Terpentingeist gelöster Asphalt benützt, obgleich irgend ein anderer, rasch trocknender Lack dem Zwecke entspricht, wenn derselbe in hinreichender Menge aufgeladen wird. Das Montiren und Einschliessen von Glycerin-Präparaten ist mit viereckigen Deckgläschen leichter ausführbar, als mit runden.

Färben. Die ammoniakalische Carmin-Lösung liefert eine gute Färbung in Chromsäure erhärteter Präparate. Man setzt zu feinstem Cochenillepulver destillirtes Wasser und etliche Tropfen Ammoniak, bis die Cochenille vollständig gelöst ist. Die Menge von Carminlösung, welche man in die mit Schnitten versehene Porcellanschale träufelt, hängt von der Concentration der Lösung ab. Zweckmässiger Weise nimmt man nur wenig Carmin und lässt denselben 24 Stunden lang auf die Schnitte einwirken. Die unterschiedlichen, genau gemessenen Carminlösungen der Histologen kann man füglich entbehren, indem die Carminfärbung unter allen Umständen unverlässlich ist, und ohne wesentlichen Werth zu besitzen, nur das Aussehen der Präparate verschönert.

Hämatoxylin und Eosin sind nur für Alkohol-Präparate brauchbar, nicht aber für Chromsäure-Präparate. Pikrinsäure wirkt ähnlich wie Chromsäure. Anilinfarben sind in der Regel nicht dauerhaft, ebensowenig wie pikrinsaures Indigo.

Osmiumsäure (*Max Schultze*) färbt in 1% Concentration das Fett schwarz in frischen wie in präservirten Präparaten; es macht die Contouren der Gewebselemente, zumal des Nervengewebes, deutlicher, hat aber im Ganzen nur geringen Werth.

Wichtige Reagentien sind das salpetersaure Silberoxyd (*v. Recklinghausen*) und das Gold-Chlorid (*Cohnheim*), obwohl mit diesen Mitteln gefärbte Präparate nach 5 oder 6 Jahren stark nachdunkeln und viel an Klarheit verlieren. Das salpetersaure Silberoxyd wird in einer 1% oder 2% Lösung, die man in einer dunklen Flasche aufbewahrt, ausschliesslich an frischen Präparaten angewendet, die man mit der Lösung einige Minuten lang in Berührung lässt. Die Lösung eignet sich auch

zur Injection in Blut- und Lymph-Gefässe. Zum Abwaschen der Präparate muss man destillirtes Wasser benützen. Den Lapisstift kann man auf feste Gewebe, wie Cornea oder Knorpel, einreiben, obgleich die Lagen, welche mit dem Stift in unmittelbare Berührung kamen, zerstört worden. Mit Silber tingirte Präparate eignen sich zur Aufbewahrung in Glycerin.

Gold-Chlorid wird in einer $^1/_2$% Lösung angewendet, und zwar sowohl auf frische wie Frierungs-Präparate und solche, die in Chromsäure-Lösung aufbewahrt wurden. In letzterem Falle muss man die Chromsäure vorerst sorgfältig mit destillirtem Wasser auswaschen. Die Einwirkung dieses Reagensmittels schwankt von 15 bis zu 60 Minuten und darüber. Nachdem man das Gold-Präparat mit destillirtem Wasser gewaschen hat, muss man, speciell für Nerven-Präparate, Lösungen von Essigsäure, Weinsteinsäure oder Ameisensäure hinzufügen. Derlei Präparate werden in Glycerin aufbewahrt.

Absoluter Alkohol (*Spina*) ist ein Reagensmittel, welches in letzterer Zeit zum Sichtbarmachen gewisser Structur-Verhältnisse im Bindegewebe von Bedeutung geworden ist. Das Gewebe wird nur 2 oder 3 Tage lang in Alkohol gehalten und in Alkohol geschnitten und untersucht, kann aber nicht aufbewahrt werden.

Injection. Um die Gefässe eines Gewebes klar zur Anschauung zu bringen, werden dieselben mit gefärbten Flüssigkeiten gefüllt. Das beste Mittel hiezu ist geschmolzene Gelatine, welche man mit Carmin oder mit Berlinerblau färbt. In der Regel injicirt man von einer grösseren Arterie aus, von wo die Flüssigkeit in die Capillaren und Venen dringt. Man befestigt die Arterie an ein kurzes Glas- oder Metall-Röhrchen, dessen eines Ende dem Caliber der Arterie, dessen anderes Ende dem Caliber des Spritzenrohres oder eines anderen Injections-Apparates entspricht. Alle übrigen grösseren Gefässe müssen vorerst unterbunden werden, mit Ausnahme einer Vene, aus welcher die injicirte Flüssigkeit vordringt und dadurch das Gefülltsein des Gefässsystems anzeigt. Sowohl die Gelatine, wie die Gewebe müssen in erhöhter Temperatur erhalten werden, um die Erstarrung zu verhüten. Man macht die Injection entweder mit einer Spritze oder mit mehr complicirten Apparaten, welch letztere durch ihre langsame und gleichmässige Wirkung bessere Resultate zu liefern pflegen. Injicirte Präparate werden in Alkohol gelegt und erhalten, indem die Chromsäure die der Gelatine beigemengten Farbstoffe verdirbt. Spontan-Injection wurde an Fröschen angewendet. Sogenannte parenchymatöse Injectionen, bei welchen gefärbte Flüssigkeiten mittelst einer scharf zugespitzten Spritze auf das Gerathewohl in die Gewebe getrieben werden, hat man früher als höchst werthvoll betrachtet,

während sie heute, gewiss mit Recht, zum grössten Theile aufgelassen wurden.

Wie soll man mit dem Mikroskop arbeiten? Nachdem das Präparat auf den Tisch des Mikroskopes übertragen, und mittelst der groben Schraube oder durch Schieben des Rohres in den Focus gebracht wurde, wird eine Hand sofort an die Mikrometer-Schraube gelegt, und soll diese während der Untersuchung nicht verlassen. Beide Augen sollen offen gehalten werden und darf man nicht accommodiren, indem eine sorgfältige Handhabung der Mikrometer-Schraube jede Accommodation überflüssig macht. Jedes Präparat sollte zuerst mit schwachen Vergrösserungen untersucht werden, und erst allmälig steigt man durch Wechsel der Objectiv-Systeme zu stärkeren Vergrösserungen. Zur Beleuchtung benützt man zerstreutes Tageslicht oder eine Petroleum-Flamme, welch letztere dem Gaslicht weitaus vorzuziehen ist. Für schwache Vergrösserungen eignet sich der flache Spiegel und ein weites Diaphragma; während stärkere Vergrösserungen den Concav-Spiegel und enge Diaphragmen erfordern. Alle Vergrösserungen über 800 Linien Durchmesser werden heutigen Tages mittelst Tauchlinsen erzielt. Wenn man mit letzteren arbeitet, soll man das Mikroskop nicht zu nahe dem Fenster aufstellen, oder Petroleumlicht benützen. Als Tauchflüssigkeit leistet eine Glycerinlösung in der Regel mehr als Wasser. Das Tageslicht eignet sich für die Untersuchung am besten Mittags zwischen 11 und 2 Uhr; obgleich durch condensirende Linsen, die man unter der Fläche des Präparates anbringt, irgend eine Tageszeit nutzbringend gemacht werden kann.

Sobald die Untersuchung beginnt, müssen das Skizzenbuch und der Bleistift zur Hand sein, um jede Beobachtung, wenn auch nur als flüchtige Skizze, auf Papier zu übertragen. Niemand kann ein guter Beobachter mit dem Mikroskop sein, wenn er kein Zeichner ist. Wenn die Augen nicht zum Sehen, und die Hand nicht zur Wiedergabe des Gesehenen erzogen werden, sind alle Versuche, richtige Begriffe über das vom Mikroskop Gezeigte zu gewinnen, eitel. Das Sehen mit dem Mikroskop ist eine schwere Kunst und erfordert vieljährige Erziehung. Die Hilfe eines verlässlichen Lehrers lässt sich nicht umgehen, denn in der Kunst der Mikroskopie kann kein Autodidakt Vollendung erreichen, ebensowenig wie in irgend einer anderen Kunst. Lerne zuerst zeichnen, wenn du lernen willst, mit dem Mikroskop zu sehen.

Eine Menge von Apparaten soll mit Hilfe von Prisme ndas Zeichenn mikroskopischer Präparate erleichtern; aber all dieses ist überflüssig. Wünscht man das mikroskopische Bild genau in Contouren auf Papier zu übertragen, dann bringt man das Papier in der Höhe des Tisches des Mikroskopes an und zwar ganz nahe rechts vom Präparate. Wenn man, beide

Augen offen, mit dem linken in das Ocular sieht, wird man mit dem rechten das Bild auf der Papierfläche entworfen sehen, und die Spitze des Bleistiftes kann die Contouren unmittelbar verfolgen.

Mit verschiedenen Färbungsmethoden wird viel Zeit vergeudet, aber es ist ein grosser Irrthum zu glauben, dass ein mikroskopisches Präparat desto werthvoller sei, je mehr es Regenbogenfarben aufweist. Diejenigen, die ihre Zeit mit stereoptischen Projectionen an der Wandfläche zubringen, vergessen, dass man das Mikroskopiren nur am Mikroskop selbst lernen kann; denn sowohl die Augen wie das Urtheil werden nur dadurch erzogen, dass man in das Mikroskop hineinblickt. Auch dem Photographiren von mikroskopischen Präparaten wird zu viel Werth beigemessen. Wer sich mit zierlichen Färbungen, mit Projectionen und grossen Mikrophotographien abgibt, verliert den Zweck des Mikroskops nur zu leicht aus dem Auge. Wir haben Besseres zu thun, als mit Färbungs- und Projections-Methoden zu spielen. Wir wollen das Verhältniss physiologischer und krankhafter Erscheinungen zu deren anatomischer Grundlage ins Auge fassen — jedenfalls eine ernste und schwierige Aufgabe. Das Photographiren mikroskopischer Präparate hat in Amerika eine hohe Vollendung erreicht. Obgleich derlei Photographien im gewissen Sinne nützlich sein können, sollte man ihren Werth nicht überschätzen, denn das Bild ist immer verwischt, wo das Präparat uneben ist oder mehrere Lagen aufweist. Photographien können Zeichnungen, welche ein erfahrener und gewissenhafter Beobachter macht, niemals ersetzen.

II.

ALLGEMEINE EIGENSCHAFTEN DER LEBENDEN MATERIE [1]).

Lebende oder organisirte Materie ist die Substanz, aus welcher Pflanzen sowohl, wie Thiere, das einfachste Infusorium sowohl, wie das höchst entwickelte Säugethier bestehen.

Chemie. Die Frage, was lebende Materie eigentlich ist, kann vom chemischen Standpunkte nicht beantwortet werden, und es ist sehr fraglich, ob diese Antwort je erfolgen wird. Denn erstens ist es unmöglich, reine lebende Materie in einer zur chemischen Analyse genügenden Menge zu erhalten, und zweitens hat diese Materie aufgehört lebend zu sein, sobald sie mit chemischen Reagentien in Berührung kommt. Wie jede Materie überhaupt, muss auch die lebende Materie aus winzigen Theilchen zusammengesetzt sein, welche als solche selbst mit den stärksten Vergrösserungen nicht gesehen werden können, die einfachsten Molecule, welche keine weitere mechanische Theilung gestatten. Nach *Elsberg*'s Nomenclatur, welche jetzt allgemein angenommen ist, wollen wir die Molecule der lebenden Materie „Plastidule" nennen. Die Molecule sind wieder aus einfachen, elementären Atomen zusammengesetzt, die durch ihre Menge und Beschaffenheit jedem Körper seine Eigenschaften verleihen. Während die Molecule unorganischer Körper von verhältnissmässig wenig Atomen aufgebaut sind, wissen wir, dass die Plastidule in ihrer atomistischen Zusammensetzung viel mehr complicirt sind. Jedes Plastidul wird von mindestens 5 Elementen aufgebaut, und diese sind: Kohlenstoff, Sauerstoff, Stickstoff, Wasserstoff und Schwefel. Die Art der Vereinigung dieser Elemente ist in jedem Plastidul höchst complicirt, aber noch keineswegs aufgeklärt. Wir pflegen organische Substanzen gewöhnlich Proteinate oder Albuminate zu nennen, begreifen aber unter diesen Namen sowohl die lebende Materie, wie deren Derivate und Producte. Nach *Hoppe-Seyler* bestehen die Protei-

[1]) „The Cell Doctrine in the Light of Recent Investigations". *New York Medical Journal.* 1877.

nate aus: 51·5 bis 54·5% Kohlenstoff; 20·9 bis 23·5% Sauerstoff; 15·2 bis 17·0% Stickstoff; 6·9 bis 7·3% Wasserstoff und 0·3 bis 2·0% Schwefel.

Aeusserungen des Lebens. Während die chemische Untersuchung nur wenig über die Eigenthümlichkeiten der lebenden Materie aufgedeckt hat, kennen wir gewisse Eigenschaften, welche für die lebende Materie, so lang sie wirklich lebt, wesentlich sind, und kennen auch manche ihrer morphologischen Eigenschaften, soweit dies die unmittelbare Beobachtung mit unseren besten modernen Vergrösserungsmitteln gestattet. Die physiologischen Eigenschaften sind an jedem sich bewegenden und wachsenden Organismus sichtbar, und wir müssen sie dem winzigsten lebenden Theilchen gerade so, wie dem ganzen Organismus zuerkennen. Wir betrachten die lebende Materie als wirklich lebend nur so lange, als sie uns gewisse physiologische Eigenschaften darbietet; sobald Bewegung und Wiedererzeugung stille stehen, ist die lebende Materie todt. Was wir Leben nennen, ist augenscheinlich nur eine eigenthümliche Art von Bewegung der Plastidule, von verhältnissmässig kurzer Dauer; Veränderungen in der Bewegung nennen wir Krankheit; das Aufhören der Bewegung Tod. Die chemischen Veränderungen der lebenden Materie sind verschieden während des Lebens und nach dem Tode; in ersterem Zustande äussern sich die Veränderungen als Bewegung und Wiedererzeugung, im letzteren als Zersetzung, welche eine Vereinfachung der atomistischen Zusammensetzung bedeutet. Die Form der lebenden Materie wird durch Zersetzung vollständig verändert, aber es gelingt uns bis zu einer gewissen Dauer die Form der Materie, von welcher wir wissen, dass sie einst der Sitz von Leben war, durch Conservirung zu erhalten, und die mikroskopische Morphologie beruht in ausgedehntem Maasse auf Beobachtung der todten aber conservirten, früher lebenden Materie.

Eigenschaften der lebenden Materie. Die physiologischen Eigenschaften sind hauptsächlich zwei: nämlich Bewegung und Wiedererzeugung, d. i. die Befähigung ihres Gleichen zu produciren. Wenn wir von Bewegung der lebenden Materie sprechen, meinen wir nicht Bewegungsarten, wie sie jeder Substanz zukommen und sich als Licht, Wärme, Elektricität u. s. w. äussern. Es gibt gewisse Arten von Bewegung, auf der Contractilität oder Reizbarkeit der lebenden Materie beruhend, welche in unorganischen Körpern niemals beobachtet werden, ebensowenig in organischer Materie, nachdem sie aufgehört hat lebend zu sein. Diese Art der Bewegung befähigt die lebende Materie, mindestens bis zu einem gewissen beschränkten Grade, gegen die Gesetze der Schwere zu arbeiten. Diese Art der Bewegung steht unter der Controle complicirter Gesetze, welche wir als „Willen“ oder „Spon-

taneität" der lebenden Materie bezeichnen. *M. Foster* zieht dem Ausdruck „spontane", jenen der „automatischen" Bewegung vor, insoferne der letztere Begriff nicht nothwendiger Weise jenen der Gesetzlosigkeit einschliesst, aber auch keine Beziehung zum „Willen" hat. Die Bewegung äussert sich in zwei Arten: eine, welche zu Veränderungen der Gestalt führt, die amöboido Bewegung; die andere, welche Veränderungen des Ortes hervorruft, die Locomotion. Beide Arten sind in dem eigenthümlichen Baue der lebenden Materie, in verschiedenen Stadien ihrer Entwicklung begründet, und werden uns später noch beschäftigen. Hier soll nur noch erwähnt werden, dass die Locomotion in früheren Zeiten als eine nur den Thieren zukommende Eigenschaft angesehen wurde. Heute wissen wir aber, dass viele niedere Formen des Pflanzenlebens gleichfalls mit der Eigenschaft der Locomotion ausgestattet sind, die augenscheinlich von einem gewissen Grade eines „individuellen Willens" abhängen.

Die Eigenschaft ihres Gleichen zu erzeugen, kommt ausschliesslich der lebenden Materie zu und erscheint gleichfalls in zwei Arten, nämlich als Wiedererzeugung zum Wohle des Individuums, mit dem Ergebniss einer Zunahme des Umfanges, das Wachsthum; und Wiedererzeugung neuer Individuen, die Generation. Wir wissen, dass jeder lebende Körper ursprünglich sehr klein ist; das Eichen selbst des grössten Thieres ist gerade nur dem unbewaffneten Auge erkenntlich. Aber der Körper nimmt durch Nahrungsaufnahme von aussen zu, er wächst. Nachdem ein gewisser Umfang erreicht ist, hört das Wachsthum auf, und wird nur aufgebrauchtes Materiale wieder erzeugt, bis zuletzt auch die Wiedererzeugung aufhört, und der Körper das wird, was wir todt nennen. Heute sind die Forscher zur Ueberzeugung gelangt, dass das Baumaterial der Pflanzen von jenen der Thiere nicht wesentlich verschieden sein kann. Mit zunehmender Kenntniss der Naturwissenschaften sind die Grenzen zwischen dem Thier- und Pflanzenreich mehr und mehr verwischt worden, und es ist in vielen Fällen unmöglich mit Bestimmtheit anzugeben, bei welchem Punkte der Entwicklung ein Organismus eine Pflanze oder ein Thier sei.

Man hat behauptet, dass ein wesentlicher Unterschied zwischen Pflanze und Thier darin besteht, dass die erstere auf Kosten einfachen oder unorganischen Materiales wächst, während das letztere stets organisirte Nahrung aufnimmt. Aber auch diese Anschauung wird haltlos, wenn wir bedenken, dass wir unmöglich wissen können, wie sich die niedersten Thierformen überhaupt ernähren. Hingegen wissen wir durch die Untersuchungen von *Charles Darwin*, dass es fleischfressende Pflanzen gibt.

Zeugung. Mit *E. Häckel* können wir die Eigenschaft der Generation als ein Wachsthum über die individuellen Grenzen betrachten; zum mindesten muss jeder Organismus vorerst einen gewissen Umfang, eine gewisse Höhe der Entwicklung erreicht haben, bevor er zur Vermehrung geeignet ist. Wir wissen, dass bei den einfachsten Organismen die Vermehrung ohne Geschlechtsthätigkeit stattfindet, während bei höher entwickelten Organismen stets eine Theilung der Arbeit stattfindet, und zwar bei Pflanzen ebenso, wie bei Thieren. Im ersteren Falle gibt Ein

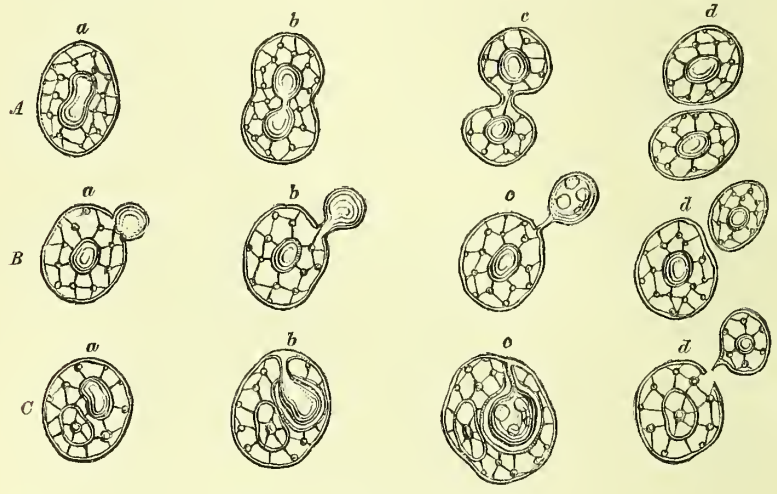

Fig. 1. Schema der Zeugung.

Die Reihe *A* stellt die Zeugung durch einfache Theilung dar. Der Körper zeigt zuerst eine leichte Einkerbung in der Mitte des Kernes, *a;* die Einkerbung wird tiefer und auch am Körper sichtbar, *b;* der Kern hat sich in 2 Stücke getheilt und die 2 Hälften des Körpers sind durch einen dünnen Stiel verbunden, *c;* 2 neue Individuen sind durch Trennung des Stieles entstanden, *d.*

Die Reihe *B* stellt die Zeugung durch Knospung oder exogene Bildung dar. Der Körper treibt einen homogenen Fortsatz lebender Materie, *a;* die Knospe hängt mit dem Mutterkörper durch einen breiten Stiel zusammen, *b;* die Knospe hat durch Aufnahme von Flüssigkeit von aussen Vacuolen gebildet, und hängt mit dem Mutterkörper nur mittelst eines sehr dünnen Stieles zusammen, *c;* der Stiel ist gerissen und haben sich 2 neue Individuen gebildet, nachdem die Knospe den Bau des Mutterkörpers angenommen, *d.*

Die Reihe *C* stellt die Zeugung durch endogene Bildung dar. Der Körper zeigt neben dem Kerne ein grösseres Klümpchen lebender Materie, welches aus einem Körnchen hervorgegangen ist, *a;* das Klümpchen hat sich vergrössert und hängt mittelst eines Stieles mit der Wand des Mutterkörpers zusammen, gleichzeitig hat sich um das Klümpchen ein von einer flachen Lage lebender Materie gefüllter Raum gebildet, *b;* das Klümpchen hat sich vergrössert und ist mit Vacuolen versehen, *c;* das Klümpchen, jetzt von der Structur des Mutterkörpers, ist durch eine Oeffnung in der Wand des Mutterkörpers hervorgetreten, *d.*

Individuum einen neuen Ursprung; im letzteren Falle sind zwei Individuen, Mann und Weib, nothwendig, um ein drittes zu erzeugen. Wir wissen ferner, dass die einfachste Weise der Vermehrung die Theilung ist, wenn ein Individuum, nachdem es zu einem gewissen Umfange angewachsen ist, sich in zwei Organismen von kleinerem Umfange spal-

tet. Eine Abart dieses Verganges ist die „Knospung“, wenn eine kleine Knospe von der Oberfläche des mütterlichen Körpers auswächst, allmälig gestielt und schliesslich nach Trennung des Stieles frei wird und ein neues Individuum darstellt. Eine andere Abart ist die „endogene Zeugung“, wobei ein Klümpchen lebende Materie im mütterlichen Körper entsteht und anwächst, bis es durch Bersten der Mutter oder durch aetiven Durchbruch frei wird. Im Wesentlichen sind all diese Vorgänge gleich, und die Theilung ist unter allen Umständen die Hauptform der Vermehrung. Selbst im hochentwickelten Säugethiere bildet der Embryo ursprünglich einen Theil des Mutterkörpers, und nachdem er durch innerliche Knospung oder endogene Neubildung zu einer gewissen Grösse angewachsen ist, wird er von dem Träger, der Gebärmutter, entfernt und stellt ein neues Individuum dar. (Siehe Fig. 1.)

Remak hat zuerst auf die drei Arten der Zeugung aufmerksam gemacht, obgleich er nicht wusste, dass diese Arten zwar morphologisch verschieden, aber im Wesentlichen identische Formen eines und desselben Vorganges sind.

Die Zeugung weist eine merkwürdige Eigenthümlichkeit auf, nämlich die Aehnlichkeit des neu entstandenen Körpers mit den erzeugenden Organismen, den Eltern. Man begreift sofort, dass sich zwei Individuen ähnlich sehen, wenn sie durch einfache Theilung entstanden sind, da ja beide früher einen einzigen Körper bildeten. Wie sollen wir aber die Thatsache erklären, dass bei höheren Thieren die Nachkommenschaft den Erzeugern so völlig ähnlich sieht, trotzdem, dass nur äusserst kleine Theilchen der letzteren, das Eichen und die Spermatozoiden in der Neubildung eines Individuums betheiligt waren.

Die Ansicht von *E. Hering*, dass die organische Materie mit einem „unbewussten Gedächtniss“ ausgestattet sei, auf welcher Function nebst der Fähigkeit der Einbildung, des Denkens, der Gewohnheit, auch die Ernährung und Vermehrung beruhen sollen, ist keine besonders nutzbringende. Ich will deshalb nur auf die drei modernen Hypothesen von *Charles Darwin*, *Louis Elsberg* und *Ernst Häckel* Rücksicht nehmen. *Darwin* hat im Jahre 1868 die „provisorische Hypothese der Pangenesis“ veröffentlicht, welche im Wesentlichen auf der Annahme beruht, dass durch alle Stadien der Entwicklung die lebenden Zellen oder Einheiten des Körpers kleine Körnchen oder Knöspchen („gemmules“) abgeben, welche sich in den Geschlechtsorganen anhäufen und daher alle Zellen des Körpers in mittelbarer Weise an der Neubildung von Organismen theilnehmen. Im Jahre 1872 publicirte *Elsberg* seine Theorie der „Regeneration oder Conservirung der Plastidule“. Er legt dieser Theorie die Annahme zu Grunde, dass der Keim eines jeden lebenden Wesens Plastidule seiner sämmtlichen Vorgänger enthalte,

so zwar, dass die Plastidule sich in der Nachkommenschaft körperlich wiedererzeugen, weil körperliche Theilchen von Generation zu Generation aufbewahrt werden. 1875 hat *Häckel* die Hypothese der „Perigenesis der Plastidule" ausgesprochen, nach welcher im Gegensatze zu den Theorien von *Darwin* und *Elsberg* keine Regeneration oder Conservirung der Plastidule stattfindet, sondern nur eine Uebertragung von Bewegung durch Vererbung.

Ich muss gestehen, dass mir unter diesen Theorien diejenige von *Elsberg* als die wahrscheinlichste erscheint, weil sie zu erklären versucht, warum gewisse Eigenschaften der Vorgänger selbst in der zweiten oder dritten Generation wiederkehren können; warum körperliche und geistige Eigenthümlichkeiten von den Eltern und Grosseltern auf ihre Nachkommenschaft unmittelbar übertragen werden. Mit dieser Theorie, welche eine Vermehrung der Plastidule innerhalb eines gewissen Volums lebender Materie voraussetzt, können wir auch begreifen, warum in der fortschreitenden Entwicklung einer Species eine Vervollkommnung eintritt, vermöge welcher von verhältnissmässig niederen Vorgängern mehr und mehr ausgebildete Wesen entstehen. *Häckel*'s Ansicht lässt sich kaum unterstützen, wenn wir bedenken, dass der Bewegung als Function stets materielle Ursachen zu Grunde liegen, nämlich eine Veränderung der Molecule an Zahl und Eigenschaften. All dieses ist freilich nur Speculation, aber es sind wohl legitime Versuche Brücken über Abgründe zu legen, welche gegenwärtig noch unserer Fassungsgabe unübersteigliche Hindernisse bieten.

Historische Skizze der Lehre von der lebenden Materie. *Dujardin* hat im Jahre 1835 die contractile Substanz entdeckt, welche den niederen Thieren zukommen sollte und von ihm „Sarcode" genannt wurde; doch wusste er nicht, dass es diese Substanz ist, welche alle thierischen Organismen aufbaut. Nachdem *Schleiden* in Jena 1838 die Formelemente der Pflanzen erkannt hatte, und sie mit dem Namen „Zellen" belegte, fand *Theodor Schwann* in Berlin, im Jahre 1839, eine Identität im feinen Bau der pflanzlichen und thierischen Organismen, und behauptete, dass die „Zellen" die einfachsten Bestandtheile aller Gewebe des Thierkörpers sowohl, wie der Pflanzen seien. In seiner Ansicht war jede Zelle als ein Bläschen zu betrachten, verschlossen von einer durchsichtigen Membran, erfüllt mit Flüssigkeit, in welcher der centrale feste Körper, der Kern suspendirt sein sollte. *Schwann* glaubte, dass Zellen in einer Substanz, dem Plasma oder Blastema, entstehen konnten, unabhängig von früheren Zellen, und durch die Autorität von *Johannes Müller*, der *Schwann*'s Theorie als eine völlig berechtigte erklärte, wurde diese allgemein angenommen, so zwar, dass selbst *C. Rokitansky* anfänglich die Möglichkeit festhielt, dass aus dem Plasma

des Blutes unter günstigen Umständen neue Zellen entstehen konnten. Es war die Entdeckung von *Rudolph Virchow* im Jahre 1852, dass die Zellen wirklich der Sitz des Lebens seien, und dass jede Zelle von einer früheren Zelle entstehen müsse: „omnis cellula e cellula". *Virchow* adoptirte übrigens die ursprüngliche Idee von *Schwann*, was den Bau der Zellen anbetrifft, trotzdem eine einfache Betrachtung lehren muss, dass diese Idee nicht die richtige sein kann, die Thatsache nämlich, dass lebende Materie niemals flüssig, sondern entweder fest oder halbflüssig, gallertartig sei.

Der nächste Forscher, der die Zellentheorie zu vervollkommnen trachtete, war *Max Schultze* in Bonn. Er zeigte 1861, dass Form- wie Ortsveränderungen ebenso, wie Theilungsvorgänge unmöglich seien, wenn die Körperchen mit einer widerstandsfähigen Membran umhüllt wären. Er behauptete, dass die kleinsten, individuellen Formelemente Klümpchen einer gallertartigen, mit Leben begabten Materie sind, für welche er aus guten Gründen, in Uebereinstimmung mit dem Botaniker *Hugo v. Mohl*, den Namen „Protoplasma" vorschlug. Diese gallertartige Substanz ist identisch mit der „Sarcode" von *Dujardin*. *Max Schultze* behauptete der Erste, dass die lebende Materie der Infusionsthierchen und jene der Zellen aller Thiere ein und dieselbe Substanz sei. Die Zelle besteht in der Anschauungsweise dieses Forschers aus einem Klümpchen Protoplasma, in welchem der Kern und die Körnchen eingebettet sind. In demselben Jahre (1861) wies *E. Brücke* in Wien, obgleich in allem Wesentlichen mit *Max Schultze* übereinstimmend, auf die Thatsache hin, dass der Kern kein wesentlicher Bestandtheil der Zelle sei, da man häufig kernlosen Klümpchen lebender Materie begegne. *Brücke* definirte die „Zelle", für welche er auch den Namen eines „Elementar-Organismus" vorschlug, als ein structurloses Klümpchen von Protoplasma, und obgleich er wusste, dass die Zelle irgend eine Structur haben müsse, gerade so, wie irgend eine andere Substanz, hielt er dennoch die Structur des Protoplasmas für unzugänglich unseren Sinneswerkzeugen. *S. Stricker* erklärte ganz in Uebereinstimmung mit *Brücke* im Jahre 1868, dass die Zelle nichts anderes sei, als ein Stückchen structurlosen Protoplasmas, welches gewöhnlich Körnchen enthält, ohne dass man berechtigt wäre, die Körnchen als wesentliche Bestandtheile des Zellleibes zu betrachten. Er hatte mit grosser Sorgfalt die Formelemente des Froscheies während dessen Entwicklung studirt, und beobachtete an diesen Elementen glashelle Lappen, welche er als reines Protoplasma betrachtete, während der grössere Theil des Protoplasmas mit Körnchen, nämlich Dottertheilchen erfüllt war. Die Thatsache, dass ein lebendes Klümpchen sehr leicht von aussen fremde Körper (z. B. Carmin- oder Anilin-Partikel) aufnehmen kann, führte ihn zur Folgerung, dass das

Protoplasma structurlos sei, und die sichtbaren Körnchen möglicher Weise secundäre Producte, vielleicht auch Fremdkörper seien, welche zufällig in das Innere des Protoplasmas gerathen sind. In seiner Gewebelehre erörtert *Stricker* die Frage, wie gross ein Klümpchen Protoplasma sein müsse, um auf den Namen „Zelle“ Anspruch machen zu können, und gelangt zu dem Schlusse, dass wir ein lebendes Körperchen nur dann eine „Zelle“ nennen sollten, wenn wir an ihm die Eigenschaften eines lebenden Organismus, nämlich Wachsthum, Bewegung und Vermehrung beobachten.

Lionel Beale in London kam 1860, unabhängig von *Max Schultze* zu ähnlichen Anschauungen, obgleich seine Folgerungen von denen der deutschen Biologen wesentlich verschieden waren. Seine Mikroskope vergrösserten zwar ganz bedeutend, aber die zeigten ihm nicht die Feinheiten im Baue des Protoplasmas, und so schloss er, hauptsächlich gestützt auf Carminfärbungen, dass der Kern die lebende oder „germinale“ Materie sei, während ein grosser Theil des Protoplasmas gleichwerthig sei mit der Grundsubstanz des Bindegewebes. Er bezeichnete letztere als „geformte“ Materie, welchen Ausdruck er auch für die thätigsten Gewebe, wie Muskel und Nerv, in Anwendung brachte.

Seit *Max Schultze*'s Vorschlag ist der Name „Protoplasma“ vielfach benützt worden, und meine eigenen Untersuchungen begannen im Jahre 1872 auf der Grundlage der Zellentheorie, wie sie in jener Zeit verstanden wurde, nämlich, dass die Zelle ein Klümpchen structurloses Protoplasma sei.

DIE ANORDNUNG DER LEBENDEN MATERIE IM „PROTOPLASMA".

Dieses Capitel habe ich 1873 publicirt [1]). Weitere 9 Jahre fast ununterbrochener Untersuchungen haben mich von der Richtigkeit aller damals gemachten Behauptungen überzeugt, so dass ich den Aufsatz hier wieder zum Abdruck bringe.

Amöben. Betrachtet man bei starken Vergrösserungen eine, in träger Ortsveränderung begriffene Amöbe aus einer Infusion mit starken Vergrösserungen (1000 bis 1200 Lin. Vergr. Tauchlinse), so sieht man Folgendes:

Im Leibe der Amöbe eingebettet liegt ein runder, homogener, mattgrauer Kern. Derselbe ist umgeben von einem schmalen, hellen Saume, und dieser Saum ist am ganzen Umfange des Kernes durchbrochen von sehr zarten, häufig nur in unterbrochenen Zeiträumen deutlich sichtbaren grauen Fäden, deren viele conisch erscheinen, mit je einer vom Kerne ausgehenden Basis und einer gegen die Peripherie des Amöbenleibes gerichteten Spitze. Je eine Fadenspitze senkt sich in je eines der grauen Körnchen ein, welche in dem Leibe vertheilt sind. Viele Körnchen stehen mit ihren Nachbarn wieder durch Fädchen in Verbindung, so dass der Amöbenleib den Eindruck macht, als wäre er von einem äusserst zarten Netzwerke durchflochten, dessen Knotenpunkte zu Körnchen verdickt sind. Der Randcontour des Amöbenleibes ist eine, für meine Vergrösserungen noch ununterbrochen aussehende, dünne Lage einer schwach glänzenden Substanz, in welche die Fädchen der am meisten peripher liegenden Körner einmünden.

An einzelnen Amöben kann man während der Locomotion Folgendes beobachten [2]).

Man erkennt, dass an einem mehr centralen, also dem Kerne näheren Theile des Leibes die Körnchen einander näher rücken, etwas

[1]) Untersuchungen über das Protoplasma. I. Bau des Protoplasmas. Sitzungsber. der kais. Akademie der Wissenschaften in Wien. April 1873.

[2]) Besonders günstig für dieses Studium sind Amöben, die eine gewisse Menge fremder Körper enthalten. Der Wassertropfen darf nicht zu gross genommen werden, denn eine schwimmende Amöbe führt zwar Bewegungen aus, verändert jedoch nicht ihren Ort. Das Kriechen beginnt erst, wenn die Amöbe bei wenig Wasser die Oberfläche des Deckgläschens oder des Objectträgers gefunden hat.

grösser werden, und dass zwischen ihnen etwa vorhandene fremde Körper festgehalten werden. Gleichzeitig beginnt an der, dem zusammengeschobenen Abschnitte entsprechenden Peripherie des Leibes ein Vorwölben eines blassen Buckels, in welchem anfangs noch ein zartes Maschenwerk erkennbar ist. Je mehr sich nun der Buckel vorwölbt und je mehr er sich an seiner Unterlage abflacht, um so mehr entschwindet dem Auge das Maschenwerk, bis schliesslich die helle, flache Scheibe structurlos erscheint. Jetzt folgt ein Augenblick, in welchem die fremden Körper in die helle Scheibe stürzen; hierauf folgt ein Fliessen der Körner des Protoplasmas [1]), wobei der Leib sammt dem Kerne an die nunmehr wieder netzförmig aussehende, vorgeschobene Partie herangezogen wird — die Locomotion ist vollbracht.

In mehr als 1 Woche alten Infusionen findet man fast in jedem Amöbenleibe verschieden zahlreiche gröbere, glänzende Körner. Der Kern einer — um kurz zu sein, will ich sagen, älteren — Amöbe erscheint häufig nicht mehr homogen, sondern von einem oder mehreren kleinen Hohlräumen, Vacuolen, durchbrochen. Solche Vacuolen treten häufig auch im Amöbenleibe auf, und man erkennt, dass jede Vacuole gegen das angrenzende Netzwerk hin von einer, bei den genannten Vergrösserungen wieder continuirlich aussehenden Lage einer glänzenden Substanz begrenzt wird. Häufig fliessen zwei Vacuolen zusammen, indem die in Rede stehende dünne Lage zwischen ihnen durchbricht, anfangs dadurch eine sanduhrförmige Einschnürung bedingt wird, mit deren Schwinden eine gemeinsame Höhle hergestellt ist.

Die Vacuolen verschwinden zuweilen wieder, in der Regel mit Einem Rucke, und dann ist an Stelle der Vacuole das Netzwerk, wie im übrigen Leibe vorhanden. Bisweilen sieht man in der Vacuole ein oder mehrere Körnchen in schwingender Bewegung.

Wenn ich dem Präparate am Rande des Deckgläschens einen Tropfen Glycerin zusetze, so ballt sich jede Amöbe in dem Augenblicke, in welchem sie mit dem Glycerin in Berührung kommt, sofort zu einem homogenen, gelblichen, stark glänzenden und unbeweglichen Klümpchen zusammen. Ab und zu kann man in einem solchen Klümpchen eine kleine Vacuole erkennen. Einzelne Klümpchen verharren in der geschilderten Form; die meisten kehren aber nach wenigen Minuten in den granulirten Zustand allmälig zurück, wobei sie an Umfang wieder zunehmen, häufig die Kugelform annehmen und wieder je einen Kern aufweisen. Nunmehr bleibt die Amöbe unbeweglich.

In noch älteren Infusionen kamen auch Amöben zum Vorschein, welche sich durch Grösse, Trägheit der Ortsveränderung und die Eigen-

[1]) Das Fliessen der Körner hat an dem gleichen Objecte schon W. *Kühne* beobachtet. S. dessen „Untersuchungen über das Protoplasma und die Contractilität". Leipzig 1864.

schaft, radiäre, helle Fortsätze auszusenden, auszeichneten. Diese Amöben waren gegen die Einwirkung von destillirtem Wasser besonders empfindlich. Nachdem ich an einen Rand des Deckgläschens einen Tropfen destillirten Wassers gesetzt, und am entgegengesetzten Rande das Tümpelwasser vorsichtig wegdrainirt hatte, geschah Folgendes: Es wurden statt der langen radiären, breite und kurze Buckel vorgeschoben, nach und nach die ersteren eingezogen, und jede Locomotion war damit zu Ende. Die Amöbe nahm allmälig eine stumpf polygone Gestalt an. In ihrem Leibe tauchten anfangs kleine, dann immer grössere Vacuolen auf; der Kern wurde undeutlich und entschwand später dem Auge. Die Körnchen des Netzwerkes bewegten sich an kleinen Strecken ruckweise, so dass sie sich zu grösseren Gruppen zusammenballten; ausser diesen kamen andere Körnchen zum Vorschein, welche innerhalb grösserer Maschenräume herumflottirten. Je grösser die Zahl dieser frei schwimmenden Körnchen ward, desto mehr näherte sich der ganze Amöbenleib der Kugelform. Gleichzeitig verschmelzen viele kleinere Vacuolen zu einer gemeinsamen grossen, welche an die Peripherie des kugeligen Leibes rückte, und hier eine kugelige Vorwölbung erzeugte. Die letztere Kugel erschien von einer continuirlichen, glänzenden Substanz abgeschlossen, gleich der Amöbenkugel selbst. Innerhalb der Vacuole schwärmten kleine Körnchen lebhaft herum. Die ruckweisen Bewegungen der zusammenhängenden Körnchen hatten mittlerweile aufgehört; die Zahl der flottirenden dagegen wesentlich zugenommen.

Die Schilderung der Geschehnisse nach Wasserzusatz rührt von Einer Amöbe her; Aehnliches geschah aber unter gleichen Bedingungen mit allen untersuchten Amöben der genannten Form.

Blutkörper des Flusskrebses. In einem Tropfen Blutes, welcher von der abgebrochenen Gliedmasse eines lebenden, frischen Astacus auf den Objectträger gebracht, und mit einem, an den Rändern sorgfältig eingeölten Deckgläschen bedeckt wird, sieht man die von *E. Häckel*[1]) als amöboid erkannten Blutkörper schon bei mässig starken Vergrösserungen. Es fallen zweierlei Arten von Blutkörper in die Augen: erstens blasse, feinkörnige, mit je einem grossen, blassen, oder einem kleineren, grobkörnigen Kern; zweitens mit groben, gelblichen, stark glänzenden Körnern versehene. Die Körner der letzteren sind in der Regel um je einen helleren, unregelmässig begrenzten, spärliche Körner zeigenden Hohlraum herum gelagert.

Betrachtet man bei gewöhnlicher Zimmertemperatur einen blassen Körper mit stärkeren Vergrösserungen, so erkennt man in trägem Formwechsel begriffene, helle, mannigfaltig gestaltete Fortsätze, welche bei

[1]) Ueber die Gewebe des Flusskrebses. Müller's Archiv, 1857.

fortwährendem Wechsel der Gruppirung der zarten „Körnchen des Protoplasmas“ von der Peripherie des gesammten Körpers ausgetrieben werden. Die Gruppirung der Körnchen erfolgt an wechselnden Stellen so, dass dieselben einmal discret, dann in Haufen zusammengeballt, und wieder in ein zartes Netzwerk umgewandelt erscheinen.

Betrachtet man bei hoher Vergrösserung einen grobkörnigen Körper, so kann man fast an jedem derselben im Laufe von einer halben, bis 1 Stunde Folgendes beobachten. Jedes einzelne Korn stellt anfangs einen kugeligen, gelblichen, stark glänzenden Körper dar, welcher von seinen Nachbarkörnern durch einen schmalen, hellen Saum getrennt erscheint, und in diesem Saume erkennt man, wenn auch nur undeutlich, zarte Speichen, welche je ein Korn mit allen seinen Nachbarn verbinden. Jedes Korn verändert ununterbrochen seine Lage und zwar um so deutlicher, in je grösseren Entfernungen von einander die einzelnen Körner liegen. Gleichzeitig treten an der Peripherie des granulirten Blutkörpers an wechselnden Stellen hyaline Buckel auf.

In kurzer Zeit verflacht sich nun jedes einzelne Korn derart, dass es napfförmig wird, und sich der Form seiner Nachbarkörner anschmiegt. Jetzt sind die die Körner mit einander verbindenden grauen Speichen innerhalb der hellen Säume deutlich sichtbar. Der Umfang des gesammten Körpers wird während dieser Veränderungen merklich grösser.

In weiterer Folge treten fast in jedem einzelnen Korn je eine centrale oder zwei excentrische Vacuolen auf, wodurch das Korn zu einer einfachen oder Doppelschale, im optischen Durchschnitte einem gelb glänzenden einfachen oder Doppelringe umgewandelt wird. Man sieht hierauf, wie zwei oder mehrere hohl gewordene Körner mit einander ruckweise zusammenfliessen, und sich ruckweise zu einem sehr zarten Maschenwerke umwandeln, so dass an Stellen, wo früher grobe Körner in dichter Anhäufung lagen, jetzt blasses, „feinkörniges Protoplasma“ aufgetaucht ist.

Während der Blutkörper zu einem blassen, immer weniger rundliche Körner enthaltenden Klümpchen umgestaltet wird, erscheint in demselben ein, von einer relativ dicken, an ihrer Aussenfläche zackigen Schale der glänzenden Substanz umschlossener, hohler Körper, dessen Inneres etliche gröbere Körner und ein sehr engmaschiges Netzwerk aufweist. Man kann nach dem Sprachgebrauche diesen Körper als Kern bezeichnen.

Die aus grobkörnigen hervorgegangenen blassen Protoplasmakörper verändern ihre Form eine Zeit lang immer noch; der Kern und dessen Körner (Kernkörperchen) hingegen ändern ihre Gestalt von dem Augenblicke an, als sie deutlich sichtbar wurden, nicht mehr.

Ich habe einem frischen Blutpräparate Goldchlorid in $^1/_2$% Lösung zugeführt, welches die Blutflüssigkeit zu einem feinkörnigen Coagulum erstarren machte. Die blassen Protoplasmakörper wurden kugelig; die grobkörnigen dagegen in zart genetzte, vielgestaltige, von einer continuirlich aussehenden Schicht begrenzte Körper umgewandelt. In den Körpern beiderlei Arten blieben die Kerne als relativ grobkörnige und grob genetzte Klümpchen erhalten.

Nachdem ich die Goldlösung nach etwa 1 Stunde mit Essigwasser wegdrainirt und das Präparat vorsichtig dem Tageslichte ausgesetzt hatte, wurde die gelbe, glänzende Substanz, welche im Protoplasmakörper und dessen Kerne das zarte Netzwerk erzeugte, deutlich violett; während die in den Maschenräumen enthaltene helle Substanz ungefärbt blieb [1]).

Blut vom Triton. Bringt man einen Tropfen Blut vom Triton auf den Objectträger und bedeckt das Object mit einem, an den Rändern eingeölten Deckgläschen, so kann man bekanntlich bei gewöhnlicher Zimmertemperatur die Bewegungen der farblosen Blutkörper Stunden lang beobachten. Die Formveränderung derselben erfolgt durch Austreiben heller Lappen und körniger Fortsätze von verschiedener Dicke und von bisweilen beträchtlicher Länge, aus der Peripherie des Protoplasmakörpers.

Viele feinkörnige Körper lassen in ihrem Innern ein fortwährendes Schwanken in der Gruppirung der Körnchen erkennen; häufig, zumal nach Zusatz von $^1/_2$% Kochsalzlösung, bilden sich in ihrem Leibe, während sie Ortsveränderungen ausführen, Vacuolen verschiedener Grösse, und an manchen Vacuolen kann man sich überzeugen, dass die Innenfläche ihrer Wand mit vielen unregelmässigen, wie gerissenen Zacken besetzt ist, welche in den Hohlraum frei hineinragen.

Es gibt Momente, in welchen der ganze Leib einen zierlichen, von Vacuolen durchbrochenen Körper darstellt. Die kleinsten, noch als solche definirbaren Vacuolen bilden den Uebergang zu noch kleineren Maschenräumen, deren Netzwerk als Knotenpunkte blasse, graue Körnchen besitzt.

In frischem Blute habe ich an einzelnen grobkörnigen, farblosen Blutkörpern die von je einem Körnchen ausgehenden Fäden deutlich gesehen. An Blutkörpern dieser Art gewann ich mit Hilfe der Tauchlinse 15 die Ueberzeugung, dass während der Locomotion des Gesammtkörpers die einzelnen Körnchen sowohl ihre Grösse und Gestalt, wie auch das gegenseitige Lagerungsverhältniss fortwährend wechseln.

---

[1]) Nach *N. Lieberkühn* (Ueber Bewegungserscheinungen der Zellen. 1870.) befinden sich an manchen Exemplaren der Blutkörper vieler Raupen (Bärenraupe, chinesische Seidenraupe) zwischen der contractilen Schicht und dem Kern ein mit schwach lichtbrechender Flüssigkeit erfüllter Raum, durch welchen Fäden von der Innenfläche der contractilen Schicht auf den Kern ziehen.

Ich will hier noch einige Beobachtungen anschliessen, welche ich an Formbestandtheilen des Blutes von Tritonen, die überwintert hatten, machte. Die Kerne vieler rother Blutkörper waren bisweilen sofort nach Anfertigung des Präparates sichtbar oder sie wurden es, nachdem das Blut einige Zeit am Objectträger eingeschlossen gelegen hatte.

Jeder Kern zeigt eine Anzahl gröberer, stark glänzender Körner, von denen einzelne Fädchen erkennen lassen, die zu den Nachbarkörnern ziehen. Der Kern ist von einer continuirlich aussehenden Lage einer Substanz umrandet, welche dieselbe Lichtbrechung und Farbe besitzt, wie die Körnchen. Häufig erkennt man um den Kern herum einen sehr schmalen, hellen Saum und bisweilen stellt sich dieser Saum von feinen, radiären Strichelchen durchzogen dar, welche im gefärbten Theile des Blutkörpers verschwinden.

Zahlreich liegen im Präparate freie Körper von gleichem Aussehen, wie die in den rothen Blutkörperchen eingeschlossenen Kerne. Viele derselben zeigen eine zackige, mit unregelmässigen, wie abgerissenen Fädchen besetzte Oberfläche. Dann kommen vereinzelt runde Körper vor, welche die Grösse der Kerne um ein Mehrfaches übersteigen und gleich diesen grobkörnig und mit einer Schale versehen sind.

An keinem dieser Gebilde habe ich bei gewöhnlicher Zimmertemperatur active Bewegungserscheinungen beobachtet.

Farblose Blutkörper des Menschen. Ich habe mein eigenes, feinen Stichöffnungen am Daumenballen entnommenes Blut auf den heizbaren Objectträger gebracht. Bei gewöhnlicher Zimmertemperatur liessen die glänzenden farblosen Blutkörper keine Structur erkennen. Als aber die Temperatur des Präparates bei sehr allmäliger Erwärmung etwa bei 30° C. angelangt war, tauchte an farblosen Körpern — ich spreche hier von den sogenannten „fein granulirten“ — welche in einem, von rothen Blutkörpern umsäumten Plasma-See lagen, constant das folgende Bild auf.

Im Centrum des Klümpchens werden ein oder zwei matt graue, opake, homogene Körper sichtbar. Von jedem dieser Körper gehen radiäre, conische Speichen aus, die sich in den Nachbarkörper einsenken und wo sie gegen die Peripherie des Klümpchens hin gerichtet sind, in ein Maschenwerk übergehen, welches den ganzen Leib des Klümpchens durchsetzt und dessen Knotenpunkte als leichte Verdickungen oder Körnchen erscheinen. Das Maschenwerk ist an der Peripherie des Klümpchens wieder von einer scheinbar continuirlichen, matt glänzenden Schicht abgeschlossen. Der centrale Körper, die Speichen und deren Verdickungen zeigen ein völlig gleiches optisches Verhalten; die Maschenräume hingegen machen den Eindruck heller, structurloser Felder (s. Figur 2).

Während die Temperatur des Präparates allmälig gegen 35° C. ansteigt, erfolgen fortwährend Formveränderungen sowohl im centralen Körper, wie auch im Maschenwerke des Klümpchens, bei gleichzeitigen Formveränderungen des letzteren. Der centrale Körper wird an wechselnden Strecken zu einem Maschenwerke umgewandelt. Im übrigen Protoplasma entstehen ab und zu dichtere Gruppen von Körnchen, in welchen keine oder nur sehr enge Maschenräume sichtbar sind. Die Gruppen lösen sich wieder, machen neuen Platz und dieses Spiel wiederholt sich immer fort, selbst wenn man die Temperatur wieder sinken lässt.

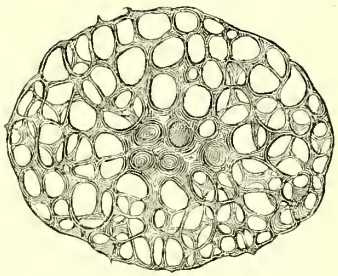

Fig. 2. Schema eines lebenden farblosen Blutkörpers. (Publicirt 1873.)

An einem farblosen Blutkörper (Temp. auf 23·5° C. gesunken) trat eine Vacuole auf, in welcher ein losgerissenes Körnchen schwach pendelnde Bewegungen ausführte. Ich konnte beobachten, dass das Körnchen seine Form veränderte, dass am Umfange desselben ab und zu dünne Fädchen auftauchten und wieder verschwanden. Einmal schien es, als ob 3 besonders lange Fäden vorgestreckt würden, so lang, dass sie an die Wand der Vacuole heranreichten. Sofort verschwand die Vacuole mit einem Rucke. Später erschien fast an derselben Stelle neuerdings eine Vacuole, wieder ein Körnchen enthaltend. Diese Vacuole wurde aber biscuitförmig und vergrösserte sich durch Zerreissung der Zwischenwand einer Nachbar-Vacuole. Noch etwas später war der ganze Blutkörper allmälig in ein vacuolenhältiges Klümpchen umgewandelt, welches seine Form noch immer, wenn auch sehr träge, veränderte (Fig. 3).

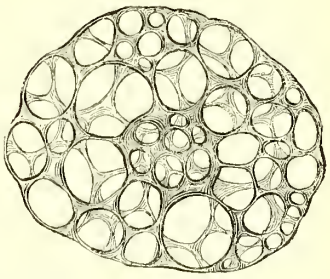

Fig. 3. Schema eines von Vacuolen durchsetzten Blutkörpers. (Publ. 1873.)

Häufig tauchte im Leibe eines Blutkörpers bei ansteigender Temperatur (vor 30° C.) ein kleiner, dunkel contourirter blasenartiger Kern auf, in welchem constant ein oder zwei Kernkörperchen lagen. Derlei Kerne wurden bei Erhöhung der Temperatur an mehreren Stellen des Klümpchens sichtbar; sie entstanden unter meinem Auge aus matt grauen, compacten Körpern ohne dunklen Contour. Neben grösseren, dunkel contourirten Kernen (bis 4 an der Zahl), fand ich im Protoplasma eine wechselnde Anzahl kleinerer.

Die in je einem dunkel contourirten Kerne gelegenen Kernkörperchen besitzen feine, radiäre Speichen, die sich in den Randcontour des Kernes einsenken. Vom Randcontour, welcher nach aussen stets von einem hellen Saume umgeben ist, gehen wieder zahlreiche Speichen aus, welche in ein, das ganze Klümpchen durchsetzendes Maschenwerk einmünden (Fig. 4).

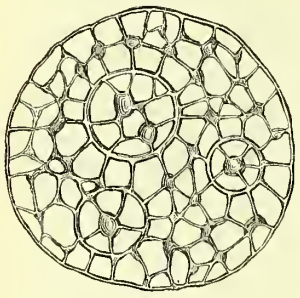

Fig. 4. Schema eines todten Blutkörpers. (Publ. 1873.)

Blutkörper, in welchen die beschriebenen Kerne auftraten, veränderten, auch wenn man die Temperatur bis 35° C. erhöhte, ihre Form nicht wesentlich; nur kam an der Peripherie des Klümpchens ab und zu ein hyaliner Buckel oder Lappen zum Vorschein, welcher sich sehr allmälig vergrösserte. In einem solchen Buckel war nie eine Structur sichtbar; wohl aber tauchten in demselben manchmal sehr kleine Vacuolen auf, die stets von einer etwas dichteren, schwach glänzenden Substanz begrenzt erschienen.

Colostrum-Körper. Das Colostrum besitzt bekanntlich in verschiedener Menge, zuweilen Fetttröpfchen enthaltende Protoplasma-Klümpchen, welche, wie *S. Stricker*[1]) nachgewiesen hat, bei Erhöhung der Temperatur bis auf 40° C., ihre Form und ihren Ort verändern, die also leben. Betrachtet man ein beliebig kleines, blasses, bei schwachen Vergrösserungen structurlos erscheinendes Klümpchen mit der Tauchlinse 15, so wird in jedem derselben, auch wenn in ihm kein Kern nachweislich ist, ein Maschenwerk sichtbar, völlig ähnlich dem der farblosen Blutkörper. Die Knotenpunkte des Maschenwerkes sind von Körnchen gebildet, die einmal sehr klein und matt grau erscheinen; ein anderes Mal grösser und glänzend sind; ein drittes Mal schon den eigenthümlichen Fettglanz besitzen, mit dem übrigen Leibe des Klümpchens jedoch durch einzelne, feine Fäden zusammenhängen. Etwas grössere Fetttropfen liegen augenscheinlich isolirt in Maschenräumen. Wir wissen übrigens durch den genannten Forscher, dass einzelne Fetttropfen während der Contractionen des Protoplasmas aus dem letzteren ausgestossen werden können.

Ich habe eine Reihe von Befunden neben einander gestellt, Dinge, die Jeder sehen kann, der ein geübtes Auge besitzt und es mit einer

---

[1]) „Ueber contractile Körper in der Milch der Wöchnerin“. Sitzungsber. der Wiener Akad. d. Wissensch. 1866.

guten Linse bewaffnet. Ich gehe nun daran, aus meinen Beobachtungen Schlüsse zu ziehen.

Zunächst ergibt sich, dass ein von *E. Brücke*[1]) an den Speichel- und von *S. Stricker*[2]) an den farblosen Blutkörpern erschlossenes, aber nicht gesehenes Maschenwerk im Protoplasma wirklich zu sehen ist. Das Protoplasma erscheint also nicht structurlos; es besitzt vielmehr eine sichtbare netzförmige Structur, und die Körnchen sind keine Fremdlinge, sondern gehören dem lebenden Protoplasma an; sie sind eben die Knotenpunkte des Netzwerkes.

Das Kernkörperchen, der Kern, die Körnchen mit ihren Fädchen sind die eigentlich lebendige, contractile Materie. Diese feste Materie ist eingelagert und aufgespannt in einer nicht lebendigen, nicht contractilen Flüssigkeit. Mit anderen Worten: die contractile Materie enthält in Maschenräumen und umschliesst als Schale eine nicht contractile flüssige Materie, welch letztere aber, wie die Diffusions-Erscheinungen beweisen, nicht reines Wasser sein kann.

Gehen wir vom Ruhezustande des Protoplasmas aus, wie dieser sich in einem eben abgestorbenen farblosen Blutkörperchen darstellt, so können wir jedes Körnchen als einen Centraltheil der contractilen Substanz auffassen, welcher durch schmale Brücken der gleichnamigen Substanz mit seinen Nachbarn zusammenhängt (Fig. 5).

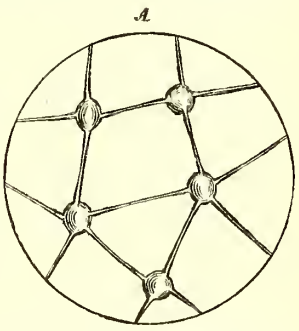

Fig. 5. Schema der Ruhe. (Publ. 1873.)

Die Contraction beruht zunächst auf einem Grösserwerden der Körner und einem Näherrücken derselben zu einander. Die Fäden werden dabei augenscheinlich kürzer zu Gunsten der Körnchen (Fig. 6).

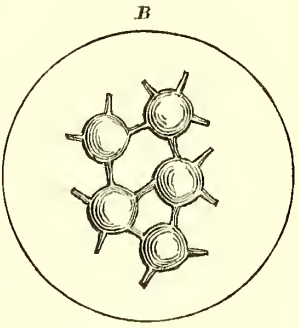

Fig. 6. Schema der Contraction. (Publ. 1873.)

Als Tetanus will ich jenen Zustand bezeichnen, welchen ich an mit Glycerin in Berührung gebrachten Amöben geschildert habe. Derselbe beruht auf einer starken Contraction der lebenden Materie (Fig. 7).

Die Dehnung hingegen beruht auf einem Kleinerwerden der Körner bis zum völligen Verschwinden, bei gleichzeitigem Auseinanderrücken derselben und einem Länger-

[1]) „Ueber die sog. Molecularbewegung in thierischen Zellen, insonderheit in den Speichelkörperchen“. Sitzungsber. d. Wiener Akad. d. Wissensch. 1863.

[2]) „Untersuchungen über das Leben der farblosen Blutkörperchen des Menschen“. Sitzungsber. d. Wiener Akad. d. Wissensch. 1867.

werden der Fäden auf Kosten der Körnchen, bis zum scheinbaren Verschwinden der ganzen Structur, — hyaline Buckel (Fig. 8).

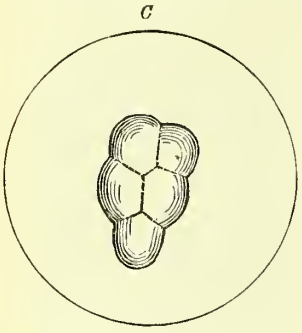

Fig. 7. Schema des Tetanus. (Publ. 1873.)

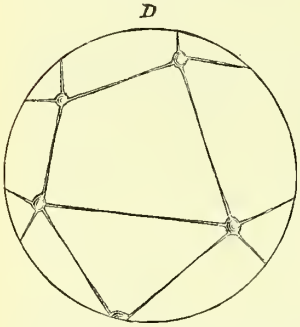

Fig. 8. Schema der Dehnung. (Publ. 1873.)

Im Anschlusse an die geschilderten Formen der lebenden Materie will ich noch die Form der Quellungskugel erörtern.

Diese Form erfolgt unter Einwirkung einer weniger concentrirten Flüssigkeit, als jene ist, welche das Protoplasma in sich schliesst; am einfachsten also bei Zusatz von destillirtem Wasser. Diese Kugelform ist als Ruhezustand aufgefasst worden. Demselben gehen partielle Zuckungen einzelner Körnergruppen voraus, die aber auf die Form des ganzen Protoplasmakörpers ohne Einfluss bleiben. Gleichzeitig reissen viele der Körnchen aus ihrem Zusammenhange mit den Nachbarn los und flottiren in den, durch viele Risse vergrösserten Maschenräumen herum.

Mit der Zunahme der Flüssigkeitsmenge im Protoplasmakörper treten Vacuolen auf. In der Vacuolenflüssigkeit flottiren abgerissene Knötchen, welche Fäden aussenden, und tritt eine Anzahl dieser Fäden mit der Vacuolenschale wieder in Verbindung, so verschwindet sofort die Vacuole und der alte Zustand des Maschenwerkes kehrt wieder.

Reisst die Schale einer oberflächlichen Vacuole in Folge von zunehmender Dehnung, oder reisst die lebendige Schale des Protoplasmakörpers, so wird in einem Falle nur die Protoplasmaflüssigkeit herausgepresst; ein anderes Mal ein losgerissenes Stück des Protoplasmaleibes ausgestossen, dessen Bruchstücke bis auf das winzigste Körnchen herab noch lebensfähig sind; ein drittes Mal endlich zerreisst das ganze Maschenwerk, und das im letzten Falle dem Leben der contractilen Substanz in der Regel nicht mehr günstige Medium ertödtet sofort auch jedes einzelne Körnchen.

Analyse der im Jahre 1873 gemachten Behauptungen.

Die netzförmige Structur des „Protoplasma“ wurde 1849 von *Nasmyth* in Körperchen gesehen und abgebildet, welche wir heute als die Deckepithelien des Zahnes kennen; ferner wurde sie 1867 von *C. Frommann* in „Ganglienzellen“ beschrieben, desgleichen von Anderen

in denselben und anderen Körperchen. Meine Behauptung war, dass der netzförmige Bau dem „Protoplasma“ ganz allgemein zukommt, und was ich ausgesagt habe, wurde seitdem von allen guten Beobachtern bestätigt.

Im Jahre 1877 fügte ich die folgenden Bemerkungen hinzu [1]):

„Der völlig entwickelte Protoplasmakörper ist gebaut wie ein Badeschwamm, aber gleichzeitig von allen Seiten von derselben Substanz umschlossen, welche das Balkenwerk des Schwammes bildet. Das Balkenwerk und die Hülle sind die lebende Materie“.

„Die Analyse der Beobachtungen am lebenden Protoplasmakörper lehrt uns, dass wir hauptsächlich 3 verschiedene Zustände der netzförmig angeordneten, lebenden Materie unterscheiden können, nämlich: den der Ruhe, den der activen Contraction und den der passiven Dehnung“.

„Im Zustande der Ruhe, welchen man an einer zeitweilig bewegungslosen Amöbe beobachten kann, oder auch unmittelbar nach ihrem Tode, sind die Körnchen nahezu gleichmässig im Protoplasma vertheilt, und mit einander durch dünne Fädchen verbunden, die Brücken der lebenden Materie“.

„Im Zustande der Contraction beobachten wir eine Vergrösserung der Körnchen durch Verkürzung der verbindenden Fäden, wobei die Körnchen einander näher rücken. Nichts ist der lebenden Materie hinzugefügt, und nichts von ihr genommen worden; nur die Vertheilung der Plastidule hat sich verändert, wodurch eine Verengerung des Netzwerkes und ein theilweises Austreiben der in den Maschenräumen enthaltenen Flüssigkeit bedingt ist. Contraction ist eine active Eigenschaft der lebenden Materie und auf ihr beruhen sowohl die einfachen Formveränderungen, wie auch die Ortsveränderung des ganzen Organismus“.

„Die Dehnung beruht auf einer Abnahme des Umfanges der Körnchen, verbunden mit einer Entfernung von einander und einer Verlängerung der verbindenden Fäden auf Kosten des Umfanges der Körnchen, bis zum vollständigen Verschwinden der netzförmigen Structur. Die Dehnung erfolgt in passiver Weise. Die in den Maschen enthaltene Flüssigkeit wird durch Contraction eines Theiles der lebenden Materie gegen die Peripherie getrieben, und führt daselbst zur Bildung eines Vorsprunges, des hyalinen Lappens. Beim Beginne der Lappenbildung kann man im Lappen noch eine netzförmige Structur erkennen; am höchsten Punkte der Dehnung hingegen ist die Structur nicht mehr sichtbar, wohl nur deshalb, weil sowohl Körnchen wie Fädchen auf das äusserste verdünnt worden sind. Wir können diese Erscheinung mit der Dehnung von Glasstäbchen vergleichen, welche wir über einer Flamme schmelzen und so lange ausziehen, bis sie dem Auge entschwinden“.

„Diese drei Zustände der lebenden Materie erklären uns nicht nur die Bewegung eines einfachen Protoplasma-Klümpchens, sondern auch die Thätigkeit der hoch entwickelten Muskeln, welche, wie ich 1873 gezeigt habe, in ihrem Baue völlig mit der Amöbe übereinstimmen. Wäre die Amöbe eingerichtet wie ein Badeschwamm ohne eine äussere Hülle lebender Materie, dann müsste jede Contraction zu einem Entweichen der Flüssigkeit führen und die Locomotion wäre unmöglich. Die Gegenwart einer zusammenhängenden peripheren, obgleich äusserst

[1]) „The Cell Doctrine in the Light of recent Investigations“. *New-York Medical Journal*. 1877.

dünnen Lage von lebender Materie ist eine Nothwendigkeit, um die Bewegungen des Protoplasma-Körpers zu ermöglichen".

„Durch Zusatz eines Tropfens von Glycerin zur kriechenden Amöbe oder zu irgend einem lebenden Protoplasma-Körper können wir einen vierten Zustand der lebenden Materie hervorrufen, nämlich den höchsten Grad von Contraction, für welchen *S. Strieker* und ich die Bezeichnung „Tetanus" vorgeschlagen haben. Indem durch das Glycerin alle Flüssigkeit aus dem Protoplasma plötzlich ausgezogen wird, ballen sich sämmtliche Körnchen zusammen und bilden einen structurlosen Klumpen von namhaft kleinerem Umfange als jener des ursprünglichen Körperchens, ohne sichtbare Grenzen der einzelnen Körnchen. Der frühere netzförmige Bau kann wieder hergestellt werden, wenn man das Glycerin wegzieht und durch Wasser ersetzt, ohne dass die Bewegungsfähigkeit wiederkehren würde".

„All diese Veränderungen der lebenden Materie können unter dem Mikroskope gesehen werden. Die Bildung eines flachen Lagers am äusseren Umfange des Körperchens, eines hohlen Kernes und jeder Vacuole hingegen, können wir nicht direct beobachten. Wir müssen deshalb zur Hypothese Zuflucht nehmen, dass ein Körnchen zahlreiche Fortsätze ausstrahlen könnte, welches zum Verschwinden des eigentlichen Körnchens führen würde, und dass diese Fortsätze durch Zusammenfliessen in eine continuirliche Lage umgewandelt werden könnten. Durch Verschmelzung vieler solcher Bezirke würde ein ausgedehntes Lager hergestellt, gross genug, um den ganzen Protoplasma-Körper einzuhüllen (s. Fig. 9)".

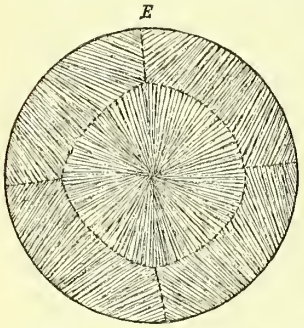

Fig. 9. Schema des flachen Lagers. (Publ. 1877.)

„Die Gegenwart eines flachen Lagers lebender Materie am äusseren Umfange des Körpers erklärt die Möglichkeit der Aufnahme von fremden Körpern, und die Thatsache, dass Vacuolen sich nahezu plötzlich bilden, und ebenso plötzlich verschwinden können. Wir müssen uns vorstellen, dass die lebende Materie irgend einen der genannten Zustände jederzeit annehmen kann, so dass das flache Lager z. B. sich unmittelbar in ein Netzwerk umzuwandeln vermag, und umgekehrt. Wenn das Klümpchen durch Aufnahme von Wasser schwillt, werden die Körnchen auseinander gerissen und schwimmen in der Flüssigkeit herum, wie man das in gequollenen Amöben und Speichelkörperchen beobachten kann. Das Zerreissen der äusseren Hülle, gefolgt vom Austritte winziger Theilchen der Amöbe, die noch immer lebensfähig sein können, und der Vorgang der Theilung werden durch die obige Hypothese begreiflich".

„Schliesslich möchte ich auf die Thatsache aufmerksam machen, dass die Menge lebender Materie in einem bestimmten Volum von Protoplasma, sowohl im gesunden, wie im kranken Zustande bedeutenden Schwankungen unterworfen ist. Die farblosen Blutkörperchen von Menschen mit Anzeichen einer sogenannten lymphatischen oder scrofulösen Constitution enthalten viel weniger lebende Materie, als diejenigen gesunder und kräftiger Personen. Weitere Untersuchungen werden uns aller Wahrscheinlichkeit nach lehren, diese Unterschiede zu praktischen Zwecken zu verwerthen. Ich habe vor 3 Jahren ausgesprochen, dass die Protoplasma-Körper

des Tuberkels durch eine verhältnissmässig geringe Menge lebender Materie gekennzeichnet sind. Vor einem Jahre veröffentlichte ich meine Beobachtungen an Eiterkörperchen, welche mich befähigen, aus der vergleichsweisen Menge lebender Materie in einzelnen Körperchen, Rückschlüsse auf die Beschaffenheit des Organismus zu ziehen, welcher das Eiterkörperchen erzeugte, und zu sagen, ob die betreffende Person gesund und kräftig, oder aber durch chronische Krankheiten, wie Tuberculose, geschwächt ist“.

Die Idee eines structurlosen Protoplasmas war wenig befriedigend. Seit 1873 wissen wir, dass eine Structur thatsächlich vorhanden und als Netz- oder Balkenwerk sichtbar ist, wenngleich dieses Balkenwerk selbst, und seine Verdickungen keine weitere Structur erkennen lassen. Wie complicirt die reticuläre oder Fädchen-Structur des Kernes sein kann, wird durch die Untersuchungen von *Auerbach*, *Flemming*, *E. Van Beneden*, *O. Hertwig* u. A. ersichtlich gemacht. Die strahlenden Sonnen, welche beim Vorgange der Theilung des Kernes auftreten, die „Karyokinese“ von *Flemming*, werden nur durch die Gegenwart einer Substanz erklärlich, welche befähigt ist zu wachsen, sich zu bewegen und verschiedene Gestalten anzunehmen.

Nur ein Theil des Protoplasmas ist lebende Materie. Das Hauptgewicht ruht auf meiner Aussage, dass nicht die ganze Masse dessen, was man bisher Protoplasma genannt hat, mit den Eigenschaften des Lebens begabt ist, sondern nur ein Theil davon, nämlich die eigentliche lebende Materie. Wie ich später zeigen werde, erscheint die lebende Materie zuerst in Gestalt eines soliden, homogenen, anscheinend structurlosen Körnchens, welches im weiteren Wachsthum durch Aufnahme von Flüssigkeit und Zerspaltung in ein Netzwerk dasjenige wird, was man Protoplasma genannt hat. Protoplasma ist daher nur ein Stadium in der Entwicklung der lebenden Materie und keineswegs die einzige Formerscheinung der letzteren unter dem Mikroskope.

Die zwei Haupteigenschaften der lebenden Materie, nämlich Bewegung und Wachsthum besitzt jedes, selbst das winzigste Klümpchen lebender Materie. Im soliden Klümpchen ist die Bewegung verhältnissmässig wenig ausgeprägt, wird aber um so deutlicher, je mehr sich das Klümpchen in ein Netzwerk aufgelöst hat, je mehr es demnach das Aussehen von „Protoplasma“ gewinnt. Das Wachsthum hingegen ist eine ausgeprägte Eigenschaft eines jeden Körnchens lebender Materie; auf Umfangszunahme beruht die Zeugung, die Bildung complicirter Organe und Organismen und die ganze Reihe von Neubildungen, wie sie in der Entzündung und bei Geschwülsten so sehr in die Augen fällt. Alle Arten der Zeugung (s. pag. 16) beruhen auf Bewegung und Wachsthum der lebenden Materie, während die Protoplasma-Flüssigkeit, wahrscheinlich gleichfalls stickstoffhältig, eine Substanz secundärer Bil-

dung, der Träger von Nahrungs- und Auswurfsstoffen der lebenden Materie ist.

Die Bildung der Grund- und Kittsubstanz, sowie der Vorgang der Secretion liefern directe Beweise von der Bedeutung der Protoplasma-Flüssigkeit.

Chemische Reagentien. Man weiss nur äusserst wenig über die chemischen Reagenzmittel der lebenden Materie. Carminlösungen färben sie in der Regel, und dies ist der Grund, warum dadurch der Kern, welcher beträchtlich mehr lebende Materie enthält, als das übrige Protoplasma, tiefer gefärbt wird; ähnlich verhält es sich mit Hämatoxylin in Alkohol-Präparaten; Goldchlorid färbt die lebende Materie violett. Ganz verlässlich ist aber keines dieser Färbe- und Reductionsmittel. Säuren zerstören die lebende Materie, folglich thut dies auch die Essigsäure. Die alte Methode, den Kern durch Behandlung mit Essigsäure zur Anschauung zu bringen, beruht darauf, dass der Rest des Protoplasmas zerstört wird, indem die massigeren Bildungen des Kernes der Essigsäure mehr Widerstand leisten, als die durch das Protoplasma vertheilten überaus zarten Bildungen. Dieses Reagenz-Mittel hat kaum irgend einen Werth. Die verschiedenen Färbungen der Gewebe durch Reagentien, zumal Verbindungen von Indigo, Pikrinsäure und Anilinfarben, beruhen wahrscheinlich mehr auf Verschiedenheiten der chemischen Producte der lebenden Materie, als auf Verschiedenheiten in der Zusammensetzung der lebenden Materie selbst.

Analyse der Ruhe. Die lebende Materie kann niemals in vollkommener Ruhe sein, so lange sie lebt, und in dem Protoplasma ist keine gleichmässige Vertheilung des Netzwerkes vorhanden, so lange der Gesammtkörper sich bewegt. Ein Abschnitt des Protoplasmas kann den Zustand vergleichsweiser Ruhe darbieten (Fig. 2), während ein anderer Abschnitt sich im Zustande der Contraction, und wieder ein anderer sich in demjenigen der Dehnung befindet. Ruhe bedeutet Tod und ist an bewegungslosen Blut- und Eiterkörperchen sichtbar, welche im Augenblick des Absterbens häufig die kugelige Gestalt annehmen, nämlich eine Gleichgewichtslage des Netzwerkes. Durch Verdunstung der Flüssigkeit mögen selbst die kugeligen Körper wieder eine gezackte und unregelmässige Gestalt eingehen, die aber keineswegs amöboid ist, wie man irrthümlich behauptet hat, sondern auf Schrumpfung beruht. Das Sterben kann übrigens in jedem Moment der Contraction und Dehnung eintreten, wenn die lebende Materie durch das Reagenzmittel plötzlich getödtet wird. Bewegungslose Eiterkörperchen können z. B. im Harn in mannigfaltigen amöboiden Formen vorkommen, und sowohl hier wie in conservirenden Flüssigkeiten, wie Chromsäurelösung, bleiben

die Eigenthümlichkeiten des Netzwerkes im contrahirten und gedehnten Zustande wohl erhalten.

Analyse der Contraction und Dehnung. Die Zusammenziehung des Netzwerkes verursacht die amöboide Bewegung und Ortsveränderung des Protoplasmakörpers. Die in den Räumen vorhandene Flüssigkeit wird aus dem contrahirten Abschnitte ausgepresst, dringt in einen derzeit in Ruhe befindlichen Abschnitt, und dehnt diesen Abschnitt aus, wodurch Fortsätze, sogenannte Pseudopodien erzeugt werden. Wenn Contraction in einer Hälfte des Protoplasmakörpers stattfindet, gelangt die andere Hälfte in den Zustand der Dehnung; und wenn sich zwei oberflächliche Segmente contrahiren, wird der zwischen beiden gelegene Abschnitt ausgedehnt. Der letztere Vorgang ist schon von *Hermann* erschlossen worden, lange bevor der Bau des Protoplasmas bekannt war. Im ersteren Falle wird ein Lappen vorgeschoben, von dem beiläufigen Durchmesser des Körpers selbst; in letzterem Falle tritt ein schmaler Fortsatz, ein „Pseudopodium“ auf, welcher in Länge und Breite sehr verschieden sein kann, und entweder ein undeutliches Netzwerk zeigt, oder anscheinend structurlos ist, wenn das Netzwerk beträchtlich ausgedehnt ist. Um Ortsveränderung zu ermöglichen, muss der vorgeschobene Lappen auf einer festen Unterlage anhaften, wodurch ein Anhaltspunkt gewonnen wird, gegen welchen der übrige Körper nachgezogen wird. Eine Amöbe oder ein farbloses Blutkörperchen fangen erst zu kriechen an, nachdem einer der vorgeschobenen Fortsätze die obere Fläche des Objectträgers oder die untere Fläche des Deckgläschens erreicht hat, ebenso wie ein Mensch nur dann einen Schritt vorwärts machen kann, wenn er festen Boden unter sich hat, oder klettern, wenn er sich mittelst der Arme oder Beine an eine Stütze befestigt. Die Bewegung von Protoplasmaklümpchen ist am lebhaftesten, wenn Objectträger und Deckgläschen nahe beisammen stehen und die Schichte Flüssigkeit zwischen beiden nur eine dünne ist.

Analyse des Tetanus. *S. Stricker* hat zuerst an lebhaften farblosen Blutkörperchen tetanische Contraction beobachtet, wenn das nahe am Objectträger haftende Deckgläschen durch Zusatz einer indifferenten Flüssigkeit zum Rande des Deckgläschens plötzlich erhoben wurde. Sobald die Flüssigkeit verdunstete oder abgezogen wurde, traten wieder Bewegungs- und Ortsveränderung ein. Ich habe denselben Zustand durch Zusatz von Glycerin erzeugt. Tetanus besteht auch an den meisten farblosen Blutkörperchen und Amöben, unmittelbar nach ihrer Uebertragung auf den Objectträger, augenscheinlich veranlasst durch den mechanischen Shock. Aehnliche Ergebnisse liefert der elektrische Strom. Diesen Zustand „Ruhe“ zu nennen, ist ohne Zweifel ein Irrthum.

Analyse des Hüllenlagers. Das Entstehen einer zusammenhängenden Lage lebender Materie um den Protoplasma-Körper und einen hohlen Kern kann nur durch eine Hypothese erklärt werden. (Fig. 9.) Diese Hülle ist weit entfernt, eine Membran im Sinne der Zellentheorie zu sein; sie ist vielmehr in jeder Beziehung mit dem im Protoplasma vorhandenen Netzwerk identisch. Ihre Dehnungsfähigkeit ist eine überraschend grosse. Je dicker diese Hülle entweder um den Kern, oder um das Protoplasma, desto geringer ist die Fähigkeit der amöboiden Bewegung oder Ortsveränderung. Solide Kerne und Kerne mit dicken Hüllen bewegen sich nicht selbständig, sondern werden durch das umgebende Netzwerk in mechanischer, passiver Weise mitgezogen. Sogenannte grobkörnige Protoplasmakörper mit breiter, deutlich sichtbarer Hülle bewegen sich überhaupt nicht. Je zarter das Netzwerk, beziehungsweise dessen Knotenpunkte, die sogenannten Körnchen und je dünner das Hüllenlager der lebenden Materie, desto ausgesprochener ist die Fähigkeit der amöboiden Bewegung und der Ortsveränderung.

Die zusammenhängende Hülle lebender Materie kann sich jederzeit und nahezu plötzlich in ein Netzwerk umwandeln. Ein fremder Körper kann in das Innere des Protoplasma-Körpers dadurch aufgenommen werden, dass die Fortsätze den Fremdkörper umspannen, die äussersten Enden der Fortsätze verschmelzen, und das Hüllenlager zwischen den Fortsätzen in ein Netzwerk umgewandelt wird. Je dünner das flache Lager, das heisst, je mehr es ausgedehnt ist, desto geeigneter wird es, um mit Nachbarbildungen derselben Art zu verschmelzen. Lange Fortsätze von Amöben vereinigen sich beispielsweise leicht zu einem groben Netzwerk. Man hat die in Amöben vorkommenden Fremdkörper schlechthin als Nahrungsmittel betrachtet, indem man sich vorstellte, dass der nährende Antheil von der Amöbe ausgesaugt wird. Dass diese Vorstellung nicht ohne Weiteres als richtig anerkannt werden darf, beweist die Gegenwart von Carmin- oder Anilin-Körnchen, von Kieselpanzern der Diatomeen u. dgl.

Das Hüllenlager muss nothwendiger Weise bersten, um Fremdkörpern, oder Fettkörnchen oder der Flüssigkeit aus dem Inneren den Austritt zu gestatten. Eine solche Wunde an der Oberfläche des Protoplasmakörpers kann sich unmittelbar wieder schliessen, indem das Hüllenlager zusammenfliesst. Es ist selbstverständlich, dass das Bersten der Hülle durch eine plötzliche und heftige Contraction des dahinter befindlichen Netzwerkes bedingt ist, und aus der Thatsache, dass die fremden Körper häufig mit einer gewissen Kraft, stossweise ausgetrieben werden, dürfen wir schliessen, dass mit dem Fremdkörper gleichzeitig auch eine gewisse Menge Flüssigkeit aus dem Inneren ausgepresst worden ist. Eine momentane Herstellung des Ruhezustandes im contrahirten Abschnitte scheint nothwendig zu sein, um das Verschmelzen der getrennten Theile der äusseren Hülle zu ermöglichen. Es kommt

vor, dass ein Abschnitt des Netzwerkes selbst, oder auch nur ein einzelnes Körnchen an einem dünnen Faden hängend, durch die Hülle vordringt. Das Ergebniss ist dann entweder ein unregelmässiger Vorsprung über die Oberfläche, oder das Auftreten eines Kornes, welches mittelst eines Stieles der Oberfläche anhängt.

Analyse der Vacuolen. Eine Vacuole ist ein See inmitten des Protoplasma-Körpers, umschlossen von einer continuirlichen Lage lebender Materie. Ohne eine solche Lage wäre die Bildung des Sees undenkbar. Die Vacuole kann sich entweder durch Dehnung der Hülle, oder durch Zusammenfliessen mit einer Nachbar-Vacuole vergrössern; im letzteren Falle nur, nachdem die Wand zwischen Beiden eingerissen ist. Eine Vacuole kann plötzlich erscheinen und ebenso plötzlich wieder verschwinden. Manchmal schwimmen Körnchen lebender Materie im See herum, das Körnchen mag, falls es nicht ganz solid ist, Fortsätze ausstrecken und wenn einige solcher Fortsätze die Innenfläche der Vacuolenwand erreichen, verschwindet die Vacuole plötzlich und an deren Stelle ist wieder das Netzwerk sichtbar. Vacuolen mögen übrigens auch auf eine Weise und aus Gründen entstehen und verschwinden, welche wir noch nicht kennen. In früheren Zeiten hat man die Vacuolen als die Mägen des Protoplasmas betrachtet, obgleich für diese Annahme kein hinreichender Grund vorliegt. Entwicklungsgeschichtliche Untersuchungen haben im Gegentheile erwiesen, dass Vacuolen als elementare, mit Plasma gefüllte Gefässe zu betrachten seien, und *E. Klein* hat zuerst gezeigt, dass das Herz und die Blutgefässe ursprünglich als Vacuolen auftreten.

Vergleich zwischen der Amöbe und dem Menschen. Die Analyse eines einzelnen Protoplasma-Klümpchens ist von der höchsten Wichtigkeit, weil ein solches Klümpchen den einfachsten thierischen Organismus darstellt, nach dessen Plan alle, selbst die complicirtesten Organismen aufgebaut sind. Ich werde später Beweise liefern, dass der Bau des menschlichen Körpers auf dem Plane der Amöbe beruht, und der Vergleich wird in allen Einzelnheiten durchgeführt werden. Der Mensch ist eine grosse, höchst complicirt gebaute Amöbe mit dauernden Fortsätzen, den Extremitäten, und mit einer wunderbar complicirten Arbeitstheilung in den Gruppen der lebenden Materie. Der Mensch als Ganzes ist ein Individuum, gerade so wie die Amöbe, und in Beiden sind in einer Flüssigkeit isolirte Klümpchen suspendirt, in einem Falle blos in Vacuolen, im anderen Falle in Blut- und Lymphgefässen.

Der Bau der Blutkörperchen der Auster.

Von *A. H. Hurlbutt* [1]).

Wenn wir eine ganz frische Auster am dünnsten Theile der Schale aufbrechen, quillt eine kleine Menge Seewassers hervor, und wenn wir durch Auseinanderziehen der Schalen die Auster eröffnen, sammelt sich um die verletzte Auster eine reichliche Menge von Flüssigkeit an. Diese Flüssigkeit enthält die Blutkörperchen. Wir beölen die Ränder eines sehr dünnen Deckgläschens auf einer Seite, übertragen einen Tropfen der Austernflüssigkeit auf den Objectträger und bedecken den Tropfen mit dem Deckgläschen so, dass der Oelrahmen einen Verschluss beider Gläser erzeugt. So erhalten wir ein Präparat, welches zur Untersuchung selbst mit den stärksten Vergrösserungen des Mikroskops geeignet ist.

Bei 500facher Vergrösserung sehen wir zahlreiche Körnchen von Fett, Pigment und zerrissenem Protoplasma in der Flüssigkeit in sogenannter Molecular-Bewegung schwimmend; bisweilen kommen auch Parasiten vor. Ferner sieht man Gewebstrümmer und Epithelien, nebst zahlreichen gekörnten Körperchen von verschiedener Grösse und Form, die ihre Gestalt und ihren Platz mindestens 2 Stunden lang fortwährend wechseln; dies sind die Blutkörperchen der Auster. Schrauben wir nun eine stark vergrössernde Tauchlinse an. Ich habe eine von *Tolles* in Boston und eine von *Vérick* in Paris benützt, und beide haben gleiche Ergebnisse geliefert.

Wir sehen kugelige Körperchen von der Grösse rother Blutkörperchen des Menschen, wahrscheinlich freie Kerne, von welchen wir nicht aussagen können, ob sie als solche in der lebenden Auster vorhanden, oder durch die Manipulation frei geworden sind. Ueberdies sind spindelförmige Körper von der Grösse der Kerne sichtbar. Endlich Körper mit einem doppelten bis 8fachen Durchmesser menschlicher rother Blutkörperchen, theils kugelig, theils in verschiedenen Richtungen verlängert, oder auch sternförmig, das ist, mit einer Anzahl ausstrahlender zarter Fortsätze versehen. Diese Körper sind amöboid, sie senden an verschiedenen Stellen ihres Umfanges Lappen oder Fortsätze, sogenannte Pseudopodien aus, und ziehen dieselben wieder ein. Die Formveränderungen sind nicht sehr lebhaft, etwa so, wie wir sie an der Amoeba diffluens oder an farblosen Blutkörperchen des Triton beobachten. Gleichzeitig erfolgt Locomotion der Körperchen, so zwar, dass in etwa einer Stunde ein Körperchen durch das Gesichtsfeld kriechen mag. An den freien Kernen habe ich weder Form- noch Ortsveränderungen beobachtet.

Die Blutkörperchen sind entweder kernlos oder es können im Verlaufe der Untersuchung kernähnliche Bildungen auftreten und wieder verschwinden. Manche Körperchen zeigen von Anfang an Kerne, 1 bis 6 an der Zahl; derlei Kerne bleiben unverändert, bis das Körperchen bewegungslos geworden ist. In Körperchen, die anfänglich keinen Kern aufweisen, wird bisweilen ein solcher beim Herannahen des Todes, oder der Bewegungslosigkeit sichtbar.

Betrachten wir ein Körperchen mit einem deutlichen Kerne. Der Kern ist von einer gelblichen, glänzenden Schale eingeschlossen, welche entweder gleichmässig oder rosenkranzförmig, wie aus Körnchen zusammengesetzt ist, die miteinander durch dünnere Lagen verbunden sind. Im Kerne bemerken wir verschieden grosse Körnchen, die sogenannten Kernkörperchen, entweder unregelmässig in der Kern-

[1]) New York Medical Journal, Januar 1879.

höhle zerstreut oder in kranzartiger Anordnung, parallel mit der Kernschale. Bisweilen sind 2, selbst 3 solche Kränze innerhalb des Kernes vorhanden, eine Thatsache, auf welche zuerst *Th. Eimer* aufmerksam gemacht hat. In kleinen Kernen ist in der Regel nur ein centrales Körnchen, von welchem 3—6 zarte, conische Fädchen entspringen, die mit ihren dünnen Spitzen mit der Kernschale vereinigt sind. Auf diese Weise entsteht eine radförmige Figur, in welcher die Nabe vom Kernkörperchen, die Speichen von den Fädchen und die Felge von der Kernschale dargestellt werden. Die letztere stellt offenbar nur den optischen Durchschnitt einer continuirlichen Lage dar. Diese Bildungen sind in einer farb- und structurlosen Substanz aufgespannt, identisch mit der Blutflüssigkeit ausserhalb der Körperchen. Falls im Kernraume mehrere Körnchen vorhanden sind, werden alle unter einander durch feine, graue Fädchen verbunden, so dass die Körnchen die Knotenpunkte eines den Kernraum durchziehenden Netzwerkes darstellen, welches allenthalben mit der Kernschale in Verbindung steht. Es war mir übrigens nicht möglich, während der Bewegung des ganzen Körperchens in dem Netzwerke des Kerns Formveränderungen wahrzunehmen, obgleich *S. Stricker* behauptet, dass er solche Veränderungen im Netzwerk der Kerne farbloser Blutkörperchen des Frosches und des Triton beobachtet hat.

Der eben beschriebene Bau ist an jedem einzelnen Kerne zu sehen, falls deren mehrere in Körperchen vorhanden sind, desgleichen an sogenannten freien Kernen, denen man im Präparat vielfach begegnet. Niemals konnte ich in letzteren Formveränderungen oder active Ortsveränderungen feststellen. Nicht selten begegnet man in den Blutkörperchen kleinen, fast homogenen Kernen von einer gelblich grauen Farbe, in welchen keine Structur nachweisbar ist. Derlei Bildungen können als etwas grössere Körnchen angesprochen werden, wie man deren viele sowohl in den Blutkörperchen wie auch ausserhalb derselben in der Blutflüssigkeit beobachtet.

Wenn im Körperchen ein Kern vorhanden ist, sieht man ausserhalb seines Umfanges jedesmal einen hellen Saum, welcher von conischen, radiären Fädchen durchsetzt ist, und zwar so, dass jedes Fädchen mittelst seiner breiteren Basis von der Kernwand entspringt, und sich mittelst einer feinen Spitze in das dem Saume zunächst gelegene Körnchen einsenkt. Derlei Fortsätze entspringen auch von soliden Kernen, die dadurch ein zackiges Aussehen erhalten. Im ganzen Körperchen sind Körnchen verschiedener Grösse eingestreut, deren Farbe und Lichtbrechung völlig jenen im Kernraume entspricht. Diese Körnchen sind sämmtlich unter einander mit feinen Fäden verbunden, gleich jenen innerhalb der Kerne. Häufig gewinnt man den Eindruck, dass ein einzelnes Korn von einem Kranze anderer Körnchen umgeben wird, deren jedes sowohl mit seinem Nachbarkörnchen als auch mit dem centralen Korn durch conische Fäden verbunden erscheint. Derlei radförmige Bilder können an verschiedenen Stellen der Protoplasmamasse während deren Formveränderungen auftauchen. Ausser den gelblich grauen Körnchen von verhältnissmässig geringer Lichtbrechung gibt es zahlreiche andere von deutlich gelber Farbe und starker Lichtbrechung, identisch mit Fettkörnchen. Die Erfahrung lehrt, dass solche Fettkörnchen zu Ende der Brutzeit der Anster, nämlich im Juli und August, am zahlreichsten sind. Viele Fettkörnchen erscheinen mittelst feiner Fäden direct mit den benachbarten Protoplasma-Körnchen verbunden.

Während das Blutkörperchen Formveränderungen ausführt, entstehen in demselben häufig runde Räume, die sogenannten Vacuolen. Ihre Grösse ist eine

sehr wechselnde; sie enthalten eine helle, structurlose Flüssigkeit gleich den Maschenräumen des Netzwerkes. Manchmal schwimmen in der Vacuolen-Flüssigkeit einzelne Körnchen herum. Jede Vacuole ist von einer äusserst dünnen, gelblich grauen Lage eingeschlossen, welche mit dem benachbarten Körnchen im Protoplasma stets mittelst feiner Fäden verbunden erscheint. Manchmal treten im Körperchen mehrere Vacuolen auf, und diese sind von einander durch eine continuirliche Lage getrennt, ähnlich jener, welche die Kernhülle erzeugt, wodurch das Bild eines Fachwerkes entsteht. Ein ähnliches Verhalten von Vacuolen, obgleich in bedeutend geringerem Umfange, habe ich auch in Kernen gesehen, die ursprünglich homogen und structurlos waren.

Eine ununterbrochene, wenn auch überaus dünne Lage kann auch am äusseren Umfange des Körperchens beobachtet werden; die äussere Fläche dieser Lage erscheint glatt, während die innere Fläche vermittelst zahlreicher Fädchen mit den benachbarten Körnchen in Verbindung steht.

Während wir ein Blutkörperchen der Auster bei gewöhnlicher Zimmer-Temperatur beobachten, sehen wir an demselben fortwährende Formveränderungen. Gleichzeitig treten auch Veränderungen im Netzwerk selbst auf. Gleichzeitig erscheinen die Körnchen zusammengeballt und die Maschenräume stark verengert; und an der, solchen Gruppen entgegengesetzten Stelle werden von der Oberfläche des Körperchens Lappen ausgetrieben. Beim Beginn der Vorwölbung des Lappens ist darin noch ein Netzwerk, wenngleich undeutlich sichtbar; sehr bald aber entschwindet die netzförmige Zeichnung und der Lappen erscheint nun homogen und anscheinend ohne Structur. Ein anderes Mal werden von der Oberfläche des Blutkörperchens helle, überaus zarte Fortsätze in wechselnder Zahl ausgetrieben, deren Länge mitunter den Durchmesser des Körperchens um ein Beträchtliches übersteigt. Diese sogenannten „falschen Füsse“ erscheinen in der Regel homogen und sind entweder geradlinig oder verschiedenartig gekrümmt und gebogen. Sie werden während der Bewegungen des Körperchens wiederholt vorgeschoben und zurückgezogen. Manchmal sind sie so regelmässig und zahlreich, dass das Körperchen eine zierliche Sternform annimmt, wobei der centrale Körper an Umfang stark abgenommen hat und dessen Körnchen dicht zusammengedrängt erscheinen. Wenn die Fortsätze unregelmässig sind, können die Blutkörperchen sich stark verlängern oder unregelmässig eckig und verzweigt werden. An dickeren Stellen der Fortsätze kann man den netzartigen Bau noch erkennen, während deren Enden stets hyalin und structurlos erscheinen.

Im Verlaufe der Formveränderungen verschmelzen mitunter eine Anzahl von Körnchen, wodurch auf eine gewisse Dauer das Aussehen eines Kernes hervorgerufen wird. Solch ein Kern kann aber schon nach einigen Minuten verschwinden und an dessen Stelle wieder ein Netzwerk sichtbar werden. Manchmal stürzen aus dem Inneren des Körperchens kugelige Körper vom Aussehen von Kernen hervor und schwimmen nun frei in der umgebenden Flüssigkeit. Manchmal werden die vorgeschobenen Lappen gestielt und kurz darauf kann durch Zerreissen des Stieles ein blasser Körper von dem ursprünglichen Blutkörperchen abgetrennt werden. Auch geschieht es, dass der Körper an verschiedenen Stellen seines Umfanges eingeschnürt wird, und die Einschnürung kann so weit vorschreiten, dass kleinere Klümpchen sich von dem ursprünglichen Körperchen ablösen. An manchen dieser Klümpchen ist selbst der reticuläre Bau noch zu erkennen.

Nach ein- bis zweistündiger Beobachtung erscheint die Mehrzahl der Blutkörperchen, zum Theile durch wiederholte Abschnürungen namhaft verkleinert, zum Theile aufgequollen und mit grossen Vacuolen und grossen, structurlosen Lappen versehen. In diesem Zustande ist das Netzwerk augenscheinlich zusammengebrochen, indem die Körnchen nicht mehr miteinander verbunden erscheinen, sondern im Inneren des Protoplasmas in sogenannter Molecularbewegung herumschwimmen. Schliesslich berstet ein so gequollener Körper, die Körnchen stürzen in die umgebende Flüssigkeit und damit ist der Tod des Blutkörperchens eingetreten. Blutkörperchen ganz frischer Austern sterben, nachdem man sie etwa 2 Stunden lang unter dem Mikroskop gehalten hat, während jene von Austern, die einige Tage schon ausser See waren, viel früher und rascher absterben.

Bau und Wachsthum einiger Formen des Schimmelpilzes.

Von Dr. *Wilhelm Hassloch* in New York [1]).

Ich habe im Verlaufe von Untersuchungen über den Bau der Hornhaut viele Präparate mit Goldchlorid gefärbt, und da viele davon schimmelig wurden und der Schimmelpilz nach wiederholter Anwendung des Goldchlorids die charakteristische violette Farbe annahm, hatte ich Gelegenheit, dessen feinste Structurverhältnisse zu studiren.

Die Einwirkung einer $^1/_2\%$ Lösung von Goldchlorid auf 1 bis 2 Stunden genügte, um den Pilz hell rothviolett bis tief blau zu färben. Die so gewonnenen Präparate wurden in der gewöhnlichen Weise in verdünntem Glycerin eingeschlossen und hielten sich Monate lang unverändert.

Bei 500facher Vergrösserung konnte man Thallusfäden (Mycelien), Hyphen und Conidien sehen, desgleichen verzweigte Conidienketten, stets mit Mycelfäden in Verbindung. Diese Bildungen erscheinen zart granulirt.

Viele der Körnchen sind nicht kugelig, sondern gezackt mit Spitzen versehen; überdies zeigen die Hyphen und Mycelfäden an ihrem Umfange Anhäufungen von zarten, meist dunkel violetten, zum Theile gestielten Körnchen, und zwar bisweilen in solcher Menge, dass an manchen Stellen die Contouren des Pilzes ganz verdeckt werden. Für starke Vergrösserungen habe ich eine Tauchlinse von *Tolles* und eine von *Vérick* benützt, durch welche etwa 1200 Durchmesser linear erzielt wurden. Bei diesen Vergrösserungen zeigten die meistentheils nicht gekämmerten Mycelien dünne, dunkel violette Kanten und in ihrem Inneren zahlreiche, verschieden grosse Körnchen, welche fast ausnahmslos unter einander durch feine Fädchen verbunden erschienen. Diese Einrichtung erzeugt im Inneren des Mycelfadens ein überaus zartes Netzwerk, dessen Maschenräume entweder ungefärbt oder leicht violett gefärbt sind. Die kleinsten Körnchen sind homogen, während die grösseren centrale Räume, Vacuolen, enthalten, und dadurch im optischen Durchschnitte wie kleine Ringe aussehen. Hie und da sieht man im Mycel grössere Vacuolen, deren jede von einem Kranz violetter Körnchen umgeben ist. Nicht nur sind die meisten Körnchen unter einander verbunden, sondern es ziehen auch von der Wand des Mycels feinste Fäden zu den benachbarten Körnchen. Wo aus dem Mycel Hyphen hervorwuchsen, erscheint die Wand der ersteren

[1]) New York Medical Journal. November 1878.

durchbrochen; der äussere Contour setzt sich jedoch ohne Unterbrechung in die Hyphe fort.

Die Hyphen, stets von kleinerem Durchmesser, als die Mycelien, sind von einer feineren Körnung, aber auch ihre Körnchen sind durch überaus zarte Fäden verbunden, unter einander sowohl, wie mit der Hyphenwand. Die Mehrzahl der Hyphen ist mit winzigen Körnchen besetzt, welche sich stellenweise in Gruppen anhäufen und entweder mit breiter Basis oder mittelst eines feinen Stieles der Hyphenwand aufsitzen. Nicht selten sieht man ein einzelnes Korn oder eine Körnergruppe durch zarte Fädchen mit dem Inneren der Hyphe in Verbindung.

Auch in den Hyphen finden wir eine Anzahl runder oder ovaler Vacuolen, welche selbst ungefärbt, von einem violetten Contour oder einem Kranze von Körnchen umgeben sind.

Viele Hyphen endigen in kugeligen oder oblongen Conidien. Häufig sitzt dem terminalen Conidium ein zweites direct auf, oder es bleiben zwischen den Conidien freie Hyphenstücke, in häufiger Wiederholung. Die Conidien sind von zweierlei Art, entweder dünnwandig, so dass ihre Wände jene der Hyphen nicht an Breite übertreffen, oder dickwandig, mit einer verhältnissmässig breiten Hülle, die nur am Ansatzpunkte des Conidiums an der Hyphe unterbrochen erscheint. Wenn 2 oder mehrere Conidien rasch aufeinander folgen, dann ist die der Hyphe zunächst gelegene Conidie in der Regel dünnwandig, während die nächst folgenden ungleich dickere Hüllen besitzen. Beide Arten enthalten Körnchen, welche ohne Ausnahme sowohl untereinander, wie auch mit der Conidienwand verbunden sind; überdies sind an ihnen auch Vacuolen vorhanden. Die kleineren Vacuolen enthalten keine Körnchen, während die grösseren entweder einzelne Körnchen oder Gruppen von solchen mit fädchenförmigen Verbindungen aufweisen. Wenn 2 Conidien unmittelbar miteinander verbunden sind, ist die Vereinigungsstelle breit genug, um eine Verbindung der beiderseitigen Körnchen zu ermöglichen.

Die dünnwandigen Conidien haben seitliche oder polare Fortsätze in Gestalt von breit aufsitzenden oder gestielten Körnchen oder verschieden ausgezogenen Verlängerungen, die überdies mit Körnchen besetzt sind. Diese Fortsätze können entweder homogen oder netzförmig gebaut sein. An dickwandigen Conidien habe ich derlei Fortsätze niemals beobachtet. Hier ist die äussere Wandfläche stets glatt.

Viele Hyphen endigen in einfachen oder zusammengesetzten Conidien-Ketten. Diese entstehen unter Bildung successiver Anschwellungen, mit Zunahme des Durchmessers der Hyphe. Solche Ketten sind hauptsächlich von dünnwandigen Conidien gebildet, und entweder mit rundlichen oder verlängerten Knospen versehen. Letztere erscheinen an ihren Enden bisweilen dunkel violett, während der Stiel in der Nähe der Conidien ungefärbt ist; an ihrem Ansatzpunkte erscheint entweder die Conidienwand durchbrochen oder es besteht eine directe Verbindung des Knospenstieles mit dem Körnchen im Innern. (S. Fig. 10.)

Um den Verdacht zu entkräften, dass diese Befunde Kunstproducte seien, habe ich frischen Schimmelpilz in einer indifferenten Flüssigkeit, z. B. einer sehr verdünnten Lösung von doppelt chromsaurem Kali untersucht und völlige Uebereinstimmung mit den Chlorgold-Präparaten gefunden; allerdings nicht so deutlich ausgeprägt wie hier. Es dürfte deshalb zweckmässig sein, zuerst Goldpräparate zu untersuchen, bevor man an die Untersuchung frischer Präparate geht, obgleich

auch hier über das Vorhandensein der netzförmigen Structur kein Zweifel aufkommen kann.

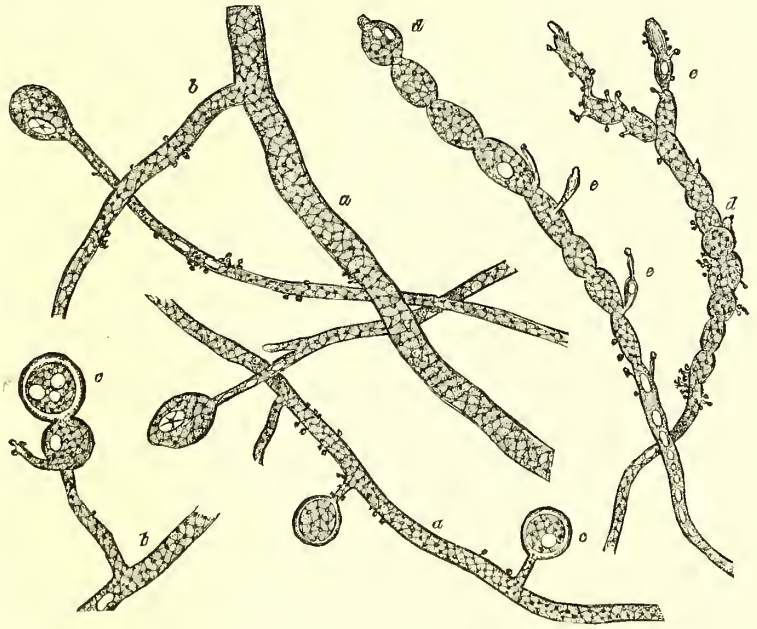

Fig. 10. Schimmelpilz gefärbt mit einer ½% Lösung von Goldchlorid.

aa Mycel-Fäden; *bb* Hyphen; *cc* Conidien; *dd* Ketten von Conidien. An allen Hyphen und Conidien-Ketten sind körnige Knospen sichtbar, während dickwandige Conidien (*cc*) keine Knospen aufweisen. Bei *ee* sind conische Knospen oder Fortsätze, deren verdickte Enden compact und dunkel violett erscheinen, während die Stiele hell sind. Vergr. 1200.

Ich habe auch verschiedene Arten von Oidien untersucht, deren nahe Verwandtschaft unter einander und mit den Sporen des Schimmelpilzes schon wiederholt von früheren Beobachtern nachgewiesen wurde.

Der Bau der Oidien der Bierhefe ist im frischen, wie im Gold-gefärbten Zustande derselbe, nur dass im letzteren die Verhältnisse viel schärfer ausgeprägt sind, als in ersteren. In frischen Präparaten erkennt man freie Körnchen von verschiedener Grösse, von welchen viele, selbst bei 1200facher Vergrösserung an der Grenze des Sichtbaren stehen, und Gruppen homogener, gelblicher, glänzender, anscheinend structurloser Körnchen, welche unter einander mittelst äusserst zarter Fädchen verbunden werden. Die letzteren sind nicht gelblich, sondern grau. Manche Körnchen erscheinen blos zackig, und deren Verbindungen sind selbst mit starken Vergrösserungen nicht auflösbar.

Die eigentlichen Oidien der Bierhefe sind, wie das längst bekannt ist, hauptsächlich ovale Körper, deren Mehrzahl je eine grosse, centrale Vacuole enthält. Hohe Vergrösserungen zeigen, dass die äussere Hülle in der Regel einen glänzenden, gelben Ring darstellt, welcher an einem Pole des Oidiums verdickt ist. Innerhalb der Schale sind Körnchen vorhanden, deren jedes vom übrigen Inhalt durch einen hellen Saum getrennt und mit der Schale durch zarte Fädchen verbunden ist. Die Oberfläche gegen die Vacuole hin ist entweder glatt oder mit Körnchen

besetzt, welche theilweise in den Vacuolenraum vorspringen. Der verdickte Theil der Schale ist selten von kleineren Vacuolen durchbrochen, deren jede von einer gelblichen, glänzenden Substanz umschlossen erscheint. Im Inneren der Vacuole kann man isolirte, feinste Körnchen in lebhafter Bewegung sehen, während kleinere Vacuolen Körnchen in verschiedener Menge enthalten, die unter einander sowohl, wie mit der Vacuolen-Schale mittelst feinster Fädchen zusammenhängen. (S. Fig. 11.)

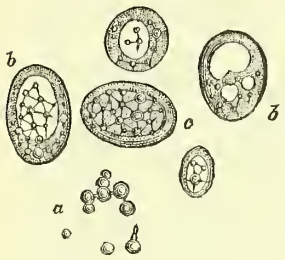

Fig. 11. Oidien der Bierhefe.

a Homogene Körnchen, theils isolirt, theils in Form von Ketten; *b* Oidien mit grossen Vacuolen, deren Wände entweder compact oder körnig, oder von kleinsten Vacuolen durchbrochen sind; *c* Oidium ohne Vacuole, die lebende Materie in reticulärer Anordnung, indem die Körnchen die Knotenpunkte des Netzwerkes darstellen. Vergr. 1200.

Oidien ohne Vacuolen sind stets dünnwandig und mit einer wechselnden Anzahl von Körnchen versehen, die sämmtlich verbunden erscheinen. Nur die gelbliche, glänzende Substanz der Schale und die Körnchen nehmen durch Goldchloridlösung eine dunkelviolette Farbe an, während alle übrigen Bestandtheile ungefärbt bleiben oder höchstens blassviolett werden.

Im gährenden Wein habe ich kleine freie Körnchen (Microeoccen), ferner kurze, stäbchenförmige Bildungen (Bacterien) und endlich kugelige oder oblonge Oidien gesehen. Viele Oidien erzeugen Ketten von zwei oder mehreren Gliedern, die sämmtlich durch kurze, breite Brücken verbunden erscheinen. Gelegentlich hängt eine kleine Knospe mittelst einer breiten Basis direct mit einem grösseren Oidium zusammen. Hohe Vergrösserungen zeigen, dass hier Vacuolen weniger zahlreich und beträchtlich kleiner sind, als in der Bierhefe. Jedes Oidium ist von einer gelblichen, glänzenden Schale begrenzt, die nur an der Vereinigungsstelle mit einem Nachbar-Oidium durchbrochen ist und in ihrem Inneren eine veränderliche Anzahl von Körnchen aufweist, sämmtlich mittelst feiner Fädchen verbunden. Die Körnchen zeigen dieselbe Lichtbrechung und Farbe, wie die Schale, während die Fädchen zwischen einzelnen Körnern und mehreren Oidien grau erscheinen. Kleinere Knospen und kleinere, isolirte Oidien sind fast immer compact, gelblich, glänzend und anscheinend structurlos. (S. Fig. 12.)

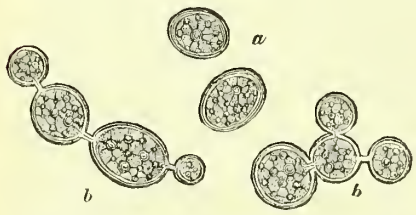

Fig. 12. Oidien des gährenden Weines.

a Isolirte Oidien; *bb* Oidien in kettenartiger Verbindung. In allen ist die lebende Materie netzförmig angeordnet; die Schale, gleichfalls eine Bildung lebender Materie, erscheint homogen und an der Einmündungsstelle der verbindenden Brücken durchbrochen. Vergr. 1200.

Die grauweissen Flecke in der Mundhöhle von Kindern, bekannt als Soor, enthalten ausser Epithelien die folgenden Bestandtheile: Aeusserst zarte Körnchen in tanzender Bewegung (Microeoccen); kurze, einfache oder doppelte, oscillirende Stäbchen (Bacterien); zarte, gestreckte oder gekrümmte, theils glatte, theils granulirte Fädchen, meistentheils bewegungslos (Leptothrix), und endlich Oidien. Die aus der Mundhöhle entfernte Masse zeigte, nachdem sie 48 Stunden in der feuchten Kammer aufbewahrt war, eine Anzahl von zarten Mycelien, deren Hyphen kleine

Sporangien trugen. Diese Vegetation ist gleich jener des Schimmelpilzes. Die Oidien entsprechen an Grösse jenen des Weines; viele von ihnen enthalten Vacuolen, die in allen Einzelnheiten mit jenen des Bieres und des Weines übereinstimmen, nur ist die Farbe der Schale und der Körnchen mehr grau, mit Beimischung von etwas Gelb. In Präparaten, die 48 Stunden in der feuchten Kammer gelegen hatten, erscheinen viele Oidien zu Ketten vereinigt, und viele von ihnen zeigen Verlängerungen, deren äusserste Spitzen stets compact und structurlos sind[1]). (S. Fig. 13.)

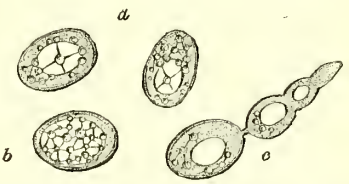

Fig. 13. Oidium des Soors aus der Mundhöhle eines Kindes, nach 48stündiger Züchtung in der feuchten Kammer.

a Oidien mit Vacuolen, mit Körnchenbildung in den letzteren; die einzelnen Körnchen sind durch Fäden mit der Vacuolenwand verbunden; *b* Oidium mit netzförmiger Anordnung der lebenden Materie; *c* Oidienkette in Knospung, die Knospe ist compact, homogen; dahinter folgen Glieder mit Vacuolen von steigender Grösse. Vergr. 1200.

Endlich habe ich Oidien aus saurem Harne untersucht, welcher einige Tage ruhig gestanden hatte, und habe deren Bau identisch mit jenem anderer Oidien-Arten gefunden.

Aus meiner Beschreibung verschiedener Schimmelpilzformen geht hervor, dass deren Bau mit jenem des thierischen Protoplasmas völlig übereinstimmt. *C. Heitzmann* kam durch Beobachtungen zur Schlussfolgerung, dass im Protoplasma zweierlei Substanzen vorhanden sind, nämlich eine graue oder gelbliche, aus welcher die Schale des Körpers, die Körnchen und der centrale Kern, mit allen verbindenden Fädchen bestehen, die eigentliche lebende Materie, und eine leblose Flüssigkeit, welche die Vacuolen und die Maschenräume des Netzwerkes der lebenden Materie erfüllt, die Protoplasma-Flüssigkeit.

Nur die lebende Materie wird durch eine Lösung von Goldchlorid leicht und deutlich violett gefärbt.

Der netzförmige Bau ist auch an den beschriebenen niederen Pflanzen-Organismen deutlich ausgeprägt. Auch hier erzeugt die gelbliche, glänzende, in dünnen Lagen graue Substanz, welche sich leicht mit Goldchlorid violett färbt, die Schale, die Körnchen und die verbindenden Fädchen; während die Vacuolen und Maschenräume mit Flüssigkeit erfüllt sind, in welcher nicht selten isolirte Körnchen schwimmen.

C. Heitzmann behauptet, dass die lebende Materie ursprünglich ein compactes Klümpchen darstellt; dass diese Materie im weiteren Wachsthum durch Vacuolen-

[1]) Der Soorpilz wurde neuerdings auch von *Paul Grawitz* studirt („Zur Botanik des Soors und der Dermatomykosen“. *D. Zeitschr. f. prakt. Medicin*, 1877.) Er machte Züchtungen in durchsichtigen Nahrungsflüssigkeiten und fand in zuckerreichen Flüssigkeiten nach 24 Stunden anstatt einzelner, kugeliger oder oblonger Conidien, Haufen von Oidien in Knospung. Je mehr Zucker die Nahrungsflüssigkeit enthielt, desto dichter waren die Colonien der Oidien, während in zuckerarmen Flüssigkeiten die Hantel- (dumbbell) Formen der Oidien überwiegend waren. In letzteren Medien kamen Oidienketten vor, an deren Verbindungsbrücken zahlreiche traubenförmige Knospen sichtbar waren. In Flüssigkeiten mit wenig Zucker und Salz wuchsen gestielte Knospen in verschiedenen Richtungen von oblongen Oidien und entstanden vom Mutterkörper Glieder in Einer Richtung, welche kettenförmige Fäden erzeugten. Die in zuckerreicher Lösung gezüchteten Oidien des Soors erzeugten, wenn in verdünnte Lösungen übertragen, dünne Mycelien von derselben Gestalt, wie im frischen Soor. *Grawitz* meint, dass der Soorpilz keine Verwandtschaft mit dem Oidium der Milch habe, aber identisch sei mit dem Mycoderma vini, welches zuerst von *Cienkowski* beschrieben wurde.

bildung in ein Fachwerk umgewandelt wird, welches die nicht mit Leben begabte Flüssigkeit einschliesst; dass schliesslich in einem höheren Entwicklungs-Stadium eine Netzbildung stattfindet, deren Maschenräume die leblose Flüssigkeit enthalten. Diese Stadien sind auch am wachsenden Schimmelpilz und an Oidien zu verfolgen. Die zuerst sichtbaren Formelemente sind homogene Körnchen, und die erstgebildeten Knospen stellen kleine, compacte Vorsprünge von kugeliger oder verlängerter Gestalt dar. Die erste Differenzirung erfolgt durch Bildung einer centralen Vacuole, und erst nachdem eine gewisse Höhe der Entwicklung erreicht ist, nimmt das Protoplasma den netzförmigen Bau an.

Dass die gelbliche oder graue Substanz thatsächlich lebende Materie ist, wird durch die Knospenbildung an den Hyphen, Conidien, Oidien und Oidienketten erwiesen. Die kleinsten Knospen sind unter Umständen unmittelbare Verlängerungen der Schale oder eines Körnchens im Inneren des Protoplasmas.

IV.

DIE ENTWICKLUNGSPHASEN DER LEBENDEN MATERIE.

Dieser Aufsatz wurde 1873 publicirt [1]). Was ich damals als Lebensphasen des Protoplasmas betrachtet habe, muss ich jetzt als Entwicklungsphasen der lebenden Materie ansprechen. Eine dieser Phasen ist das Protoplasma mit netzförmiger Structur, und die Bezeichnung „Protoplasma" würde nach der jetzigen Anschauung nur für eine Phase in der Entwicklung der lebenden Materie passen.

Amöben. In Präparaten, welche am 3.—4. Tage nach Zurichtung eines Aufgusses dem letzteren entnommen werden, trifft man spärlich nicht über 0·008 Mm. grosse Klümpchen Protoplasmas, welche träge Ortsveränderungen ausführen. Dieselben erscheinen glänzend, gelblich, von einem sehr dichten Netzwerke lebender Materie aufgebaut, und ab und zu von sehr kleinen Vacuolen durchsetzt. Ein Kern ist in einer solchen jugendlichen Amöbe nicht zu erkennen.

An späteren Tagen findet man nebst Amöben von dem geschilderten Umfange auch solche, welche die Grösse der ersteren um ein Mehrfaches übertreffen, feinkörnig sind und lebhafte Form- und Ortsveränderungen ausführen. Jede dieser Amöben besitzt je einen matt grauen, homogen aussehenden Kern.

In Präparaten aus der 3.—4. Woche der Infusion sind nebst jüngeren Amöben stets solche in grosser Zahl sichtbar, welche verschieden zahlreiche gröbere, glänzende, gelbliche Körner enthalten. Diese Körner liegen entweder zerstreut im Amöbenleibe, oder sie bilden dichte Gruppen, deren Grösse jene des Kernes nicht wesentlich überschreitet. Die zerstreuten sowohl wie die in Haufen zusammengeballten Körner sind mit dem Netzwerke der lebenden Materie innerhalb des Klümpchens in con-

[1]) Untersuchungen über das Protoplasma. III. Die Lebensphasen des Protoplasmas. Sitzungsber. d. kais. Akademie d. Wissenschaften in Wien. Juni 1873.

tinuirlichem, durch feine Fädchen vermittelten Zusammenhange. Die blassen, grauen Kerne dieser älteren Amöben sind stets von kleinen Vacuolen durchsetzt.

Wenn man einem amöbenhältigen Präparate aus den ersten Tagen der Infusion einen Tropfen zur Hälfte mit Wasser verdünnten Glycerins zusetzt, so fährt jede Amöbe in dem Augenblicke, in welchem sie das Glycerin trifft, mit einem heftigen Rucke zu je einem homogenen, gelblichen, stark glänzenden Klümpchen zusammen, dessen Umfang nur einen kleinen Bruchtheil des früheren Leibesumfanges der Amöbe ausmacht. Oder die Amöbe schrumpft zu einem zackigen, von Vacuolen durchbrochenen Klümpchen zusammen, welches sich unter Bersten der peripheren Vacuolen in wenig Secunden zu einem nahezu homogenen Klümpchen umwandelt. Solche Klümpchen bleiben in der Regel unverändert.

Amöben aus späterer Zeit verhalten sich gegen die Einwirkung des Glycerins nicht alle gleich. Hat man im Sehfelde eine blasse, feinkörnige, und eine mit gröberen Körnern versehene Amöbe, so erkennt man, dass, während letztere im Augenblicke des Zufliessens des Glycerins ziemlich rasch zu homogenen Klümpchen umgewandelt werden, erstere merklich träger schrumpfen, bisweilen nur Faltungen an der Oberfläche erhalten, um sofort wieder als blasskörnige Körper zu erscheinen, welche bewegungslos sind und nach und nach kugelig werden. Die meisten der von grob granulirten Amöben herrührenden Klümpchen gehen nur allmälig in den Kugelzustand über, manche bleiben auch ganz unverändert. Welchen Einfluss übrigens die Concentration des Glycerins auf die Hervorrufung der geschilderten Erscheinungen, selbst bei Amöben, welche sich in einem Sehfelde befinden, ausübt, kann ich nicht entscheiden.

Durch das Wegdrainiren des Glycerins und Ersatz desselben durch Wasser, habe ich zwar sämmtliche Klümpchen allmälig in die Kugelform überführen, aber keines wieder zu Bewegungen veranlassen können [1]).

Knorpelkörperchen. Vergleicht man die Elemente des Knorpels von einem Säugethiere (in meinen Fällen aus dem Kniegelenkknorpel des Oberschenkelbeins von Hunden, Katzen und Kaninchen) in verschiedenem Lebensalter mit einander, so ergeben die Befunde wesentliche, stets vom Alter des Thieres abhängige Unterschiede.

---

[1]) Die Reihe von Veränderungen, welche die groben Körnchen der Blutkörperchen des Flusskrebses eingehen, und zwar ohne Zusatz irgend eines Reagenzmittels, habe ich schon im II. Capitel (Seite 23) beschrieben. Ein ursprünglich solides, homogenes Klümpchen lebender Materie wird unter unseren Augen vacuolirt und später in ein zartes Netzwerk umgewandelt.

In den Knorpelhöhlen von einem 5-tägigen Hunde liegen Protoplasmakörper, deren Kerne homogene, oder von kleinen Vacuolen durchbrochene, gelbliche und stark glänzende Massen darstellen. Ausser diesen gibt es aber auch zahlreiche, kleinere Knorpelhöhlen, die nur von einer Masse erfüllt sind, welche in allen Eigenschaften mit jener der Kerne der früher geschilderten Knorpelkörper übereinstimmt. (S. Fig. 14.)

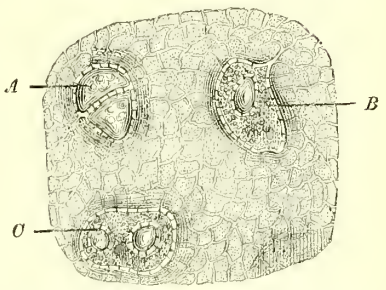

Fig. 14. Knorpelkörper aus einem Frontaldurchschnitte des Condylus femoris eines 5 Tage alten Hundes. (Publ. 1873.)

A ein solides, mit Vacuolen versehenes Körperchen; *B* ein solches mit einem soliden Kerne; *C* ein solches mit 2 soliden Kernen. Vergr. 800.

Bildet diese Substanz den Kern eines Protoplasmakörpers, dann senken sich die an seiner Peripherie hervorbrechenden, conischen Speichen in das Maschenwerk des Protoplasmas ein; füllt sie hingegen allein die Knorpelhöhle aus, dann ziehen die Speichen durch den hellen Saum zwischen der Peripherie des Klumpens und dem Rande der Knorpelgrundsubstanz in die letztere ein.

Im Knorpel eines 6-wöchentlichen Hundes findet man Knorpelhöhlen, deren Inhalt aus blassem, körnigen Protoplasma und aus Klümpchen einer homogenen, gelblich glänzenden Substanz in variabler Anordnung gebildet wird. (S. Fig. 15.)

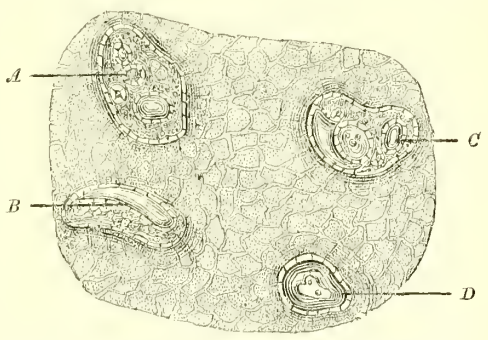

Fig. 15. Knorpelkörper aus einem Sagittal-Durchschnitte des Condylus femoris eines 6 Wochen alten Hundes. (Publ. 1873.)

A ein Körperchen, welches ausser dem Kerne mehrere gröbere Körnchen enthält; *B* ein Körperchen mit einem soliden, oblongen Kern nahe der Peripherie; *C* ein solches mit 2 soliden Kernen; *D* ein solides Körperchen mit einer centralen Vacuole. Vergr. 800.

Man trifft einmal ein solches Klümpchen im Centrum je eines Knorpelkörpers; dann sind häufig mehrere Klümpchen der genannten Substanz von verschiedener Grösse in je einen Knorpelkörper eingebettet; oder endlich umgibt die Substanz den Körper als unvollkommene Schale, im optischen Durchschnitte als halbmondförmige Leiste. Knorpelhöhlen, welche nur die gelbliche, glänzende Substanz enthalten, sind spärlicher vorhanden, als im Knorpel des neugeborenen Thieres, und sie erscheint häufig von grösseren Vacuolen durchsetzt.

In der dünnen Lage Knorpelgewebes, welche beim 8—10-jährigen Hunde noch vorhanden ist, kommt die compacte, gelblich glänzende Substanz in relativ nur sehr geringer Menge vor. Wo dieselbe in den Knorpelhöhlen vorhanden ist, erscheint sie in der Regel mit Vacuolen versehen. Die meisten Knorpelhöhlen enthalten aber nur blasskörniges Protoplasma und bläschenförmige, dunkel contourirte, blasse Kerne mit einer variablen Anzahl von Kernkörperchen. (S. Fig. 16.)

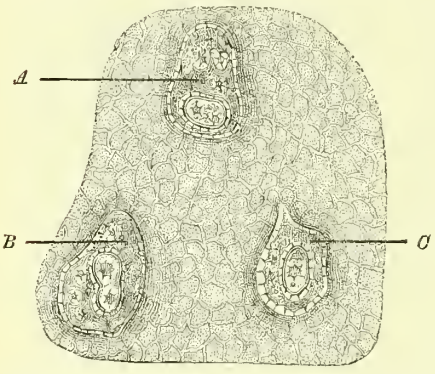

Fig. 16. Knorpelkörper aus einem Sagittal-Durchschnitte eines Condylus femoris eines 8—10 Jahre alten Hundes. (Publ. 1873.)

A ein Körperchen mit mehreren grauen Klümpchen nebst einem blasenförmigen Kern; *B* ein solches mit einem Stundenglas-förmigen Kern; *C* ein solches mit einem oblongen, centralen Kern. Vergr. 800.

Die bisherigen Schilderungen der Knorpelkörper beziehen sich übrigens sämmtlich auf die mittlere Region zwischen Gelenkfläche des Knorpels und Rand des Epiphysenknochens. An jüngeren Thieren trifft man die gelbe Substanz innerhalb der Knorpelhöhlen durchschnittlich desto massiger, je näher man dem Knochenrande zurückt. Hart an der Grenze des Knochens liegen in, von verkalkter Grundsubstanz umschlossenen, mächtigen Knorpelhöhlen, vorwiegend häufig central, grosse Klumpen der gelben Substanz, die hier mit zahlreichen Vacuolen versehen und bei schwächeren Vergrösserungen grobkörnig erscheint. Um jeden dieser Klumpen herum liegt eine Zone blasser, feinkörniger oder structurloser Substanz, welche durch einen schmalen, hellen Saum von der kalkigen Grundsubstanz getrennt ist. Derartige Bildungen fehlen beim alten Thiere ganz.

Knochenkörperchen. Vergleicht man die Knochenkörper von einem neugeborenen mit denen von einem alten Hunde, so fallen sofort Unterschiede in dem Baue dieser Körper auf. Die Knochenhöhlen des ersteren enthalten je ein centrales, rundes, oblonges oder stumpf eckiges, kleine Vacuolen zeigendes Klümpchen von gelblicher Farbe und intensivem Glanze. Um dieses Klümpchen herum ist blasses, feinkörniges Protoplasma gelagert. Die vom Klümpchen abgehenden Speichen ziehen in das blasse Protoplasma ein, und an Stellen, wo letzteres anscheinend fehlt, in die Grundsubstanz des Knochens. Häufig begegnet man auch Knochenhöhlen, welche ganz von der gelben, glänzenden Substanz ausgefüllt sind. (S. Fig. 17.)

Im Knochen eines etwa 10 Jahre alten Hundes finde ich Knochenkörper mit blassgelben, glänzenden Kernen nur spärlich, dagegen in

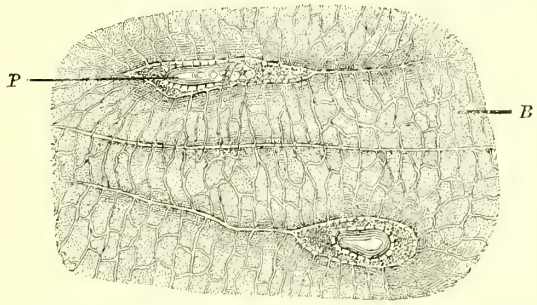

Fig. 17. Knochenkörper aus einem Längsdurchschnitte des Oberschenkelknochens eines 5 Tage alten Hundes. (Publ. 1873.)

P Körperchen mit einem vacuolirten, glänzenden Kern; *B* Grundsubstanz. Vergr. 800.

überwiegender Menge Knochenhöhlen, welche blasse Protoplasmakörper mit blassen Kernen enthalten.

Die letzteren stellen graue, vacuolenhältige Klümpchen dar, oder Bläschen mit je 1—2 gelben, glänzenden, dann in der Regel etwas grösseren, oder je 1—3 grauen, wenig glänzenden, in diesem Falle kleineren Kernkörperchen. (S. Fig. 18.)

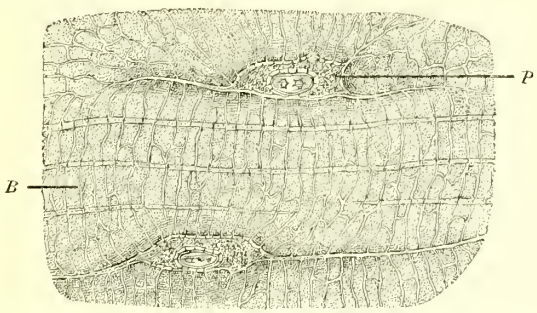

Fig. 18. Knochenkörper aus einem Längsdurchschnitte des Oberschenkelknochens eines 8—10 Jahre alten Hundes. (Publ. 1873.)

P Körperchen mit einem blasenförmigen Kerne; *B* Grundsubstanz. Vergr. 800.

Körper des Knochenmarks. Im Markgewebe des Knochens sind gleichfalls auffällige Altersunterschiedo vorhanden.

In den Markräumen eines Röhrenknochens vom neugeborenen Hunde liegen in einer anscheinend homogenen Grundsubstanz kleinero, rundliche und in die Länge gezogene, theils homogene, theils von Vacuolen durchsetzte, gelbliche, glänzende Klümpchen. Dann blasse Protoplasmakörper mit rundlichen Kernen von gleichem Aussehen, wie die eben geschilderten Klümpchen. Forner blasse Körper, die keinen Kern besitzen, an Stelle desselben aber in Höhlen gelagerte 1—2 wenig

glänzende Körperchen. Endlich sehr blasse, feinkörnige Protoplasmakörper, in denen weder Kern noch Kernkörperchen erkennbar ist.

Im weiteren Wachsthum des Thieres trifft man in compacten Knochen keine Markräume mehr, sondern nur Gefässcanäle. Die Markelemente, welche in diesen Canälen den Raum zwischen Gefässwand und Knochenrand erfüllen, sind vorwiegend spindelförmig, und zwar theils gelbliche, vacuolenhältige Klümpchen, theils blasse Protoplasmakörper mit blassen Kernen, oder ganz ohne deutliche Kerne und Kernkörperchen.

In allen hier aufgezählten Formen der Elemente des Markes werden die compacten Klümpchen, die blassen Protoplasmakörper, die Kerne und Kernkörperchen von hellen Säumen begrenzt, welche von jedem der genannten Formelemente aus von radiären Speichen durchzogen sind.

In sehr alten Thieren findet man Protoplasmakörper von den geschilderten Formen relativ sehr spärlich; die Protoplasmalagen in den centralen Markräumen der Röhrenknochen sind zum grössten Theile in Fett umgewandelt.

Ich schliesse aus den erörterten Befunden, dass das Protoplasma Altersstufen besitzt.

Das seiner Form nach jüngste Protoplasma ist jenes, dessen lebende Materie ein compactes Klümpchen darstellt. Dasselbe hat folgende Eigenschaften: Es sieht homogen aus, hat eine gelbe Farbe von verschiedener Intensität und Nüancirung, starken Glanz und die Eigenschaft, sich mit Carminlösung tief roth und nach Behandlung mit Goldchloridlösung violett zu färben.

In diesem Zustande ist also mit unseren Mitteln kein Netzwerk zu erkennen. Dieser Zustand ist demjenigen ähnlich, welcher in dem tetanischen Klümpchen (bei Contraction einer Amöbe) beobachtet wird. Er ist identisch mit dem von mir (1872) als „hämatoblastisch“ bezeichneten Zustande der lebenden Materie, in welchem aus derselben nachgewiesener Massen rothe Blutkörper und die Gefässwand hervorgehen. Für kleine Klümpchen dieser Substanz, welche direct zu rothen Blutkörpern werden, können wir den Namen „Hämatoblasten“ beibehalten auch dann, wenn die Bedeutung der hämatoblastischen Substanz einen weiteren Kreis umfassen wird, als sie zu umfassen schien zur Zeit, da die Bezeichnung entstanden ist.

Die erste Differenzirung im jungen Protoplasma besteht in einer Ansammlung von Flüssigkeit in Vacuolen. Der Zustand, in welchem in der hämatoblastischen Substanz Vacuolen nachweisbar sind, ist der nächst ältere, wie ihn die Klümpchen und Kerne aus den aufgezählten Geweben etwas älterer Thiere bieten. Auf dieser Differenzirung beruht die erste Bildung einer Gefässwand aus der lebenden Materie, indem die Vacuole eben die erste Gefässhöhle darstellt.

Nimmt die Ansammlung von Flüssigkeit in mehreren geschlossenen Höhlen des jungen Protoplasmas zu, dann wird die lebende Materie in Form eines Fachwerkes angeordnet sein. Gruppiren sich nun die Knotenpunkte desselben zu Körnchen, bei gleichzeitigem Durchbruch der Vacuolenwände, so ist ein Maschenwerk gegeben. Dies ist wieder eine ältere Lebensphase des Protoplasmas. Je gröber, gelber, glänzender und dichter angeordnet die Knotenpunkte des lebenden Maschenwerkes im Protoplasma erscheinen, um so näher steht dasselbe seinem Jugendzustande; und umgekehrt, je feiner, farb- und glanzloser die Körnchen desto vorgeschrittener ist auch das Alter des Protoplasmas. Dass unter Umständen die lebende Materie innerhalb des Protoplasmaklümpchens, also endogen, wieder ihres Gleichen erzeugen kann, beweisen die Beobachtungen an älteren Amöben. Hier sind die gröberen Körner neugebildete lebende Materie in Jugendform.

Mit dieser Erklärung lösen wir die geschilderten Altersunterschiede der Gewebselemente ohne Schwierigkeit. Das ursprünglich ganz homogene Protoplasmaklümpchen differenzirt sich unter Zunahme seines Umfanges an seiner Peripherie zu einem Maschenwerke, während das Centrum, der Kern, homogen bleibt. Dann erfolgt die Differenzirung zu einem Fach-, später zu einem Maschenwerke im centralen Klümpchen, dem Kerne, so dass hier wieder compacte, kleinere Centren als Kernkörperchen zurückbleiben. Der letztere Zustand gibt das Zellenschema der Autoren.

Endlich hat die Differenzirung im ganzen Protoplasmakörper Platz gegriffen. Dann ist kein Kern, noch später auch kein Kernkörperchen sichtbar; der ganze Körper stellt ein Maschenwerk mit gröberen oder feineren Knotenpunkten dar, und dieser Zustand ist der unmittelbare Vorläufer der Bildung einer Grundsubstanz.

Diese Phasen macht die lebende Materie durch nicht nur in der normalen, progressiven Entwicklung aller Gewebe, sondern, wie ich später darthun will, auch beim Entzündungsprocesse, hier nur zunächst in umgekehrter Reihenfolge.

Eine Eigenthümlichkeit in den Lebensphasen des Protoplasmas soll hier noch erörtert werden auf Grundlage von Beobachtungen an lebendem Protoplasma im gesunden wie im kranken Zustande.

Junges, compactes Protoplasma besitzt die Eigenschaft, mit analogem Protoplasma zusammenzufliessen und dadurch seine Form zu verändern, im hohen, dagegen jene der activen Bewegungsfähigkeit nur in geringem Grade. Die Eigenschaft der Locomotion fehlt ihm vollständig. Unter Umständen, z. B. an der Ossificationsgrenze des Epiphysen- (Intermediär-) und Gelenkknorpels kommt es zur Zerreissung der lebenden Materie, zur Zerklüftung und Zerbröckelung ihres Leibes. Die

schönsten normalen Theilungsbilder habe ich gerade an der hämatoblastischen Substanz innerhalb der Knorpelhöhlen beobachtet, und das Resultat dieser Theilung sind eben die „Hämatoblasten".

Die active Bewegungsfähigkeit nimmt augenscheinlich gradatim zu, je mehr Flüssigkeit in den Maschenräumen des Protoplasmas innerhalb bestimmter Grenzen des ganzen Leibesumfanges angesammelt ist, je kleiner und blässer die Körnchen sind. Das von einem äusserst zarten Maschenwerke durchzogene „blasse, feinkörnige Protoplasma" der Autoren besitzt durchschnittlich auch die intensivste Fähigkeit der Locomotion bei Erhöhung der Temperatur bis zur Körper- und Fieberwärme. Dagegen erscheint die Fähigkeit compacter Kerne und Kernkörperchen, selbständig Form und Ort zu ändern, gleich Null. Das Protoplasma der letztgenannten Bildungen ist eben als das der Form nach relativ jüngste zu betrachten.

Die ersten Angaben über Altersunterschiede der Kerne finden sich bei *Th. Schwann* [1]). Die Kerne sind nach ihm im Jugendzustande solid, sie werden später hohl und verschwinden endlich ganz, sie werden „resorbirt". *S. Stricker* [2]) sagt aus, dass der Kern der ersten Furchungskugel in dem Protoplasma entsteht; dass er im jugendlichen Zustande ein Klümpchen darstellt, im Alter hingegen in ein Bläschen umgestaltet werden kann.

Die Zellentheorie im Lichte dieser Untersuchungen. Die Lehre von den thierischen Zellen, wie sie von *Th. Schwann* [3]) aufgebaut wurde, hat durch die Untersuchungen von *Max Schultze* [4]) über das lebende Protoplasma, wesentliche Veränderungen erfahren. Die besten Forscher wurden darüber einig, dass man als „Zelle" ein Klümpchen Protoplasma zu bezeichnen habe, ohne Membran und eventuell selbst ohne Kern. Man sagte dazu noch, dass das Protoplasma structurlos erscheine. Der Versuch *E. Brücke*'s [5]), das Klümpchen als „Elementarorganismus" aufzufassen, führte auf einer, seiner Zeit richtigen Bahn um einen guten Schritt weiter.

Das Wort „Zelle" war einmal da, wenn man daran auch andere Begriffe knüpfte, als zur Zeit seiner Entstehung, und alle Beobachter glaubten sich bemüssigt, alle auffindbaren Formelemente in den verbesserten Begriff „Zelle" hineinzuzwängen.

S. Stricker [6]) erörtert 1868 die Frage, wie gross denn ein Klümpchen Protoplasma sein müsse, damit man es „Zelle" nennen könne,

---

[1]) Mikrosk. Untersuchungen über d. Uebereinstimmung in d. Structur u. d. Wachsthum d. Thiere u. Pflanzen. 1839. pag. 205 und 211.

[2]) Handbuch d. Lehre von d. Geweben. Art. „Allgemeines über die Zelle". 1868. pag. 24.

[3]) L. c.

[4]) „Ueber Muskelkörperchen und das, was man eine Zelle zu nennen habe". Müller's Archiv. 1861.

[5]) „Die Elementarorganismen". Sitzungsber. d. Wiener Akad. d. Wissensch. 1861

[6]) Handbuch der Lehre von den Geweben. Art. „Allgemeines über die Zelle".

und kommt zu dem Resultate, dass man von einer „Zelle“ erst dann sprechen dürfe, wenn am Klümpchen Wachsthum und Erzeugung seines Gleichen zu constatiren sei. In jener Zeit war es aber schon bekannt, dass ausserordentlich kleine, mit den stärksten Vergrösserungen gerade sichtbare Körnchen unter unseren Augen wachsen können. Und drängt nicht die Lehre von den sogenannten zymotischen Krankheiten zu der Annahme hin, dass die eigentlichen Krankheitsträger Organismen sind, welche sich der Beobachtung mit unseren jetzigen Hilfsmitteln entziehen. Was sind endlich die zahllosen Körperchen in faulenden Flüssigkeiten anderes, als selbständige Organismen, und wie viele von ihnen stehen nicht wenigstens an der Grenze des mit den besten Linsen unserer Zeit noch möglichen Sehens?

Nach *Stricker*'s Definition wären also alle diese kleinsten Organismen Zellen.

Es ist klar, dass wir bei dieser Definition nicht stehen bleiben können. Wissen wir doch gar nicht, bis zu welcher Kleinheit ein lebendes Körnchen herabreichen kann, und auf solche nicht mehr sichtbaren, sondern nur erschlossenen Gebilde kann sich doch der Begriff „Zelle“ nicht erstrecken.

Aber wie sollen wir denn die Zelle anders definiren, als wie es *Stricker* gethan hat? Seine Definition war ja nichts Anderes, als eine Exposition der *Brücke*'schen Bezeichnung „Elementarorganismus“. Die an der Grenze unseres Sehens stehenden Fäulnisserreger sind wohl sicherlich entweder Elementarorganismen oder aus Elementarorganismen zusammengesetzt. Sollen wir diese auch „Zellen“ nennen, oder sollen wir die Bezeichnung „Elementarorganismus“ für „Zelle“ fallen lassen?

Ich habe gezeigt, dass das, was man eine „Zelle“ nennt, nur zum Theile aus lebender Materie aufgebaut erscheint; dass aber jedes, noch so winzige Körnchen dieser Materie selbständige Lebensäusserungen auszulösen vermag. Die Zelle der Autoren ist demnach kein „elementarer“, sondern ein complicirter Organismus; eine Anschauung, die ja übrigens schon durch die Beobachtung *Stricker*'s, dass kleine abgerissene Stücke von Zellen noch amöboide Bewegungen ausführen, gegeben war.

Bei welcher Complication wollen wir aber anfangen, den Organismus eine „Zelle“ zu nennen? Etwa wenn ein Kern sichtbar vorhanden ist? Wenn wir auch davon absehen wollten, was *Brücke* über die Bedeutung des Kerns in der Zelle gesagt hat, so wird eine solche Beantwortung der Frage schon dadurch unhaltbar, dass strenge Zellenschematiker die Kernzellen als eine besondere Art der Zellen hinstellen. Wenn es also überhaupt eine kernlose Zelle gibt, was ist der Unterschied zwischen dieser und einem der kleinsten jetzt bekannten Organismen?

Es scheint mir kein anderer Ausweg möglich, als die Bezeichnung „Zelle“ im Sinne der Zoologen fallen zu lassen.

Für die bisher abgehandelten Formelemente wird der Wegfall der Bezeichnung „Zelle“ unsere gebräuchliche Ausdrucksweise auch gar nicht stören. Denn die Amöbe, das farblose Blutkörperchen, das Protoplasmaklümpchen in der Milch, das Eiterkörperchen sind ja Gebilde, die gar nicht unter dem Namen „Zelle“ eingebürgert sind. Warum sollen wir ihnen also einen zweiten Namen anheften, welcher sich in der bis heute gebräuchlichen Anwendung nicht vertheidigen lässt? Es wird durchaus genügen zu sagen: Die Amöbe, das farblose Blutkörperchen etc. lebt, oder: die Amöbe, das farblose Blutkörperchen etc. ist ein Organismus.

Solcher Art waren meine Folgerungen im Jahre 1873 (l. c.) und ich möchte hier noch einige Bemerkungen über die Zulässigkeit des Ausdrucks „Zelle“ hinzufügen.

Der Umfang eines lebenden Körpers ist nach dem Gesagten nicht in der Definition eines organisirten Individuums inbegriffen. Wir sehen z. B. in der Infusion wachsende Körnchen, welche mit den stärksten Vergrösserungen des Mikroskops gerade wahrgenommen werden können, und zwar in einer Flüssigkeit, in welcher kurz vorher keine Körnchen sichtbar waren. Die kleinsten Individuen, die wir mit unseren besten modernen Linsen gerade noch wahrnehmen können, sind Körnchen; aber wir müssen zugeben, dass in Flüssigkeiten oder in der Luft Keime oder Theilchen lebender Materie in unendlicher Zahl vorhanden sein mögen, die wir überhaupt nicht sehen können, die erst wahrgenommen werden, nachdem sie eine gewisse Grösse erreicht haben. Wie complicirt noch der Bau eines winzigen Theilchens lebender Materie sein könne, vermögen wir uns überhaupt nicht vorzustellen; was wir aber sicher wissen ist, dass die sogenannte „Zelle“ aus zahllosen Theilchen lebender Materie aufgebaut ist, von welchen jedes Einzelne die Eigenschaften besitzt, welche man früher nur dem Zell-Organismus zugeschrieben hatte.

Die Beobachtung der Entwicklungsphasen der lebenden Materie lehrt, dass man den Namen „Zelle“ nur einer beschränkten Anzahl von Formen beigelegt hatte, die aus dem Wachsthum eines Körnchens derjenigen Substanz, welche wir als Sitz des Lebens kennen, hervorgegangen waren. Da die Bezeichnung „Protoplasma“ der ursprünglichen Idee der Zelle angepasst wurde, hat man damit wohl auch nur eine oder einige Entwicklungsphasen der lebenden Materie gemeint. (S. Fig. 19.)

Die Reihe von Veränderungen, welche zur Bildung von Protoplasma führen, beweist, dass das Körnchen die morphologisch einfachste Erscheinung mit unseren heutigen Beobachtungsmitteln ist. Das Wachsthum und die Zerspaltung des Körnchens führen zum Auftreten eines reticulären Klümpchens, eines schon sehr

complicirten Körpers, den man als „Protoplasma“ bezeichnet hatte, und demnach ist das Verhältniss zwischen Beiden etwa dasselbe, wie zwischen dem Eichen und dem erwachsenen Organismus. Dass ein einzelnes Klümpchen Protoplasmas, z. B. eine Amöbe, mit allen fundamentalen Lebenseigenschaften ausgestattet ist, welche man ehedem dem Gesammt-Organismus, z. B. eines Säugethieres zuschrieb, ist heute von allen Physiologen anerkannt. *M. Foster* z. B. spricht der Amöbe, welche er als „nicht differenzirtes Protoplasma“ betrachtet, die folgenden Eigenschaften zu: Die Amöbe ist contractil; sie ist reizbar und automatisch; sie ist wahrnehmungs- und assimilirungsfähig; sie ist metabolisch und secernirend; sie ist respiratorisch; sie ist zeugungsfähig.

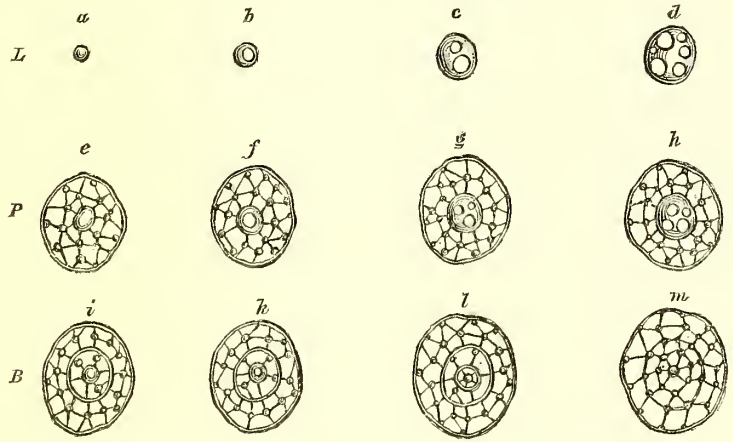

Fig. 19. Schema der Entwicklungsphasen der lebenden Materie.

L Entwicklungsreihe eines Körnchens *a* zu einem vacuolirten Klümpchen *b* und *c*, und zu einem Fachwerk *d*. *P* Entwicklungsreihe zu Protoplasma mit netzförmiger Structur, die sogenannte „Zelle“ mit einem soliden Kerne *e*, und mit vacuolirten Kernen *f*, *g*, *h*. *B* Entwicklungsreihe gegen die Bildung von Grundsubstanz; in *i* ist der Kern reticulär, das Kernkörperchen solid; in *k* und *l* zerspaltet sich das Kernkörperchen, und in *m* ist das ursprüngliche Körnchen *a* zu einer netzförmigen Masse geworden, in welcher weder Kern noch Kernkörperchen übrig geblieben sind.

Was hier auseinandergesetzt wurde, gilt für isolirte Klümpchen der lebenden Materie, welche in Flüssigkeiten des Thierkörpers suspendirt sind. Lässt sich wohl all dieses auch auf zusammengesetzte Massen der lebenden Materie, auf Gewebe anwenden?

Ich werde später zeigen, dass isolirte individuelle Zellen in den Geweben gar nicht existiren, indem alle sogenannten Zellen durch den ganzen Organismus hindurch verbunden sind, so zwar, dass der Körper als Ganzes ein Individuum darstellt. Was man früher als Zellen betrachtet hat, erweist sich in unserer Auffassung als Knotenpunkte eines die Gewebe durchziehenden Netzwerkes. Ebensowenig haben wir hinreichende Gründe von „Protoplasma“ zu sprechen oder zu behaupten,

dass es „Protoplasma“ sei, was den Thierkörper aufbaut; denn die lebende Materie erscheint im Organismus in verschiedenen Gestalten, und es ist nur eine dieser Formen, nämlich ein schon weit vorgeschrittenes Stadium in der Entwicklung der lebenden Materie, welche man bisher als „Protoplasma“ bezeichnet hat.

Meine Beobachtungen lehren, dass wir es weder in den Flüssigkeiten, noch in den Geweben des Thierkörpers mit Zellen, als Formelementen zu thun haben, sondern nur mit lebender Materie, welche in ihrer Erscheinungsweise von eben sichtbaren Körnchen bis zum Umfange des Körpers des denkbar grössten Thieres schwankt. Einzelne Klümpchen der lebenden Materie können entweder homogen, oder netzförmig aussehen, während der Thierkörper eine ununterbrochene Masse lebender Materie, oder wenn man will ein ununterbrochenes Netzwerk ist, welches in Blut- und Lymphgefässen Flüssigkeiten führt. Letztere enthält isolirte Körperchen entweder von homogener oder netzförmiger Structur, ganz ähnlich den isolirten Körnchen der Amöbe, welche in deren Vacuolen schwimmen. Die Unterschiede im Aussehen der Gewebe beruhen nur auf der Gegenwart einer leblosen interstitiellen oder Grund-Substanz, die als Product der leblosen „Protoplasma-Flüssigkeit“ anzusprechen ist, während die lebende Materie selbst vorwiegend als Netzwerk von wechselnder Gestaltung erscheint, und im Gesammtkörper nirgends unterbrochen ist.

Es fragt sich nun, ob es statthaft sei, von „Zelle“ als den Formelementen der Pflanzen zu sprechen? Die lebende Materie der Pflanze ist von jener des Thieres, soweit ihre Erscheinungsweise in Betracht kommt, nicht wesentlich verschieden. *W. Kühne* hat pflanzliche Protoplasmamassen entdeckt, welche in fast ganz derselben Weise wie Amöben, amöboide Bewegungen und Ortsveränderungen ausführten. Dass die lebende Materie in frischen Pflanzengeweben bewegungsfähig ist, weiss man seit geraumer Zeit, und ihre Körnchen sind von *E. Brücke* und anderen in lebhafter Bewegung gesehen worden. Meine eigenen, allerdings nicht umfangreichen Untersuchungen befähigen mich auszusprechen, dass im Pflanzen-Protoplasma die Körnchen der lebenden Materie in der Regel in Form eines Netzwerkes vorhanden sind, gerade so, wie im thierischen Protoplasma. Ueberdies haben die Forschungen von *W. Hassloch* (pag. 41) die Uebereinstimmung der pflanzlichen mit der thierischen lebenden Materie in befriedigender Weise dargethan. Ich will noch hinzufügen, dass die „Zellen“ des Pflanzen-Organismus mittelst zarter Fortsätze, welche die Lagen der Cellulose durchbrechen, ununterbrochen verbunden sind. Die Stärkekörnchen sind nichts Anderes, als umgewandelte pflanz-

liche lebende Materie. Die Pflanze als Ganzes ist ein Individuum und keineswegs aus individuellen Zellen aufgebaut.

Die jetzige Generation der Histologen wird wohl den Schaden nicht begreifen, welcher auf Rechnung des unrichtigen Namens „Zelle" kommt, der in den letzten 40 Jahren so tiefe Wurzeln gefasst hat. Ich will trotzdem einen Versuch machen, frühere irrthümliche Bezeichnungen durch neue Namen zu ersetzen, welche von *L. Elsberg*[1]) ersonnen wurden. Er sagt:

„Die früher unbestrittenen „cellulären" Anschauungen der Histologen weichen allmälig einer richtigeren Erkenntniss der lebenden Materie des Körpers. In der Pathologie sowohl, wie in der Physiologie hat uns die Zellenlehre zu grossen Fortschritten verholfen, aber sie hat ihre Nützlichkeit überlebt. An Stelle von *Virchow*'s Vergleich, dass jeder höhere Organismus einer socialen Commune oder einem Staate entspricht, in welchem die individuellen Bürger von den Zellen dargestellt werden, deren jede eine gewisse morphologische und physiologische Autonomie besitzt, obgleich andererseits von einander abhängig und den Gesetzen des Ganzen unterworfen: vergleichen wir jetzt den Körper mit einer Maschine, in welcher zwar einzelne Theile vorhanden, aber sämmtlich unter einander verbunden sind, so zwar, dass kein Theil autonom ist, sondern sämmtliche Theile sich zur Bildung eines Individuums vereinigen. Nach der früheren Anschauung ist der Körper von Amöben-Colonien zusammengesetzt; nach der jetzigen ist der Körper eine einzige complexe Amöbe. Ich habe diese, auf *Heitzmann*'s Entdeckungen begründete Lehre die „Bioplasson-Lehre" genannt, indem ich das Wort „Bioplasson" als ein technisches Synonym für „lebende Materie" benütze. Ich gebrauche das von *Haeckel* vorgeschlagene Wort „Plastid" oder das von *Beale* benützte „Bioplast" zur Bezeichnung eines sogenannten „Protoplasmakörpers" oder eines Formelementes, der früher sogenannten „Zelle". Vielleicht ist es zweckmässig, das Wort „Bioplast" auf kleine Klümpchen lebender Materie zu beschränken, an welcher keine Differenzirung wahrnehmbar ist und davon als „Plastid" eine grössere Masse zu unterscheiden, an welcher der innere Bau mehr oder weniger den völlig entwickelten Körperchen entspricht. Demnach würde ich das Wort „Plastid" stets an Stelle der „Zelle" setzen.

Das Wort „Protoplasma", zur Bezeichnung der lebenden oder bildenden Materie, ist etymologisch unrichtig. Es ist schon von manchen Autoren in einem anderen, als dem hier gemeinten einfachen Sinne gebraucht worden, und da es noch nicht so tiefe Wurzeln geschlagen hat, dass seine Erhaltung oder Verwerfung von wesentlicher Bedeutung wäre, so schlage ich an seiner Stelle das Wort „Bioplasson" vor.

Das Wort „Plasma" (*το πλάσμα*) meint thatsächlich etwas Geformtes, etwas, was schon geformt ist, während „Plasson" (*το πλάσσον*) das Formende bedeutet, etwas, was bildet oder das Formen besorgt. Der Unterschied ist etwa derselbe, wie der von *Beale* ganz richtig zwischen der „germinalen oder lebenden

[1]) Notice of the Bioplasson Doctrine. Transactions of the Amer. Med. Association. 1875. Contributions to the Normal and Pathol. Histology of the Cartilages of the Larynx. *Archives of Laryngology.* 1882.

Materie" und der „geformten Materie" gezogene. Die Endigung „Plasma" mag vielleicht zweckmässig zur Benennung des Materials dienen, welches von der Flüssigkeit der lebenden Materie gebildet wird, nämlich der intermediären oder intercellularen Substanz der Autoren: für die thätige, lebende und bildende Materie passt hingegen nur die Endigung „Plasson". „Proto" (πρῶτος) bedeutet als Vorwort das Erste, Primäre, Primordiale und „Protoplasma" würde zur Bezeichnung der ursprünglichen oder zuerst gebildeten organischen Materie taugen. Die Bezeichnung aber, deren wir in unseren biologischen Lehren bedürfen, soll für die lebende, bildende Materie in ihrer einfachen elementaren Form dienen, und zu diesem Zwecke scheint mir das Wort „Bioplasson" am meisten entsprechend zu sein".

Die Erkenntniss der allgemeinen Constitution des Körpers aus einzelnen Plastiden. Im Jahre 1879[1]) habe ich eine Reihe von Thatsachen veröffentlicht, welche wohl für die praktische Medicin von einigem Werthe sind, sicherlich aber den hohen praktischen Werth der neuen Entdeckungen beweisen. Ich wiederhole hier meine Behauptungen mit der einzigen Abänderung, dass ich in Uebereinstimmung mit der neuen Terminologie, wie sie im vorigen Artikel vorgeschlagen ist, anstatt „Protoplasma" und „Protoplasma-Körper" die Bezeichnungen „Bioplasson" und „Plastid" benütze.

Die Menge der lebenden Materie innerhalb einer bestimmten Masse eines Plastids ist in verschiedenen Individuen beträchtlichen Schwankungen unterworfen. Es leuchtet ein, dass das, was man eine gesunde und kräftige Constitution nennt, auf der Gegenwart einer grossen Menge lebender Materie im Körper beruht, welche in krankhaften Vorgängen sich in lebhafter Weise neuzubilden vermag, während eine schlechte sogenannte scrophulöse oder tuberculöse Constitution auf einer verhältnissmässig geringen Menge lebender Materie beruht, deren Neubildung in Krankheitsprocessen auch nur eine spärliche sein kann. In anderen Worten wird ein Plastid, ein Bestandtheil des Körpers, unter dem Mikroskope vermöge der grossen Menge der vorhandenen lebenden Materie grobe Körnung zeigen oder nahezu homogen aussehen, in Individuen von guter Constitution; während ein Plastid einer Person mit schwacher, sogenannter lymphatischer Constitution fein gekörnt erscheinen wird, weil in demselben eben nur wenig lebende Materie vorhanden ist.

Vor 2 Jahren (1876) habe ich ausgesagt, dass die Eiterkörperchen in ihrem feineren Bau in verschiedenen Individuen ganz auffallende Unterschiede aufweisen. Jene von sonst gesunden und kräftigen Personen sind gelb, nahezu homogen oder grob gekörnt, so behauptete ich, während jene von heruntergekommenen oder tuberculösen Personen blass

[1]) „The Aid which Medical Diagnosis receives from Recent Discoveries in Microscopy". *Archives of Medicine*. February. 1879.

grau und fein gekörnt erscheinen. Diese Thatsache wurde in Hunderten von Fällen benützt, um aus Eiterkörperchen, namentlich im Harne, welcher von verschiedenen Aerzten zur Untersuchung in mein Laboratorium gebracht wurde, zu erkennen, ob dieser Eiter von einer guten oder schlechten Constitution herrührt, selbstverständlich, ohne dass ich von den Kranken selbst das Geringste wusste. Ich habe in jedem Falle das Richtige getroffen und nicht ein Irrthum ist vorgekommen.

Ein Jahr zurück[1]) behauptete ich, dass auch die farblosen Blutkörperchen, entsprechend der allgemeinen Constitution, in ihrem feineren Bau auffallende Unterschiede aufweisen. Ich sagte, dass die farblosen Blutkörperchen unter dem Mikroskope grob granulirt erscheinen und nur träge amöboide Bewegungen ausführen, wenn sie von gesunden, kräftigen Personen stammen; während dieselben blass grau und fein gekörnt, nämlich nur dürftig mit lebender Materie versehen sind, wenn sie von heruntergekommenen oder tuberculösen Individuen herrühren. Ich sprach damals die Hoffnung aus, dass diese Unterschiede in späterer Zeit auch zu praktischen Zwecken dienen würden und diese Hoffnung hat sich nach einer dreijährigen vergleichenden Arbeit vollauf erfüllt.

Die Methode der Untersuchung des Blutes ist für unsere Zwecke eine höchst einfache. Wir beölen die Ränder des Deckgläschens an einer Fläche mittelst eines zusammengerollten Stückchen Papiers, welches als Pinsel dient. Wir stechen mit einer scharfen Nadel in die Haut des Daumenballens, welcher vermöge seiner gewölbten Fläche hiezu am besten taugt und durch die kleine Wunde am wenigsten belästigt wird. Wir pressen aus der Wunde einen kleinen Tropfen Blutes, dessen Umfang durch einige Uebung bestimmt werden muss. Wir berühren den Objectträger mit dem Tropfen und bedecken das Präparat unmittelbar mit dem Deckgläschen, dessen beölte Ränder auf den Objectträger zu liegen kommen. Ein solches Präparat enthält das Blut mindestens eine Stunde lang in lebendem Zustande. Es ist nicht nöthig, einen heizbaren Objectträger zu benützen, indem die farblosen Blutkörperchen ihre Structur schon bei gewöhnlicher angenehmer Zimmertemperatur zeigen, ja selbst bisweilen leichte amöboide Bewegungen ausführen, wenn der Objectträger erwärmt wurde. Die Vergrössorung soll mindestens 800 Durchmesser betragen und soll die Linse eine Tauchlinse Nr. 10 sein, selbstverständlich von bester Qualität. Zu solchen Untersuchungen ist allerdings, namentlich anfänglich grosse Sorgfalt nöthig, und man muss vorerst mit der Bioplasson-Structur im Allgemeinen vertraut sein. Unter der Leitung eines verlässlichen Lehrers genügen einige Monate, selbst

[1]) „Ueber die Natur der Eiterungsprocesse der Haut". Vortrag in der County Medical Society von New-York. 1877. Ungedruckt.

nur einige Wochen, um Jedermann zu befähigen, all das zu sehen, was in den Plastiden wirklich zu sehen ist und ein Urtheil über die Unterschiede in der Structur abzugeben. Niemals hatte ich Schwierigkeiten, den reticulären Bau der Plastiden zu demonstriren, wenn nur der Betreffende seine mikroskopischen Studien ernst nahm und als etwas mehr als Spielerei betrachtete. Nachdem man mit stärkeren Vergrösserungen eine gewisse Erfahrung gesammelt hat, genügt schon eine Vergrösserung von 500 Durchmessern, um die Unterschiede in der Anatomie der farblosen Blutkörperchen zu zeigen.

Vor mehreren Jahren wurde ich zuerst auf die Thatsache aufmerksam, dass die Elemente, welche den Zustand der katarrhalischen Lungenentzündung und Tuberculose sowohl in ihren acuten, wie chronischen Formen bedingen, auffallend blass und fein gekörnt sind. Hierauf erfuhr ich, dass die Eiter- und farblosen Blutkörperchen kräftiger Menschen zum Theile homogen, zum Theile mindestens grob granulirt sind. Ich setzte die Blutuntersuchungen an verschiedenen Aerzten fort, die behufs Studiums in mein Laboratorium gekommen waren und eine verlässliche Geschichte sowohl ihrer Familien, wie auch ihrer eigenen Person geben konnten. Auf diese Weise gelangte ich zu einer gewissen Sicherheit in meinem Urtheile, welche mir ermöglicht, die allgemeine Constitution irgend einer Person zu bestimmen, ohne etwas von derselben oder ihren Lebensverhältnissen zu wissen.

Werthvolle Winke können nebst den Verschiedenheiten im Bau der farblosen Blutkörperchen auch andere Vorkommnisse liefern. So ist z. B. die Zahl der farblosen Blutkörperchen in einem Tropfen Blutes in verschiedenen Personen überraschend verschieden und es gilt im Allgemeinen, dass diese Körperchen um so spärlicher sind, je besser die Constitution. Eine schlaflose Nacht ist übrigens hinreichend, um ihre Zahl zu vermehren, und aus dieser Thatsache habe ich Aerzten oft im Scherze sagen können, nachdem ich ihr Blut untersucht hatte, ob ihr Geschäft träge ging oder blühte, da in letzterem Falle schlaflose Nächte oder wiederholtes Aufwecken durch Patienten, oder auch sogenannte „Nervosität“ im Spiele waren. Katarrhalische Entzündungen der Schleimhäute bedingen gleichfalls eine Vermehrung der farblosen Blutkörperchen und ein chronischer Zustand dieser Processe zeigt an und für sich schon eine schlechte Constitution an. Die rothen Blutkörperchen sind in ihrem Gelb bei verschiedenen Personen verschieden nüancirt; je blässer die Farbe, desto gewisser ist auch eine blasse Gesichtsfarbe oder Chlorose vorhanden. Die rothen Blutkörperchen kleben in der Geldrollenform nur dann zusammen, wenn die Blutflüssigkeit eine grössere Menge von Fibrin enthält, und im Blute von Personen von schlechter Constitution kommen derlei Rollen nicht vor. In Individuen von mittelmässigem Kräftezustande

mögen solche Rollen zeitweilig vorhanden sein und zeitweilig fehlen. Im Blute von Personen mit guter Constitution, die eben eine schwere Krankheit durchgemacht haben, fand ich in der Regel sowohl grob-, wie feingranulirte farblose Blutkörperchen, ebenso in ursprünglich gesunden Personen, die durch chronische Krankheiten heruntergekommen waren. Thatsächlich enthüllt das Mikroskop so Vieles über den allgemeinen Gesundheitszustand des Menschen, dass man darüber mit seiner Hilfe beträchtlich mehr auszusagen vermag, als das unbewaffnete Auge und die physikalische Untersuchung lehren können.

Die Lebensversicherung sollte auf der mikroskopischen Untersuchung gerade so gut beruhen, wie auf Percussion und Auscultation. In zweifelhaften Fällen sollten selbst Heirathen nur auf die Erlaubniss eines verlässlichen Mikroskopikers hin gestattet werden. Vor einiger Zeit frug mich ein junger Arzt, ob eine Heirath zwischen Blutsverwandten statthaft sei; er hatte sich nämlich in seine Cousine verliebt und die Cousine sich in ihn. Ich untersuchte sein Blut und sagte ihm, dass er ein „nervöser" Mensch sei, der schlaflose Nächte verbringe und dass seine Constitution nur als eine mittelgute zu bezeichnen wäre. Da derselbe Zustand auch in der Verwandten vermuthet werden durfte, schien eine Heirath nicht rathsam, da die Nachkommenschaft der Gefahr der Degeneration ausgesetzt gewesen wäre. Er hatte volles Vertrauen in meine Aussagen und schlug sich die Heirath mit seiner Cousine aus dem Kopfe, bot ihr aber als letztes Zufluchtsmittel eine Untersuchung ihres Blutes an. Das reizende Mädchen kam in mein Laboratorium und als ich ihr Blut untersuchte, fand ich zu meiner nicht geringen Ueberraschung eine ausgezeichnete Constitution. Am nächsten Tage sagte ich dem Doctor, dass er das Mädchen lieber heirathen sollte.

Selbstverständlich wird jedes Theilchen des Organismus sowohl im normalen wie im krankhaften Zustande dieselben Eigenthümlichkeiten aufweisen, welche wir an den farblosen Blutkörperchen kennen gelernt haben. Die lebende Materie ist eben eine ununterbrochene Masse durch den ganzen Körper hindurch und ist vom Wirbel bis zur Sohle zu dem vereinigt, was wir als Gewebe bezeichnen.

Vor einigen Monaten brachte Dr. *Paul F. Mundé* ein erbsengrosses Stückchen zur Untersuchung, welches er, wie er sagte, in einer grossen Menge flüssigen Blutes fand, das vor einer halben Stunde von einem Patienten ausgebrochen war. Die Untersuchung wurde unmittelbar vorgenommen und als das Ergebniss theilte ich dem Doctor mit, dass sein Patient eine blasse, magere, engbrüstige Person sei, behaftet mit katarrhalischer Lungenentzündung, welche zu localisirter Gangrän der Lunge und Abstossung jenes Stückchens geführt hatte, an welchem ein zerrissenes, grösseres Blutgefäss sichtbar war. Ich machte überdies die Vorhersage, dass der Patient innerhalb eines Jahres sterben würde. Ich erklärte dem Herrn und auch Dr. *L. Elsberg*, der gleichfalls im Laboratorium anwesend war, was mich zu dieser Diagnose und Prognose veranlasste. Im Schnittpräparate waren Lungen-Alveolen sichtbar, deren Lichtungen sowohl wie die Wände mit Entzündungskörperchen erfüllt waren, ohne dass coagulirtes Fibrin nachgewiesen werden konnte. Dies sind Erscheinungen der katarrhalischen Lungenentzündung. An man-

chen Stellen waren Haufen von Micrococcen sichtbar, welche im sonst frischen Präparate auf Fäulniss, demnach auf Gangrän des Gewebes hinwiesen. Die Entzündungskörperchen waren sehr blass und fein gekörnt, worauf sich die Diagnose einer schlechten, tuberculösen Constitution begründen liess und alle diese Zeichen zusammengenommen, gestatteten die Diagnose einer sehr beschränkten Lebensfähigkeit, wodurch die schlimme Prognose gerechtfertigt erschien. Der Doctor theilte uns mit, dass in den Lungen gar keine physikalischen Erscheinungen vorhanden seien, die meine Diagnose stützen könnten; er gab aber sofort zu, dass der Kranke ein blasser, magerer, engbrüstiger junger Mann sei, dessen Bruder vor einiger Zeit wegen chronischer Tuberculose der Lungen nach Florida geschickt worden war. Eine Woche später kam der Doctor um mir mitzutheilen, dass die physikalischen Erscheinungen in den Lungen so ausgeprägt seien, dass die Diagnose einer katarrhalischen Pneumonie über allen Zweifel erhaben sei. Sieben Wochen später starb der Kranke.

Die Thatsachen, welche ich hier vor das ärztliche Publikum bringe, werden wohl auch den grössten Skeptiker überzeugen, dass die Mikroskopie noch berufen ist, in einer wissenschaftlichen Medicin eine grosse Rolle zu spielen. Wenn wir in genauer und ehrlicher Arbeit vorwärts schreiten, wird es uns auch gelingen, die Kunst der Mikroskopie noch mehr zu erhöhen und das Mikroskop nicht nur zu einem werthvollen, sondern unerlässlichen Hilfsmittel der klinischen Arbeit zu machen. Es könnte und sollte noch viel mehr gearbeitet werden, um die interessanteste und nützlichste aller Wissenschaften, die Wissenschaft unserer selbst, die Biologie, zu vervollkommnen.

Ich habe heute diesen Behauptungen nur wenig hinzuzufügen. Mehrere Jahre länger fortgesetzte Beobachtungen haben mich von ihrer Richtigkeit vollends überzeugt. Die Unterschiede in der Erscheinung der lebenden Materie sind den Unterschieden der allgemeinen Constitution entsprechend thatsächlich so auffallend, dass sie eine schematische Darstellung gestatten und wir wollen für unser Schema Eiterkörperchen wählen. (S. Fig. 20.)

Wenn wir im Harne, im Sputum etc. Eiterkörperchen, oder in einem Tropfen Blutes farblosen Blutkörperchen begegnen, welche irgend eine der hier abgebildeten Eigenschaften gleichmässig zeigen, dann kann die Diagnose der allgemeinen Constitution des Individuums mit Bestimmtheit gemacht werden. Wenn Eiterkörperchen der Reihe *P* ausschliesslich vorhanden sind, dann ist dieses ein sicheres Zeichen einer schlechten, sogenannten „tuberculösen oder phthisischen“ Constitution.

Sollten Eiter- oder Blutkörperchen der Reihe *E* mit solchen aus der Reihe *G* und *M* gemischt sein, dann bedeutet dieses eine ursprünglich vortreffliche Constitution, welche durch Krankheit geschwächt worden ist und zwar umsomehr geschwächt, je mehr die Zahl der Körper-

chen ähnlich jenen der Reihe *P* vorwiegt. Menschen von mittelguter Constitution zeigen, wenn sio durch chronische Leiden oder durch Umstände, welche ihrer Ernährung nicht günstig sind, herunterkommen, Körperchen der Reihe *M* gemischt mit jenen der Reiho *P*. Die Gegenwart von Körperchen aus der Reiho *P* gestattet nur selten und unter den allergünstigsten äusseren Bedingungen ein langes Leben; je mehr die Bildungen *c* aus der Reihe *P* vorherrschen, desto gewisser ist es, dass das Ende des Individuums herannaht.

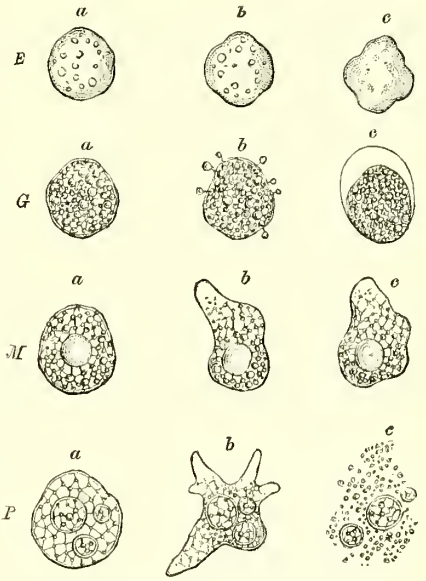

Fig. 20. Schema der Eiterkörperchen von verschiedener Constitution.

E Eiterkörperchen von einer vortrefflichen Constitution; die lebende Materie ist nahezu compact und war nur mit einigen kleinen Vacuolen versehen, lebend in *a*; lebend und contrahirt in *b*; todt und contrahirt in *c*. *G* Eiterkörperchen von einer guten Constitution; die lebende Materie grobkörnig, lebend in *a*, lebend und contrahirt in *b*, todt und contrahirt in *c*. *M* Eiterkörperchen von einer mittelguten Constitution; die lebende Materie weniger grobkörnig, mit einem compacten Kern; lebend in *a*, amöboid in *b*, todt in *c*. *P* Eiterkörperchen von einer schlechten Constitution; die lebende Materie sehr spärlich, fein granulirt, die bläschenförmigen Kerne sehr deutlich; lebend in *a*, amöboid in *b*, todt und geborsten in *c*.

Manch andere Schlussfolgerungen über die Bedeutung der Menge der lebenden Materie müssen derzeit aufgeschoben werden, da sie noch nicht genügend geprüft sind. Selbstverständlich könnte aus der praktischen Verwerthung dieser Thatsachen eine wichtige medicinische Leistung hervorgehen, nämlich die Verhütung von Krankheiten.

Die Eigenthümlichkeiten, welche ich in Bezug auf die Entwicklungsstadien der lebenden Materie beschrieben habe, müssen mit den eben erörterten Eigenthümlichkeiten in Einklang gebracht werden, indem die Plastiden der Gewebe — ich bin derer des Knorpels und des Knochens völlig sicher — in allen Stadien der Entwicklung Unterschiede aufweisen, welche von den Verschiedenheiten der individuellen, allgemeinen Constitution abhängen.

V.

BAU UND URSPRUNG DER ROTHEN BLUTKÖRPERCHEN.

A. Der Bau der rothen Blutkörperchen.

Von *Louis Elsberg* [1]).

Die Entdeckung der rothen Blutkörperchen im Blute, vor mehr denn 200 Jahren, war eines der ersten Ergebnisse mikroskopischer Forschung. Seit jener Zeit ist wohl kein Bestandtheil des Körpers häufiger untersucht worden. Trotz alledem war bisher der Bau der gefärbten Blutkörperchen nicht festgestellt.

I.

Die Untersuchung eines kleinen Tropfens frischen menschlichen Blutes, dem wir einen Tropfen einer 40% bis 50% saturirten Lösung von doppelt chromsaurem Kali zusetzen [2]), enthüllt bei entsprechend starken Vergrösserungen im Verlaufe weniger Stunden Folgendes:

Das Erste, was uns in die Augen fällt, ist, dass die rothen Blutkörperchen wechselnde Grössen aufweisen.

Auf Grundlage zahlreicher Messungen kann ich aussagen, dass im Blute eines jeden, von mir untersuchten Menschen Blutkörperchen vom Durchmesser von nur 1/3875 engl. Zoll oder noch weniger, und in fast jedem Menschen solche vom Durchmesser von 1/2767 engl. Zoll

[1]) „Annals of the New York Academy of Sciences". Vol. I. 1879.

[2]) Meine Beobachtungen sind mit einer $^1/_{12}$ Tauchlinse von *Tolles* in Boston und mit einer Tauchlinse 12, von *Vérick* in Paris, angestellt, von welchen jede mit dem benützten Ocular etwa 1000mal vergrössert. Ein überaus dünnes Deckgläschen wurde an den Rändern beölt, ein Tröpfchen Blutes, durch Einstich in den Daumenballen gewonnen, auf den Objectträger übertragen, mit der schon vorher zugerichteten Lösung gemengt, eingedeckt, und ohne Verzug auf den Tisch des Mikroskopes gebracht. Unter einer 50% saturirten Lösung verstehe ich eine gesättigte Lösung, welche mit gleichen Theilen von destillirtem Wasser gemengt ist; unter einer 40% Lösung eine, welche $^3/_5$ Wasser enthält; unter einer 60% Lösung eine mit $^2/_5$ Wasser u. s. w. Ich bereite mir vorerst eine gesättigte Lösung des Salzes und verdünne hinterher nach Bedarf.

und darüber vorhanden sind, was einem Durchmesser von 0.00655 bis 0.00917 Mm. entspricht, mit Uebergängen zwischen beiden Extremen. Die Extreme sind zuweilen nicht in jedem Gesichtsfelde eines Tropfens, oder auch nicht in jedem Tropfen eines Menschen vorhanden; ich habe aber keine Erwachsenen beiderlei Geschlechtes gefunden, in denen oder deren Blute das kleinere Extrem gefehlt hätte, und nur sehr wenige, ohne das grössere Extrem. Ich habe die Messungen ohne Zusatz eines Reagenzmittels wiederholt, mit und ohne die Kanten des Deckgläschens zu beölen, nämlich mit und ohne Verhinderung der gewöhnlich rasch eintretenden Verdampfung, und stets dieselben Resultate erhalten. Durch Eintrocknen schrumpfen natürlicher Weise die Blutkörperchen, und dann entstehen entsprechende Abweichungen. Manche der Scheibchen sind in ihrem Umfange vollkommen circulär. Durch Messung des grössten Durchmessers der kleinsten, und des kleinsten Durchmessers der grössten Körperchen, habe ich als Extreme in einem und demselben Blutpräparate, an den kleinsten etwa 1/6000, und an den grössten, etwa 1/2500 engl. Zoll erhalten, was 0.00422 und 0.01016 Mm. entspricht. Wenn man abgelöste Stückchen, welche ich beschreiben worde, mit zu den Blutkörperchen zählt, dann gibt es noch beträchtlich kleinere. In jedem Blutpräparate ist übrigens die Mehrzahl der Blutkörperchen von einer bestimmten Grösse, welche in verschiedenen Präparaten verschieden ausfallen mag, aber meistens zwischen 1/3875 und 1/3100 engl. Zoll, (0.00655 und 0.00819 Mm.) schwankt, im Mittel daher 1/3370 engl. Zoll (0.0075 Mm.) liefert. Die berechnete Mittelzahl der Grösse der rothen Blutkörperchen in einem Tropfen ist in der Regel um ein Weniges höher, als die Grösse der Mehrzahl der Körperchen.

Nur sehr wenige, insbesondere die kleinsten, aber ausnahmsweise auch manche der grösseren Blutkörperchen, erscheinen mehr oder weniger kugelig; alle übrigen sind biconcave Scheiben, deren Peripherie glänzender und dicker ist, als das Mittelstück.

Sogenannte „Rosetten-“ und „Stechapfel“-Formen mögen entweder sofort nach einer kleinen Weile sichtbar sein. Ich habe die einzelnen Körperchen mit solchen und verschiedenen anderen Formen häufig beobachtet und werde im III. Theile meiner Arbeit eine Erklärung ihrer Entstehungsweise versuchen.

Wenn wir unsere Aufmerksamkeit auf die Gestalt der circulären Scheiben richten, bemerkên wir bald, dass der runde Contour einiger Blutkörperchen, und dasselbe gilt auch von der glatten Oberfläche, an einer oder an mehreren Stellen unregelmässig zu werden beginnt. Dies geschieht auf zweierlei Weise, nämlich durch Einkerbung und durch Vorwölbung: bisweilen tritt das eine, bisweilen das andere zuerst ein; häufig erscheinen auch beide an verschiedenen Körperchen nahezu gleich-

zeitig; gelegentlich treten beide selbst in einem und demselben Körperchen auf, und in verschiedenen Präparaten herrscht das eine oder das andere vor.

Erstens. Innerhalb 15 Minuten bis zu einer Stunde kann eine sehr leichte Einkerbung auftreten und sich allmälig vertiefen, so dass das Körperchen fast gespalten erscheint. Hierauf kann die Spalte allmälig seichter werden, so dass wieder nur eine Kerbe vorhanden ist; schliesslich kann auch diese verschwinden und das Körperchen wieder kugelig erscheinen. (S. Fig. 21 *a*.) Eine Theilung in zwei Hälften habe ich unter diesen Verhältnissen nie beobachtet, obgleich ich häufig darauf gewartet hatte. Die Furche eines jeden Körperchens, welches ich nahezu gespalten antraf, blieb entweder stationär oder ging in der Regel mehr oder weniger zurück. Der Rückgang mag an irgend einem Punkte stehen bleiben und die Furchung wieder zunehmen, und dieses Kommen und Gehen der Spalte mag, obzwar träge, einige Zeit anhalten, und schliesslich in irgend einem Stadium stehen bleiben. Bisweilen entstehen Kerben an zwei oder mehr Punkten desselben Körperchens, und deren Vertiefung führt zum Auftreten einer grossen Varietät von eckigen, regel- und unregelmässigen „Rosetten-", gezackten, gekerbten, „Stechapfel-" und Sternformen. (S. Fig. 21 *b*, *c*, *d*.) Die scharfen Zacken, welche die letzte Figur der Reihe *d* darstellt, sind Extreme, denen man nur selten begegnet; in der Regel sind die Vorsprünge abgerundet. Auch diese Formen können gerade so, wie eine einfache Furche, durch Vor- oder Rückwärtsschreiten sich mannigfaltig verändern und entweder unverändert bleiben oder schliesslich mehr oder weniger abgerundet werden. In manchen Fällen entsteht eine Abschnürung von verschieden grossen Stückchen, mit schliesslicher Ablösung derselben. (S. Fig. 21 *e*.) Bisweilen bleiben eingeschnürte Stückchen lange Zeit mittelst eines mehr oder weniger langen und dünnen Stieles anhängen. In irgend

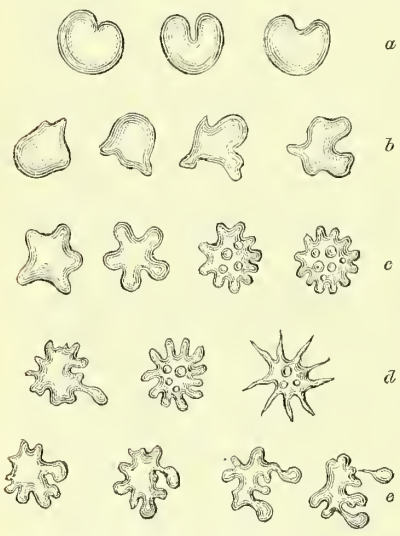

Fig. 21. Formveränderungen der rothen Blutkörper durch Einkerbung.

a vor- und rückwärts schreitende Furchung; *b* Einkerbungen, welche unregelmässige Formen erzeugen; *c* Einkerbungen, welche mehr oder weniger regelmässige Formen hervorbringen; *d* Beispiele von extremen und ausnahmsweisen Formen, besonders die scharfzackige Form betreffend; *e* vier Phasen von Formveränderungen, beobachtet an einem Körperchen, mit Ablösung eines eingeschnürten Stückchens endigend.

einem der genannten Fälle können die sonderbarsten, grotesken Formen vorübergehend oder dauernd auftreten. Auch in jenen Fällen, in welchen Einschnürung und Ablösung stattfindet, kann das Körperchen allmälig wieder abgerundet werden und wie ein Mutterkörper, umgeben von anhängenden oder abgelösten kleinen Stückchen, erscheinen.

Zweitens. Gewöhnlich tritt im Laufe einer halben Stunde eine Vorwölbung von kleinen runden oder rundlichen, mehr oder weniger gefärbten Knöpfchen auf. Zuerst zeigen nur wenige Körperchen derlei Knöpfe, und diese sind sehr klein und wenig zahlreich, so dass nur einer oder zwei bis drei an einem Körperchen sichtbar sind, im Laufe von 1 bis 2 Stunden jedoch treiben immer mehr Körperchen Knospen, und entstehen immer mehr Knospen von einem Körperchen, auch werden die Knospen immer grösser. (S. Fig. 22 *a*.) Gelegentlich mag auch eine Knospe wieder eingezogen, und der frühere Contour hergestellt werden. In manchen Fällen entstehen die Vor- und Rückwölbungen wiederholt, so dass Knöpfchen auftreten und verschwinden, oder wiederholt, obzwar langsam eine Zeit lang grösser und kleiner werden. Hie und da wird ein Knöpfchen gestielt, und mag auch vom Körperchen abgelöst werden, während andererseits viele Knöpfe mit breiter Basis aufsitzen.

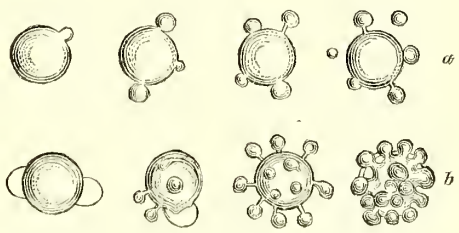

Fig. 22. Knopf- und Knospenbildung, hauptsächlich durch Vorwölbung.

a Nr. 1 und 2 vor- und rückschreitende Knopfbildung; Nr. 3 ein gestielter und 3 breit aufsitzende Knöpfe; Nr. 4 zwei Knöpfchen haben sich abgelöst; *b* Vorwölbung von Knöpfchen an der Peripherie und Oberfläche; in Nr. 3 umgeben die Knöpfchen das ganze Blutkörperchen, und in Nr. 4 sind sie äusserst zahlreich.

Ich habe Stückchen, welche auf Einem der zwei beschriebenen Wege abgelöst werden, gemessen, und fand sie zwischen 1/30000 bis 1/7500 engl. Zoll = 0.00084 — 0.00338 Mm. schwankend. Mit Ausnahme der grössten, findet man sie in fortwährender oscillirender (molecularer) Bewegung, und falls sie nicht zwischen grösseren Körperchen eingeklemmt sind, bewegen sie sich durch das Gesichtsfeld, was möglicher Weise auch von leichten Schwankungen in der Gleichgewichtslage des Tisches des Mikroskops begründet sein kann.

In manchen gezähnten oder sogenannten „Maulbeerformen“ ragen Knöpfchen oder kleine Erhabenheiten von der Fläche des Scheibchens vor, und dadurch kann einem ungeübten Auge der Eindruck innerlicher Körnchen vorgetäuscht werden. Durch scharfe Einstellung wird dieser

Eindruck freilich berichtigt und man erkennt die geknöpfte Oberfläche ohne Schwierigkeit. (S. Fig. 22 *b*.)

Ausser den Proteus-artigen Formveränderungen, bedingt durch Einkerbung und Vorwölbung, begegnet man hie und da auch solchen, die auf Vereinigung oder Verschmelzung von zwei oder mehr Körperchen beruhen. Im Laufe von 24 Stunden, und darüber können, — obzwar dies, nur in einer kleineren Zahl der untersuchten Blutpräparate vorkam, — zwei oder mehrere benachbarte Blutkörperchen mit einem grösseren oder kleineren Antheile ihres Umfanges sich vereinigen und zusammengesetzte Körper erzeugen, welche bisweilen die Gestalt von Ketten oder andere sonderbare Formen annehmen. (S. Fig 23.)

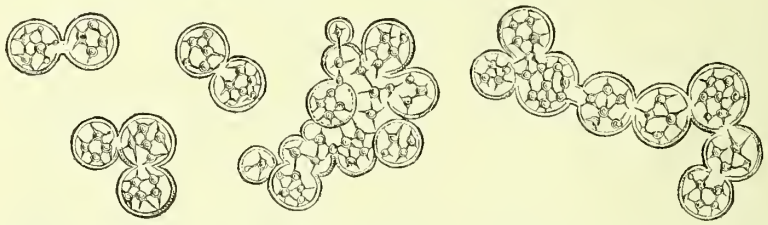

Fig. 23. Verschmelzung von zwei oder mehreren Blutkörperchen mit Entstehung von Ketten und unregelmässig geformten, zusammengesetzten Körpern, in welchen der netzförmige Bau sichtbar ist.

Drittens. Fast unmittelbar, nachdem das Präparat zur Untersuchung bereit ist, zeigen einige wenige rothe Blutkörperchen im Centrum je eine helle Vacuole. Im Verlaufe der Untersuchung können in einem Körperchen eine Anzahl von Vacuolen, entweder von gleicher oder verschiedener Grösse auftreten. Die Vacuole ist in der Regel rund oder rundlich; sie kann aber auch verschiedene unregelmässige Formen annehmen, von welchen manche vielleicht durch Vereinigung mehrerer oder durch Einreissen der Zwischenwände entstanden. (S. Fig. 24. Die drei untersten Figuren zeigen vacuolirte Körperchen in Seitenansicht.) Bisweilen bleiben die Vacuolen bestehen, oder können, nachdem sie kürzere oder längere Zeit bestanden hatten, plötzlich verschwinden; sie sind entweder anscheinend leer oder enthalten ein oder mehrere Körnchen.

Bald nachdem man mit der Beobachtung der Körnchen begonnen hat, bisweilen auch sofort, ist ein Unterschied in der Intensität ihrer Färbung bemerklich; manche erscheinen blässer als andere. Allmälig wird eine grössere Anzahl der Körperchen blass, und das Abblassen nimmt zu. Es bestehen beträchtliche Unterschiede in der Raschheit des Abblassens der Blutkörperchen von verschiedenen Personen, ebenso der Blutkörperchen einer und derselben Person zu verschiedenen Zeiten;

das Abblassen hängt überdies wesentlich von der Concentration der beigemengten Lösung von doppelt chromsaurem Kali ab.

Gewöhnlich erscheinen nach Verlauf einer Stunde von dem Augenblick an, in welchem das Tröpfchen auf den Objectträger übertragen wurde, im Blute gesunder Menschen, einige der am wenigsten gefärbten Körperchen körnig in ihrem Inneren. Durch genaue Einstellung überzeugt man sich, dass hier keine optische Täuschung vorliegt, ebensowenig wie im Falle der Knopfbildung an der Oberfläche.

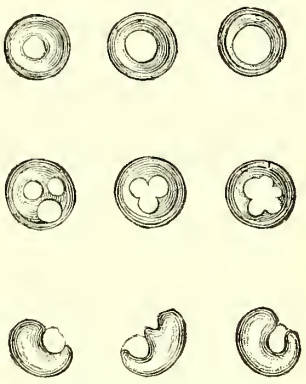

Fig. 24. Vacuolirte Blutkörperchen.

In der oberen Reihe sieht man 3 Körperchen, deren jedes eine verschieden grosse Vacuole enthält. In der mittleren Reihe zeigt das erste Körperchen drei Vacuolen, das zweite ein anscheinendes Verschmelzen von Vacuolen, und im dritten sind die Zwischenwände von 5 Vacuolen eingerissen, und dadurch eine unregelmässige, grössere Vacuole entstanden. Die untere Reihe zeigt vacuolirte Körperchen in der Seitenansicht.

Bald werden die Körnchen deutlicher; kurze conische Fortsätze oder zartere Fädchen treten an den grösseren zuerst ins Auge, und bei ganz scharfer Einstellung gewinnt man den Eindruck, dass einige derselben mittelst unregelmässig ausstrahlender Fäden verbunden sind. Schon 5 Minuten später erkennt man im Inneren eines oder mehrerer Körperchen ein vollständiges Netzwerk und was zuerst als Körnchen erschienen, stellt sich nunmehr als ein verdickter Knotenpunkt der Fäden des Netzwerkes heraus. Diese Körnchen oder Knotenpunkte sind von unregelmässiger Form und wechselnder Grösse. (S. Fig. 25.)

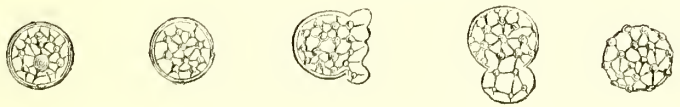

Fig. 25. Der Bau von fünf rothen Blutkörperchen.

Im ersten sehen wir eine Hülle von gleichmässiger Dicke, in welche sich zahlreiche Fädchen des Netzwerkes einsenken; im Inneren befindet sich eine Anzahl von Verdickungen, die wir als Knotenpunkte des Netzwerkes ansprechen müssen; im unteren Abschnitte des Scheibchens ist eine grössere Verdickung, welche man als Kern bezeichnen könnte. Im fünften Körperchen ist das vollständige Netzwerk am besten sichtbar, hier besteht an der Peripherie, an Stelle einer einschliessenden Hülle eine Anzahl von, durch Fädchen vereinigten Anschwellungen, welche den Gesammteindruck eines Rosenkranzes geben. Im zweiten Körperchen sieht man die Hülle und das Netz in einer Gestalt, wie sie die meisten Körperchen aufweisen. Im dritten erkennt man eine lichtere Hülle und einen unregelmässigen Lappen, welcher gleichzeitig durch Einkerbungen und Vorwölbungen hergestellt ist. Das vierte Körperchen zeigt an seinem unteren Umfange einen grossen Lappen, in welchem man das gespannte oder gedehnte Netzwerk erkennt.

Am äusseren Umfange des Körperchens endigen radiäre Fäden des Netzwerkes, entweder mittelst Anschwellungen, die selbst wieder

durch Fädchen verbunden werden, wodurch die äussere Lage uneben, wie aus einem gekörnten Kranze bestehend erscheint; oder, was viel häufiger der Fall, endigen die peripheren Fädchenspitzen in einer umhüllenden Lage von gleichmässiger Dicke, welche in der Regel jene der verbindenden Fäden und der meisten Knotenpunkte übersteigt. Dieser Befund, sowie das Auftreten von sogenannten „Schleimkugeln" lassen es begreiflich erscheinen, dass selbst genaue Beobachter den rothen Blutkörperchen eine begrenzende Membran zugeschrieben haben.

Mit Zunahme des Abblassens kann man das innere Netzwerk in einer immer grösseren Zahl von Körperchen erkennen. Es ist dasselbe Netzwerk, welches *C. Heitzmann* in Amöben, farblosen Blutkörperchen und anderen Bildungen der lebenden Materie des Körpers entdeckt hat, worüber ich vor drei Jahren dem amerikanischen Aerzte-Verein Mittheilung gemacht habe.

Nach und nach wird der innere, netzartige Bau in nahezu sämmtlichen Körperchen des Gesichtsfeldes sichtbar, mit Ausnahme der kleinsten, die mehr oder weniger compact erscheinen, und gelegentlich trifft man ein Körperchen mit einem centralen, oder etwas excentrischen Korn von einer verhältnissmässigen Grösse, welche gestatten würde, dasselbe als Kern aufzufassen. Auch im Netzwerk ist einige Bewegung zu erkennen, indem bisweilen die Fädchen an Länge, und vielleicht auch an Dicke schwanken, und die Knotenpunkte ihre Lage und Grösse wechseln.

Fig. 26. Die Schlussphasen der mit entsprechenden Lösungen von doppeltchromsaurem Kali behandelten rothen Blutkörperchen.

Die linke obere Figur ist ein doppelt contourirter Ring, mit einer Spur des Netzwerkes; in der rechten unteren Figur ist dieses noch undeutlicher; die zwei linken unteren Figuren stellen sogenannte „Schleimkugeln" dar; darüber liegt Detritus, nämlich einige abgelöste, winzige Stückchen. An der rechten oberen Figur haftet eine unregelmässige, blasse Masse, welche anscheinend aus dem Inneren ausgepresst worden ist.

Im Laufe einer weiteren halben oder ganzen Stunde wird das Netzwerk in den blassesten Körperchen weniger deutlich, und verschwindet hier schliesslich ganz. Eine Zeit lang bleibt das Netzwerk in nahezu sämmtlichen Körperchen sichtbar, mit Ausnahme jener, die sehr blass oder sehr klein sind. Im letzteren können wieder eine oder mehrere Vacuolen auftreten. In ersteren hingegen zeigen sich gelegentlich unregelmässig zusammengeballte Massen, obgleich in der Regel von ihnen nichts weiter sichtbar bleibt, als doppelt contourirte blasse Ringe, oder äusserst blasse, fast contourlose Kugeln, die sogenannten „Schleimkugeln". Während dessen sammelt sich auch Detritus in ziemlicher Menge an. (S. Fig. 26.)

Die Behauptung, dass das Netzwerk in jenen Körperchen am deutlichsten ist, welche am wenigsten, oder überhaupt nicht

durch Ablösung von Theilen ihrer Substanz gelitten haben, ist wohl gerechtfertigt. Die activen Veränderungen der Einkerbung und Vorwölbung haben zu der Zeit, wenn das Blasswerden genügend vorgeschritten ist, um den inneren Bau zu zeigen, in den meisten Körperchen fast aufgehört. Wie ich später bemerkte, behalten manche Körperchen ihre gezackte oder geknöpfte Gestalt für die Dauer, während die Mehrzahl sich schliesslich mehr oder weniger abrundet. Die Formveränderungen können übrigens in manchen Körperchen selbst dann noch andauern, wenn das Netzwerk sichtbar geworden ist. Nach einer Weile hört ein weiteres Blasswerden auf, und das Netzwerk bleibt in allen Körperchen, welche es überhaupt aufweisen, für die Dauer sichtbar.

Blutkörperchen von einer Blasenblutung, aus dem Harne des verstorbenen Dr. *H.* wurden mit etwas doppelt chromsaurem Kali behandelt und in Glycerin aufbewahrt. Nach drei Jahren war das Netzwerk noch vollkommen deutlich sichtbar.

Blutpräparate von verschiedenen Personen zeigten alle beschriebenen Erscheinungen, jedoch waren leichte Unterschiede in Betreff der Reihenfolge und der Zeit ihres Auftretens vorhanden.

Eine 40% saturirte Lösung von doppelt chromsaurem Kali, als Zusatz zum Blute, bewährte sich zur Hervorbringung aller Erscheinungen, und es scheint mir, als ob kleine Abweichungen in der Stärke der Lösung, etwa zwischen 35% und 50% einer gesättigten Lösung, keinen auffälligen Unterschied hervorriefen.

Von anderen Lösungen des doppelt chromsauren Kali mögen die folgenden Angaben genügen:

Mit einer 30% saturirten Lösung sind die Erscheinungen gleichfalls sichtbar, jedoch treten sie langsamer ein und eine ganze Anzahl von Körperchen bleibt mehr oder weniger gefärbt, ohne völlig abzublassen.

Mit einer 20% saturirten Lösung gehen die Veränderungen noch langsamer vor sich; es entstehen verhältnissmässig nur wenige Einkerbungen; das Netzwerk ist in der Mehrzahl der Körperchen nach Verlauf von 24 Stunden sichtbar, jedoch bleiben viele von ihnen ganz unverändert.

Mit einer 10% saturirten Lösung erscheint Vacuolirung, desgleichen etwas Einkerbung und Vorwölbung; aber kein genügender Grad von Blasswerden, selbst nicht nach mehreren Tagen, um das Netzwerk sichtbar zu machen.

Mit einer 60% saturirten Lösung war die Mehrzahl der Körperchen schon blass geworden im Augenblick, als das Präparat zur Untersuchung kam. Manche zeigten das innere Netzwerk, andere bestan-

den nur aus doppelt contourirten Ringen. Vorsprünge waren namentlich an nicht stark abgeblassten Körperchen sichtbar.

Einmal konnte ich einen blassen Ring mit einem grossen, gestielten Fortsatz beobachten (Fig. 26). Im Verlaufe von 2 Stunden ging die Furchen- und Knopfbildung rascher von statten, als an Präparaten, welche mit einer 40% oder 50% saturirten Lösung hergerichtet waren, jedoch konnte man den Vorgang lange nicht so deutlich verfolgen. Hohe Grade von Abblassen kamen rasch zu Stande und das Gesichtsfeld war mit reichlichem Detritus erfüllt, während nur wenige compacte Kugeln aufgetreten waren.

Mit einer 90% saturirten Lösung war der Vorgang der Kerbung in 20 Minuten vollendet, und nach 30 Minuten konnte man in einigen rundlichen Körperchen, welche von Massen eines körnigen Detritus umgeben waren, ein Netzwerk erkennen. Ueberdies kamen „Schleimkugeln" in grosser Menge zum Vorschein, und einzelne davon zeigten ein undeutliches Netzwerk.

Wenn ich dem Blutstropfen eine gesättigte Lösung unverdünnt zusetzte, wurde das Netzwerk in einer Stunde in manchen Körperchen sichtbar, die meisten derselben waren aber zerstört; einzelne unberührt gebliebeno erschienen homogen, einzelne vacuolirt. Das Gesichtsfeld war mit blassen, doppelt contourirten Ringen, und mit einer grossen Menge körnigen Detritus erfüllt.

Die netzförmige Structur der rothen Blutkörperchen ist auch an anatomischen Präparaten sichtbar, welche einige Zeit lang in *Müller*'s Flüssigkeit aufbewahrt werden.

Ich habe in einigen meiner Beobachtungen den heizbaren Objectträger benützt; da aber alle beschriebenen Erscheinungen schon in der Temperatur eines wohl durchwärmten Zimmers sichtbar waren, möchte ich über die Einwirkung wechselnder Wärmegrade lieber keine Aussage machen.

Ich will auch auf die auffallenden Unterschiede im Fibringehalte verschiedener Blutpräparate keine weitere Rücksicht nehmen, ebensowenig auf die Frage der Bildung von „Detritus", oder wie man die Erscheinung einer zunehmenden Menge freier Körnchen oder körniger Massen etc. sonst bezeichnen will [1]).

Ausser menschlichen rothen Blutkörperchen habe ich auch jene niederer Thiere untersucht und gefunden, dass die beschriebenen Structur-

[1]) *Max Schultze*, der solche Körnchen und Körnchenmassen im gesunden Blute beobachtet hat, zieht die Bezeichnung „Körnchenbildung" vor, da sie in keiner Weise bindend ist. Archiv f. mikroskop. Anatomie. 1. Bd. Seite 38.

verhältnisse im Wesentlichen überall bestehen. Ich will aus meinem Notizbuch nur einige Beobachtungen, betreffend die rothen Blutkörperchen des Ochsen und des Triton anführen; die einen als Beispiele von kernlosen, die anderen als Beispiele kernhältiger Körperchen.

Ein Tropfen frischen Ochsenblutes mit 50% saturirter Lösung von doppelt chromsaurem Kali gemengt, zeigte bei starker Vergrösserung innerhalb 20 Minuten eine beginnende Vacuolenbildung in mehreren rothen Blutkörperchen. Nach etwa 40 Minuten wurden, wenngleich nicht zahlreich, Knöpfe vorgetrieben. Im Zeitraume einer Stunde war das Abblassen regelmässig vorgeschritten, so dass das Netzwerk in einigen Körperchen sichtbar wurde; in 2 Stunden erschien die Anzahl dieser beträchtlich vermehrt. Nach 3 Stunden zeigte sich das Netz in vielen Körperchen sehr deutlich; überdies waren etwas Detritus und einige „Schleimkugeln" aufgetreten. Nach 12 Stunden war das Netz in etwa der Hälfte des Körperchens sichtbar, während die andere Hälfte entweder nur vacuolirt, oder unverändert blieb. 2 Tage lang waren keine weiteren Veränderungen zu bemerken. Am dritten Tage zeigten einige vorher vielleicht nicht reticulirte Körperchen das Netzwerk, jedoch waren viele Körper zu sehr verblasst, um die Structur deutlich zu zeigen. Die meisten sind zu „Schleimkugeln" und Detritus geworden. Dieselbe Veränderung war eine Woche später mit fast allen Körperchen vorgegangen, welche früher das Netzwerk gezeigt hatten. Die übrigen blieben unverändert, wie am ersten Tage, und veränderten sich nicht mehr, so lange das Präparat erhalten wurde.

Die rothen Blutkörperchen des Triton, welche ich in 50% saturirter Lösung von doppelt chromsaurem Kali untersuchte, zeigten eigenthümliche Formveränderungen, welche hauptsächlich in Contraction des Körpers um den Kern bestanden. Die Kerne wiesen sämmtlich einen netzförmigen Bau auf, und zwar vollkommener und mit grösserer Klarheit, als man denselben an frischen Blutkörperchen wahrnehmen kann; oder aber erschien das Netzwerk zerrissen, falls die Kerne zum doppelten oder dreifachen Umfange angeschwollen waren. Ebenso, wie man zweierlei Arten von farblosen Blutkörperchen beobachtet, nämlich fein und grob granulirte, gibt es auch zweierlei rothe Blutkörperchen, in welchen die Körnchen stets die Knotenpunkte des Netzwerkes darstellen. In beiden Arten war das Netz sowohl im Körper, wie im Kerne sichtbar, und beide Netze wurden untereinander direct verbunden. In manchen Fällen war der Körper auf 2 polare Lappen reducirt, welche vom Kerne vorsprangen; in anderen Fällen erschien der Körper um den Kern herum gleichmässig contrahirt.

Viele rothe Blutkörperchen enthielten Vacuolen in wechselnder Menge, entweder leer oder von einem äusserst zarten, augenschein-

lich gedehnten Netzwerk durchzogen, oder auch unregelmässige Körnerhaufen mit Ueberbleibseln des Netzwerkes enthaltend.

II.

Beobachtungen über amöboide Bewegungen und über die Verschiedenheiten im Umfang und in der Gestalt der rothen Blutkörperchen, für mich von sehr nebensächlicher Bedeutung, indem ich das Hauptaugenmerk auf die Structur gerichtet hatte, sind schon von früheren Forschern gemacht worden. Der Eine berichtete über verschiedene Formen und Formveränderungen als etwas sehr Merkwürdiges; der Andere sah amöboide Bewegung; wieder Andere haben vielleicht noch reichere Beobachtungen gemacht, als ich selbst: „Fehlt leider nur das geistige Band". Das Band, welches die beobachteten Erscheinungen verknüpft und dieselben erklärt, ist eben die Entdeckung der Structur-Verhältnisse.

In der folgenden historischen Skizze jener Punkte, die mit meinen Beobachtungen im Zusammenhange stehen, werde ich nur einige aus den Legionen citiren, die die rothen Blutkörperchen zum Gegenstand ihrer Forschungen gemacht haben.

Vor mehr denn 100 Jahren bemerkte *William Hewson*, nachdem er den Nachweis geliefert hatte, dass die rothen Blutkörperchen in verschiedenen Thieren eine verschiedene Grösse besitzen: „Ich habe auch beobachtet, dass nicht alle in demselben Thiere dieselbe Grösse haben, indem einige etwas grösser sind, als andere"[1]). Der Herausgeber von *Hewson*'s Werken, *Gulliver*, der selbst eine sehr grosse Zahl von Messungen der rothen Blutkörperchen vorgenommen hatte, sagt von seinen eigenen, sorgfältig ausgeführten Tabellen: „Wir sprechen hier nur von Durchschnittsgrössen, denn sie wechseln an Grösse gerade so wie andere Organismen, so dass man in einem einzelnen Tropfen desselben Blutes Körperchen um ein Drittel grösser oder um ein Drittel kleiner, als das Mittelmass, finden kann und überdies noch grössere Extreme"[2]), und neuerdings behauptet er[3]): „Wie ich schon vor langer Zeit gezeigt habe, wechseln die Blutkörperchen einer und derselben Wirbelthier-Species, wie sie in einzelnen Individuen zur Ansicht gelangen, so sehr, dass ihre Durchschnitts-Dimensionen nicht mit vollkommener Genauigkeit bestimmt werden können, und würde diese Thatsache im Auge behalten werden, dann könnte man sich viel unnützen Streit ersparen".

Auch *Beale*[4]) hat schon vor langer Zeit darauf aufmerksam gemacht, „dass man Körperchen zur Ansicht bekommen kann, welche nicht mehr als ein Fünftel oder Sechstel der gewöhnlichen Grösse eines gewöhnlichen Blutkörperchens auf-

[1]) „Philosophical transactions". Vol. LXIII. 2. Theil (gelesen am 24. Juni 1773). The works of *William Hewson*, F. R. S; Herausgegeben von *George Gulliver*, F. R. S. London. Publicirt von der Sydenham Society, 1846; Seite 234.

[2]) „Lectures on the blood of Vertebrata". *Medical Times and Gazette.* Vol. II. 1862.

[3]) „Comparative Photographes of blood-disks". *Monthly Microscop. Journ.* Novemb. 1876.

[4]) Archives of Medicine. Vol. II. pag. 236, und *Quartery Journal of Microscop. Science.* April, Mai, 1861. p. 249.

weisen". Ferner: „Die rothen Blutkörperchen schwanken in Grösse mehr, als man gewöhnlich annimmt"[1]), und weiter: „Es wird allgemein behauptet, dass die rothen Blutkörperchen eines Thieres eine bestimmte definitive Grösse haben, man wird aber finden, dass sie ungemein schwanken, so zwar, dass Körperchen von verschiedenem Umfange existiren"[2]).

Welcker[3]) fand im Blute von Dr. *Schweigger-Seidel* rothe Blutkörperchen von einer Kleinheit von 0·0051 und von einer Grösse von 0·0085 Mm. Die kleinste Zahl beträgt in seinen Messungstabellen 0·0045 Mm. und die grösste, obgleich nicht aus demselben Präparate, 0·0097 Mm. Er bemerkt, dass er sowohl bei Thieren, wie bei Menschen in demselben Individuum den Duchmesser der rothen Blutkörperchen zwischen $^1/_4$ und $^1/_2$ der Durchschnittsgrösse schwankend fand, und es scheint ihm, dass alle Grössen zwischen den beiden Extremen in ziemlich gleicher Anzahl vorhanden sind, mit Ausnahme der allerkleinsten, welche grösstentheils einzeln oder in grösseren Zwischenräumen auftreten. (Citirt von *Woodward* „On the Similarity between the red blood-corp. of man and those of certain other animals, especially the dog; considered in connection with the Diagnosis of blood-stains in criminal cases". *Amer. Journ. of medical sciences.* Jan. 1875. *Monthly Microscop. Journal*, Febr. 1875, Seite 69.)

Max Schultze unterschied in seinem eigenen und dem Blute anderer Personen zwei Formen von rothen Blutkörperchen, nämlich kugelige und scheibenförmige. Die kugeligen, gering an der Zahl, schwanken zwischen 0·005 und 0·006 Mm. und von diesen gibt es allmälige Uebergänge zu den gewöhnlichen Scheiben, welche zwischen 0·008 bis 0·010 Mm. schwanken[4]).

Die kleinsten Körperchen, von welchen *Klebs* berichtet, sie in seinem eigenen Blute gefunden zu haben, schwankten zwischen 0·0058 bis 0·0066 Mm., aber im Blute eines leukämischen Kindes fand er einige von nicht mehr als 0·00416 Mm.[5]).

Woodward sagt: „Die Wahrheit ist, dass nicht nur die individuellen Blutkörperchen in einem Blutstropfen an Grösse beträchtlich schwanken, sondern auch das Mittelmass, welches man aus Messungen einer beschränkten Zahl von Körperchen erhält (50—175, noch mehr nur 10—50 Messungen, wie das gewöhnlich der Fall ist) starkem Wechsel unterworfen ist, und zwar nicht nur bei verschiedenen Individuen, sondern auch zwischen verschiedenen Theilen desselben Blutstropfens". Sowohl das Maximum wie das Minimum (0·01005 und 0·00548 Mm.) fand er in demselben Gesichtsfelde eines Blutstropfens[6]).

Berchon und *Perrier*[7]) bestätigen, dass die rothen Blutkörperchen des Fötus und des Neugeborenen kleiner sind, als die der Erwachsenen. Die Extreme sind: Minimum 0·0031 bis 0·0062 Mm. und Maximum 0·0091 bis 0·0093 Mm. Sie er-

---

[1]) „Observations upon the Nature of the Red blood-corpuscles". *Transact. of the Microscop. Society of London.* Vol. XII. N. S. *Quarterly Journ. of Microscop. science.* Jan. 1864.

[2]) The Microscope in its Applic. to the Practice of Medicine. 3d edit. Philadelphia 1867. Seite 170.

[3]) Grösse, Volum und Oberfläche und Farbe der Blutkörperchen bei Menschen und Thieren. Zeitschr. f. rat. Med. S. III. Bd. XX.

[4]) „Ein heizbarer Objecttisch und seine Verwendung bei Untersuchungen des Blutes". *Archiv f. mikroskop. Anatomie.* I. Bd. 1865. Seite 35.

[5]) „Ueber die Kerne und Scheinkerne d. rothen Blutkörp. d. Säugethiere". *Virchow's Archiv.* Bd. XXXVIII.

[6]) „The Applicat. of Photographie to Micrometry, with special refer. to the Micrometry of blood in criminal cases". *Transact. of the Amer. Med. Assoc.* Vol. XXVII. 1876.

[7]) „Note sur les globules du sang chez le foetus". *Bordeaux Medical.* Seite 123 u. 237. *Canstatt's Jahresbericht* f. 1875. I. Seite 46.

wähnen aber nicht, ob die Extreme in einem und demselben Falle vorkamen. Neuerdings mass *Perrier*[1]) die Blutkörperchen von 35 Individuen verschiedenen Alters und fand, dass solche von 0·0010 Mm. in den ersten Tagen nach der Geburt sehr zahlreich seien, später aber viel seltener vorkommen. Nach dem ersten Lebensjahre waren Blutkörperchen von 0·0093 Mm. selten in grösserer Menge, als 10 unter 100 vorhanden; in Erwachsenen fehlten sie häufig ganz. Solche von 0·0043 Mm. kamen am häufigsten unter Greisen und Kindern vor. Der Durchmesser der grossen Mehrzahl jeden Alters schwankt zwischen 0·0050 bis 0·0087 Mm.; innerhalb dieser Grenzen sind jene von 0·0075 Mm. die häufigsten und niemals fehlend. Die Gestalt der kleineren ist mehr oder weniger kugelig; die der grösseren abgeflacht.

Nach *Hayem*[2]) sind die rothen Blutkörperchen des Neugeborenen von viel weniger gleichmässiger Grösse, als jene der Erwachsenen; Körperchen, die grösser sind, als die grössten und kleiner, als die kleinsten der Erwachsenen, kommen bei Neugeborenen verhältnissmässig häufig vor; ihre Grösse schwankt zwischen 0·00325 und 0·01025 Mm. *Hayem*[3]) macht auch auf noch kleinere aufmerksam, die nur 0·002 Mm. messen, und die er als jugendliche und wachsende Blutkörperchen, sogenannte Hämatoblasten, betrachtet. Er behauptet, alle Uebergangsgrössen zwischen diesen und den grössten Blutkörperchen beobachtet zu haben. Er fand die Hämatoblasten vermehrt, wenn in physiologischen oder pathologischen Zuständen ein Wiederersatz des Blutes stattfindet; so z. B. zahlreicher in Kindern als in Erwachsenen, zahlreicher während der Menstruation und nach Blutverlusten, desgleichen in der Reconvalescenz nach acuten Krankheiten[4]).

Netsvetzki[5]) berichtet, dass er winzige, sich in allen Richtungen bewegende Körperchen als constante Bestandtheile des normalen menschlichen Blutes gesehen habe. Obgleich meine eigenen Messungen sich ausschliesslich auf gesundes Blut beziehen, möchte ich dennoch erwähnen, dass *Vanlair* und *Masius* im Blute eines Kranken, der an interstitieller Hepatitis litt, zahlreiche, kleine kugelige Körperchen gefunden haben, welche sie als „Mikrocyten" bezeichneten, während sie die Krankheit „Mikrocythämie" nannten und als eigenthümliche Veränderung des Blutes betrachteten[6]). Fälle von sogenannter „Mikrocythämie" sind seitdem berichtet worden: von *Lillen*[7]) in einem tuberculösen Kranken; von *Osler* in perniciöser Anämie[8]) und von *Lepine* und *Germont* in Fällen von Magenkrebs[9]). *Soernsen*

[1]) „Sur les variations du diamètre des globules rouges du sang dans l'espèce humaine, au point de vue de l'espertise légale". *Comptes Rendus.* Tome 84 (1877). Nr. 24.

[2]) „Des caractères anatomiques du sang chez le nouveau-né pendant les premiers jours de la vie". *Compt. Rendus.* Tom. 84 (1877). Seite 1166.

[3]) „Sur la nature et la signification des petites globules rouges du sang". *Ibid.* Nr. 22. Seite 1239.

[4]) „Note sur l'évolution des globules rouges dans le sang des vertébrés ovipares". *Compt. Rendus.* Tom. 85. Nr. 20, Seite 907—909. „Sur l'évolution des globules rouges dans le sang des animaux supérieurs (vertebr. ovipares)". *Ibid.* Nr. 27. Seite 1285.

[5]) „Zur Histologie des Menschenblutes. Kleine, sich nach allen Richtungen hin bewegende Körperchen als const. Bestandtheile des norm. Menschenblutes". *Centralzeitung f. d. med. Wissensch.* 1873. Nr. 10.

[6]) „De la Microcythemie". Bruxelles. 1871. 101 *pp.*

[7]) „Ueber einige Veränderungen rother Blutkörper". Aus der Klinik des Herrn Geh. R. Prof. Frerichs. *Berliner klin. Wochenschrift.* 1877. Nr. 1.

[8]) „Ueber die Entwicklung von Blutkörperchen im Knochenmark bei pernic. Anämie". *Centralblatt f. d. med. Wissensch.* 1877. Nr. 28; 1878. Nr. 26.

[9]) „Note sur la présence temporaire dans le sang humain d'un grand nombre de globules rouges très petits (microcytes)". *Gazette Med. de Paris,* 1877. Nr. 18. Seite 218 und 219; und „Note relative à l'influence des saignées sur l'apparition dans le sang humain des petits globules rouges (microcytes)". *Ibidem,* Nr. 24, Seite 296.

unterschied als Krankheitsformen zwischen Oligocythämie, in welcher die Zahl der rothen Blutkörperchen, Achroiocythämie, wobei deren Farbe, und Mikrocythämie, in welcher deren Umfang vermindert sind. In einem von ihm beobachteten Falle von Chlorose fand er die Durchschnittsgrösse der rothen Blutkörperchen nur 0·0045, anstatt der normalen 0·006 bis 0·0075 Mm.[1]).

Hicks[2]) beobachtete in der Flüssigkeit einer Ovariencyste kleine, durchsichtige, farblose, kugelige Körperchen, welche sich von rothen Blutkörperchen abgelöst hatten, und deren Durchmesser nur etwa $^1/_{10000}$ engl. Zoll betrug.

Laptschinsky[3]) berichtete, dass er in Krankheitszuständen mit hohem Fieber, insbesondere in ansteckenden Krankheiten sehr kleine Körperchen, nur etwa $^1/_3$ so gross, wie normale, gesehen habe.

Hayem[4]) kam zu der Ueberzeugung, dass in Anämie die Blutkörperchen im Allgemeinen kleiner sind, als im normalen Zustande; dass aber die Extreme grösser sind, nämlich 0·0022 und 0·010 bis 0·014 Mm.

Piper[5]) fand in einem Falle von „ulcerativer Zerstörung des Hodensackes und Entzündung des Hodens mit anscheinender tuberculöser Ablagerung in der Drüse" in einem und demselben Präparate Körperchen von $^1/_{4085}$ engl. Zoll und an anderen Stellen in gleicher Ausbreitung Körperchen, welche nur um einen Bruchtheil weniger massen, als die classischen $^1/_{3200}$ engl. Zoll.

Ponfick[6]), *Osler*[7]) und *Obermeier*[8]) berichteten andere Abnormitäten im Blute des Menschen.

Nach *Richardson*[9]) sind die Schwankungen über und unter das Mittelmass an Blutkörperchen irgend eines Thieres im frischen Zustande verhältnissmässig leichte, wie seine folgenden Experimente beweisen, welche er mit einem $^1/_{15}$ Objectiv anstellte, das mit dem Mikrometer-Ocular eine Vergrösserung von 3700 Linien Durchm. gibt. Bei dieser Vergrösserung erschienen die menschlichen rothen Blutkörperchen etwa $1^1/_8$ engl. Zoll im Durchmesser, so dass selbst die geringsten Unterschiede genau gemessen werden konnten. Unter 100 rothen Blutkörperchen von fünf verschiedenen Personen waren die grössten und kleinsten Durchmesser in Theilen eines engl. Zolles, wie folgt:

20 von einem weissen Manne, Alter 30 Jahre: Max. 1—3231; Min. 1—3500;
20 von einem weissen Manne, Alter 38 Jahre: Max. 1—3281; Min. 1—3529;
20 von einer weissen Frau, Alter 44 Jahre: Max. 1—3249; Min. 1—3500;

---

[1]) „Undersogelser om Antallet af rode og hoide Blodlegemer under forskjellige physiologiske og pathologiske Tilstande". Inaugural-Dissert. Kopenhagen, 1876; 236 pp.

[2]) „Observations on Pathological changes in the Red Corpuscle". *Quart. Journ. of Microscopical science.* Vol. XII. 1872. Seite 114.

[3]) „Zur Pathologie des Blutes". *Centralblatt f. d. med. Wissensch.* 1874. Nr. 42. Seite 658.

[4]) „Des Caractères Anatomiques du sang dans les Anémies". *Comptes Rendus,* Tome 83. 1876. Seite 82, 85, 152, 230.

[5]) „Contraction of Blood-corpuscles trough the action of cold". *New-York Med. Journ.* March. 1877. P. 246.

[6]) „Ueber das Vorkommen abnormer Zellen im Blute von Recurrenskranken". Centralblatt f. d. medic. Wissensch. 1874. Nr. 25.

[7]) „An Account of Certain Organisms occurring in the Liquor Sanguinis". *Monthly Microscop. Journal,* Sept. 1874. Page 141.

[8]) „Vorkommen feinster, eine Eigenbewegung zeigender Fäden im Blut von Recurrenskranken". *Centralblatt für d. Med. Wissensch.* 1872. Nr. 10. Bestätigt von *Laptschinsky. Ibid.* 1875. Nr. 93. Pag. 84.

[9]) „On the value of high Powers in the Diagnosis of Blood-Stains". *American Journal of the Med. Sciences.* Juli 1874; und *London Monthly Microscopical Journal.* September 1874. Pag. 135.

20 von einer Afrikanerin, Alter 50 Jahre: Max. 1—3182; Min. 1—3559;
20 von einem weissen Kinde, Alter 8 Jahre: Max. 1—3231; Min. 1—3500.

Ueberdies sind nach ihm die kleinsten rothen Blutkörperchen in einem mechanisch unveränderten Blute, ob trocken oder feucht, grösser als die grössten Körperchen des Ochsen und umsomehr des Schafes.

Neuerdings[1]) hat er Messungen an den Blutkörperchen von Individuen von 14 verschiedenen Nationen angestellt, und zwar je 100 von jedem. Von den 1400 gemessenen Körperchen ergab sich als Mittel $^1/_{3224}$ engl. Zoll (0·007878 Mm.), als Maximum $^1/_{2777}$ und als Minimum $^1/_{4000}$ engl. Zoll. 1185, demnach 83% massen zwischen $^1/_{3448}$ und $^1/_{3030}$ engl. Zoll Durchmesser und erschienen unter einer Vergrösserung von nur 200 Durchmessern nahezu von gleicher Grösse; die Gesammtsumme der Körperchen vom kleinsten Maasse war 6, demnach weniger als $^1/_2$%, und die Gesammtsumme vom grössten Maasse war 10, demnach weniger als 1%.

All dieses muss sehr merkwürdig erscheinen, vorausgesetzt, dass er nur die Mehrheit oder die mittelgrossen Körperchen gemessen hatte. Er traf jedoch eine gewisse Auswahl, indem er uns mittheilt: „Anstatt sämmtliche Körperchen, ob verunstaltet oder nicht, in zwei Hauptrichtungen zu messen, wie dies von Dr. *Woodward* (*Philadelphia Med. Times.* Vol. VI. pag. 457) vorgeschlagen wurde, ziehe ich vor, nur die Grösse von unveränderten, d. h. circulären Körperchen zu bestimmen"; ferner sagt er: „Ich habe sorgfältig vermieden jene Körperchen zu messen, welche selbst nur leichte Abweichungen gegen die ovale Form zeigten, um aber andererseits die grösstmöglichste Genauigkeit meiner Schlüsse zu erzielen, habe ich, während das Präparat fortbewegt wurde, jedes isolirte, circuläre Scheibchen gemessen, welches im Gesichtsfelde des Mikroskopes auftrat".

Im Jahre 1761 machte *Padre Jo. Maria de Torre* in Neapel der Royal Society in London ein Geschenk, bestehend aus 4 sphärischen Linsen für das Mikroskop, welche er selbst hergestellt hatte, über deren Durchmesser und Vergrösserungskraft die folgenden Angaben vorliegen:

Durchmesser.	*Vergrösserung.*
1. Nahezu 2 Pariser Linien	640-mal und darüber im Durchmesser;
2. 1 Pariser Linie	1.280 „ „ „ „ „
3. 1 Pariser Linie	1.280 „ „ „ „ „
4. $^1/_2$ Pariser Linie oder $^1/_{144}$ engl. Zoll .	2.560 „ „ „ „ „

Sir Francis Haskins Eyles Stiles, zu jener Zeit in Neapel, durch welchen das Geschenk vermittelt wurde, schrieb mehrere Briefe, in welchen er *de Torre's* Belehrung über den Gebrauch der Linsen und einige Angaben über Beobachtungen am menschlichen Blute mittheilte, welche er gemeinsam mit *de Torre* im Juli und August 1761 ausgeführt hatte. Diese Schriftstücke las er vor der R. Society im November 1765. Beide Forscher hatten an den Blutkörperchen die centrale Vertiefung gesehen, welche bis dahin unbekannt war, und so sehr den Anschein einer Durchlöcherung hatte, dass sie die Körperchen als Ringe bezeichnen zu müssen glaubten. Sie dachten auch, dass die Ringe articulirt seien, indem „die Querlinien

[1]) „On the Identity of the Red Blood-corpuscles in Different Races of Mankind". *Amer. Journal of the Medical Sciences.* Jan. 1877. Pag. 112.

an den Verbindungsstellen sehr deutlich ausgesprochen waren [1])". Ueber die Form der Körperchen sagen sie aus, dass die Ringe, wo sie frei und in ihrem natürlichen Zustande erschienen, circulär erschienen; wo sie aber so dicht beisammen lagen, dass sie sich gegenseitig drückten, nahmen sie verschiedene Gestalten an, obgleich die circuläre Gestalt in der Regel wiederkehrte, wenn die Körper, was häufig geschah, nicht durch den Druck zerbrochen waren, worauf die abgerissenen Stücke einzeln herumschwammen. Wenn sie hingegen nur an einer Gelenksstelle eingerissen waren, schwamm der ganze Ring herum, indem er seine Gestalt gelegentlich von einem Zirkel-Abschnitte zu einer geraden, oder wellenförmigen, oder sonst wie verbogenen Linie umänderte [2]).

Hewson [3]) war der Erste, der die sogenannten Kügelchen im Blute des Menschen und der Thiere als Scheibchen erkannte, — „in Wirklichkeit", so sagt er, „sind es flache Körper, so flach wie eine Münze (Guinea)". Er fand, dass der dunkle Fleck in der Mitte, welchen Pater *de Torre* als ein Loch aufgefasst hatte, „keine Durchbohrung war, und demnach die Körperchen nicht ringförmig sein können". Er läugnete, dass sie articulirt waren, und folgerte, dass „sie nicht eine Flüssigkeit sein können, wie man gewöhnlich glaubt, sondern im Gegentheil fest sein müssen; denn jede Flüssigkeit, die in einer anderen von grösserer Menge schwimmt, und darin nicht löslich ist, würde die Kugelform annehmen". Er hatte auch Formveränderungen beobachtet, denn wo er auf die Blutkörperchen des Hummers zu sprechen kommt, sagt er: „Aber ihre Gestalt geht sonderbare Veränderungen ein, wenn man sie der Luft aussetzt; denn bald, nachdem sie auf das Glas übertragen wurden, werden sie gerunzelt, oder ändern sich aus der flachen Form zu unregelmässigen Kugeln, wie die, in Taf. XII, Nr. 12 dargestellt ist [4]); und wenn wir die Tafel aufschlagen, finden wir „eckige", „Rosetten-" und „Stern"-Formen abgebildet. Er war der Erste, der die Form mit gerunzelter Oberfläche mit jener von Maulbeeren verglich [5]), wobei freilich zu bemerken wäre, dass der Hummer keine rothen, sondern nur farblose Blutkörperchen hat.

Es ist unmöglich und wohl auch überflüssig, die Reihe Derjenigen aufzuzählen, die seit *Hewson* Formveränderungen an den Blutkörperchen beobachtet haben. Sehr verschiedene Gestalten wurden gesehen und darunter noch viel sonderbarere und regelmässigere als ich beschrieb, unter verschiedenen physiologischen und pathologischen Bedingungen sowohl, wie auch nach Einwirkung verschiedener chemischer und physikalischer Agentien. Die Handbücher und Monographien geben über diesen Punkt hinreichende Belehrung, insbesondere der Aufsatz von *Alex. Rollett* über „Blut" in *S. Stricker*'s Handbuch, welches in London und New-York übersetzt wurde [6]).

Seit der Zeit, dass jener Aufsatz geschrieben wurde, sind die folgenden Beobachtungen gemacht worden:

---

[1]) „An Account of some microscopic Observations on the Human Blood". *Philosoph. Transactions.* Vol. LV. 1765. P. 254.

[2]) *Ibid.* Pag. 256.

[3]) „On the Figure and Composition of the Red particles of the Blood, commonly called the Red Globules". *Philosoph. Transactions.* Vol. LXIII. Part. II. 1773. P. 303—323.

[4]) *Ibid.* P. 321. Opus posthumum. P. P. 19. 20. Collected Works, edited by *Gulliver, cit.* pag. 234.

[5]) *Ibid.* P. 313 etc.

[6]) Handbuch der Lehre von d. Geweben d. Menschen und der Thiere. Leipzig 1868—1872. Amer. Translation edited by *Alb. H. Buck.* New-York. 1872.

Langhans [1]), der an Kaninchen experimentirte, sah im extravasirten Blute rothe Blutkörperchen mit zahlreichen, feinen Fortsätzen, und beobachtete an den rothen Blutkörperchen der Taube Formveränderungen.

Lieberkühn [2]) beschrieb eigenthümliche Formveränderungen an den rothen Blutkörperchen des Salamanders und des Hechtes.

Wedl [3]) sah Veränderungen in der Gestalt der rothen Blutkörperchen des Menschen und des Frosches, nachdem er dem Blutstropfen einen Tropfen von concentrirter, wässeriger Lösung von Pyrogallus-Säure hinzugesetzt hatte.

Ray Lankester [4]) fand in seinem eigenen, gesunden Blute ausser den gewöhnlichen biconcaven Formen auch „Stechapfel"- und „einfache und doppelte Uhrglas"-Formen.

In beiden letzteren Fällen ist, wenn das Körperchen auf der Kante steht, anstatt einer Concavität, entweder an einer oder an beiden Seiten eine Convexität vorhanden. Er beschrieb und illustrirte auch verschiedene Formen nach dem Einflusse von Reagentien an den menschlichen und Froschblut-Körperchen. Von diesen werde ich später die Effecte von sehr verdünnten Ammoniak- und Essigsäure-Dämpfen citiren.

Braxton Hicks [5]) beobachtete verschieden geformte, rothe Blutkörperchen in der Flüssigkeit einer Ovariencyste und unter anderen pathologischen Verhältnissen.

Huels [6]) beschrieb den Einfluss der Carbolsäure auf die rothen Blutkörperchen des Frosches.

Faber [7]) beobachtete im Harne eines an „Bright'scher Krankheit" leidenden Patienten rothe Blutkörperchen von sehr mannigfaltigen Formen, von welchen einige Erscheinungen von Contractilität und amöboider Bewegung, „sehr ähnlich" jenen der farblosen Blutkörperchen aufwiesen.

Hüter [8]) berichtete, dass er in den Capillaren der Froschlunge einige rothe Blutkörperchen gesehen hatte, welche den Wänden mittelst eines ausgezogenen Stieles anhafteten, so dass das Körperchen eine „zwergsackähnliche" Gestalt aufwies.

Laptschinsky [9]) beschrieb und illustrirte den Einfluss verschiedener Reagentien, unter Anderen von Anilinblau, Magenta und Tannin auf die rothen Blutkörperchen des Triton und des Menschen. Er bestätigte und erweiterte die älteren Angaben von *Roberts* [10]).

---

[1]) „Beobachtungen über Resorption der Extravasate und Pigmentbildung in denselben". *Virchow's Archiv.* Bd. XLIX. 1870. P. P. 66—116.

[2]) „Ueber Bewegungserscheinungen der Zellen". Schriften d. Ges. zur Beförderung der ges. Naturwissensch. zu Marburg. Bd. IX. 1870. Seite 335.

[3]) „Histologische Mittheilungen. Ueber die Einwirkung der Pyrogallussäure auf die rothen Blutkörperchen". *Sitzungsber. d. Wiener Akad. d. Wissensch.* Bd. LXIV. 1871. Abth. I. S. 405.

[4]) „Observations and Experiments on the red Blood-corpuscle, chiefly with regard to the Action of Gases and Vapors". *Quarterly Journ. of Microscop. Science.* Oct. 1871. P. 361—387.

[5]) „Observations" *cit. Quarterly Journal of Microscop. Science.* Vol. XII. 1872. P. 114.

[6]) „Wirkung der Carbolsäure auf rothe Froschblutkörperchen". Inaug.-Dissert. Greifswalde. 1872.

[7]) „Ueber die rothen Blutkörperchen". *Archiv. d. Heilkunde.* 1873. XIV. Seite 481—511.

[8]) „Ueber den Kreislauf und die Kreislaufstörungen in der Froschlunge". *Centralblatt. f d. med. Wissensch.* 1873. Nr. 6. Seite 82.

[9]) „Ueber das Verhalten der rothen Blutkörperchen zu einigen Tinctionsmitteln und zur Gerbsäure". *Sitzungsber. d. Wiener Akad. d. Wissensch.*. Bd. LXVIII. 1873. Abth. III. Seite 148.

[10]) „On peculiar appearances exhibited by Blood-corpuscles under the infl. of Magenta and Tannin". *Quarterly Journ. of Microscop. Science.* 1863. Page 173.

Laptschinsky [1]) beschrieb auch einige Formveränderungen, denen er auf Körperchen im menschlichen Blute, bei verschiedenen Krankheiten begegnet war.

Arnold [2]) sah im Verlaufe seiner Beobachtungen über Diapedese rother Blutkörperchen nach Unterbindung der mittleren Vene der Froschzunge, dass in verschiedenen Phasen des Austritts diese Körperchen verschiedene Gestalten annahmen und bisweilen birnförmig, gestielt, geschwänzt, oval etc. wurden. Aehnliche Formen wurden unter ähnlichen Bedingungen von Anderen schon früher beschrieben.

Hiller [3]) widerlegte die Ansicht *Hüter's* (II. Deutscher Chirurgen-Congress April 1873), dass die Stern- und Stechapfelformen der rothen Blutkörperchen auf Einwanderung von Monaden in diese Körperchen beruhen: Er fand derlei Formen im Blute bei fieberlosen, und fieberhaften Krankheiten; in einigen Fällen, wo grosse Mengen von Monaden in das Blut der Thiere eingespritzt worden waren, fehlten sie ganz, und in vielen Fällen konnte er ihr Entstehen unmittelbar unter dem Mikroskope beobachten.

Rommelaere [4]) fand veränderte Formen von rothen Blutkörperchen in verschiedenen Krankheiten.

Landois [5]) sah Körperchen, die vor ihrer Auflösung eine kugelige Form mit äusserst zarten Spitzen angenommen hatten.

Ebert [6]), *Böttcher* [7]), *Fuchs* [8]) und *Schmidt* [9]) berichteten über Abweichungen von der gewöhnlichen Form. Der letztere hat auch auf die Thatsache aufmerksam gemacht, dass die menschlichen rothen Blutkörperchen, wenn man sie in Profilansicht genau untersucht, zwei gerade und parallele Linien darstellen, deren Enden durch zwei halbkreisförmige Linien geschlossen sind und nicht einfach ihre centrale Concavität zeigen, wie das gewöhnlich dargestellt wird.

Die Frage, ob die rothen Blutkörperchen von einer Membran umschlossen werden oder nicht, ist vielfach erörtert worden. *Hewson*, der, wie ich schon bemerkt habe, nachgewiesen hatte, dass die Körperchen nicht durchlöchert sind, erklärte den dunklen Fleck in der Mitte, welchen *de Torre* als ein Loch bezeichnet hatte, „als ein solides Theilchen in einem flachen Bläschen, dessen Mitte es erfüllt und dessen Ränder ausgehöhlt und entweder leer oder mit einer ‚subtilen Flüssigkeit' erfüllt sind" [10]). Er schildert die folgenden Experimente: „Man nehme einen Tropfen

---

[1]) „Zur Pathologie des Blutes". *Centralbl. f. d. med. Wissensch.* 1874. Nr. 42. S. 660–661.

[2]) „Ueber Diapedesis". *Virchow's Archiv.* Bd. LVIII. 1873. S. 203–254.

[3]) „Ueber die Veränderungen der rothen Blutkörperchen, nebst Bemerkungen über Microcyten". *Centralblatt f. d. med. Wissensch.* 1874. Nr. 21. Nr. 25.

[4]) „De la deformation des Globules rouges du Sang". Bruxelles. 1874. 47 Seiten.

[5]) „Auflösung der rothen Blutzellen". *Centralbl. f. d. med. Wissensch.* 1874. Nr. 27. S. 419.

[6]) „Ueber Formveränderungen der rothen Blutkörperchen". Greifswald. 1875.

[7]) „Ueber einige Veränderungen, welche die rothen Blutkörperchen in Extravasaten erleiden". *Virchow's Archiv.* Bd. 69. 1876. S. 295–307. Auch in anderen, hier citirten Aufsätzen.

[8]) „Beitrag zur Kenntniss des Froschblutes und der Froschlymphe". *Virchow's Archiv.* Bd. 71. 1877.

[9]) „The Structure of the Colored Blood-corp. of Amphiuma tridactylum, the Frog and Man". *Journ. of the microsc. Society of London.* May and July. 1878. PP. 65, 68, 110. etc.

[10]) „On the Figure and Composition of the Red Particles of the Blood, commonly called the Red Globules". *Philosoph. Transact.* Vol. 63. Part. II. P. 310 *et seq.* (gelesen am 17. u. 20. Juni 1773). „A Description of the Red Particles of the Blood in the Human Subject and in other Animals, being the remaining part of the Observations and Experiments of the late *Wm. Hewson*". By *Magnus Falconer*. London 1777. P. 221 *et seq.*

Blutes von einem Thiere, welches grosse Körperchen hat, wie der Frosch, der Fisch oder noch besser, die Kröte; lege diesen Tropfen auf ein dünnes Stück Glas, und setze etwas Wasser hinzu, — zuerst einen Tropfen, dann einen zweiten, dritten und so fort, in allmälig steigender Menge, und im Verhältnisse mit der Zunahme des Wassers wird sich die Gestalt des Theilchens von der flachen zur kugeligen ändern; .... es wird auf der Glasplatte heruntergleiten, ohne die Phasen zu zeigen, die es zeigte, als es noch flach war, und wie es nun in kugeliger Gestalt rollt, kann man mit Bestimmtheit sehen, dass das solide mittlere Theilchen im hohlen Bläschen von einer Seite zur anderen fällt, wie eine Erbse in einer Blase". Er fügte hinzu: „Da die Bläschen im Menschen dicker, und nach Zusatz von Wasser weniger durchsichtig, aber auch um so vieles kleiner sind, als jene des Fisches oder des Frosches, ist es hier schwieriger die mittleren Theilchen in kugelig gewordenen Bläschen herumrollend zu sehen; aber bei hellem Lichte (alle diese Experimente sind bei Tageslicht und klarem Wetter angestellt) und starker Vergrösserung habe ich es bestimmt gesehen im Menschen ebenso wie im Frosche, der Kröte oder der Glattroche". Einen anderen Versuch beschreibt er in folgender Weise: „Wenn man frischem Blute eine gesättigte Lösung irgend eines neutralen Salzes zumischt, und die Kügelchen (wie man sie bisher genannt hat, welche ich aber nunmehr als flache Bläschen bezeichnen werde) mit dem Mikroskop untersucht, wird man finden, dass das Salz die Bläschen contrahirt und schrumpfen gemacht hat, so dass sie ganz solid erscheinen, indem die Substanz des Bläschens sich hart um das centrale Stück herumgelegt hat". Ferner: „ich habe fixe vegetabilische Alkalien und auch flüchtige Alkalien in ziemlich starken Lösungen angewendet, und gefunden, dass sie die Bläschen zum Schrumpfen bringen".

Die Bläschennatur der rothen Blutkörperchen, welche über 60 Jahre vor den Publicationen von *Schleiden* und *Schwann* ausgesprochen wurde, passt so vollständig in deren Zellen-Schema, dass man allgemein glaubt, sie hätten zuerst diese Ansicht über die Natur der Körperchen ausgesprochen. Thatsächlich sind sie aber in dieser Beziehung *Hewson* gefolgt. Nach *Schwann* [1]) ist das rothe Blutkörperchen eine Zelle, und besteht wie jede andere Zelle des Körpers, aus einer häutigen Hülle, einem Kern, und einem flüssigen Inhalt. *Schwann* gibt die Ehre der Entdeckung des Herumrollens des Kernes *C. H. Schultz*, der übrigens nur die Versuche von *Hewson* wiederholt und bestätigt hatte [2]).

Obgleich die Zellwand nicht ganz ohne Widerspruch aufgenommen wurde, geschah es erst 1871, dass man diese Wand auf das bestimmteste läugnete. *Beale* erklärte [3]): „Es ist mir niemals gelungen, die behauptete Zellwand zu sehen, noch kann ich die oft wiederholten Behauptungen bestätigen, dass durch Endosmose Flüssigkeit in das Innere des Körperchens aufgenommen wird, dass es berstet, und dass sein Inhalt durch die geborstene Zellwand heraustritt. Wenn man die Körperchen in gewisse Flüssigkeiten bringt, dann schwellen viele von ihnen und verschwinden; aber ich habe die zerrissenen Zellwände niemals sehen können". Er publicirte auch Beobachtungen, von welchen er meint, dass „sie die Hypothese über

[1]) „Mikroskop. Untersuchungen über die Uebereinstimmung in Structur und Wachsthum der thierischen und pflanzlichen Organismen". Berlin. 1839. S. S. 74, 75.

[2]) „Das System der Circulation". Stuttgart u. Tübingen. 1836; Seite 19 u. folg.

[3]) „Lectures on the Structure and Growth of the Fissures of the Human body. Delivered at the Royal College of Physicians. Lecture III, Apr. 22. 1861". *Archives of Medicine*, Vol. II. Nr. 8 (Mai 1861), Seite 236. *Wieder* publicirt in *Quarterly Journ. of Microscop. Science.* Vol. I. N. S. 1861. Seite 240.

den Haufen werfen, dass jedes Körperchen von einer geschlossenen Membran mit flüssigem Inhalte besteht[1])". *Brücke*[2]) sprach die Meinung aus, dass das Herumrollen des Kernes auf Täuschung beruhe, dass andere Erscheinungen die Gegenwart einer Membran nicht hinreichend beweisen, und dass die Einstimmigkeit, mit welcher die Bläschennatur der Blutkörperchen lange Zeit hindurch gelehrt wurde, mehr dem Schweigen der Gegner, als der Kraft der Beweismittel der Gläubigen zuzusehreiben sei. *Vintschgau*[3]) und *Rollett*[4]) führten gleichfalls Beweise ins Feld gegen das Dasein einer einhüllenden Membran, und die Annahme einer solchen sehien aufgegeben zu sein.

Aber noch ehe das Jahr, in welchem *Beale* und *Brücke* die Existenz einer Membran läugneten, um war, wurde sie von *Hensen*[5]) vertheidigt. Er berichtet, dass er im Froschblute, sowohl in frischen Präparaten, ohne Zusatz eines Reagenzmittels, wie auch nach Zusatz versehiedener Lösungen, zumal einer Zuckerlösung gesehen habe, dass die Membran, als bestimmter äusserer Contour, vom inneren Inhalte an einem oder mehreren Punkten des Umfanges abgehoben wurde, wobei sieh der Inhalt mehr oder weniger dieht über dem Keim zusammenzog. Einige Jahre später[6]) wiederholte *Hensen* seine Ueberzeugung von der Anwesenheit einer Membran und es erscheint als sicher, dass *Lankester*[7]) ihn missverstanden hatte. *Kölliker*[8]), der zuerst behauptete, dass das rothe Blutkörperchen eine sehr zarte, jedoch ziemlieh feste und dabei elastische Zellmembran besitzt, welche aus einer dem Fibrin nahe verwandten Proteinsubstanz besteht, hat auch später noch die Bläschennatur aufrecht erhalten[9]). *Preyer* berichtete, dass die alte Beobachtung eines rollenden Kernes, welche er mit *Schwann* irrthümlich *Schultz*, anstatt *Hewson* zuschreibt, ganz mit dem übereinstimmt, was er selbst gesehen, und er behauptete mit Bestimmtheit, dass eine Membran, als normale Bildung, mindestens in den rothen Körperehen des Salamanderblutes vorhanden sei[10]).

Bryanowski führt als Beweis der Anwesenheit einer Membran, welche an der Bildung von Blut-Crystallen nicht theilnimmt, an, dass sie mittelst destillirten Wassers darstellbar sei[11]). *Owsjannikow*[12]) meint, das Vorhandensein einer Membran mit Gewissheit zu beweisen, sei keine leichte Aufgabe. Manche Präparate scheinen

---

[1]) „Observations upon the Nature of the Red Blood-corpuscle". *Transactions of the microscop. Society.* Vol. XII. N. S. P. 37. *Quarterly Journ. of Microscop. Science,* Jan. 1864

[2]) „Die Elementarorganismen". *Sitzungsber. der Wiener Akademie d. Wissensch.* Bd. XLIV. Abth. II. Seite 389. (Gelesen am 17. Oct. 1861).

[3]) „Sopra i Corpusculi Sanguigni della Rana". *Atti del Istit. Veneto.* Vol. VIII. Ser. III.

[4]) „Versuche und Beobachtungen am Blute". *Sitzungsber. der Wiener Akad. der Wissensch.* Bd. XLVI. 1862. Seite 65.

[5]) „Untersuchungen zur Physiologie der Blutkörperchen, sowie über die Zellennatur derselben". *Zeitschr. f. wissensch. Zoologie.* Bd. XI. Heft 3. 1861. S. S. 253—278.

[6]) In einer Anmerkung eines Artikels betitelt: „Ueber das Auge einiger Cephalopoden". *Ibid.* Bd. XV. Heft 2. 1865. Seite 170.

[7]) *Lankester* sagt in seinem Aufsatz über die rothen Blutkörperchen (*Quarterly Journ. of Microscop. Science.* Oct. 1871; oben citirt). dass *Hensen* „eine Lage flüssigen Protoplasmas unterscheidet, welche die gefärbte Materie umgibt, deren cadaveröse Veränderungen die vermuthete Membran des Körpers hervorbringen soll".

[8]) „Handbuch d. Gewebelehre". Uebersetzt von *G. Busk* u. *Thom. Huxley.* London. 1854. Bd. II.

[9]) „Handbuch d. Gewebelehre". 1863, Seite 627.

[10]) „Ueber amöboide Blutkörperchen". *Virchow's Archiv.* Bd. XXX. 1864. Seite 437.

[11]) „Beobachtungen über die Blutkrystalle". *Zeitschr. f. wissensch. Zoologie.* Bd. XII. Heft 3. Nov. 1862. Seite 317.

[12]) „Zur Histologie der Blutkörperchen". *Bulletin de l'Academie des Sciences de St. Petersbourg.* Tom. VIII. 1865. S. S. 564, 568—570.

die Membran in überzeugender Weise zu verneinen; andere hingegen zeigen sie ohne Zusatz eines Reagens. Der Inhalt zieht sich von ihr zurück, so dass zwischen beiden ein leerer Raum übrig bleibt. Noch schärfer als in reinem Blute ist die Membran nach Zusatz schwacher Zuckerlösungen zu erkennen, mit und ohne Beimischung von etwas Alkohol. Dann aber erscheint sie in vielen, vielleicht in den meisten Blutkörperchen. Ferner beschreibt er eine innere Crystallbildung, in welcher die Membran von einem Crystall vorgeschoben wurde etc. Mit hohen Vergrösserungen, sagte er, zeigen die menschlichen rothen Blutkörperchen nicht selten eine zarte Membran, die bei den meisten Thieren als eine ziemlich derbe Hülle nachgewiesen werden kann. *Richardson* [1]) hielt dieselbe Ansicht aufrecht, hauptsächlich auf Grundlage von Untersuchungen der riesigen Blutscheiben von Menobranchus, in welchen „Crystalle von Hämatocrystallin die sichtbare Kapsel vordrängten". Neuerdings hat *Richardson* [2]) ein Blutkörperchen von Amphiuma tridactylum der biol. Sect. des Internat. Med. Congresses in Philadelphia vorgelegt, in welchem „der unvollkommen crystallisirte Inhalt das obere Ende, der oblonge, gekörnte Kern hingegen das untere Ende einnahm, wodurch die häutige Kapsel erschlafft und gerunzelt erschien, gleichsam wie ein schlaffer Ballon zwischen beiden ausgespannt. *Arloing* [3]) schrieb den Blutkörperchen eine Membran zu. *Kollmann* [4]), der ausdrücklich erklärt, dass die Membran ein Kunstproduct sein könnte, nämlich eine Hülle, die durch Reagentien erzeugt wäre, erörtert die Argumente für und wider und kommt zum Schlusse [5]), dass die Anhänger einer Membran für ihre Ansicht gerade so viel Gründe hätten, wie deren Gegner. Er selbst glaubt an die Existenz einer Membran im frischen Zustande, welche durch Entfernung des farbigen Bestandtheiles mittelst Reagentien sichtbar gemacht werden kann und welche, wenn nicht sichtbar, vom Reagens zerstört worden ist. Nach *Böttcher* ist die äussere Lage eines Blutkörperchens nicht dieselbe zu allen Zeiten und unter allen Bedingungen. Er scheint eine anwesende Membran als Kunstproduction zu betrachten, meint aber, dass die Corticalschicht das Ergebniss eines Vorganges sei, welcher die Blutzellen mehr und mehr ihres Protoplasmas beraubt und schliesslich dieselben zu homogenen Körperchen verwandelt. Er betrachtet demnach die Corticalschicht als gleichwerthig mit den Kapseln der Knorpelzellen und mit der Cellulose-Hülle der Pflanzenzellen [6]). *Fuchs* beobachtete am rothen Blutkörperchen des Frosches, nachdem er sie einige Tage ohne Zusatz eines Reagens auf dem Objectträger gehalten hatte, eine Membran von einer gewissen Widerstandskraft, welche besonders dann augenfällig war, wenn der Kern seinen Austritt aus der

---

[1]) „On the Cellular Structure of the Red Blood-corpuscle". *Transact. of the Amer. Med. Association.* 1870. P. P. 259—271.

[2]) „Transactions of the International Med. Congress of Philadelphia, in 1876". Philadelphia, 1877. P. 488.

[3]) „Recherches sur la nature du Globule Sanguin". *Compt. Rendus.* Tom. LXXIV. 1872. Nr. 19. P. P. 1256—1259.

[4]) „Bau der rothen Blutkörperchen". *Zeitschr. f. wissensch. Zoologie.* Bd. XXIII. Heft 3. Nov. 1873. Seite 467.

[5]) *Ibid.* Seite 482.

[6]) Vergl. „Neue Untersuchungen über die rothen Blutkörperchen". *Mémoires de l'Académie Imp. des Sciences de St. Petersbourg.* Ser. VII. Tom. XXII. 1876. Nr. 11. Seite 8; und die „Untersuchungen" in *Virchow's Arch.* Bd. XXXVI. 1866; Seite 357, 383, 387—9 u. 404 mit *Arch. f. mikroskop. Anat.* Bd. XIV. 1877. S. 93 oder „on the Minute Structural Relations of the Red Blood-corp". *Quart. Journ. of Microscop. Science.* Oct. 1877. P. 392.

Masse des Körperchens bewerkstelligt hatte [1]). Nach *A. Bechamp* [2]) und *J. Bechamp* und *Baltus* [3]) besitzen die rothen Blutkörperchen der Säugethiere, Vögel und Amphibien eine bestimmte Membran, welche durch Zusatz von Stärke zum Blute verdickt werden kann, und dann gegen die Wirkung des Wassers mehr widerstandsfähig wird.

Man hat auch vermuthet, dass die Blutkörperchen mehr als eine einfache Membran besitzen. So sagt *Roberts* [4]), dass ihn seine Beobachtungen zu dem Glauben veranlasst hätten, dass die Hülle der Blutscheiben der Wirbelthiere eine doppelte Membran sei, dass also innerhalb der äusseren Hülle ein Bläschen mit gefärbtem Inhalt und bei den Oviparen mit dem Kerne eingeschlossen sei, *Böttcher* [5]) hat diese Vermuthung abgelehnt, und auch *Wedl* sie als unrichtig bezeichnet. Nach *Wedl* zeigt der sichtbare doppelte Contour die Dicke der Rindenschicht an, wenn diese aufschwillt und verdichtet wird, es ist aber sicher, dass diese Rindenschicht, ob man sie Membran nennen will oder nicht, kein Kunstproduct sei [6]).

Lankester sagt in seinen Schlussfolgerungen, betreffend die rothen Blutkörperchen der Wirbelthiere: „Ihre Oberfläche ist etwas von dem darunter liegenden Material differenzirt und erzeugt ein Häutchen oder eine Membran von grosser Festigkeit, welche selbst mit den stärksten Vergrösserungen nicht sichtbar ist, solange das Körperchen normal und lebend ist und keine ausgesprochene innere Grenzlinie besitzt" [7]). *Ranvier* meint, dass der doppelte Contour, nach Behandlung mit verdünntem Alkohol, „die Existenz, wenn nicht einer Membran, doch einer differenten Rindenschicht beweist" [8]).

Schmidt [9]) macht auf den doppelten Contour aufmerksam, als den einzigen Beweis einer Membran, ob nun vorher bestehend oder künstlich erzeugt. Im frischen Blute von Amphiuma beobachtete er rothe Blutkörperchen mit einem grünlichen Rande, welcher „das Vorhandensein einer dünnen Oberflächenschicht beweist, die, wenn auch nicht in ihrer chemischen Zusammensetzung, zum mindesten in ihrer Dichtigkeit sich von der Substanz der Scheibchen unterscheidet". Er begegnete häufig „Präparaten von Blutkörperchen, an welchen sich in Folge der Contraction des Protoplasmas, welches die grössere Masse des ganzen Körpers ausmacht, die in Frage stehende Hülle abgelöst hatte". Einmal beobachtete er ein Bruchstück eines Körperchens, an welchem „die häutige Schicht von der Rissfläche vorragend erschien" und ein anderes Mal fand er ein frisches Blutkörperchen des Amphiuma, an welchem „die häutige Hülle anscheinend geborsten und zurückgezogen war, so dass ein Stück des unterliegenden Protoplasma-Mate-

---

[1]) „Beitrag zur Kenntniss des Froschblutes" etc. *L. c.* Seite 91.

[2]) „Recherches sur la Constitution Physique du Globule Sanguin". *Compt. Rendus*, Tom. LXXXV. 1878. Nr. 16. SS. 712–715.

[3]) „Sur la Structure du Globule Sanguin et la résistance des son enveloppe à l'action de l'eau". *Ibid.* Nr. 17. S. 761.

[4]) L. c.

[5]) *Op. cit. Virchow's Archiv.* Bd. XXXVI. 1866. S. S. 392—395.

[6]) *L. c.* Seite 408.

[7]) *L. c.* Page 386.

[8]) „De l'emploi d'Alcohol Dilué en Histologie". *Archiv de Physique.* 1874 P. P. 790—793. Ferner „Recherches sur les Eléments du Sang". *Ibid.* Ser. 2. Vol. II. 1875. P. P. 1–15.

[9]) „The Structure of the Colored Blood-corpuscle of Amphiuma Tridactylum, the Frog and Man. *Journ. of the Royal Microsc. Society;* containing its Transactions and Proceedings, with other Microscopical Intelligence. London. Vol. I. Nr. 2. (May. 1878); P. P. 57—78; Nr. 3 (Juli. 1878); P. P. 67—120.

riales entblösst vorlag". Er sagt: „Die Veränderungen dieser Körperchen nach Behandlung mit einer Lösung von Chloralhydrat sind von grosser Wichtigkeit, denn sie zeigen die Existenz eines Hüllenlagers über allen Zweifel. Nach Anwendung der Lösung zieht sich das Protoplasma des rothen Blutkörperchens um den Kern allmälig zusammen, ohne dass sich die Form wesentlich verändern würde. Als Resultat dieser Contraction wird es vollständig vom Hüllenlager abgetrennt, welches sich nun als zarter Doppel-Contour zeigt. Der Zwischenraum zwischen dem contrahirten Protoplasma und der doppelt contourirten Membranartigen Hülle ist sehr beträchtlich und sollte, wie mir scheint, als genügendes Beweismittel des Vorhandenseins einer solchen Hülle gelten". Auch an den rothen Blutkörperchen des Frosches hat er eine membranöse Hülle als eine bestimmte Schicht gesehen. — „Die rothen Blutkörperchen des Menschen zeigen unter verschiedenen Umständen und Bedingungen einen äusseren doppelten Contour, welcher das Vorhandensein, wenn nicht einer einhüllenden Membran, so doch einer häutigen Schicht an der Oberfläche beweist". Als einen Beweis empfiehlt *Schmidt* das Niederdrücken des Deckgläschens mittelst einer Pincette auf einen sehr kleinen Tropfen menschlichen Blutes, mit der Absicht, die Blutkörperchen so stark als möglich zusammenzupressen oder zu zerquetschen". Bei sorgfältiger Betrachtung mit einer genügend starken guten Linse wird man finden, dass sie nicht zusammengeflossen sind, sondern im Gegentheile die Umrisse fast eines jeden Körperchens kenntlich bleiben, wie sehr es auch verunstaltet sein mag".

Fast alle Forscher stimmen heutigen Tages überein, dass die rothen Blutkörperchen der Vögel, Reptile, Amphibien und Fische Kerne enthalten, während in jenen des Menschen und der meisten Säugethiere, ausser in Entwicklungsformen keine Kerne vorhanden sind. Auf diesem Unterschiede hat *Gulliver* seine Eintheilung der Wirbelthiere in „Pyrenaemata" und „Apyrenaemata" begründet[1]). Aber die Gegenwart eines Kernes in lebenden Körperchen von oviparen Wirbelthieren wurde auch einerseits geläugnet, während andererseits die Meinung ausgesprochen wurde, dass die Körperchen der Säugethiere gerade so wie die anderer Wirbelthiere auch mit Kernen versehen seien.

Um nicht ältere Autoren zu citiren, will ich nur anführen, dass *Funke*[2]) behauptete, der Kern der kernhaltigen Blutkörperchen existire nicht während des Lebens, sondern sei ein Coagulationsproduct nach dem Tode. Ebenso hat *Savory*[3]) darauf gedrungen, „dass an lebenden Körperchen einzelne Theile nicht unterschieden werden können und das Auftreten des Kernes in den rothen Blutkörperchen der Oviparen durch Veränderungen nach dem Tode oder durch Entfernung aus den Blutgefässen bedingt sei;" und ferner: „die dunkle Substanz, welche man in vielen Zellen der kleineren Oviparen sieht, welche einige Zeit lang eingeschlossen waren, ist jener sehr ähnlich, welche man unter denselben Bedingungen in manchen

---

[1]) „Lectures on the Blood of Vertebrata". *L. c. Journ. of Anatomy and Physiology.* Vol. II. *Proceedings of the zoolog. Society;* Febr. 25. 1862. *Hunterian Oration,* 1863, angezogen in „Observations on the sizes and shapes of the Red corpuscles of the blood of Vertebrates etc". *Proceedings on the zoolog. Society of London,* for the year 1875. Part III. P. 479.

[2]) „Lehrbuch der Physiologie". Leipzig. 1863. I. Bd. Seite 17.

[3]) „On the Structure of the Red Blood-corpuscle of Oviparous Vertebrata". *Proceedings o the Royal Society.* Vol. XVII. 1868, 1869. *Monthly microscop. Journ.* April. 1869. P. 235.

Körperchen der Säugethiere beobachtet". Aber *Böttcher*[1]) berichtete, dass er kernhältige Blutkörperchen in den Capillaren lebender Frösche gesehen habe, und neuerdings hat *Hammond* Kerne in den Blutkörperchen junger, 1 Tag bis 3 Wochen alter Forellen beobachtet, welche in einer mit Wasser erfüllten Zelle herumschwammen[2]) und später auch in jenen der Schwänze von Froschlarven und in anderen Thieren[3]).

Böttcher hat sich lange Zeit hindurch bemüht, mittelst zahlreicher Methoden das Vorhandensein eines Kernes im Blutkörperchen des Säugethieres nachzuweisen. In seiner ersten Publication[4]) gab er eine historische Skizze der Literatur über diesen Gegenstand und beschrieb den Einfluss von Chloroform, Magenta, Tannin und anderer Reagentien. Er behandelte die Körperchen auch mit dem Serum von einem anderen Blute; dann legte er sie in Kammerwasser[5]), welchen Methoden er nachrühmt, dass sie die rothen Blutkörperchen so wenig und so langsam als möglich verändern. Später[6]) behandelte er sie mit Alkohol und Essigsäure und ganz neuerdings wieder[7]) mit einer concentrirten alkoholischen Lösung von Quecksilbersublimat, was er als eine Methode, die rothen Blutkörperchen zu erhärten und deren Hämatin auszuziehen, betrachtet. Unabhängig von *Böttcher* hat *Freer*[8]) auf Grundlage von Untersuchungen mit dem reflectirten anstatt dem durchgehenden Lichte die Anwesenheit von Kernen in den rothen Blutkörperchen des Menschen behauptet, und *Piper*[9]) ist redlich bemüht, die Angaben von *Freer* zu bestätigen. *Brandt*[10]) dachte, nachdem er denselben im lebenden Sipunculus gelegentlich gefunden, obgleich in der Regel keiner vorhanden ist, dass vielleicht die Kerne nicht stabile Bildungen seien, welche durch geringfügige Einflüsse erzeugt oder sichtbar gemacht werden, während andere sie zerstören oder unsichtbar machen. In einem Blutstropfen von seinem Finger, auf welchen er vor dem Einstiche etwas frisches Hühnereiweiss anbrachte, fand er in vielen rothen Körperchen, was er in Bestätigung der Beobachtungen von *Böttcher*[11]) als Kern anzusehen geneigt war. Neuerdings hat *Stowell*[12]) eine Mittheilung gemacht, worin er

---

[1]) „Untersuchungen über die rothen Blutkörperchen der Wirbelthiere". *Virchow's Archiv.* Bd. XXXVI. 1866. S. S. 342—423; S. 351.

[2]) „Observations on the Structure of the Red Blood-corpuscles of a Young Trout". *Monthly Microscop. Journ.* June 1876. P. P. 282, 283.

[3]) „Observations on the Structure of the Red Blood-corpuscles of living Pyrenaematous Vertebrates". *Ibid.* Sept. 1876; P. 147.

[4]) Die eben citirten „Untersuchungen etc". S. S. 359, 363, 367 etc. und 376.

[5]) „Nachträgliche Mittheilung über die Entfärbung rother Blutkörperchen u. über d. Nachweis von Kernen in denselben". *Virchow's Archiv.* Bd. XXXIX. 1868. S. S. 427—435.

[6]) „Neue Untersuchungen über die rothen Blutkörperchen". *Mémoires de l'Acad. Impér. des Sciences de St. Petersbourg.* Ser. VII. Tom. XXII. Nr. 11.

[7]) Ueber die feineren Structurverhältnisse der rothen Blutkörperchen". *Archiv f. mikroskop. Anatomie.* Bd. XIV. 1877. S. S. 73—93.

[8]) „Discovery of a new Anatomical Feature in Human blood-corpuscles". *Chicago Medical Journ.* Mai 1868 und April 1869.

[9]) „Contraction of Blood-corpuscles through the Action of Cold". *New York Med. Journ.* 1877. Pag. 244.

[10]) „Ueber den Kern der rothen Blutkörperchen." Arbeiten der St. Petersburg. Gesellsch. d. Naturf. Bd. VII. 1876. P. 129. (In russischer Sprache.)

[11]) „Bemerkungen über die Kerne der rothen Blutkörperchen". *Archiv f. mikroskop. Anatomie.* Bd. XIII. 2. 1876. Seite 392.

[12]) „Structure of Blood-corpuscles". *Americ. Journal of Microscopy and Popul. Science.* New York. Juni 1878. P. 140.

Böttcher beistimmt. *Stricker*[1]) sprach die Meinung aus, dass die Kerne der embryonalen rothen Blutkörperchen der Säugethiere als dünne, rundliche Scheibchen erhalten blieben; er meint, dass diese Scheibchen so gross sind, dass der eigentliche Körper in der Flächenansicht nur als schmale Zone erscheint und deshalb, ausser bei hohen Vergrösserungen, der Kern leicht übersehen werden könne. Er behauptet, dass er mit Hilfe eines Objectives Nr. 15 den Kern sowohl in Flächen-, wie in Profilansicht in den Blutkörperchen des Menschen, des Hundes, des Kaninchens und der Katze gesehen habe.

Andererseits haben *Schmidt* und *Schweigger-Seidel* nach Prüfung der *Böttcher*'schen Methode mit Chloroformzusatz keine Kerne gefunden und schlossen auf optische Täuschung[2]). Auch *Klebs*[3]) widersprach *Böttcher*'s Angaben bezüglich der Kerne im Körperchen des Säugethierblutes, beschrieb jedoch kernhältige rothe Blutkörperchen im Blute aus der Leiche eines an Leukämie verstorbenen Kindes, worin er eine ähnliche Beobachtung von *Böttcher* bestätigt. *Brunn*[4]) sagt aus, dass er sich überzeugt habe, dass die Erscheinungen nach *Böttcher*'s beiden späteren Methoden Kunstproducte oder optische Producte seien, hervorgerufen durch die Wirkung der Reagentien. In gleicher Weise ist *Eberhardt*[5]) zur Folgerung gelangt, dass die Ueberbleibsel nach Anwendung verschiedener entfärbender Mittel keine Kerne, sondern seines Farbstoffes beraubtes Stroma seien; und dass eine Bildung, die man mit Sicherheit als Kern ansprechen dürfe, in den Blutkörperchen des erwachsenen Menschen und der Säugethiere noch nicht nachgewiesen sei.

Unter verschiedenen Fragen betreffend die rothen Blutkörperchen wirft *Beale* auch die folgende auf[6]): „Ist es ein lebendes Körperchen, welches an alle Theile des Organismus Vitalität austheilt, oder ist es einfach eine chemische Mischung, welche Sauerstoff, Kohlensäure und gewisse Flüssigkeiten leicht aufnimmt? Ist es aus bildender, lebender Materie aufgebaut, oder besteht es aus nicht lebender Substanz? Kann es Nahrungsstoffe aufnehmen, wachsen, sich theilen und dadurch seines Gleichen erzeugen, oder besteht es aus passivem Material, ohne diese wunderbaren Eigenschaften, und ist bestimmt zu Substanzen einfacher Mischung zu zerfallen und deshalb mehr der unorganischen Materie verwandt?"

Er beantwortet die ersten Theile dieser Fragen verneinend und meint, dass „das rothe Blutkörperchen nicht lebend sei, sondern aus Veränderungen farbloser lebender Materie hervorgeht, gerade so, wie Cuticularbildungen, oder die Sehne, oder der Knorpel, oder die geformte Materie der Leberzelle aus Veränderungen der bildenden Materie jeder dieser Zellen hervorgehen". Er sagt ferner: „Die farblosen Blutkörperchen, sowie jene kleinen Körperchen, welche allmälig zu rothen Körperchen umgewandelt werden, sind lebend, aber die alten rothen Blutkörper-

---

[1]) „Vorlesungen über allgem. und experim. Pathologie". II. Abth. Wien. 1878. S. 438.

[2]) „Einige Bemerkungen über die rothen Blutkörperchen". *Ber. d. kön. sächs. Ges. d. Wissensch.* 1867. Seite 190.

[3]) Ueber die Kerne und Scheinkerne der rothen Blutkörperchen der Säugethiere". *Virchow's Archiv.* Bd. XXXVIII. 1867. S. 200.

[4]) „Ueber die den rothen Blutkörperchen der Säugethiere zugeschriebenen Kerne". *Archiv. f. mikroskop. Anatomie.* Bd. XIV. Heft 3. 1877. SS. 333 - 342.

[5]) „Ueber die Kerne der rothen Blutkörperchen der Säugetbiere und der Menschen". Inaug.-Dissert. d. med. Facultät zu Königsberg. April 1877. S. 30.

[6]) „Observations upon the Nature of the Red Blood-corpuscle". L. c. P. 32.

chen bestehen aus nicht lebender Materie; sie sind ebensowenig lebend, wie eine Cuticula, oder die harte, hornige Substanz des Nagels, oder des Haares“ [1]). Er läugnet demnach die Contractilität und amöboide Bewegung der farbigen Blutkörperchen.

Klebs [2]) war der Erste, der ihnen Leben und Contractilität zuschrieb. Er that dies, weil er bei Vermeidung von Verdunstung und bei Erhöhung der Temperatur ausser Bewegung der Körperchen, auch das Vorspringen und Zurückziehen von Fortsätzen und auch die Bildung und das Wiederverschwinden von Zacken und Kerben beobachtet hatte. Aber wenn man auch die Richtigkeit seiner Beobachtungen nicht in Zweifel zog, wurde doch seinen Folgerungen von *Rollett* und Anderen auf das heftigste widersprochen [3]). *Lankester* beobachtete „amöboide Formen“, wenn rothe Blutkörperchen verdünntem Ammoniak oder Essigsäure ausgesetzt wurden, von welchen er sagt [4]): „Das Verhalten dieser Körperchen lieferte unter der wechselnden Einwirkung von schwachen Ammoniak- und Säuredämpfen eine eigenthümliche Parallele zur Bewegung des amöboiden Protoplasmas und eine sorgfältige Beobachtung könnte einiges Licht auf die Natur der Contractilität des Protoplasmas werfen“. *Böttcher* gibt die Möglichkeit einer vitalen Contractilität zu, meint aber, dass diese nicht mit jener der farblosen Blutkörperchen verglichen werden könne [5]). *Brücke* [6]) lässt die Möglichkeit in vorsichtigen Ausdrücken zu. *Preyer* [7]) benützte hiezu einschränkende Ausdrücke, wie: „nur theilweise“, „unter gewissen Bedingungen“, „in einem gewissen Grade“, „zeitweilig“, „zu gewissen Zeiten“. Er beobachtete active Formveränderungen an den rothen Blutkörperchen im extravasirten Amphibienblute, welches er in der feuchten Kammer untersuchte, und folgerte daraus, dass die Substanz dieser Körperchen aus einem gelösten Farbstoffe und einem farblosen Material (Protoplasma) besteht, welches sowohl in Verbindung mit dem Farbstoffe, wie auch davon befreit, unter gewissen Umständen Erscheinungen von Contractilität aufweist, ähnlich jenen, welche wir in vielen niederen Organismen beobachten. Er fügt hinzu, dass es in der Regel keine Contractilität zeigt, und als modificirtes Protoplasma das Stroma der Blutkörperchen der Amphibien herstellt [8]). *Max Schultze* [9]) läugnete die Contractilität der rothen Blutkörperchen des Menschen und der Säugethiere, obgleich er an ihnen Vorsprünge und Ablösung von Theilen beobachtete, wenn er sie hohen Temperaturen aussetzte, nämlich 50—52° C., nahezu hinreichend, um sie zu tödten; er gab jedoch zu, dass die rothen Blutkörperchen sehr junger Hühnchen-Embryonen contractil seien. *Friedreich* [10]) beobachtete an einem geschwächten, anämischen Kranken vielgestaltige rothe Blutkörperchen, und in einem eiweisshältigen Harne wiederholt farbige Blutkörperchen, von welchen

---

[1]) *Ibidem.* P. 43.

[2]) Centralblatt f. Medizin. Wissensch. 1863. Nr. 514. Seite 851.

[3]) „Die Ansichten von *Rollett, Max Schultze, Kühne* u. A. findet man in *Stricker's* Handbuch. Leipzig. 1868—1872. Seite 287.

[4]) *Op. cit.* P. 378.

[5]) *Archiv f. mikrosk. Anatomie.* Bd. XIV. *cit.* Seite 91.

[6]) L. c.

[7]) *Op. cit.* 417 *u. folg.*

[8]) *Ibidem* Seite 440.

[9]) Verhandlungen der Niederrhein. Ges. f. Natur- u. Heilkunde in Bonn. 8. Juni 1864. *Berliner klinische Wochenschr.* 1864. Nr. 36. Seite 358.

[10]) „Ein Beitrag zur Lebensgeschichte der rothen Blutkörperchen“. *Virchow's Archiv.* Bd. XLI. 1867. Seite 395.

kleine Theilchen abgeschnürt und abgelöst wurden; auch solche, die amöboide Vorwölbungen kurzer, stumpfer Fortsätze und Wiedereinziehung derselben zeigten, wobei eine langsame Locomotion des Körperchens stattfand. Er nahm an, dass die Contractilität, welche die farblosen Blutkörperchen in so hohem Grade besitzen, auch in rothen Blutkörperchen in gewissen pathologischen Fällen unverändert bliebe. Nach *Charlton Bastian* [1]) verlassen rothe Blutkörperchen unter gewissen Verhältnissen die Blutgefässe, vermöge activer, amöboider Bewegungen, und er meint, dass es gut wäre, „wenn die Aufmerksamkeit künftiger Beobachter auf diese Eigenthümlichkeiten gelenkt würde, um mit grösserer Bestimmtheit, als das bisher geschehen, zu bestimmen, inwieferne in den viel untersuchten und oft beschriebenen rothen Blutkörperchen amöboide Bewegungen und Contractionen stattfinden".

Lieberkühn [2]) beobachtete an rothen Blutkörperchen des Salamanders und des Hechtes active Vorwölbung und Zurückziehung von knopfartigen Fortsätzen. Er sah auch im Inneren der rothen Blutkörperchen lebender Froschlarven eine Bewegung von Körnchen oder kleinen Moleculen.

Faber [3]) machte Beobachtungen über Contractilität und spontane Ortsveränderung an rothen Blutkörperchen in eiweisshältigem Harne, und diese Erscheinungen blieben an farbigen Körperchen länger erhalten, als an farblosen. Er lieferte auch eine ziemlich vollständige Uebersicht der Literatur über diese Erscheinungen, einschliesslich der Berichte über Diapedesis beobachtet von *Virchow*, *Stricker*, *Cohnheim*, *Prussak* und *Hering*. Die Beobachtungen über amöboide Bewegung von *Bastian* (oben citirt), *Owsjannikow* [4]), *Winkler* [5]) und *Brandt* [6]) sind ihm entgangen. Die Experimente von *Arnold* [7]) über Diapedesis und *Belfield*'s Beobachtung der Auswanderung gewisser kleiner Froschblutkörperchen [8]) datiren aus einer späteren Zeit. Seit Publication von *Faber*'s Aufsatz hat auch *Rommelaere* [9]) amöboide Bewegungen gefärbter Blutkörperchen beschrieben, und *Brandt* [10]) besprach die eigenthümlichen Formen der Blutkörperchen des Sipunculus und Phascolosoma mit Bezug auf amöboide Bewegungen, und die Thatsache, dass in der gewöhnlichen Zimmertemperatur beträchtliche Bewegungen ausgeführt werden.

Schmidt [11]) hat an einem frischen, farbigen Blutkörperchen des Amphiuma einmal gleichfalls spontane Bewegung (Dehnung und Contraction), dasselbe Phänomen im menschlichen Blutkörperchen aber häufig beobachtet. Er berichtet, dass er die Erscheinungen an letzteren schon im Sommer 1871 gesehen habe. Er sagt:

---

[1]) „Passage of the Red Blood-corpuscles through the Walls of the Capillaries in Mechanical Congestion". *British Med. Journal.* Mai 1868. PP. 425, 426.

[2]) „Ueber Bewegungserscheinungen der Zellen". *Schriften d. Ges. zur Beförderung d. ges. Naturwissensch. zu Marburg.* Bd. IX. 1870. S. 335.

[3]) „Ueber die rothen Blutkörperchen". *Archiv d. Heilkunde.* Bd. XIV. 1873. SS. 481–511.

[4]) *Op. cit.* Seite 563.

[5]) „Textur, Structur und Zellleben in den Adnexen des menschlichen Eies". Jena 1870, Seite 33.

[6]) „Anatomisch-histor. Untersuch. über den Sipunculus nudus, L." *Mémoires de l'Acad. Imp. des Sciences de St. Petersbourg.* Ser. VII. Tom. XVI. Nr. 8.

[7]) *Loco cit.*

[8]) „Emigration zu Passive Hyperaemia". *Amer. Quart. Microscop. Journ.* Oct. 1878. P. 39.

[9]) „De la Déformation des Globules Rouges du Sang". Bruxelles 1874. P. 47.

[10]) In einer Anmerkung in seinen „Bemerkungen über die Kerne der rothen Blutkörperchen". *L. c.* SS. 391, 392.

[11]) *Op. cit.* S. 67.

„Während ich ein Blutpräparat vom Menschen untersuchte und meine Aufmerksamkeit auf die farbigen Körperchen gerichtet war, wie sie unter dem Deckgläschen durch einen mässigen Strom der Blutflüssigkeit fortbewegt wurden, bemerkte ich an Einigen ein Vorschieben und sofortiges Einziehen von winzigen, conischen, stachelförmigen Fortsätzen, wenn ein Blutkörperchen an ein anderes herankam, ohne mit denselben in Berührung zu treten. Es schien fast, als ob ein Körperchen aus dem anderen derlei Fortsätze anziehen würde. In anderen Fällen habe ich das Vorspringen und rasche Wiedereinziehen von Fortsätzen an den Rändern der Körperchen auch dann bemerkt, wenn sie nicht nahe beisammen lagen. Ich habe diese Erscheinung als Spontanbewegung der rothen Blutkörperchen aufgefasst, doch war ich geneigt, dieselbe einer gegenseitigen Anziehung zuzuschreiben. Nachdem ich den Objectträger etwas erwärmt hatte, bevor ich das Blut eines kräftigen, jungen Mannes übertrug, und die Temperatur der Umgebung mindestens 90° F. betrug, betrachtete ich auch einen gewissen Wärmegrad, zum mindesten 98° F. als nöthig, um die Erscheinung hervorzurufen. Darin hatte ich mich jedoch geirrt. Obgleich die Erscheinung an Körperchen in Ruhe auftrat, war sie doch bedeutend häufiger an Körperchen, welche in der Blutflüssigkeit herumbewegt wurden, ähnlich dem Strome in Capillar-Gefässen; demnach soll der Tropfen am Objectträger dünn ausgebreitet, und rasch mit einem dünnen Deckgläschen bedeckt werden. Während das Körperchen Fortsätze ausschickt, wird sein Körper verlängert, ... denselben Vorgang sieht man auch an den Rändern zweier Körperchen, die sich leicht berühren und wieder langsam auseinanderweichen; am Berührungspunkte bemerkt man zackige Fortsätze, die nach der Trennung entweder permanent bleiben, oder verschwinden. Die Normalwärme des menschlichen Blutes ist zum Hervorrufen der Erscheinung nicht nöthig, da sie auch auf dem ungewärmten Objectträger in einem mässig erwärmten Zimmer auftritt. Wir können daraus schliessen, dass das farbige Blutkörperchen des Menschen eine gewisse Fähigkeit besitzt, sich zu contrahiren, und durch nachfolgende Ausdehnung wieder die ursprüngliche Form anzunehmen, obgleich diese Eigenschaft hier nicht in so hohem Grade besteht, wie an den farblosen Blutkörperchen [1]).

Lankester [2]) sagt in seinen Schlussfolgerungen, dass „die klebrige Masse, welche die rothen Blutkörperchen der Wirbelthiere aufbaut, aus einer Mischung von eiweissartigen und anderen Körpern besteht, oder vielmehr diese hervorbringt, da man ihre Zusammensetzung nicht kennt, von welchen der am leichtesten abtrennbare das Hämoglobin ist; zweitens aus einem Körper, welcher sich in Gestalt des *Roberts*'schen Fleckes abtrennt; und drittens aus dem übrigen Stroma, welches bei den Säugethieren anscheinend homogen ist (mit Ausnahme der chemisch vielleicht verschiedenen äusseren Hülle), jedoch in anderen Wirbelthieren einen scharf umschriebenen Kern enthält. Dieser Kern ist während des Lebens schon differenzirt, aber nicht scharf gezeichnet, und besteht aus, oder kann zerlegt werden zu mindestens zwei Componenten, von denen der eine (Paraglobulin) durch CO_2 fällbar, und durch schwachen NH_3 entfernbar ist, während der andere durchsichtig erscheint und durch Säuren nicht granulirt wird".

Ein übrig bleibendes Stroma, von welchem hier *Lankester* spricht, scheint zuerst von *Nasse* [3]) erkannt worden zu sein, indem er aussprach, dass das rothe

[1]) *Op. cit.* PP. 113—115.

[2]) *Op. cit.* P. 386.

[3]) „Blut". *R. Wagner*'s „Handwörterbuch d. Physiologie". Braunschweig, 1842. I. Bd. S. 89.

Blutkörperchen aus einem Grundgewebe besteht, welches in Wasser nicht löslich ist, und von einer rothen Substanz und etwas Wasser durchdrungen wird, welche wahrscheinlich gelöst oder doch im Wasser sehr leicht löslich ist — der rothe Farbstoff des Blutes — in welchem eine Anhäufung von soliden mit dem Farbstoff nicht in Verbindung stehenden Körnchen vorhanden ist. Auch *Rollett* [1]) hat ein Stroma oder eine Matrix angenommen, welche sich am Aufbau der gefärbten, elastischen, ausdehnbaren Substanz des rothen Blutkörperchens betheiligt, von welcher die Gestalt und die eigenthümlichen physikalischen Eigenschaften des Körperchens bedingt sind. Dieses Stroma ist übrigens nach *Böttcher* ein Kunstproduct, nichts anderes, als ein Ueberbleibsel des farblosen Antheiles des rothen Blutkörperchens, welches in Gestalt und Ausbreitung sehr wechselt und nach Auflösung der ursprünglichen Structur-Verhältnisse zurück bleibt [2]). *Brücke* betrachtete als die wahrscheinlichste Erklärung der Formen der farbigen Blutkörperchen, wie sie nach Zusatz einer Borsäurelösung auftreten, dass eine poröse Masse einer bewegungslosen, sehr weichen, farblosen, hyalinen Substanz vorhanden sei, welche er das „Oecoid" nennt, in dessen Zwischenräumen der lebende Körper eingebettet ist. Letzteren nennt er das „Zooid", bestehend aus dem Kerne, wo ein solcher überhaupt vorhanden ist, und dem übrigen Antheile des Körperchens, welcher das Hämoglobin enthält [3]). *Rollett* hingegen suchte nachzuweisen, dass die Formen, auf welche *Brücke* seine Erklärung gründete, Zersetzungs-Producte seien [4]). *Stricker* stimmt in der Annahme des Oecoids mit *Brücke* überein, trennt aber in den Blutkörperchen der Oviparen den übrigen Antheil in den Kern und in den Körper [5]). Auf diese Weise sind 3 verschiedene Ansichten entstanden, welche *Lankester* [6]) nach *Stricker* in der folgenden Tabelle zusammenstellt:

Die rothen Blutkörperchen der Oviparen können eingetheilt werden in:	Stroma Farbige Materie	nach *Rollett.*
	Oecoid = der äussere Theil des Stroma Zooid = der Rest des Stromas plus Hämoglobin	nach *Brücke.*
	Membran = Oecoid Körper = Zooid minus Kern Kern = Zooid minus Körper	nach *Stricker.*

Hätten die drei Forscher, *Rollett*, *Brücke* und *Stricker* sich nicht durch andere Untersuchungen einen Namen gemacht, so würden diese Aufstellungen betreffend den Bau der farbigen Blutkörperchen, wohl keiner Beachtung gewürdigt worden sein.

Laptschinsky [7]) betrachtete die rothen Blutkörperchen als aus zweierlei Substanzen aufgebaut, nämlich eine glatte, weiche, dehnbare, meistens in rundlicher Form auftretende, welche ganz und gar manche, selbst vielleicht alle Eigenschaften

---

[1]) „Versuche und Beobachtungen am Blute". *Moleschott*'s Untersuchungen. Bd. IX, desgleichen in den *Sitzungsber. der Wiener Akad. d. Wissensch.*, Bd. XLVI. Abth. 2. 1862, S. S. 65—98; und *Stricker*'s Handbuch. Leipzig. 1868. S. 295.

[2]) *Op. cit. Archiv f. mikroskop. Anatomie.* S. 90.

[3]) „Ueber den Bau der rothen Blutkörper". *Sitzungsber. d. Wiener Akad. d. Wissensch.* Bd. LVI. 2. Abth. 1867. S. 79.

[4]) „Ueber Zersetzungsbilder der rothen Blutkörperchen". *Untersuch. aus d. Inst. d. Physiologie u. Histologie in Graz.* Leipzig. 1870. S. 1.

[5]) Mikrochemische Untersuchungen der rothen Blutkörperchen". *Pflüger*'s *Archiv f. d. ges. Physiologie d. Menschen u. d. Thiere.* Bd. I. 1868. S. 592.

[6]) *Op. cit.* in einer Anmerkung S. 374.

[7]) „Ueber das Verhalten der rothen Blutkörperchen etc". *Loco cit.* S. S. 173, 174.

des sogenannten Stroma besitzt; die zweite ist unter dem Mikroskop nur dann sichtbar, wenn sie unter dem Einfluss verschiedener Reagenzmittel präcipitirt wird, oder anschwillt, oder beide Zustände aufweist. Es ist diese zweite Substanz, welche auf Färbungsmittel reagirt, und wenn sie sich im Inneren des Körperchens von der ersten Substanz abtrennt, oder aus ihr hervordringt, gibt sie Anlass zu den verschiedenen beobachteten Formen. Man kann jetzt noch nicht bestimmen, in welchem Verhältnisse diese 2 Substanzen zu einander stehen, bevor der färbbare Antheil nicht präcipitirt ist. Die Trennung in diese 2 Substanzen wird durch verschiedene äussere Einflüsse bedingt.

In den rothen Blutkörperchen der Amphibien, nämlich des Frosches und Salamanders haben *Hensen*, *Böttcher*, *Kollmann* und *Fuchs* ein Netzwerk gesehen, und obgleich keiner von ihnen dasselbe richtig deutete, wie aus ihren Beschreibungen hervorgeht, möchte ich doch auf ihre Beobachtungen besonderen Werth legen.

Hensen schrieb dem Körperchen Protoplasma zu, welches im Kerne und an der inneren Fläche der Membran angehäuft sei, während beide Stücke durch zarte radiäre Fädchen verbunden wären, in deren Maschenräumen die gefärbte Zellflüssigkeit liegen sollte [1]).

Böttcher schloss aus seinen Untersuchungen, dass um den Kern der Blutkörperchen des Amphibs Protoplasma angehäuft sei, welches sich radienförmig in Gestalt von Fädchen in der homogenen rothen Substanz ausbreitet. . . . . Das Protoplasma erscheint bisweilen gleichmässig um den Kern herum gelagert, während andere Male es sich mehr an einer Seite anhäuft. Es ist entweder mit nur wenigen Fortsätzen versehen, oder um den Kern herum in Gestalt eines zierlichen Sternes angeordnet, dessen Spitzen sich gegen den Rand des Körperchens ausbreiten, oder es erzeugt um den Kern herum eine eigenthümlich gelappte Figur. Häufig erscheint es an allen Seiten wie mit feinen, haarähnlichen Fortsätzen besetzt. Dann kann es wieder eine Art Netzwerk darstellen, welches entweder von der weniger tief gefärbten Rindenschicht getrennt, oder contrahirt erscheint, oder es schickt in die Rinde zahllose, äusserst feine radiäre Fädchen, so dass sich seine Fortsätze dem äussersten Umfang des Körperchens nähern. In diesem Falle ist demnach das ganze Blutkörperchen von einem Netzwerk feiner Fädchen durchsetzt [2]).

Nach *Kollmann* schliesst die Membran ein Netzwerk von zarten, gekörnten Eiweissfädchen ein. Diese erzeugen in ihrer Gesammtheit das Stroma, und in den Räumen zwischen den Stroma-Fäden liegt das Hämoglobin. Die weichen, elastischen Eiweissfäden sind zwischen Membran und Kern ausgespannt, und die charakteristische Form des Blutkörperchens beruht auf einem gewissen Grade von Spannung dieser Fäden. Das Hämoglobin in den Maschen hindert eine übermässige Verkürzung der Fäden [3]).

Fuchs spricht sich über das faserige, aus dem Kern entspringende, und zur Peripherie des rothen Blutkörperchens des Frosches ziehende Netz in ähnlicher Weise aus. Er fügt hinzu, dass das Netzwerk dem Körperchen seine Gestalt verleiht und den Kern in der Mitte fixirt. Der Tod des Körperchens bedingt zuerst Gerinnung, später aber Verflüssigung der Fädchen des Netzes. Wenn die Fädchen

---

[1]) „Untersuchungen". *L. c.* S. 261.

[2]) „On the Minute Structural Relations of the Red Blood-corpuscles". *Quart. Journ. of Microscop. Science.* Oct. 1877; S. S. 388—390.

[3]) „Bau der rothen Blutkörperchen". *L. c.* Seite 482.

gerinnen, verkürzen sie sich und erzeugen durch Zug an jenen Punkten, wo sie anhaften, Zacken an der Oberfläche; wenn aber die Verkürzung zu weit vorschreitet, dann werden die Fädchen von der Membran abgerissen, und in beiden Fällen der Verkürzung findet man vorspringende Stellen an der Oberfläche. Die Verflüssigung der Fädchen ist vollendet, wenn das Körperchen die Bläschenform annimmt, wobei es eine halbflüssige Masse zu enthalten scheint, in welcher der Kern eine beliebige Lage einnehmen, und aus welcher dasselbe herausdringen kann, wodurch die Anwesenheit der schon beschriebenen Membran erwiesen wird [1]).

Schmidt scheint gleichfalls Fädchen gesehen zu haben, deutete sie aber ganz falsch. Er berichtet, dass er in den Blutkörperchen des Amphiuma, welche zuerst mit Wasser und hierauf mit einer schwachen Chromsäurelösung behandelt waren, eine Anzahl von feinen Fäden gesehen habe, welche vom Umfange des Kernes durch das Protoplasma gegen die innere Fläche der häutigen Hülle ausstrahlten. Er bemerkt hiezu, dass „dieses Bild die Theorien von *Hensen* und *Kollmann* zu bestätigen scheint; indessen ist dem nicht so, denn eine genauere Beobachtung lehrt, dass diese Linien Risse im Protoplasma sind, nachdem es eine Art von Crystallisation eingegangen. Dies wird noch klarer, wenn man einzelne Spalten sich in Nebenspalten verzweigen sieht" [2]). Er hatte Aehnliches auch an den farbigen Blutkörperchen des Frosches gesehen, und sagt darüber: „Das Protoplasma zieht sich um den Kern zusammen, während die Hüllenschicht abgetrennt erscheint; wenn hingegen sich das Protoplasma nicht vollständig abgelöst hat, werden eine Anzahl fadenförmiger Fortsätze entstehen, welche aus der Hauptmasse des Protoplasmas hervorgehen und sich an gewissen Punkten der häutigen Hülle einsenken" [3]).

Kneuttinger stellte sich vor, dass die beiden Flächen der biconcaven Scheibe des Blutkörperchens an der Stelle der Vertiefung durch Protoplasma-Fäden verbunden seien, und wenn diese reissen, würde sich die Bisquit-Form zur Kugelform umwandeln [4]).

Nach *Krause* bestehen die rothen Blutkörperchen aus: 1. einem farblosen Stroma, einer soliden Eiweisssubstanz, welche in radiären Fädchen angeordnet ist, und 2. Hämoglobin, einer flüssigen, gefärbten Eiweisssubstanz, welche die Zwischenräume zwischen den Fasern erfüllt [5]).

Lieberkühn fand, dass die freien Kerne der rothen Blutkörperchen des Salamanders und Tritons, — wenn das Blut einige Zeit in farbigen Glasröhren aufbewahrt wurde — aus 2 Substanzen bestehen, deren Eine die Hülle und die Septa oder Fädchen erzeugt, die mehr oder weniger regelmässig durch das Innere ziehen, während die andere zwischen diesen Septen enthalten ist [6]).

In den Kernen der farbigen Blutkörperchen haben *Bütschli, W. Flemming* und *E. Klein* das Vorhandensein eines Netzwerkes behauptet, und zwar:

Bütschli beobachtete in jenen der rothen Blutkörperchen des Frosches und des Triton Fädchen mit körnigen Verdickungen, welche den Kern durchziehen und in dessen Wandung eingehen [7]).

---

[1]) *Op. cit.* S. 95.

[2]) *Op. cit.* P. 72.

[3]) *Ibid.* P. 106.

[4]) „Zur Histologie des Blutes". Würzburg. 1865. S. 22.

[5]) „Allgemeine und mikroskopische Anatomie". S. S. 325—334.

[6]) *Loco cit.*

[7]) „Studien über die ersten Entwicklungsvorgänge der Eizelle, die Zelltheilung und die Conjugation der Infusorien". *Abhandl. d. Senckenbergischen Naturforsch. Ges.* Bd. X. Heft 3, 4. 1876. Seite 260.

Flemming sah in vielen sogenannten einzelligen Elementen der Blase der curarisirten Salamandra maculata ein sehr zartes und dichtes Netzwerk von Fasern im Inneren des Kernes und mit der Kernmembran verbunden. Er vermuthete, dass das Netzwerk auch in den Kernen der rothen Blutkörperchen vorhanden sei, obgleich er es daselbst nicht gesehen hatte[1]).

Klein sagt, während er von manchen Capillar-Blutgefässen des Triton spricht: „Manche dieser Capillaren enthielten Blutkörperchen und die Kerne derselben zeigten ein sehr deutliches Netzwerk“[2]). Ferner: „Die Untersuchung der Kerne frischer Epithelien des Frosches, der Kröte und des Triton und der Kerne frischer, farbiger Blutkörperchen dieser Thiere, insbesondere der Kröte, mittelst Zeiss' *F* Linse, oder *Hartnack's* Immersion Nr. 10, ergibt, dass im Kerne Fädchen vorhanden sind, und die sogenannten Körner auf einem gewundenen oder gebogenen Zustande der Fädchen beruhen[3]).

III.

Meine Untersuchungsmethode, nämlich die Behandlung frischen Blutes mit einer Lösung von doppelt chromsaurem Kali und Beobachtung mit starken Vergrösserungen, hat in den farbigen Blutkörperchen die Gegenwart eigenthümlicher Structur-Verhältnisse erwiesen. Sind nun diese im lebenden Körperchen vorhanden, oder sind sie Kunstproducte des Reagenzmittels?

Verdünnte Lösungen von doppelt chromsaurem Kali und Müller's Flüssigkeit sind als die besten conservirenden Mittel, selbst der zartesten thierischen Structuren bekannt; man hält in denselben Nervengewebe, das Auge, Embryonen etc. unverändert eine beliebige Zeit lang. Wenn das befruchtete Hühnerei nach nur 20stündiger Bebrütung in eine verdünnte Lösung von doppelt chromsaurem Kali gelegt wird, schlägt das eben gebildete Herz noch eine Weile fort. *Rollett* hat den Einfluss dieses Salzes auf Protoplasma untersucht und gefunden, dass dadurch keine Veränderungen hervorgerufen werden. In meiner Untersuchungsreihe haben die schwächsten Lösungen (10% saturirter Lösung oder weniger) kein Abblassen der farbigen Blutkörperchen erzeugt, während bei zunehmender Stärke der Lösung, bis zu einem gewissen Punkte, das Abblassen in zunehmendem Grade erfolgte und die morphologischen Eigenschaften zu einer Zeit sichtbar wurden, als noch die Erscheinungen des Lebens — Contraction und amöboide Bewegung — anhielten. Aus dieser Thatsache dürfen wir schliessen, dass das Reagens die lebende Materie nicht verändert, oder zum mindesten nicht ernstlich gestört hatte, und wenn wir sehen, dass die so aufgeklärten Structur-

[1]) „Beobachtungen über die Beschaffenheit des Zellkernes“. *Archiv f. mikroskop. Anatomie.* Bd. XIII. 1876. S. 693 u. folg.

[2]) „Obervations on the Structure of Cells and Nuclei“. *Quart. Journ. of Microscop. Science.* July 1878. P. 337.

[3]) *Ibid.* P. 332.

verhältnisse dieselben sind, wie an anderen Formen der lebenden Materie ohne Zusatz eines Reagenzmittels, dann ist wohl die Schlussfolgerung statthaft, dass diese Verhältnisse wirklich während des Lebens vorhandene, und nicht künstlich erzeugte sind.

Die Kenntniss der Structur der rothen Blutkörperchen befähigt uns noch nicht, alle Probleme betreffend ihre Natur zu lösen; aber einige Fragen erhalten durch meine Untersuchungen eine bestimmte und wohl definitive Antwort.

Das farbige Blutkörperchen ist keine Zelle in irgend einem Sinne dieses Wortes, sondern wie das farblose Körperchen, ein freies Stückchen lebender Materie (Bioplasson) des Körpers. Auf breitester Grundlage können wir sagen, dass der Unterschied zwischen beiden Arten von Körperchen auf der Anwesenheit des Hämoglobins beruht, worunter wir eine Substanz, oder Substanzen von chemisch ohne Zweifel sehr complicirter Natur verstehen, welche unter allen verschiedenen physiologischen Verhältnissen das färbende Princip der Körperchen ist.

Die rothen Blutkörperchen des Menschen schwanken so sehr an Grösse, dass alle Versuche, sie ihrem Umfange nach von gewissen anderen Säugethier-Blutkörperchen zu unterscheiden, als unhaltbar zurückgewiesen werden müssen.

Das rothe Blutkörperchen hat keine eigene Hüllen-Membran; doch muss man eine äusserste Lage, welche sich im Wesentlichen wie die innere, das Netzwerk erzeugende Substanz verhält, als eine morphologisch ausgeprägte Bildung anerkennen, die entweder als eine Hülle von gleichmässiger Dicke oder als ein Körnchenkranz erscheint. In den rothen Blutkörperchen der niederen Formen der Wirbelthiere ist in der Regel ein Kern vorhanden, was als Regel in jenen des Menschen und anderer Säugethiere nicht der Fall ist; jedoch kann man im Inneren dieser gelegentlich eine Anhäufung von solider Substanz antreffen, und diese, wenn man will, als Kern bezeichnen.

1873 hat *C. Heitzmann* in einer, der Akademie der Wissenschaften in Wien gemachten Mittheilung das Vorhandensein eines Netzwerkes in Amöben, Blutkörperchen des Krebses und des Triton, menschlichen farblosen Blut- und Colostrum-Körperchen nachgewiesen. Er erklärte auf Grundlage directer Beobachtungen der Veränderungen im Netzwerke während der Contraction des lebenden Körperchens, dass die das Netzwerk erzeugende Substanz, die eigentliche lebende Materie oder Bioplasson sei, aus welcher das Kernkörperchen, der Kern, die Körnchen und deren verbindende Fädchen bestehen. Ausser gewissen Zuständen dieser Materie, welche uns hier nicht näher berühren, beschrieb und illustrirte er drei Zustände des Netzwerkes, nämlich jenen der Ruhe, jenen der Contraction und jenen der Dehnung.

Ein vierter Zustand der lebenden Materie wurde von diesem Forscher hypothetisch erschlossen, um die Bildungen flacher Lagen dieser Substanz zu erklären, wie man dieselben an den Wänden der Vacuolen, an der Schale des Kernes und als äussere Hülle des gesammten Bioplasson-Körpers beobachtet.

Heitzmann nimmt an, dass jeder dieser Zustände zu irgend einer Zeit in einen anderen übergehen könne, so zwar, dass das Netzwerk aus dem Zustande der Ruhe unmittelbar in jenen der Contraction oder Extension, oder des flachen Lagers übertreten, und umgekehrt aus jedem dieser letzteren Zustände in einen früheren zurückkehren könne. So würde im Bioplasson-Körper eine, von einer continuirlichen dünnen Wand begrenzte Vacuole entstehen, welche eine leblose Flüssigkeit oder ausser dieser auch abgerissene Theilchen der lebenden Materie enthält, oder die Bioplasson-Masse würde in ihr Inneres fremde Körper aufnehmen, indem sie um diese herum eine Tasche erzeugt, welche sich gegen die Mitte öffnet, und gegen die Peripherie schliesst, worauf das Netzwerk aus dem continuirlichen Lager wieder hergestellt würde. Auch kann ein Bioplasson-Körper, nachdem derselbe einen Theil seiner Substanz durch Lappen- oder Knopfbildung verloren, ebenso das abgelöste Stückchen selbst wieder abgerundet werden, und sich die Stelle der Ablösung schliessen, ohne Verlust des Lebens nach sich zu ziehen. Weiterhin können auch zwei Bioplasson-Körper mit einander verschmelzen und ein Abschnitt des peripheren Theiles eines jeden in das verbindende Netzwerk umgewandelt werden.

Diese Anschauungsweise, auf die lebende Materie der farbigen Blutkörperchen übertragen, ermöglicht die Erklärung der Formveränderungen, wie wir sie beobachtet und beschrieben haben. Welches sind die Veränderungen, welche nach Zusatz einer 40% oder 50% saturirten Lösung von doppelt chromsaurem Kali auftreten? Was ich gesehen habe, sind Einkerbungen und Vorwölbungen, entweder bleibend oder sich wieder ausgleichend; Vorspringen von bald gestielten, bald breit aufsitzenden Knöpfen, bisweilen so zahlreich, dass sie den Hauptkörper kranzartig umgeben; Verringerung des Umfanges des Hauptkörpers durch Ablösung von Knöpfen; Auftreten eines netzförmigen Baues, am ausgeprägtesten an jenen Körpern, welche nicht viel von ihrer Substanz verloren hatten: Vacuolirung der Körperchen und Umwandlung vieler abgelöster Theilchen zu vacuolirten Kugeln, bei gleichzeitiger Zunahme des Umfanges; schliesslich Umwandlung zu blassen, nahezu structurlosen Scheibchen.

Die regelmässigen Rosetten-, Stern- und Stechapfelformen sind durch eine gleichmässige concentrische Contraction der lebenden Materie bedingt, und indem die Flüssigkeit aus den verkleinerten Maschenräumen

gegen die äussere Hülle zwischen den Ansatzstellen der Fädchen gedrängt wird, entsteht eine Vorwölbung an der Peripherie. Unregelmässige Contractionen der lebenden Materie werden an der Peripherie unregelmässige Lappen erzeugen.

Eine Kerbe ist durch eine örtlich beschränkte Contraction des Netzwerkes im Inneren des Körperchens bedingt. Contraction der lebenden Materie an einem Abschnitte der Peripherie wird die Vorwölbung eines Lappens an einem anderen Abschnitte hervorrufen, wobei der Lappen von der äusseren Hülle des Körperchens umschlossen bleibt.

Eine Segment-Contraction des Netzwerkes wird ein Bersten der äusseren Schicht des Körperchens nach sich ziehen, mit Vorspringen eines gestielten Körnchens oder Knöpfchens, welches früher ein Bestandtheil des innerlichen Netzwerkes war. Andauernde Contraction wird ein Abreissen des Stieles bedingen, mit Bildung des sogenannten Detritus oder kleiner isolirter Körnchen, oder falls der vorgeschobene Knopf etwas grösser oder aufgequollen ist, mit Bildung einer blassen grauen Scheibe.

Die eigenthümlichen Körperchen, welche *Lostorfer* als charakteristisch für Syphilis angesehen hatte, und welche *Stricker* im Blute von, in Folge dieser und verschiedener anderer Krankheiten heruntergekommenen Individuen nachwies, sind eben nur solche Scheibchen, d. h. Theilchen der rothen Blutkörperchen, welche aus dem Inneren hervorgedrängt und abgelöst wurden und mehr oder weniger aufgequollen sind. Da Personen von schlechtem Allgemeinbefinden in einer gewissen Masse ihres Körpers eine verhältnissmässig geringe Menge lebender Materie, oder was dasselbe bedeutet, in einem Bioplasson-Körper oder einem Plastid — der sogenannten „Zelle“ — nur ein zartes Netzwerk haben, kann sich dieses Netz in der vergleichsweise grossen Menge von Flüssigkeit viel leichter contrahiren und ein Bersten der äusseren Schicht veranlassen, als in gesunden Personen, in deren Plastiden weniger Flüssigkeit und daher auch weniger Spielraum für die Contraction vorhanden ist.

Schliesslich wird, nachdem vom Mutterkörper eine grosse Menge des Netzwerkes abgetrennt worden ist, der Körper in eine blasse Scheibe umgewandelt, in welcher keine oder nur sehr undeutliche Spuren des Netzwerkes vorhanden sind — die sogenannten „Schleimkugeln“.

Die lebende Materie kann in jedem Stadium der Vorwölbung von Lappen, oder gestielten Knöpfchen oder Körnchen vom Tode ereilt werden, und dann wird der Zustand der Contraction durch die Todtenstarre fixirt. Es ist vielleicht werth anzuführen, dass unregelmässige Contractionszustände zu einer solchen Permanenz besser geeignet sind, als regelmässige, die durch Erschlaffung des Netzwerkes oder Wiederherstellung des Ruhezustandes häufiger zurückgehen, wenn sich der Tod naht. In Blutkörperchen jedoch, welche über zwei Jahre lang in doppelt

chromsaurem Kali gehalten worden waren, konnte man alle beschriebenen Formen beobachten gerade so gut, wie in frischen Präparaten.

Der Grund, warum sich die kleinsten Körperchen auf Zusatz einer Lösung von doppelt chromsaurem Kali mittlerer Concentration nicht verändern, ist vielleicht, dass sie compacte Massen lebender Materie sind, in welchen sich in den Maschenräumen noch kein Hämoglobin angesammelt hat, so zwar, dass die Lösung überhaupt kein Hämoglobin vorfindet oder es nicht zu erreichen vermag. Diese kleinen Körperchen sind wahrscheinlich Zwischenstadien in der Entwicklung der rothen Blutkörperchen, oder „Hämatoblasten", wie sie von *Heitzmann* [1]) und *Hayem* [2]) genannt wurden [3]).

B. Der Ursprung der rothen Blutkörperchen.

Im Jahre 1872 [4]), demnach zu einer Zeit, als ich den Bau und die durch Entwicklungsphasen bedingten Unterschiede der lebenden Materie noch nicht kannte, und ein Anhänger der Zellentheorie war, machte ich die folgenden Aussagen:

Blutbildung aus Knorpel. Wenn wir einen Horizontalschnitt in einiger Entfernung von der Oberfläche des Condyl. femoris eines etliche Wochen alten, eben getödteten Hundes, bei mässig starker Vergrösserung in Kochsalzlösung von $^1/_2$% betrachten, erkennen wir in der Grundsubstanz Knorpelzellen zweierlei Art. Einmal grössere, blass gekörnte, mit einem deutlichen Kern versehene; zweitens kleinere, stark glänzende, gelbliche, undeutlich gekörnte, scheinbar kernlose Knorpelzellen. Zwischen beiden Arten gibt es Uebergänge; man findet nämlich Zellen, deren Körper zum Theil blass und feingekörnt, zum Theil besonders an einer Randpartie glänzend ist.

Noch auffälliger ist dieses Verhältniss an Sagittalschnitten von der durch und durch knorpeligen, von Gefässkanälen durchzogenen Epiphyse desselben Hundes. Nahe der Gelenkoberfläche sehen sich die dicht übereinander gelagerten Zellen ziemlich gleich; je weiter man von der Oberfläche gegen die Diaphyse zu rückt, und je grösser die Zellen werden, um so deutlicher findet man den Unterschied zwischen

[1]) „Studien am Knochen und Knorpel". Mediz. Jahrbücher 1872.

[2]) „Sur l'Évolution des Globules rouges dans le Sang des Vertébrés". *Comptes Rend. Acad. des Sciences.* 1877, *Idem* Société de Biologie. 1877. „Sur l'Évolution des Globules rouges dans le Sang des Animaux supérieurs". *Compt. Rend. de l'Acad. de Sciences.* 1877.

[3]) Mein Freund *Elsberg* hat sich in diesem Kapitel der undankbaren Mühe unterzogen, die Literatur der farbigen Blutkörperchen von gewissen Gesichtspunkten aus möglichst vollständig aufzuzählen. Dieser Einblick in die Thätigkeit der Mikroskopiker ist ein ziemlich trostloser und bekräftigt wieder die bekannte Thatsache, dass die Schreibseligkeit der Autoren mit der Schärfe ihrer Beobachtungsgabe und ihres Urtheiles im umgekehrten Verhältnisse steht. Aus diesem Grunde habe ich vorgezogen, in meinem Buche der Literatur nicht viel Platz einzuräumen, und mich auf Citiren anerkannt guter Beobachter zu beschränken. *H.*

[4]) Studien am Knochen und Knorpel". Mediz. Jahrbücher. 1872.

den beiden Knorpelzellenarten. Gleichzeitig erscheinen neue Merkmale. Während die blassen, feingranulirten Zellen ihre Höhlen nahezu vollständig ausfüllen, ist dies bei den glänzenden, undeutlich gekörnten, gelblichen Zellen in der Regel nicht der Fall. Die glänzende Substanz hat sich wandständig gelagert und umschliesst wie eine halbe Hohlkugel, im Profil wie ein Halbmond, die blasse Substanz oder eine Vacuole, oder sie liegt im Centrum der Knorpelhöhle als runder oder eckiger, unregelmässig zackiger Körper, umgeben von einer structurlosen Zone.

An den hart an das Kalkgebiet stossenden Knorpelzellen ist der Unterschied zwischen den beschriebenen zwei Arten stark in die Augen springend. Die mächtigen, in Längsreihen angeordneten Knorpelräume sind in den einzelnen Colonnen von den blassen Zellkörpern fast vollständig ausgefüllt. Hart an diese stossen Knorpelräume, welche vom Zellkörper nicht ganz erfüllt sind, indem zwischen dem Randcontour desselben und jenem der Grundsubstanz ein verschieden breiter, heller, structurloser Saum übrig kleibt. Endlich treffen wir sehr häufig in der Mitte der Knorpelhöhle die glänzende, grob granulirte Substanz, welche hier durch zackige Ausläufer besonders markirt ist; um diese wieder eine sehr fein gekörnte Zone, zwischen welcher und der Grundsubstanz noch eine structurlose Zone liegt. . . . . Mit Goldchlorid färbt sich der blasse, fein gekörnte Körper blassviolett, während die grobgekörnten dunkelviolett werden, so dass deren eigenthümlicher, gelblicher Glanz erhalten bleibt.

Ein je älteres Thier (Hund, Katze oder Kaninchen) wir untersuchen, um so dünner finden wir seinen Gelenkknorpel, um so spärlicher aber auch die glänzende Substanz in den Knorpelzellen. Von einem sehr alten Hunde konnte ich, ohne mein Messer zu schädigen, in frischem Zustande des Objectes nur einen einzigen, dünnen Schnitt erhalten, in dessen Knorpelhöhlen nur blasse, mit deutlichen Kernen versehene Zellen lagen; unmittelbar unter dieser Lage war harter Knochen.

Untersuchen wir nun die im Kalkgebiete des Knorpels eines jungen Thieres auftretenden Räume, die wie bekannt, durch Ausschmelzung der kalkführenden Grundsubstanz des Knorpels entstehen. Wir finden zunächst die Höhlenwand von farblosen, feingekörnten Protoplasmamassen ausgekleidet; central aber rundliche, nach einer Seite spitz zulaufende Körper (respective Räume), die von Spindelzellen begrenzt sind, welche gegen die Spitze zusammentreten, um diese zu bilden. In der Mitte dieser Körper treffen wir Gruppen von glänzenden, wie durch Zersplitterung eines Klumpens entstandenen Gebilden. (S. Fig. 27.)

Da die glänzenden Körperchen Entwickelungsphasen gegen die Bildung nahezu vollendeter rother Blutkörperchen zeigten, betrachtete

ich sie als die jugendlichen Formen der letzteren und schlug zu deren Bezeichnung den Namen „Hämatoblasten“ vor. Ich folgerte, dass ein Theil der Knorpelkörperchen, oder ein Abschnitt eines Körperchens zu Hämatoblasten umgewandelt war.

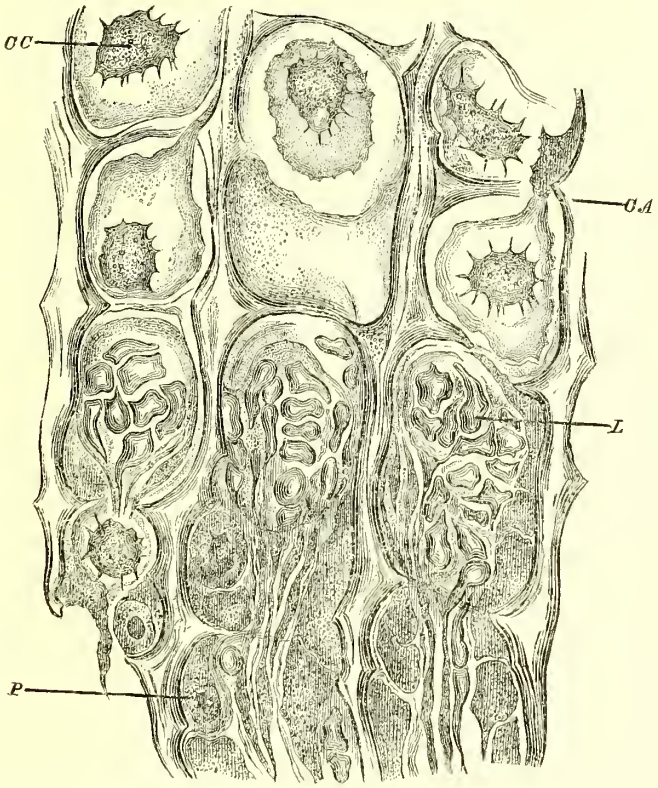

Fig. 27. Oberschenkelknochen-Condyl eines jungen Kaninchens, am Verkalkungsrande des Diaphysen-Knorpels. Sagittalschnitt. (Publ. 1872.)

CC Knorpelkörperchen, welche die Räume der verkalkten Grundsubstanz *CA* erfüllen, in gleicher Höhe zu Hämatoblasten *L*, und darunter zu medullaren Körperchen *P* umgewandelt sind. Die Spindeln in der Mitte der Markräume sind in Bildung begriffene Blutgefässe. Vergr. 800.

Bildung von Blut im entzündeten Knochen. An Präparaten, die ich von einem Hundeschienbeine erhielt, welches 8 Tage vor dem Tode des Thieres mit dem Glüheisen tangential so verletzt wurde, dass die Markhöhle uneröffnet war, fand ich mitten in der unverletzten Knochensubstanz Knochenhöhlen in grosser Zahl, die nebst blassen, feinkörnigen Protoplasma-Klümpchen die variable Anzahl fertiger, rother Blutkörperchen enthielten. (S. Fig. 28.)

Dieser Befund macht die Vermuthung rege, dass die Blutkörperchen aus den Knochenzellen entstanden sind.

Es hat sich zunächst darum gehandelt, Uebergangsformen aufzufinden, die darthun sollten, dass es sich hier, soweit aus dem Nebeneinanderstehen der Formen ein Schluss gestattet ist, in der That um eine Entwicklung solcher Gebilde handle. An einschlägigen Bildern war

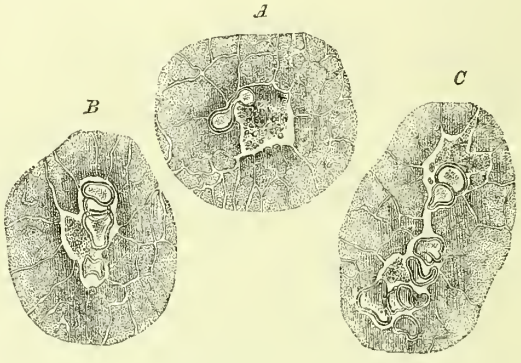

Fig. 28. Knochenkörperchen aus dem compacten Theile einer Hunde-Tibia, welche mit dem Glüheisen verletzt worden war. Achter Tag der Entzündung. Chromsäure-Präparat. (Publ. 1872.)

In *A*, *B* und *C* schwankt die Anzahl der rothen Blutkörperchen. Vergr. 800.

an den genannten Präparaten kein Mangel. Man sieht da innerhalb der Knochenhöhlen die mannigfaltigen Formen einer durch structurlosen Bau, starken Glanz und gelbe Farbe ausgezeichneten Substanz, bald als randständig dem blasskörnigen Protoplasma anliegende Leistchen; bald als sehr dunkel, aber einfach contourirte, häufig mit feinen Spitzen versehene Klümpchen; dann als grau glänzende, nicht scharf contourirte Scheibchen; endlich als Körper vom Aussehen rother Blutkörper mit deutlichem Doppelcontour und einer napfförmigen Vertiefung, die an auf der Kante stehenden Körpern die bekannte Bisquitform erzeugt. Häufig tritt die Substanz in Form von Klümpchen auf, die wie aus groben Körnern zusammengesetzt sind, daher ein traubiges Aussehen bieten.... (S. Fig. 29.)

Nun ist erweislich, dass dieselben Bildungen in Blutgefässen vorkommen und zwar derart, dass über ihre Identität mit jenen der Knochenhöhle kein Zweifel aufkommen kann.

Der Umstand, dass wir jene Elemente, die innerhalb der Blutgefässe angetroffen werden, ohne Anstand als Blutkörper bezeichnen dürfen, der Umstand ferner, dass wir es hier mit in Entwicklung begriffenen Blutgefässen zu thun haben, und in ihnen Körper vorkommen, die zwar noch nicht fertige, rothe Blutkörper sind, aber vermöge ihrer gelben Farbe einerseits, und ihres dem Protoplasma ähnlichen Aussehens anderseits als Zwischenstufen zwischen rothen und farblosen Körpern gelten

können, legen es nahe anzunehmen, dass wir innerhalb des jungen Gefässes Entwicklungszustände der rothen Blutkörper vor uns sehen. Dann liegt es aber auch nahe, die ihnen analogen Körper in den Knochenräumen als eben solche Gebilde anzusprechen.

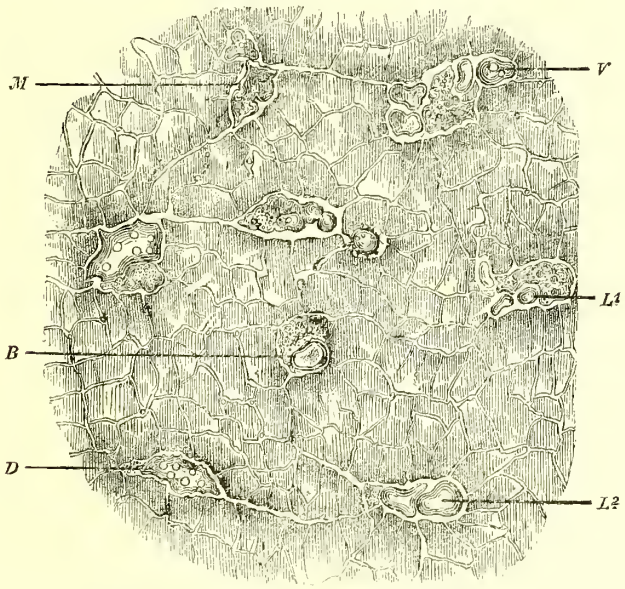

Fig. 29. Hämatoblasten in den Knochenkörperchen einer Hunde-Tibia, welche mit Glüheisen verletzt worden war. Achter Tag der Entzündung. (Publ. 1872.)

Glänzende, homogene Klümpchen L^1 und L^2, bisweilen mit Vacuolen versehen V, oder von zahlreichen Vacuolen durchbrochen D. Die glänzende Substanz bildet die Randzone des Körperchen M. Bei B ein völlig entwickeltes Blutkörperchen. Vergr. 800.

Wir haben augenscheinlich eine Umwandlung des Protoplasma vor uns, wie sie *W. H. Carmalt* und *S. Stricker* [1]) in Elementen der entzündeten Hornhaut des Frosches und des Kaninchens fanden. Im Wesentlichen bin ich zu demselben Resultate gelangt, wie *C. Rokitansky* [2]), der nachgewiesen hat, dass bei gewissen krankhaften Vorgängen in Mutterzellen, die in einem Verästlungsprocesse zu einem Capillargefässsystem begriffen sind, Blut neu entsteht.

In 1873 (Seite 47) habe ich ausgesprochen, dass alle beschriebenen Bildungen nichts anderes sind, als lebende Materie in Jugendform, von welcher am Wege der Vacuolirung und Reticulirung Protoplasma-Körper entstehen können. Klümpchen der lebenden Materie, welche von den Nachbarbildungen abgetrennt und im Plasma innerhalb der Blutgefässe

[1]) Mediz. Jahrbücher. Wien. 1871.
[2]) Handbuch der allg. patholog. Anatomie. Wien. 1846.

suspendirt sind, habe ich stets als die Bilder rother Blutkörperchen, als „Hämatoblasten" betrachtet.

Zu jener Zeit war die Idee vorherrschend, dass die farbigen Blutkörperchen aus kernhaltigen, farblosen Körperchen hervorgehen, obgleich für diese Annahme keine andere Stütze aufzufinden war, als dass im Embryo innerhalb der Blutgefässe zahlreiche, kernhaltige Körperchen vorhanden sind. Alle Versuche, die farblosen Blutkörperchen ausserhalb des Körpers, durch Zuleitung von Sauerstoffgas in gefärbte umzuwandeln, erwiesen sich als erfolglos. Ich habe aber gezeigt, dass wenn ein Gewebe in ein anderes umgewandelt wird, z. B. Knorpel zu Knochen, und ebenso im Entzündungszustande eines Gewebes, z. B. des Knochens, am Körnchen der lebenden Materie gefärbte Blutkörper hervorgehen, auf eine Weise, welche von der von anderen Histologen angenommenen, beträchtlich verschieden ist.

E. Neumann [1]) hat zuerst auf Unterschiede in den Formen der Knochenmark-Elemente aufmerksam gemacht. Er beschrieb im ausgepressten Knochenmarksafte suspendirte farblose, granulirte Lymphkörperchen und gelb gefärbte Elemente, welch letztere durch homogene Beschaffenheit und eine die der rothen Blutkörperchen nur wenig übersteigende Grösse charakterisirt waren. Die gefärbten „Zellen" fand *N.* im Knochenmarke in um so grösserer Zahl, je jünger das Individuum war. Er deutete dieselben als Uebergangsstufen zu rothen Blutzellen und kam zu dem Schlusse, dass in den Knochen während des ganzen Lebens eine fortdauernde Umwandlung lymphkörperartiger Zellen in farbige Blutzellen stattfindet.

G. Bizzozero [2]) fand im Knochenmarke farblose Protoplasmakörper; dann solche mit homogenen, röthlichgelben Kernen; endlich solche, welche in Theilung begriffen 2 homogene, röthlichgelbe Kerne enthielten. Auch *B.* sieht in diesen Formen Uebergänge von farblosen zu gefärbten „Zellen", und schliesst gleichfalls auf die Bedeutung des Knochenmarkes als Productions-Stätte von farblosen und rothen Blutkörperchen. Die Ausgangspunkte für die Bildung der letzteren sollten die Kerne der ersteren sein.

Aus meinen Schilderungen geht hervor, dass die von *E. Neumann* und *G. Bizzozero* beschriebenen Bildungen identisch sind mit jenen, die ich als „hämatoblastisch" bezeichnete, aber nicht nur im Knochenmarke, sondern auch im Knochen und im Knorpel beim normalen Vorgange der Knochenbildung vorkommen. Die gelblichen Klümpchen, die wir Alle gesehen hatten, sind eben keine Blutkörperchen, obgleich sie unter

[1]) Centralblatt f. d. med. Wissenschaften 1868. Archiv d. Heilkunde, X.

[2]) Gazetta medica Lombarda. 1868 und 1869.

gewissen Bedingungen das Materiale zur Bildung der farbigen Blutkörperchen abgeben können.

Auf Grundlage seiner Untersuchungen über den Knorpel und Knochen bei Vögeln, machte 1876 *L. Schöney* [1]) die folgenden Aussagen:

E. Neumann [2]) hat die Annahme der Blutbildung, respective einer Neubildung von rothen Blutkörperchen an der Ossificationsgrenze des Knorpels bestritten. Gleichzeitig wies er auf *Aeby* hin, als jenen Forscher, der zuerst diese Blutbildung behauptet habe. *Aeby* hat jedoch in seiner citirten Schrift „Ueber die Symphysis ossium pubis des Menschen, nebst Beiträgen zur Lehre vom hyalinen Knorpel und seiner Verknöcherung". Zeitschr. f. rat. Med. 3. Reihe 4. Band. 1858, die Blutbildung an der Ossificationsgrenze nur vermuthungsweise hingestellt. Er sagt (pag. 54. l. c): „Auffallend bleibt die Menge der Blutkörperchen, welche sich zuweilen in den Markräumen noch lange vor der Bildung von Gefässen vorfindet, und wenn es auch möglich, ja sogar wahrscheinlich ist, dass dieselben blos von anderwärts eingedrungen sind, so wird doch den Umstand, dass neben den Zellen oft sehr zahlreiche, ihren Kernen durchaus an Grösse und Gestalt analoge, kernartige Gebilde vorkommen, von denen die allmäligsten Uebergänge, namentlich in Beziehung auf die Abplattung, bis zum fertigen Blutkörperchen sich vorfinden, die Frage gerechtfertigt, ob nicht vielleicht zwischen beiden ein genetischer Zusammenhang stattfinde. Meine in dieser Richtung angestellten Forschungen haben zu keinem Resultate geführt".

Die von *E. Neumann* gegen *Heitzmann*'s Darstellung vorgebrachten Gründe vermag ich nicht als stichhaltig anzuerkennen. So z. B. findet er es unbegreiflich, dass die Hämatoblasten sich mit Carmin färben, während fertige rothe Blutkörperchen dieses bekanntlich nicht thun. *Heitzmann* sagt aber ausdrücklich, dass die Hämatoblasten homogene, gelbliche, glänzende Klümpchen, den Jugendzustand des Protoplasmas, darstellen, und aus ihnen erst in weiterer Folge, nachdem sie gewisse Veränderungen erlitten haben, wirkliche rothe Blutkörperchen hervorgehen; Körper in ihrem Jugend- und Alterszustand können aber verschiedene Reactionen auch gegen Färbemittel darbieten.

E. Neumann vermisst ferner in den Hämatoblasten die Kerne, und weil er der gebräuchlichen Annahme huldigt, dass die Blutkörperchen in ihrem Jugendzustande Kerne besitzen, später hingegen kernlos sind, vermag er in den Hämatoblasten überhaupt nicht den Jugendzustand der rothen Blutkörperchen zu sehen. Meine Untersuchungen sind geeignet, gerade über diesen Punkt Aufschlüsse zu geben.

El. Metschnikow [3]) fand im bebrüteten Hühnerkeime früher kernhaltige, weniger gefärbte und erst später kernhaltige, deutlich gefärbte Blutkörperchen, und schliesst daraus, dass letztere aus ersteren hervorgegangen seien. Dieser Schluss ist nicht ganz gerechtfertigt, denn es können ja aus einer und derselben Quelle anfangs wenig, später stark gefärbte Blutkörperchen entstehen, und von dieser Quelle in den Kreislauf gelangen, ohne dass man gerade einen unmittelbaren Ueber-

[1]) „Ueber den Ossificationsprocess bei Vögeln und die Neubildung von rothen Blutkörperchen an der Ossificationsgrenze". *Archiv f. mikroskop. Anatomie.* Bd. XII. 1876.

[2]) „Heitzmann's Hämatoblasten". *Archiv f. mikroskop. Anat.* Nov. 1874.

[3]) „Zur Entwicklungsgeschichte der rothen Blutkörperchen". *Virchow's Archiv* 41. Bd. 1867.

gang der einen in die anderen anzunehmen brauchte. Derselbe Einwand gilt wohl auch für die Blutkörperchen der Säugethiere. Wenn anfangs kernhaltige, später kernlose Blutkörperchen sichtbar sind, wer sagt uns denn, dass die letzteren aus den ersteren entstanden, und wer sagt uns denn, dass jedes rothe Blutkörperchen ein Stadium gehabt haben muss, in welchem es mit einem Kerne versehen war?

Betrachten wir einen Schiefschnitt von der Ossificationsgrenze eines wachsenden Huhnes. Wir sehen in der Mitte eines Ausschmelzungsraumes homogene, glänzende Klümpchen in kolbigen Räumen liegend, welche von spindelförmigen Elementen abgeschlossen werden. Davon kann man sich mit Hilfe der Stellschraube überzeugen. Man überzeugt sich ferner, dass die Kölbchen mindestens nach einer Richtung hin spitz zulaufen, und mit einem fertigen Blutgefässe in keiner Verbindung stehen. Diese Kölbchen sind von den Autoren in übereinstimmender Weise als die ersten Gefässanlagen angesprochen worden, welche ja auch bei Säugethieren zuerst im Centrum je eines Markraumes auftauchen, wo das Blutgefäss in fertigen Markräumen gleichfalls zu verlaufen pflegt. Es wird nicht angezweifelt, dass die schmalen Spindeln im optischen Durchschnitte Gefäss-Endothelien angehören. Was sind nun die glänzenden Körper in Mitten der Gefässräume? Körper, welche in Lichtungen unfertiger oder fertiger Blutgefässe liegen, darf man wohl als Blutkörperchen bezeichnen; die Körper aber, welche vor uns liegen, sind keine Blutkörperchen, sondern vorerst nur Hämatoblasten. Sie zeichnen sich, wie erwähnt, durch homogene Structur und einen eigenthümlichen, gelblich grünlichen Glanz aus. Auf die Farbe selbst kann ich keinen allzugrossen Werth legen, da auch das Kalkgerüst einen gelblichen Glanz besitzt, die fertigen Blutkörper aber in meinen Präparaten häufig die gelbe Farbe vermissen lassen. Das Auffallende ist allerdings, dass an diesen Körpern keine Kerne sichtbar sind, und noch auffallender, dass tiefer unten gegen den fertigen Knochen zu liegende Blutgefässe, deren Zusammenhang mit älteren Blutbahnen noch nicht mit Bestimmtheit nachgewiesen werden kann, strotzend mit Blutkörperchen erfüllt sind, welche keine Kerne zeigen. Erst in tieferen Gefässbahnen tauchen die charakteristischen oblongen, mit je einem deutlichen Kerne versehenen Körperchen des Vogelblutes auf. Wenn nun zugegeben

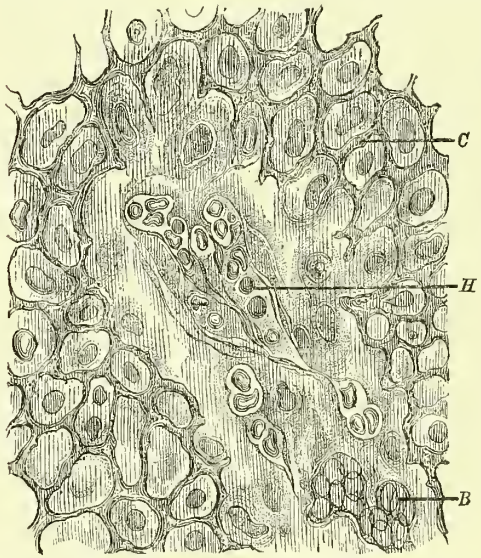

Fig. 30. Schiefschnitt durch den Ossificationsrand des Oberschenkel-Condyls eines jungen Huhnes.

Der centrale Markraum ist von einem verkalkten Fachwerk des Knorpels *C* umgeben, und in dessen Mitte sind mehrere kolbige Räume, welche Hämatoblasten *H* enthalten. Im untersten Raume *B* zeigen die rothen Blutkörperchen noch keine Kerne. Vergr. 700.

werden muss, dass die jüngsten Markbildungen hart an der Ossificationsgrenze des Knorpels zu suchen sind, die älteren dagegen tiefer unten, wenn man ferner an einem so kleinen Felde, wie es relativ das Feld einiger Markräume ist, so verschiedene Bildungen antrifft, welche man als Blutkörperchen ansprechen muss, dann wird man sich mit dem Gedanken vertraut machen können, dass der Kern keineswegs eine frühzeitige, vielmehr eine ziemlich späte Bildung im Blutkörperchen sei, wie ja schon *E. Brücke* von Protoplasmakörpern anderer Art ausgesprochen hat. (S. Fig. 30.)

Ich kann die Bilder, deren eines hier wiedergegeben ist, unmöglich anders deuten, als so, dass ich sage: die zuerst gebildeten Blutkörperchen, die Hämatoblasten, sind kernlos, und erst die fertigen Blutkörperchen haben Kerne. Man wird den Quellen der Blutbildung bei Säugethieren nachforschen müssen, ohne gerade den Kern als ein Postulat des Jugendzustandes anzusehen.

Während ich die Neubildung rother Blutkörperchen aus Hämatoblasten an der Ossificationsgrenze des Hyalinknorpels wachsender Vögel als sicher betrachte, muss ich andererseits bemerken, dass im ausgewachsenen Thiere eine solche Neubildung sicherlich nicht mehr stattfindet. Schon bei einer 9 Monate alten Taube stösst an eine Schicht runder Knorpelkörperchen, die keine Knorpelmarkräume zeigt, unmittelbar fertiges Knochengewebe mit fettgewebehaltigen Markräumen. Die Blutgefässe dieser Markräume bilden an dem oberen, dem Knorpel zugekehrten Ende der Räume Schlingen. Hier fehlt die Zwischenstufe der Verkalkung der Grundsubstanz und fehlen Bilder, welche als Neuformation von Blutgefässen und Hämatoblasten gedeutet werden könnten. In noch älteren Thieren, wo die Schicht des Hyalinknorpels noch mehr reducirt erschien, waren die oberen Enden der Markräume vermittelst concentrischer Lamellenlagen von Knochengewebe gegen den Knorpel hin abgeschlossen.

Hayem beschrieb 1877 kleine glänzende Klümpchen in der Blutflüssigkeit, welche im Fötus zahlreicher sind als im Erwachsenen, und welche er, wie mir scheint, ganz gerechtfertigter Weise als „Hämatoblasten" bezeichnet.

Rothe Blutkörperchen sind sehr frühe Bildungen im mittleren Keimblatte (Mesoblast) des Embryos. Wahrscheinlich entstehen sie in jedem, mit lebender Materie versehenen Theile des Körpers, insbesondere in allen Varietäten jenes Gewebes, welches ausschliesslich mit Blutgefässen versehen ist, nämlich des Bindegewebes. Rothe Blutkörperchen gehen aus Klümpchen der lebenden Materie hervor, wo immer, im jungen, wachsenden Thiere, eine Art des Bindegewebes in eine andere umgewandelt wird, z. B. Knorpel zu Knochen.

Nachdem der Organismus seine völlige Entwicklung erreicht hat, wird die Neubildung von gefärbten Blutkörperchen in jener Varietät des Bindegewebes fortgesetzt, welches länger als irgend ein anderes im Jugendzustande bleibt, nämlich im Lymphgewebe. Dieses Gewebe ist im Körper in einer Menge vorhanden, desto grösser, je jünger das Individuum. Es findet sich vor: in allen sogenannten Schleimhäuten,

im Marke des jugendlichen Knochens, in den Lymphganglien und in der Milz. Unglücklicher Weise hat man diesem Gewebe in Folge früherer Missdeutungen seiner Natur und Bedeutung den unrichtigen Namen „adenoides Gewebe" beigelegt. Dass übrigens dieses Gewebe das ganze Leben hindurch die Quelle der rothen Blutkörperchen ist, soll im folgenden Aufsatz nachgewiesen werden.

Experimentelle und mikroskopische Studien über den Ursprung der Blutkörperchen.

Von Dr. *A. W. Johnstone, Danville, Ky*[1]).

Der Verfasser hat die Versuche von *Onimus* wiederholt, um den Ursprung der farblosen Blutkörperchen nachzuweisen. *Onimus* hat aus Goldschlägerhäutchen verfertigte Säckchen mit der Flüssigkeit frisch gezogener Vesicalblasen gefüllt, nachdem er diese durch Filtriren von organisirten Elementen befreit hatte, und diese Säckchen in das Unterhautgewebe von Kaninchen eingeführt. Nach 2—3 Tagen fand er in der Flüssigkeit des Säckchens eine wechselnde Anzahl von „Leukocyten" und folgerte, dass diese in der Flüssigkeit aus einem Blastem neu entstanden seien.

Der Verfasser hat verschiedene andere Flüssigkeiten (verdünnte Kochsalzlösung, diese mit Zusatz von etwas Hühnereiweiss und reinem Hühnereiweiss) benützt und an Katzen experimentirt. Wenn er einfaches Goldschlägerhäutchen nahm, fand er nach 17—50 Stunden jedesmal „Leukocyten" in der Flüssigkeit, aber auch die Substanz des Häutchens selbst mit solchen Körperchen erfüllt, desto mehr, je länger das Säckchen im Unterhautgewebe gelegen. Die Natur der Flüssigkeit hatte auf die Zahl keinen Einfluss; war das Säckchen aus einer doppelten Lage der Haut erzeugt, dann waren in der Flüssigkeit und in der inneren Lage nur weniger, in der äusseren Lage dagegen zahlreiche Körperchen vorhanden. Wurde ein gefirnisstes Häutchen benützt, dann fand er Körperchen weder in der Flüssigkeit, noch im Häutchen. Aus diesen Versuchen folgt, dass die Körperchen durch die Hülle in die Flüssigkeit eingewandert waren.

Wo immer das sogenannte „adenoide Gewebe" vorkommt, dringt in dasselbe von Einer Seite ein Strom von Flüssigkeit ein, und nachdem der Strom das schwammartige Gewebe durchsetzt hat, entleert er sich auf der anderen Seite, eventuell in das Blut. Wir wollen uns zunächst zwei Fragen stellen: Woher stammt das „adenoide" Gewebe, und worin besteht seine Leistung?

Die Histologen sind heute so ziemlich darüber einig, dass wir nur 4 Arten von Bindegewebe anzunehmen brauchen, nämlich das myxomatöse, fibröse, knorpelige und knöcherne Bindegewebe. Das myxomatöse Gewebe herrscht in den frühesten Stadien der Entwicklung des Embryo stark vor, ebenso in Geweben von vorübergehender Bedeutung, der Nabelschnur und der Placenta. Es erscheint in 2 Varietäten, nämlich entweder als ein protoplasmatisches, grobes Netz, mit Kernen an den Knotenpunkten, dessen Maschenräume mit gallertiger oder schleimiger Grundsubstanz erfüllt sind, wie in der Nabelschnur, wo im Centrum der Räume überdies kugelige, anscheinend isolirte Körperchen vorkommen. Die zweite Varietät

[1]) „Archives of Medicine". New York. Vol. VI. August. 1881.

besteht aus einem zartfaserigen Netzwerk mit länglichen Kernen an den Knotenpunkten, dessen Maschenräume entweder von einzelnen Protoplasmakörpern eingenommen werden (die sogenannten Deciduazellen der Placenta) oder nebst einer geringen Anzahl von Körperchen auch eine gallertige oder schleimige Grundsubstanz enthalten (Derma und Schleimhaut des Embryo in den frühesten Entwicklungsstadien).

Neuere Untersuchungen haben erwiesen, dass die „schleimige" Grundsubstanz keine structurlose Masse, sondern reichlich von einem zarten Netzwerk lebender Materie durchzogen ist, welches mit jenem der Protoplasmakörper in Verbindung steht. Indem das zarte fibröse Netz des Schleimgewebes aus Protoplasma hervorging, enthält es gleichfalls ein zartes Netzwerk lebender Materie, in Verbindung mit jenem der Nachbarbildungen. In dieser Auffassung unterscheidet sich die schleimige oder fibröse Grundsubstanz vom eigentlichen Protoplasma nur darin, dass in ersterer das Netzwerk von einer chemisch veränderten Substanz eingenommen wird. Diese Substanz ist im Protoplasma eine Flüssigkeit, in der Grundsubstanz hingegen eine halbflüssige, gallertige, wenn auch nicht leimgebende Masse.

Man weiss seit langer Zeit, dass im adenoiden Gewebe schon bei verhältnissmässig geringen Vergrösserungen ein fibröses Reticulum vorhanden ist, welches an den Knotenpunkten etwas verdickt oder auch plattenförmig abgeflacht erscheint. Diese Knotenpunkte sind nicht selten mit Kernen versehen. Die Maschenräume des Netzwerkes sind stets mit Lymphkörperchen erfüllt, welche so nahe beisammen liegen, dass sie sich gegenseitig abflachen, jedoch stets von einander durch eine dünne Lage einer wahrscheinlich flüssigen Substanz getrennt werden. Wenn man die Lymphkörperchen nicht durch mechanische Mittel, wie Schneiden, Waschen, Schütteln etc. auseinanderreisst, bleiben sie sämmtlich unter einander mittelst ungemein zarter, grauer Fädchen verbunden, welche die lichte Substanz in allen Richtungen durchziehen. Eine ähnliche Verbindung besteht auch zwischen den Lymphkörperchen und dem nächstgelegenen fibrösen Reticulum.

Die meisten Autoren behaupten, dass das fibröse Reticulum structurlos sei und nur an den Knotenpunkten Kerne aufweise. Diese Behauptung wird wohl auf Canada-Balsampräparaten beruhen, indem im Balsam die feinsten Structurverhältnisse regelmässig verloren gehen. Meine eigenen Schnittpräparate, welche ich von frischen Lymphganglien, oder solchen, die in verdünnter Chromsäurelösung erhärtet waren, angefertigt hatte, zeigen eine deutliche netzförmige Structur im fibrösen Reticulum, sowohl im ungefärbten Zustande, wie auch nach Carminfärbung.

Da ich eben von der Präparationsmethode spreche, möchte ich darauf dringen, dass man nur frische oder Chromsäurepräparate benütze, wenn man den feinsten Bau dieses Gewebes studiren will, indem Alkohol und Wasser alle Einzelheiten zerstören. Als Färbemittel benützt man entweder Carmin oder noch besser eine $^1/_2\%$ Lösung von Goldchlorid; das letztere hat besonders die Eigenschaft, die Anordnung der lebenden Materie in den einfachsten Bestandtheilen der Gewebe klar zur Anschauung zu bringen. Auch muss ich behaupten, dass für diese Präparate verdünntes Glycerin das einzige gute brauchbare Mittel zum Einschluss ist und das in Chromsäure erhärtete Gewebe völlig unverändert lässt.

Aus der Aehnlichkeit in der Bauart müssen wir schliessen, dass das adenoide Gewebe myxomatös und ein Ueberbleibsel von fötalem Gewebe sei. Wir wissen, dass das myxomatöse Gewebe im Embryo reichlich, im völlig entwickelten Fötus hingegen verhältnissmässig spärlich vorhanden ist. Im Erwachsenen hat man nur den

Glaskörper des Auges als ein embryonales Schleimgewebe aufgefasst, während ich diesem auch das „adenoide Gewebe“ hinzufüge.

Wenn wir unsere Aufmerksamkeit auf den Kern des fibrösen Reticulum lenken, erscheint dasselbe mit einer Vergrösserung von nur 500 allerdings homogen; während bei einer Vergrösserung von 1200 (Immersion), wie erwähnt, in den Fasern und Platten desselben ein zartes Netzwerk sichtbar ist. An manchen Stellen ist dieses Netz, ohne irgend einen Zusatz gerade so klar, wie in den Lymphkörperchen selbst, nur erscheinen die Maschenräume im Gerüste etwas weiter als in den Körperchen. Die Körnchen, d. i. die Knotenpunkte des zarten Netzwerkes schwanken in Grösse ganz beträchtlich. Bisweilen erscheinen sie knopfförmig längs den Rändern breiter, oder in der Mitte sehr feiner Fasern; bisweilen wieder sind sie so klein, dass man Mühe hat, sie zu erkennen. Diese Grössenunterschiede sind augenscheinlich auf ein fortwährendes Wachsthum der Körnchen begründet, welche wir in verschiedenen Stadien sehen. (S. Fig. 31.)

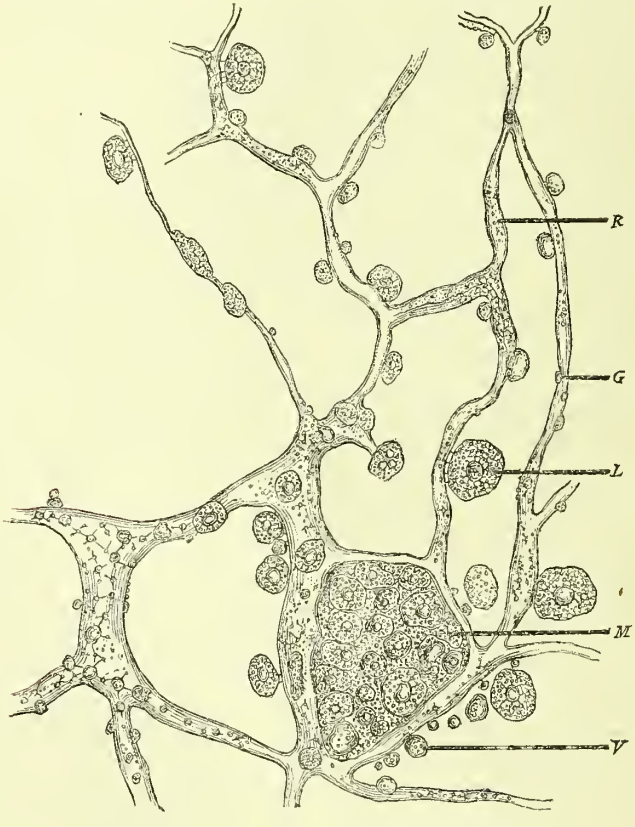

Fig. 31. Lymphknoten einer Katze.

R Myxomatöses Reticulum mit einem zarten Netzwerke lebender Materie in seinem Inneren; *G* Körnchen der lebenden Materie, durch Anwachsen der Knotenpunkte des Netzwerkes entstanden; *V* Körnchen zu vacuolirten Körperchen und anderen Zwischenstadien der Entwicklung herangewachsen; *K* völlig entwickeltes, kernhältiges Lymphkörperchen; *M* Maschenraum des myxomatösen Netzes, erfüllt mit Lymphkörperchen in allen Stadien der Entwicklung. Vergr. 1200.

Die Entwicklung eines Körnchens schreitet vor, bis es zu einem Lymphkörperchen geworden ist. Zunächst entstehen vorspringende Knöpfchen; diese wachsen zu homogenen, gelblichen Klümpchen, welche der Faser seitlich anhaften, und mit ihr durch zarte, graue Fädchen verbunden sind, die man zu den benachbarten Körnchen innerhalb der Faser verfolgen kann, solche Verbindungen sind fast bei allen Körperchen zu sehen, mit Ausnahme der grössten. Eine Differenzirung wird erst sichtbar, nachdem das Körnchen etwa eine Dreiviertelgrösse eines rothen Blutkörperchens erreicht hat, dann aber erscheinen sie in zweierlei Art. Ob dieses in einer Verschiedenheit im Baue der Fasern begründet ist, vermag ich nicht zu entscheiden. Die Einen werden mehr lichtbrechend, als die Anderen, und nehmen mehr und mehr die Eigenschaften rother Blutkörperchen an; während sich die anderen zu reticulirten Lymphkörperchen entwickeln. Im erwähnten Stadium erscheinen im Inneren der letzteren Klümpchen Vacuolen, in verschiedener Zahl und Grösse, bisweilen so zahlreich, dass zwischen den Vacuolen nur ein Fachwerk lebender Materie übrig bleibt. Aus dem Fache entwickelt sich schliesslich ein Netzwerk, dessen verdickte Knotenpunkte eben als Körnchen erscheinen. Auf diese Weise lassen sich die Stadien erklären, welche ein ursprünglich homogenes Körnchen bei zunehmendem Wachsthum durchmachen muss, um ein reticulirtes Lymphkörperchen zu werden.

Die Verbindung zwischen den Körnchen oder Klümpchen mit dem Netzwerke im Inneren der Faser bleibt bis zur völligen Entwicklung erhalten; erst dann reisst die Verbindung, worauf das fertige Lymphkörperchen in den Lymphstrom gelangt. Dasselbe geschieht auch mit jenen Klümpchen, welche sich zu farbigen Blutkörperchen, die ja nach *Elsberg* nichts anderes sind, als reticulirte Protoplasmakörper mit Hämoglobin, in den Maschenräumen des Netzes heranbilden.

Ich habe Lymphknoten des Menschen, des Pferdes und der Katze, ferner die Milz des Menschen und der Katze, desgleichen die Mandel und Thymus von Kindern untersucht; in sämmtlichen Bildungen waren die Eigenthümlichkeiten des „adenoiden“ Gewebes dieselben, nur bestand ein namhafter Unterschied im Verhältnisse der rothen zu den ungefärbten Körperchen. In der Mandel und den Lymphknoten überhaupt sind die fertigen Blutkörperchen spärlich, obgleich man deren in fast jedem Gesichtsfelde begegnet; in der Milz hingegen sind sie ungemein zahlreich. Auch in diesem Organ, wie in den anderen, entstehen die Blut- und Lymphkörperchen durch Anwachsen der Körnchen der lebenden Materie im Gerüste, und nicht durch Sprossenbildung der Endothelialplatten, wie Manche behaupten.

Wir können jetzt begreifen, warum die Lymphe in den wegführenden Gefässen so bedeutend mehr Körperchen enthält, als die zuführenden, und warum manche Lymphe, speciell im Ductus thoracicus, rothe Blutkörperchen trägt. Indem der Lymphstrom durch eine Reihe von Lymphknoten hindurchtritt, übernimmt er die vom Gerüste abgelösten, völlig entwickelten Lymph- und Blutkörperchen, welche eventuell sich in den Ductus und aus diesem in das Blut entleeren.

Die Aufgabe des „adenoiden“ oder Lymphgewebes ist augenscheinlich, die körperlichen Elemente des Blutes zu erzeugen.

Man weiss schon lange, dass mit zunehmendem Alter das Lymphgewebe immer spärlicher wird, und dass Schleimhäute und andere Organe, welche früher sehr reichlich damit versehen waren, im hohen Alter kaum eine Spur davon zeigen. Die Thymus-„Drüse“ kann als der Typus all dieser Organe gelten, wenn sie

auch nicht alle so rasch schwinden. Deshalb ist ein junges Thier zum Studium des Lymphgewebes am besten geeignet; mit zunehmendem Alter werden die Körnchen des Gerüstnetzes spärlicher und das Netzwerk selbst dürftiger entwickelt, als in jungen Lebenstagen.

Meine Beobachtungen gestatten folgende Schlussfolgerungen:

1. Wir haben keine positiven Beweise für die Behauptung, dass Lymphkörnchen je aus einem Blastem entstehen;

2. Wohl die rothen, wie die farblosen Blutkörperchen entwickeln sich aus Körnchen der lebenden Materie innerhalb der Gerüstfasern des Lymphgewebes;

3. In verschiedenen Lymphorganen besteht ein Unterschied im Verhältnisse zwischen den neu gebildeten rothen und farblosen Blutkörperchen;

4. Das sogenannte „adenoide" Gewebe ist myxomatöses Gewebe und als Ueberrest des Fötallebens zu betrachten;

5. Dieses Gewebe ist angehäuftes Material, aus welchem sich die Blutkörperchen das ganze Leben hindurch neu bilden;

6. Wahrscheinlich spielt die Erschöpfung dieses Materials eine gewisse Rolle in der senilen Atrophie, und anderen Erschöpfungszuständen des Greisenalters.

VI.

ALLGEMEINES ÜBER DIE GEWEBE.

Ursprung, Definition und Eintheilung der Gewebe.

Ursprung. Alle complicirten Organismen, die höher entwickelten Thiere, entstehen aus dem Ei des Weibes, welches durch Beimischung von Spermatozoiden des Mannes befruchtet wurde. Das Ei ist von einer hyalinen Schicht, von *Baer*'s Zona pellucida, eingeschlossen, und von lebender Materie in netzförmiger Anordnung aufgebaut, *Remak*'s Keim, in welchem sich ein kernartiger Körper, die Vesicula germinativa, mit einer wechselnden Anzahl gröberer Körnchen, den Kernkörperchen, die Maculae germinativae, befinden. Bei den Säugethieren und manchen Amphibien wird der Keim als Ganzes in das Thier umgewandelt, während in den Eiern der Vögel, der schuppigen Amphibien und der Knochenfische ein Theil des Keimes zu Dotter wird und als Nahrungsmaterial dient.

Nachdem die Spermatozoiden in den Keim eingedrungen sind, das heisst, nachdem Befruchtung stattgefunden hat, vermehrt sich die lebende Materie des Keimes sehr rasch, das Keimbläschen verschwindet, und der Keim spaltet sich durch einen einfachen Theilungs- oder Furchungsprocess zuerst in zwei Stücke, welche von einander durch einen schmalen, hellen Saum getrennt, und mit einander mittelst äusserst zarter Fädchen verbunden sind, welche den lichten Saum durchsetzen. Jede Hälfte des Keimes spaltet sich wieder in eine Anzahl von Klümpchen, welche in derselben Weise, wie die ersten 2 Hälften unter einander verbunden bleiben; schliesslich entstehen durch fortwährende Theilung, oder Segmentation aus dem Keime sehr zahlreiche Körperchen, welche sich in einem flachen Lager sammeln und *Pander*'s Keimscheibe darstellen, wie man dies am Keime des befruchteten, aber nicht bebrüteten Hühnereies sieht. Die Furchung wurde zuerst von *Prevost* und *Dumas* (1824) am Froschei beobachtet; 1842 wurde sie von *Bischoff* im Keime von Säugethieren, und 1848 von *Coste* im Keime des

Hühnereies entdeckt. Nach *Bischoff*'s vortrefflichen Beobachtungen geht die Unterabtheilung zu kleineren Elementen im Keime des Kaninchen-eies nicht in dessen ganzer Ausdehnung gleichmässig von Statten, indem im Keimo eine Höhle entsteht, um welche herum sich die Furchungselemente anhäufen, um die eigentliche Keimhaut, mit einer etwas verdickten Stelle, zu erzeugen, welch' letztere *v. Baer* den Keimhügel nannte.

Die erste Differenzirung der Keimscheibe, oder eigentlichen Keimhaut besteht im Auftreten von Schichten, deren anfänglich zwei, kurz nachher drei zu erkennen sind. Die Bildung solcher Schichten wurde zuerst durch *Caspar Friedr. Wolff* im Jahre 1768 bekannt, der die Behauptung aufstellte, dass das ganze System der Eingeweide aus einfachen Blättern hervorgehe. *Pander* (1817) vervollkommnete die Theorien von *Wolff;* er hatte schon erkannt, dass nach 24stündiger Bebrütung des Hühnereies sich in der Keimhaut drei leicht von einander trennbare Schichten gebildet haben. *v. Baer* beschrieb 1822 vier Blätter, von welchen er die zwei oberen als animale, die zwei unteren als vegetative Blätter bezeichnete. *Remak* behauptete 1855, dass die Keimhaut des befruchteten, aber nicht bebrüteten Eies aus zwei Schichten besteht, und nach Bebrütung sich die untere Schichte wieder in zwei Blätter spaltet, deren unterstes das dicht darüber liegende wie eine Epithelial-Hülle bedeckt. Nachdem er die Selbständigkeit eines jeden dieser drei Blätter festgestellt hatte, versuchte er deren Verhältniss zu den sich entwickelnden Organen auszufinden, und auf Grundlage seiner Untersuchungen nannte er das obere Blatt das Horn- oder sensorielle Blatt; das mittlere das motorische oder Germinal-Blatt, und das untere das Darmdrüsen-Blatt. Nach *S. Stricker*'s Untersuchungen (1860—1870) besteht das ursprüngliche untere Blatt von *Remak*, zum mindesten oberhalb der Keimhöhle und bevor das mittlere Blatt aufgetreten ist, aus nur Einer Lage flacher Zellen, und erfolgt die Bildung des mittleren Blattes durch eine Einwanderung neuer Zellen zwischen die ursprünglichen zwei Blätter. Er nannte das obere Blatt von *Remak* das vereinigte Horn-Nervenblatt, nachdem er fand, dass bei den Batrachiern das Hornblatt vom Nervenblatte deutlich abgegrenzt sei, von denen das erstere gleichmässig dünn, das letztere aber schon in den frühesten Entwicklungsstadien an jener Stelle, wo sich später das Gehirn bildet, verdickt erscheint. Er ist nicht in der Lage, *Remak*'s bestimmte Behauptung, dass sich Nervenelemente auch aus dem mittleren Blatte entwickeln, zu bestätigen.

Stricker (Handb. d. Lehre von d. Geweben. 1872) sagt, wo er über die Entwicklung des Hühnerkeimes spricht: „Die Zellen des unteren Blattes ändern im Laufe der ersten Brütstunden Form und Anordnung. Sie werden platt und

erscheinen nunmehr auf dem Durchschnitte spindelförmig. Nach einigen Brütstunden lässt sich daher auf dünnen Durchschnitten gut conservirter Präparate mit unverwüstlicher Klarheit erkennen, dass zwei und nur zwei Schichten da sind. . . . . Das untere Blatt war schon ursprünglich, nachdem es aus dem gefurchten Keime abgespalten war, stellenweise einzellig, stellenweise aber liessen sich auf dem Durchschnitte vorspringende Häufchen von Zellen erkennen. . . . . *Peremeschko* theilte aber mit, dass sich die grossen, granulirten Zellen auf dem Boden der Keimhöhle im Laufe der ersten Brütstunden beträchtlich vermehren. Da mit dieser Vermehrung der Zahl nicht gleichzeitig eine Verkleinerung einhergeht, liegt die Vermuthung sehr nahe, dass die vom unteren Keimblatte gegen die Höhlen vorspringenden Zellen auf den Boden der Höhle fallen. Diese Vermuthung liegt um so näher, als es aus den früher geschilderten Bildern geradezu ersichtlich ist, dass ein Theil der in dem unteren Abschnitte des Keimes liegenden Furchungselemente auf dem Boden der Höhle liegen bleiben, wenn der Keim sich abhebt, um eben diese Höhle zu bilden. . . . . Es muss also die Vermuthung rege werden, dass wir es mit einer Translocation zu thun haben, dass die granulirten Gebilde, welche früher auf dem Grunde der Höhle lagen, zwischen die beiden ersten Keimblätter hineingelegt sind". *Stricker* sagt auf Grundlage der Untersuchungen von *Oellacher*, dass sich ähnliche Verhältnisse auch im Forellenkeime vorfinden.

Gegenwärtig stimmen die Forscher darin überein, dass der Körper der Wirbelthiere zuerst eine flache, aus 3 Hauptschichten bestehende Scheibe ist, für deren Bezeichnung man die folgenden Namen vorgeschlagen hat: Exoderma, Mesoderma und Entoderma; oder die vorzuziehenden Namen: Epiblast für das obere Blatt, Mesoblast für das mittlere Blatt und Hypoblast für das untere Blatt. Von diesen sind der Epiblast und der Hypoblast sehr dünn, und nur von Einer Lage von Plastiden aufgebaut, während der Mesoblast eine breite Lage von Plastiden darstellt, die alle unter einander verbunden sind, und aus welchen die Hauptmasse des zukünftigen Organismus hervorgeht. Indem die flache Keimscheibe sich abwärts krümmt, so dass die beiden seitlichen Hälften gegen die Mittellinie gebogen werden, wo sie zusammenwachsen, entstehen im Inneren des Keimes Höhlen, welche durch das untere Blatt und seine Derivate ausgekleidet werden. Das Hornblatt liefert die äussere Hülle des Körpers und die Auskleidung der äusseren Drüsen, während das untere (Darmdrüsenblatt) die Auskleidung der Eingeweide und deren drüsiger Organe herstellt. Begrenzende Lagen dieser Art werden „Epithelien" genannt, und es folgt daraus, dass aus dem Epiblast und Hypoblast sämmtliche Epithelialbildungen hervorgehen, nämlich aus dem Epiblast jene der Haut und deren epithelialen Verlängerungen, mit Einschluss der Krystalllinse; aus dem Hypoblast hingegen jene der Eingeweide und deren drüsigen Verlängerungen und Anhäufungen. Die Hauptmasse des Körpers ist ein Product des Mesoblast; aus ihm gehen die Gewebe hervor, welche wir Bindegewebe, das allein mit Blut- und Lymphgefässen ver-

sehen ist, Muskeln und Nerven nennen. Das Nervengewebe stammt aus dem obersten Abschnitte des Mesoblast, welches man auch als ein eigenes Nervenblatt beschrieben hat.

Definition. Wenn wir die jüngsten Bildungen des Keimes mit einem einfachen Plastid, einem früher sogenannten „einzelligen Organismus“ oder „Protoplasmakörper“, wie die Amöbe, vergleichen, erhalten wir werthvolle Winke über die Bedeutung der drei Keimblätter. Die Amöbe ist von einer äusserst dünnen Lage lebender Materie eingeschlosson. Wird die Amöbe ausgebreitet und gebogen, dann wird ihre Hülle die obere und untere Schicht des Keimes darstellen, welche ausschliesslich als eine Auskleidung sowohl der äusseren Oberfläche, wie auch jener Körperhöhlen dient, die mit der äusseren Welt in unmittelbarer oder mittelbarer Verbindung stehen. Die Hauptmasse der Amöbe ist lebende Materie in netzförmiger Anordnung, mit verdickten Knotenpunkten der Fädchen des Netzwerkes; diese Materie liefert in den höheren Organismen die meisten Gewebe, als das Ergebniss einer Art von Arbeitstheilung, wobei die netzförmige Structur des Mesoblast in allen seinen Derivaten erhalten bleibt. Die Natur dieser Gewebe wird bestimmt, erstens durch die Art der Vertheilung der lebenden Materie, und zweitens durch die chemischen Veränderungen der Flüssigkeit, welche in den Maschenräumen des Netzwerkes enthalten ist.

Die Gewebe sind demnach zusammengesetzte Bildungen der lebenden Materie in netzförmiger Anordnung. Die Maschenräume enthalten in den Muskeln und Nerven eine Flüssigkeit, welche der lebenden Materie eine hochgradige Contractilität gestattet; oder das Netzwerk enthält eine mehr oder weniger fest gewordene Grundsubstanz, welche die Contractilität der lebenden Materie einschränkt, wie im Bindegewebe. Das letztere dient, in Folge der Anwesenheit einer Grundsubstanz, hauptsächlich als Stützmittel der mehr activen Gewebe (Muskeln und Nerven) und als Träger von in geschlossenen Räumen circulirenden Flüssigkeiten.

Eintheilung. Nach dieser Anschauung haben wir es im Thierkörper nur mit vier elementaren Geweben zu thun. Alle sind untereinander verbunden, und nach ein und demselben Plane aufgebaut.

1. Bindegewebe. Hier enthält das Netz der lebenden Materie in seinen Maschenräumen eine mehr oder weniger solide, stickstoffhältige (leimgebende) Grundsubstanz; während die an lebender Materie reicheren Knotenpunkte, mit einer gewissen Menge von Flüssigkeit die Bindegewebskörperchen darstellen. Unter allen Geweben trägt nur das Bindegewebe in geschlossenen Gefässen jene Flüssigkeiten, welche im Ernährungsprocesse dienen, wie das Blut und die Lymphe. Ausser

dieser Function dient es auch als Stütze für die anderen Gewebe; doch ist seine physiologische Thätigkeit eine verhältnissmässig geringe.

2. Muskelgewebe. Das Netzwerk der lebenden Materie besitzt an den Knotenpunkten mehr oder weniger regelmässig angeordnete, grosse, prismatische, cylindrische oder körnige Verdickungen, die „sarcous elements", verbunden durch feine Fädchen, während die Maschenräume eine Flüssigkeit enthalten, welche mächtige Contractionen der lebenden Materie in grossen Bezirken gestattet. Dieses Gewebe ist der eigentliche Bewegungsapparat. Es wird begleitet von, und ist befestigt an Bindegewebe, welches die ernährenden Blutgefässe führt.

3. Nervengewebe. Hier ist die lebende Materie entweder in Gestalt eines zarten Netzwerkes mit sehr kleinen Knotenpunkten angeordnet (Ganglien-Körperchen, graue Substanz), oder in Gestalt solider Fädchen (Axencylinder), während die Zwischenräume Flüssigkeit enthalten, welche rasche Contractionen der lebenden Materie in begrenzten Bezirken gestattet. Dieses Gewebe dient zur Aufnahme von Sinneseindrücken, als Apparat des Intellects und sensorischer und motorischer Leitung. Es ist reichlich von blutgefässtragendem Bindegewebe begleitet, oder damit untermengt.

4. Epithel-Gewebe. Das Netzwerk der lebenden Materie ist sehr zart und in flachen Lagen angeordnet, welche in gewissen, nicht permanenten Zwischenräumen die hornige Kittsubstanz enthalten. Seine Function besteht darin, die Oberfläche und die Höhlen des Körpers zu bedecken; es dient allein als Apparat der Secretion und zur Bildung der wesentlichen Theile behufs Reproduction nämlich der Spermatozoiden und des Eies.

Das Verhältniss zwischen der lebenden Materie und der interstitiellen Substanz.

Ich drucke diesen, 1873 publicirten Aufsatz wieder ab, wobei ich einige unwesentliche (technische) Angaben weglasse [1]).

Ich habe in meinen „Studien am Knochen und Knorpel" [2]) dargethan, dass die Knorpelkörper zahlreiche Ausläufer in die als „hyalin" bezeichnete Grundsubstanz senden, und dass diese Ausläufer innerhalb der Grundsubstanz vielfach mit einander anastomosiren und die „Zellen" unter einander unmittelbar verbinden. Das Beweismateriale gaben: frischer, lebender Hyalinknorpel; Silberfärbung; Goldfärbung; normale Verkalkung des Knorpelgewebes bei der Umwandlung desselben zu

[1]) „Untersuchungen über das Protoplasma". II. Das Verhältniss zwischen Protoplasma und Grundsubstanz im Thierkörper". Sitzungsber. d. Akademie d. Wissensch. in Wien. Mai 1873.

[2]) Wiener Mediz. Jahrbücher. 1872.

„osteoidem“ Gewebe, endlich entzündliche Verkalkung bei gleichzeitiger Verletzung von Knorpel und Knochen.

Insbesondere war es die in Folge von Entzündung aufgetretene Ablagerung von Kalksalzen im hyalinen Knorpel, welche dadurch, dass die Ablagerung nur in der chondrogenen Substanz geschah, die Protoplasmakörper hingegen und deren Ausläufer frei blieben, innerhalb der Grundsubstanz ein feines, zierliches Netzwerk zur Anschauung brachte. Dasselbe entsprach in der Form den durch Silbernitrat hervorgerufenen hellen (negativen) und den durch Goldreduction sichtbar gemachten violetten (positiven) Bildern im normalen Knorpel.

Ich habe diesen Befunden einige andere über das Leben und den Bau der Knorpelkörper selbst hinzuzufügen.

Wenn man ein dünnes Plättchen vom Condylknorpel des Oberschenkelbeins eines eben getödteten mittelgrossen Kaninchens, mit $^1/_2\%$ Kochsalzlösung oder mit Blutserum befeuchtet, bei starken Vergrösserungen betrachtet, so erkennt man in vielen Knorpelkörpern einen Bau, durchaus ähnlich jenem, welchen ich an den farblosen Blutkörpern des Menschen geschildert habe. Wenn der Kern des Protoplasmakörpers sichtbar ist, erscheint derselbe bald homogen, bald aus einem dichten Maschenwerke einer eigenthümlich glänzenden Substanz (lebende Materie) zusammengesetzt und in letzterem Falle häufig von einer continuirlich aussehenden Lage derselben Substanz umrandet. Von der Peripherie des Kerns gehen feine, conische Zäckchen ab, welche in ein den Protoplasmakörper durchziehendes Maschenwerk einmünden, dessen Knotenpunkte Verdickungen — Körnchen oder Klümpchen — der lebenden Materie bilden. In dem zwischen Protoplasma und Grundsubstanz vorhandenen schmalen, hellen Saume erkennt man abermals feine Zäckchen, welche von der Peripherie des Knorpelkörpers radiär wegziehen und in der zart gekörnten, streckenweise deutlich netzförmig gezeichneten Grundsubstanz dem Blicke entschwinden.

Erwärmt man ein frisches Präparat auf dem heizbaren Objectträger auf 30—35° C., so sieht man an Knorpelkörpern, welche die netzförmige Structur deutlich zeigen, ein fortwährendes, wenn auch sehr träges Schwanken in der Gruppirung der lebenden Materie. Es ballen sich nämlich eng beisammen liegende Knotenpunkte zu homogenen Klümpchen zusammen; dann differenziren sich letztere wieder zu einem Maschenwerke, und so fort, bis die lebende Materie erstarrt, ohne dass diese Schwankungen in der Form des Netzwerkes auf die Gesammtform des Protoplasmakörpers von merklichem Einflusse wären.

Man kann sich demnach unmittelbar von der Thatsache überzeugen, dass die Knorpelkörper leben, einer Thatsache, welche

Rud. Heidenhain[1]) und *Alex. Rollett*[2]) durch die Beobachtung der Wirkung von Inductionsschlägen auf die Knorpelkörper von Fröschen und Tritonen wahrscheinlich gemacht haben.

Zur klaren Darstellung des Baues der Knorpelkörper eignet sich auch die Imprägnirung des Knorpelgewebes mit Goldchlorid in $^1/_2$% Lösung[3]), und zwar genügt hiezu eine schwache Goldfärbung. (S. Fig. 32.)

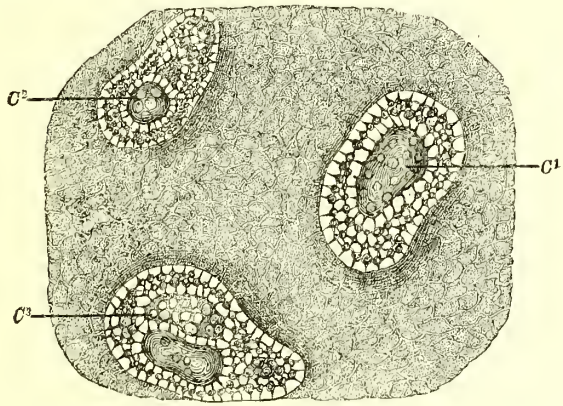

Fig. 32. Blutkörperchen aus dem Oberschenkel-Condyl eines neugeborenen Hundes. (Publ. 1873.)

Chromsäure-Präparat leicht mit Goldchlorid gefärbt. C^1 Körperchen mit einem compacten, von Vacuolen durchbrochenen Kern; C^2 ein solches mit einem blassen Körnchenhaufen über dem Kerne; C^3 ein solches mit zwei Kernen und mehreren Körnchenhaufen. Vergr. 1000.

Man kann sich bei stufenweiser Imprägnation der Gewebe des Thierkörpers mit Goldchlorid überzeugen, dass durch dieses Mittel nur die contractile Materie violett gefärbt wird, die Protoplasma-Flüssigkeit und die leimgebende Substanz hingegen ungefärbt bleiben. Je compacter die Anhäufung der contractilen Materie ist, z. B. in homogen aussehenden Kernen oder Kernkörperchen, desto langsamer erfolgt in derselben die Reduction des Salzes. Bei schwacher Imprägnation bleibt neben der hell violetten Farbe die gelbliche Farbe der genannten Gebilde erhalten; je länger die Goldlösung eingewirkt hat, desto intensiver und reiner wird die violette Färbung.

Ausnahmsweise erfolgt sehr früh eine dunkel violette Färbung der Grundsubstanz, während die Protoplasmakörper ungefärbt bleiben. Man erhält dann Bilder, wie nach der Silberbehandlung, wie *Cohnheim* schon angegeben hat.

An die geschilderten Befunde im Knorpel knüpft sich nun eine Reihe von Beobachtungen an verschiedenen Geweben des Thierkörpers.

Markgewebe. Das zwischen den Knochenbälkchen eines Röhrenknochens von einem neugeborenen Hunde aufgespeicherte Markgewebe

[1]) Studien des physiol. Institutes zu Breslau. 1863.

[2]) Handb. d. Lehre v. d. Geweben v. *S. Stricker*; Art. „Knorpelgewebe". 1868.

[3]) Methode von *J. Cohnheim*. „Ueber die Endigung der sensibl. Nerven in der Hornhaut". *Virchow*'s *Archiv*. 38. Bd. 1867.

besteht aus Protoplasmaklümpchen, welche in einer homogenen Grundsubstanz eingelagert sind. Die Klümpchen haben ein sehr verschiedenes Aussehen. Wie immer aber der Körper aussehen mag, immer gehen von seiner Peripherie conische, erst bei starken Vergrösserungen erkennbare Stacheln aus, welche die umgebende helle Zone radiär durchbrechen. Liegen die Klümpchen nahe beisammen, dann ziehen die Stacheln unmittelbar zu den Leibern der Nachbarklümpchen; werden hingegen die Klümpchen von einander durch breitere Lagen von Grundsubstanz getrennt, dann ziehen die Stacheln je eines Klümpchens in die Grundsubstanz ein und entschwinden sofort dem Blicke. (S. Fig. 33.)

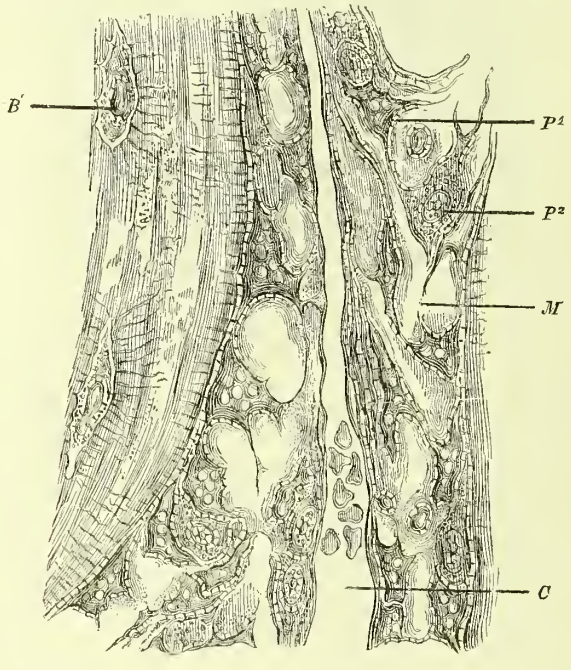

Fig. 33. Markgewebe aus einem Längsschnitte des Oberschenkelknochens eines neugeborenen Hundes. Chromsäure-Präparat. (Publ. 1873.)

B Knochenkörperchen; P^1 ein vacuolirtes Plastid; P^2 ein genetztes, kernhältiges Plastid; *M* anscheinend structurlose Grundsubstanz; *C* capillares Blutgefäss. Vergr. 800.

Völlig gleich verhalten sich die von *Gegenbaur* [1]) als „Osteoblasten" bezeichneten Elemente des Markes, sowohl in Markräumen neugeborener Hunde hart an den Knochenbälkchen, wie auch in Gefässcanälen der Röhrenknochen älterer Thiere.

Dort, wo die Elemente an einer Knochenwand anliegen, sind dieselben von der letzteren wieder durch einen hellen Saum begrenzt, und

[1]) Jenaische Zeitschr. f. Mediz. und Naturwissensch. I. Band. 1864. Diesem Forscher waren schon feine, cilienartige Fortsätze an den Osteoblasten bekannt.

die von den Markelementen ausgehenden Fäden ziehen durch den Saum in die Grundsubstanz ein. Dort endlich, wo die Elemente des Markes ein Blutgefäss begrenzen, durchziehen deren Ausläufer den hellen, perivasculären Saum, um in die Gefässwand einzugehen.

Auf schwache Goldfärbung von ausgewässerten Chromsäurepräparaten erscheinen die geschilderten Stacheln allenthalben sehr deutlich in violetter Farbe. Je länger man nun die Goldlösung einwirken lässt, um so deutlicher tritt eine Differenzirung innerhalb der Grundsubstanz hervor, bis endlich das Markgewebe das in Fig. 34 dargestellte Aussehen gewinnt. Die Protoplasmaklümpchen erscheinen jetzt als dunkel violette, aus einem dichten Netzwerke zusammengesetzte Körper, von

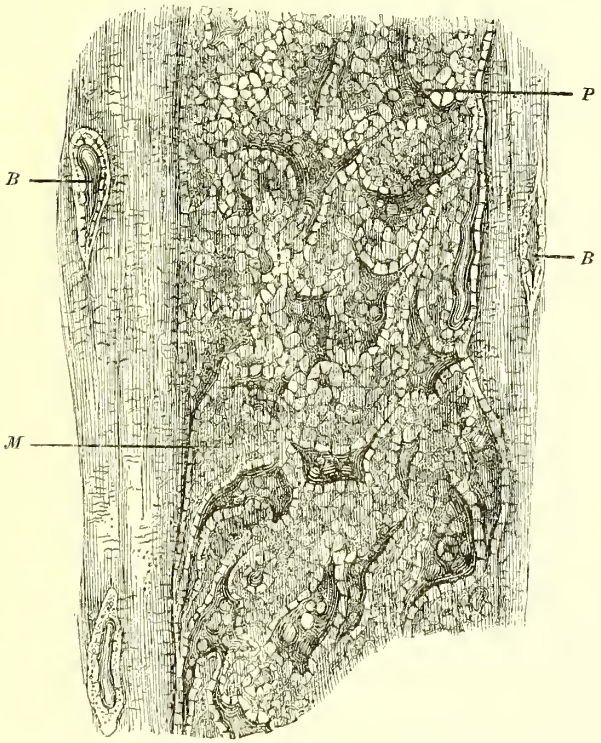

Fig. 34. Markgewebe aus einem Längsschnitte des Oberschenkelknochens eines neugeborenen Hundes. Das Knochengewebe mittelst Chromsäure entkalkt, und das Präparat tief mit Goldchlorid gefärbt. (Publ. 1873.)

BB Knochenkörperchen; *P* theilweise vacuolirte, theilweise reticulirte Plastiden; *M* die Grundsubstanz gleichfalls von netzförmiger Structur. Vergr. 800.

deren Peripherie feinste radiäre Speichen abgehen, welche in ein stellenweise gröberes, stellenweise feineres Maschenwerk einmünden. (S. Fig. 34.)

Die ganze Grundsubstanz ist nämlich von einem Netzwerk durchzogen, dessen Knotenpunkte gröbere und feinere Körnchen darstellen. Man kann durch Verfolgen der allgemeinen Goldwirkung constatiren, dass das dichteste Netzwerk mit den kleinsten Maschenräumen den gelblichen, glänzenden Elementen des Markes angehört, und dass die grösseren violetten Klümpchen theils homogene Kerne, theils Kernkörperchen sind. Das feinste Netzwerk endlich, mit den kleinsten Körnchen als Knotenpunkten und den relativ grössten Maschenräumen, entspricht jenen Stellen des Markgewebes, welche im ungefärbten Zustande des Präparates einer anscheinend homogenen, structurlosen Grundsubstanz angehörten.

Gewebe der Nabelschnur. Längsschnitte von einer in Chromsäurelösung erhärteten Nabelschnur des Menschen zeigen bekanntlich eine streifig-faserige Structur. Die Faserzüge sind am dichtesten gelagert an der Peripherie der Nabelschnur und um die Blutgefässe herum; diese dichteren Lagen sind mit einander durch ein relativ grobes Maschenwerk von dichteren Faserzügen verbunden, dessen Räume eine homogene Substanz enthalten. In den dichten Faserlagen trifft man mächtige, ein- und mehrkornige, in die Länge gezogene und vielfach verzweigte Protoplasmamassen; dann kleinere, spindelförmige Körper; endlich kleinste, anscheinend kernlose Protoplasmastränge und Klümpchen. In den von einem lockeren — durch das Messer zum Theile zerrissenen — Faserwerke durchzogenen Maschenräumen hingegen liegen anscheinend isolirte ein- und mehrkornige, rundliche, durchschnittlich nicht verzweigte Körper[1]). — Die Anhäufung der lebenden Materie innerhalb der Protoplasmakörper ist eine variable. Man sieht compacte Klümpchen, welche durch eine fast homogene Structur, starken Glanz und gelbliche Farbe ausgezeichnet sind; dann grob- und feinkörnige Körper mit theils homogenen, glänzenden, theils feinkörnigen, blassen Kernen, theils mit, theils ohne Kernkörperchen; endlich blasse, sehr zart granulirte Körper ohne sichtbaren Kern und ohne scharfe Grenze gegen die Grundsubstanz. Die Oberfläche all dieser, im Zusammenhange mit dem Gewebe erhaltenen Protoplasmakörper und ihrer Kerne erscheint übrigens mehr oder weniger deutlich zackig und stachelig.

Bestreicht man eine frische Nabelschnur mit dem Lapisstifte[2]) und lässt dieselbe im Wasser dem Tageslichte ausgesetzt, so färbt sie sich in kurzer Zeit tief braun.

---

[1]) Vergl. *Rud. Virchow*'s Cellularpathologie, 4. Aufl. 1871. *Weismann*, Zeitschr. f. rat. Mediz. Reihe. Bd. XI. 1861. *K. Köster*. Ueber die feinere Structur der menschl. Nabelschnur. Würzburg 1868. *Köster* hat die runden Zellen in den Maschenräumen und spindelförmige Zellen in der Nähe von fibrillenlosen Räumen als amöboid erkannt.

[2]) Methode von *F. v. Recklinghausen* (die Lymphgefässe und ihre Beziehung zum Bindegewebe, Berlin 1862). Ich muss betonen, dass ich alle Präparate, in welchen schwarze, körnige Niederschläge

Längsschnitte von einer so gefärbten Nabelschnur ergeben schon bei schwachen Vergrösserungen, dass in der braunen Grundsubstanz überaus reichlich vielgestaltige, helle, ungefärbte Felder vorhanden sind. Bei starker Vergrösserung sieht man, dass die hellen Felder in verschiedenen Richtungen Ausläufer in die Grundsubstanz senden [1]), und dass von sämmtlichen hellen Feldern und deren Fortsätzen ein zierliches, feines, varicöses Netzwerk abgeht, welches die Grundsubstanz so durchzieht, dass jedes braune Feldchen von hellen Strassen umsäumt wird. (S. Fig. 35.)

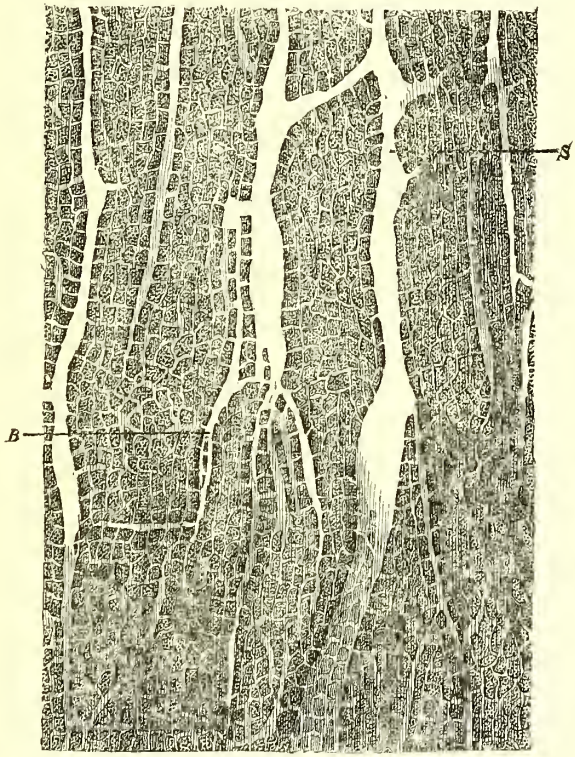

Fig. 35. Längsschnitt aus der Rindenschicht der menschlichen Nabelschnur, mit Silbernitrat tingirt. (Publ. 1873.)

S und *B* grössere und kleinere helle Felder, welche die braune, allenthalben von einem zarten hellen Netzwerke durchsetzte Grundsubstanz durchziehen. Vergr. 800.

---

entweder im Protoplasma oder in der Grundsubstanz vorhanden sind, als unbrauchbar betrachte. Nur dann, wenn die Grundsubstanz eine hell- oder dunkelbraune Färbung besitzt, die den Protoplasmakörpern entsprechenden Felder hingegen vollkommen frei und farblos erscheinen, lassen sich die von mir geschilderten Verhältnisse studiren.

[1]) *Köster* (l. c.) hat mittelst der Silbermethode nur die grösseren hellen Felder zur Anschauung gebracht.

Bei schwacher Goldfärbung lässt sich constatiren, dass die violetten, kernhaltigen Körper und deren gröbere Ausläufer in ihrer Grösse und Gestalt genau den durch Silber dargestellten grösseren hellen Feldern entsprechen. Bei starker Goldfärbung endlich sieht man, dass von jedem jetzt dunkel violetten Körper und jedem seiner Ausläufer eine grosse Zahl sehr feiner, dunkel violetter Fäden abzieht, welche in ein varicöses körniges Netzwerk übergehen. Das letztere durchbricht in einer zur Faserlage vorwiegend senkrechten Richtung die Grundsubstanz — sowohl die Fasern, wie die Zwischenräume zwischen diesen. Selbst die feinsten Fasern lassen sich optisch noch so differenziren, dass in der Längsrichtung der Faser ein hell violettes Feldchen mit einem dunkel violetten, dem in der Substanz der Faser eingelagerten Körnchen, abwechselt. (S. Fig. 36.)

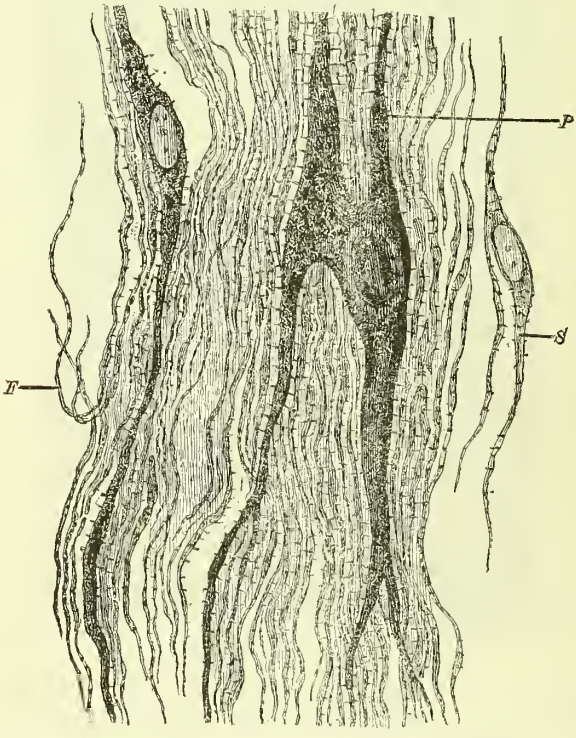

Fig. 36. Längsschnitt aus der Rindenschicht einer stark mit Goldchlorid tingirten Nabelschnur des Menschen. (Publ. 1873.)

P Die Plastiden (Protoplasmakörper) mit Kernen; *S* kleinere spindelförmige Plastiden, welche die Grundsubstanz herstellen; *F* zerrissene Fasern mit abwechselnd lichten und dunklen Stellen. Verg. 800

Zahlreiche, aus der Continuität herausgerissene, breite Fasern gehen als Ausläufer von bipolaren, kernhaltigen Klümpchen hervor und stets

erscheint eine solche Faser von einem dunkel violetten Netzwerke durchbrochen.

Die Verhältnisse sind im Wesentlichen identisch am Sehnengewebe.

Bestreicht man nämlich die Achillessehne eines eben getödteten, mehrere Jahre alten Hundes oder eines erwachsenen Kaninchens ganz leicht mit Lapis, so tritt im Tageslichte nach einiger Zeit die braune Silberfärbung hervor.

Bei schwacher Vergrösserung von Längsschnitten sieht man in tieferen Lagen eines Sehnenstranges zahlreiche, schmale, spindelförmige, helle Felder, deren Randcontour dunkelbraun, von hellen Strichelchen senkrecht durchbrochen ist, während die umgebende Grundsubstanz gleichmässig braun gefärbt und homogen erscheint [1]). Gegen die Oberfläche der Sehne hin sind die hellen Felder grösser, häufig und zwar vorwiegend in ihrer Längsrichtung gabelig gespalten; im peritendinösen Gewebe endlich äusserst reichlich, vielgestaltig und durch schmale braune Felder und Streifen der Grundsubstanz von einander getrennt.

Bei starker Vergrösserung ergibt sich, dass von der Peripherie sämmtlicher hellen Felder und deren Ausläufer in senkrechter Richtung feine, helle Strassen abziehen, welche in ein, die Grundsubstanz durchsetzendes helles varicöses Netzwerk einmünden, wodurch jedes grössere helle Feld mit seinen Nachbarn in ununterbrochene Verbindung kommt. (S. Fig. 37.)

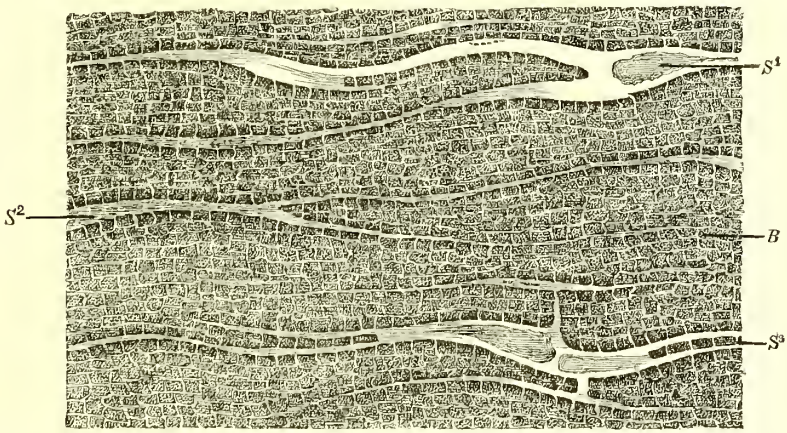

Fig. 37. Längsschnitt aus der mit Silbernitrat tingirten Achillessehne eines erwachsenen Hundes. (Publ. 1873.)

S^1 ein helles verzweigtes Feld, mit einem blassen, undeutlichen Kern; S^2 Fortsatz eines hellen Feldes inmitten der Grundsubstanz; S^3 Gabel mit einem schmalen eingeschlossenen Zapfen der Grundsubstanz; B dunkelbraune Grundsubstanz, von einem hauptsächlich rechtwinkeligen, hellen Netzwerk durchsetzt. Vergr. 900.

[1]) *v. Recklinghausen* hat (l. c.) in der mit Silbernitrat tingirten Sehne auch anastomosirende helle Felder beobachtet.

Schwache Goldfärbung erweist die Identität der jetzt hell violetten Körper mit den im Chromsäurepräparate sichtbaren ein- und mehrkernigen Protoplasmakörpern, und der Form nach die Identität derselben mit den im Silberbilde aufgetauchten negativen Feldern [1]).

Bei starker Goldfärbung zeigt sich auch die streifige Grundsubstanz hell violett gefärbt. Innerhalb derselben erscheinen dunkel violette, ab und zu verzweigte Körper, und von diesen ausgehend sehr zarte, dunkel violette Streifen, welche die Streifenzüge der Grundsubstanz vorwiegend senkrecht durchbrechen. An Stellen, wo das Gewebe der Sehne in Fasergruppen und in einzelne Fädchen zerzupft ist, erkennt man das streifigkörnige, dunkel violette Netzwerk sehr deutlich, und kann an jeder gröberen, bisweilen selbst an den feinsten Fasern sehen, dass die hell violette Grundsubstanz in unregelmässigen Abständen von dunkel violetten Körnchen durchsetzt ist, oder solche Körnchen der Faser anhaften. An der Peripherie von Faserbündeln ragen häufig dunkel violette, wie abgerissen aussehende Zäckchen hervor. Der Querschnitt eines kleinen Sehnenbündels lässt sich in zweierlei Substanzen auflösen: eine körnige, ab und zu verzweigte, dunkel violette und eine homogene, farblose oder hell violett gefärbte. (S. Fig. 38.)

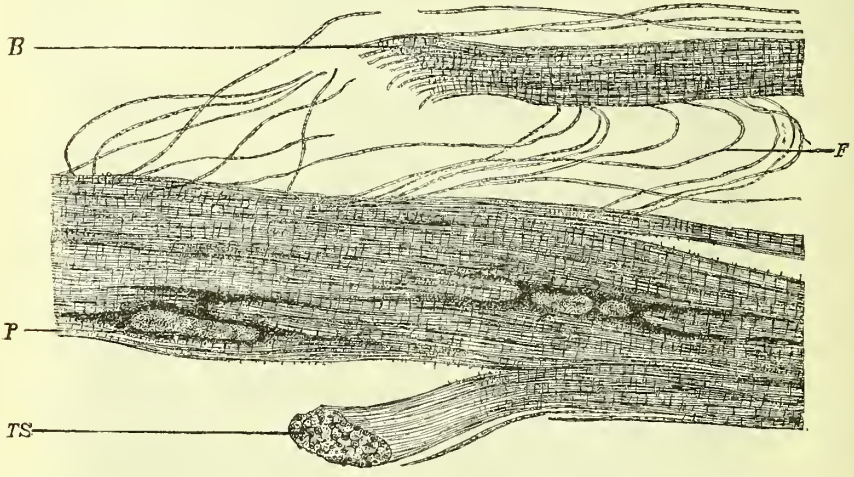

Fig. 38. Längsschnitt aus der mit Goldchlorid stark tingirten Achillessehne eines erwachsenen Hundes. (Publ. 1873.)

P verzweigte Sehnenkörperchen mit hellen Kernen; *B* ein Bündel mit deutlichen, dunkel violetten rechtwinkeligen Fädchen; *F* einzelne punktirte Fasern; *TS* Querdurchschnitt eines Bündels. Vergr. 800.

Periostgewebe. Chromsäurepräparate von der Beinhaut der Röhrenknochen erwachsener Hunde und Katzen bieten folgendes Bild. Die

[1]) Meine Befunde stimmen hierin mit jenen *Giulio Bizzozero*'s (Rendiconti del R. Istituto lomb. delle scienze, 1869) und *Paul Güterbock*'s (Centralblatt f. d. med. Wissensch. 1870) überein.

helle Grundsubstanz ist streckenweise streifig faserig; an vielen Stellen von einer Anzahl rautenförmiger Platten, an anderen Stellen von breiten Bändern hergestellt, welche hie und da wieder aus Rauten zusammengefügt oder aber homogen erscheinen. All' diese Formen sind auch in wechselnd grossen Bezirken untermengt und schichtweise in einander senkrecht oder schief durchkreuzenden Lagen aufgestellt.

Die breitbänderige Form der Grundsubstanz trifft man in der Regel hart an der Oberfläche des Knochens [1]); dio übrigen Formen an der Peripherie des Periostgewebes, wo dasselbe in benachbarte, analoge Gewebsformen übergeht. Die Bänder sind in der Längsrichtung von einander durch verschieden lange, gestreckte, sogenannte „elastische Fasern" getrennt, wodurch jedes Band eben die Form einer Raute erhält. An den Rautenwinkeln gehen die elastischen Fasern spitzwinkelige Anastomosen ein. Nicht selten ist ein breites Band durch elastische Fasern wieder in kleinere Rauten abgetheilt.

In der streifig-faserigen Grundsubstanz des Periosts liegen spindelförmige Protoplasmakörper; in der rautenförmig abgetheilten Grundsubstanz platte, spindel- oder rautenförmige; in den Bändern zerstreut vorwiegend oblonge Körper. In den Zwischenräumen zwischen den einzelnen Bandschichten endlich sind ähnliche Körper eingelagert.

Alle geschilderten Formen der Periostkörper stimmen darin überein, dass sie in Höhlen der Grundsubstanz, sei nun dieselbe wie immer gebaut, ruhen, dass von ihrer Peripherie Zacken abgehen, und dass sie vorwiegend einkernig sind. Kern und Kernkörperchen bieten constant das in farblosen Blutkörpern geschilderte Verhalten.

In der braunen Grundsubstanz von mit salpetorsaurem Silberoxyd behandeltem Periost tauchen helle Feldor von mannigfaltigen Formen auf, deren Verhalten im Wesentlichen identisch ist mit jenem der Felder des Nabelschnur- oder Sehnengewebes. Auch hier wird die Grundsubstanz von hellen, verzweigten Gängen durchzogen, welche jedes grössere helle Feld mit dem anderen direct verbinden. (S. Fig. 39.)

Schwache Goldfärbung des Periosts führt zur Erkenntniss, dass nicht nur von allen Protoplasmakörpern feinste radiäre violette Speichen abziehen, sondern auch alle Zwischenräume zwischen den einzelnen Rauten von senkrechten Zäckchen durchbrochen sind. Die glänzenden elastischen Leisten gewinnen dabei ein quergestreiftes Ansehen, herrührend von senkrecht durch dieselben ziehenden zarten, violetten Fäserchen, deren Continuität man zu beiden Seiten des elastischen Streifens ersieht.

---

[1]) Das von *Th. Billroth* (Archiv f. klinische Chirurgie, Bd. VI.) als „Cambium" bezeichnete Protoplasmalager zwischen Periost und Knochen ist nur an jugendlichen Thieren nachweisbar.

Starke Goldfärbung endlich führt zum Auftreten eines dunkel violetten, varicösen Netzwerkes, gleichwie in den schon früher geschilderten Formen des Bindegewebes.

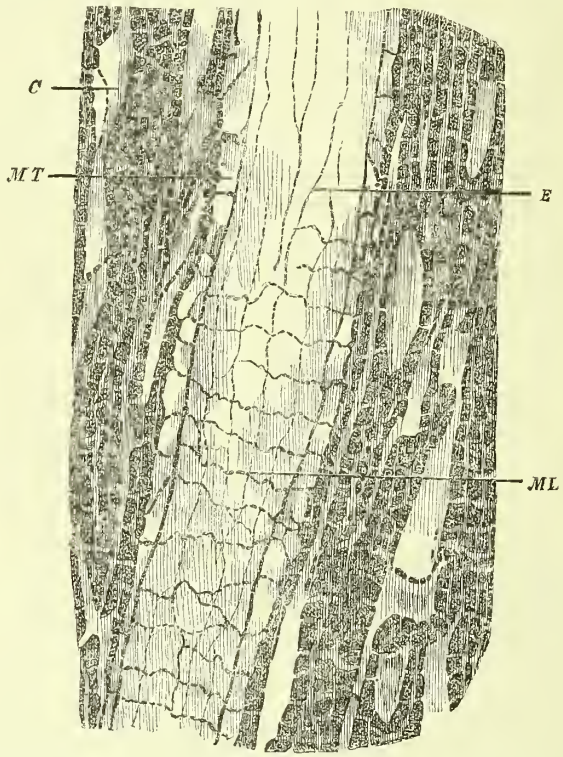

Fig. 39. Längsschnitt aus der mit Silbernitrat tingirten Beinhaut des Oberschenkelknochens eines älteren Hundes. (Publ. 1873.)

C mit einander verbundene helle, den Plastiden entsprechende Felder; *MT* glatte Muskelfasern einer Arterie, im Querschnitte; *ML* dieselben im Längsschnitte; *E* das Endothel. Vergr. 800.

Mit dem Baue des Periosts in allen wesentlichen Punkten übereinstimmend, habe ich jenen des Perichondriums gefunden. An Stellen, wo Faserknorpel an Perichondrium stösst, z. B. an der Lateralfläche der Kniegelenk-Condylen des Oberschenkelbeins jüngerer Thiere, lässt sich durch Goldreduction ein sehr dichtes Netzwerk von groben Ausläufern der dunkelvioletten Körper („Faserknorpelzellen") hervorrufen.

Knochengewebe. Die Grundsubstanz des jungen Knochens ist streifig, jene des älteren hingegen lamellirt. Die Knochenlamellen stellen von einander durch nicht verkalkte Grundsubstanz getrennte Blätter dar, deren jedes wieder aus platten, oblongen Linsen zusammengefügt ist, welch' letztere entsprechend dem Bogen des Lamellenblattes gekrümmt

und mit je einer mehr oder weniger central gestellten „Knochenzelle“ versehen sind.

Ueber den Bau der Knochenkörper habe ich schon früher eine Reihe von Angaben gemacht; hier soll nur wieder hervorgehoben werden, dass bei der Entzündung des Knochens in sehr frühen Stadien eine Schwellungsform des Protoplasma eintritt, bei welcher ohne Anwendung von Reagenzmitteln zahlreiche, netzförmig mit einander anastomosirende und dadurch ein Maschenwerk erzeugende Protoplasmazüge innerhalb der Grundsubstanz des Knochens auftauchen, als Ausläufer der „Knochenzellen“ genannten Körper. (S. Fig. 40.)

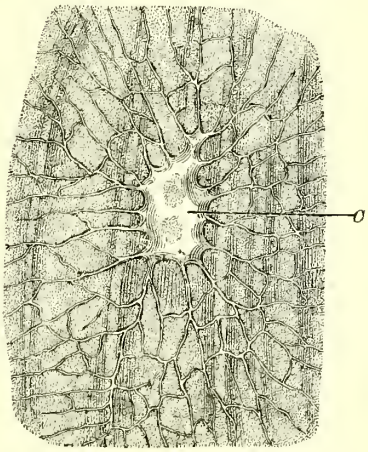

Fig. 40. Knochenkörperchen aus einem künstlich entzündeten Schulterblatte der Katze; am dritten Tage der Entzündung. Chromsäure-Präparat. (Publ. 1872.)

C das nahezu homogene Plastid, von welchem zahlreiche verzweigte Fortsätze ausstrahlen. Vergr. 800.

Blutgefässe. In Fig. 39 ist eine Arterie aus dem mit Silber gefärbten Periost eines erwachsenen Hundes dargestellt, durch welche erhärtet wird, dass die braune Grundsubstanz im adventitiellen Bindegewebe, dann die schalige Kittsubstanz zwischen den spindelförmigen Muskelelementen, endlich die Kittsubstanz zwischen den Endothelplatten allenthalben von hellen Gängen durchzogen sind, welche die den genannten Gebilden entsprechenden hellen Felder unter einander verbinden.

Bei Goldfärbung des Endothels erscheinen die Räume zwischen den einzelnen Elementen von conischen Zäckchen durchbrochen, welche je ein Element mit den benachbarten verbinden. Von den Capillaren der compacten Substanz der Röhrenknochen habe ich schon (l. c.) dargethan, dass deren Wand — hohles Protoplasma — mit den Nachbarelementen, seien dies nun solche des Markes oder des Knochens, in directer, durch Speichen vermittelter Verbindung steht. Die Speichen durchziehen den das Protoplasmarohr umgebenden Raum, den „perivasculären Lymphraum“ der Autoren.

Muskelgewebe. An zusammenhängenden, frischen sowohl, wie auch mit Goldchlorid behandelten glatten Muskelspindellagen gewinnt man die Ueberzeugung, dass von jeder Spindel eine Anzahl von Zacken ausgeht, welche die umgebende Kittsubstanz durchsetzen, um in die

Nachbarspindeln einzumünden. In solchen Spindeln lässt sich zumal in der Wand der Nabelschnurgefässe eine starke Anhäufung von lebender Materie constatiren, welche dem Protoplasmakörper ein fast homogenes Aussehen und starke Lichtbrechung verleiht. In stark glänzenden Spindeln sind die Kerne nicht sichtbar. Wo die oblongen Kerne in das Auge fallen, ist auch deren, durch zarte Speichen vermittelter Zusammenhang mit dem Netzwerke der lebenden Materie im Protoplasma erweislich.

Die Untersuchung des lebenden quergestreiften Muskels aus dem Schenkel des Hydrophilus oder des Flusskrebses ergibt, dass die Anordnung der contractilen oder „Hauptsubstanz" eine aussorordentlich variable ist. Gegenüber den von *W. Krause* [1]), *V. Hensen* [2]) *Th. W. Engelmann* [3]) u. A. aufgestellten, zum Theile höchst complicirten Schemen muss ich den von *E. Brücke* [4]) aufgestellten Satz: „dass die Sarcous elements nicht schon im lebenden Muskel als feste Stücke von unveränderlicher Masse existiren, sondern Gruppen von Molecülen sind, die während des Absterbens gleichsam in verschiedenartig formirten Colonnen aufmarschiren," — aufrecht erhalten. Ich kann im lebenden, quergestreiften Muskel eben nichts Anderes erkennen, als im lebenden Protoplasma überhaupt, nämlich Körnchen und aus Körnchen zusammengefügte Anhäufungen der lebenden Materie — Sarcous elements — und zwischen diesen eine nicht contractile Zwischensubstanz.

In allen Formen, in welchen die contractile Substanz zur Anschauung kommt, lässt sich constatiren, dass jedes Körnchen und jedes Sarcous element mit seinen Nachbarn in allen Richtungen durch feine, graue Fädchen verbunden wird, welche die Zwischensubstanz in senkrechter und in querer Richtung durchziehen. Ebenso gehen von der Peripherie eines jeden, „Muskelkern" genannten Gebildes, und, ist der Kern von einer wahrnehmbaren Lage Protoplasma begrenzt, von letzterem feine conische Zäckchen ab, welche einen schmalen, hellen Saum durchsetzen, um in die benachbarten Sarcous elements einzumünden. (S. Fig. 41.)

Weit eleganter als am frischen Muskel, sind die hier geschilderten Verhältnisse bei Goldfärbung des Hydrophilus- oder Astacus-Muskels sichtbar. Durch das Goldchlorid wird nämlich nach genügend (20—40 Minuten) langer Einwirkung stets die contractile Substanz violett gefärbt.

Structurelemente des Nervensystems. Dünne Plättchen, welche man aus der Rinde oder aus Stammganglien des Gehirnes eines

---

[1]) „Ueber den Bau der quergestreiften Muskelfaser". Zeitschr. f. rat. Mediz. 1868.

[2]) „Ueber ein neues Structurverhältniss der quergestreiften Muskelfaser". Arbeiten d. Kieler physiol. Institutes. 1868.

[3]) „Mikroskopische Untersuchungen über die quergestreifte Muskelsubstanz". *Pflüger's Archiv.* 1873.

[4]) „Untersuchungen über den Bau der Muskelfasern mit Hilfe des polar. Lichtes". Denkschr. der Wiener Akad. d. Wissensch. Bd. XV. pag. 76.

eben getödteten erwachsenen Kaninchens ohne allen Zusatz, oder mit sehr verdünnter Lösung von chromsaurem Kali, welche nachweislich im feineren Baue des Protoplasmas keine Veränderungen hervorruft (*Rollett*), auf den Objectträger bringt, eignen sich zum Studium mit starken Vergrösserungen. Man sieht streckenweise Protoplasmalager mit zahlreichen, kernähnlichen Gebilden; ferner Ganglienkörper von verschiedenen Formen und marklose [1]) Nervenfasern von verschiedener Dicke. Die lebende Materie ist vorwiegend an den als Kernkörperchen zu bezeichnenden Bildungen compact angehäuft, von gelblichem Glanze und von homogener Structur; hingegen ist dieselbe im Protoplasma aller Structurelemente des Nervensystems, den Axencylinder mitgerechnet, in dünnen Lagen von matt grauer Farbe und in Form von Körnchen und Klümpchen sichtbar, welche sämmtlich unter einander durch zarte, radiäre Speichen in Verbindung stehen. (S. Fig. 42 und 43.)

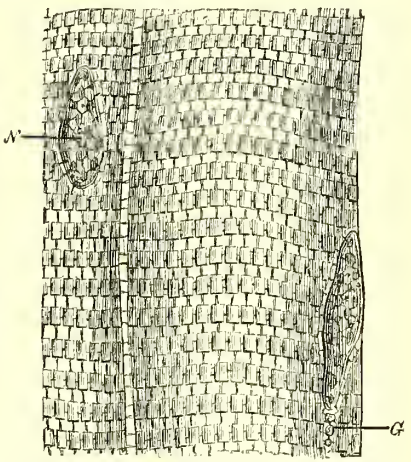

Fig. 41. Abschnitt aus dem frischen Schenkelmuskel des Hydrophylus piceus. (Publ. 1873.)

N Kern; *G* Körner in der Längsrichtung des Kernes. Vergr. 800.

Die Speichen innerhalb der Ganglienkörper, zumal innerhalb der Kerne, sind schon von einer grossen Zahl von Beobachtern gesehen [2]) und theils als zur Structur der Ganglienkörper, theils als Gerinnungsproducte angesprochen worden. Ich sehe in diesen Gebilden keinen anderen Bau, als etwa in Knorpelkörpern oder in lebendem Protoplasma überhaupt; allerdings in einer sehr in die Augen fallenden Klarheit. Ebenso sind

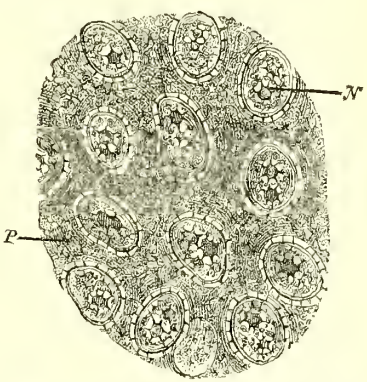

Fig. 42. Abschnitt aus der Hirnrinde eines eben getödteten erwachsenen Kaninchens. Präparat in 1¼% Kochsalzlösung. (Publ. 1873.)

P das graue Netzwerk der lebenden Materie, mit zahlreichen Venen *N*. Vergr. 800.

[1]) Im Originaltext irrthümlich „markhaltige".

[2]) Die einschlägige Literatur gibt: *Jul. Arnold*, „Ein Beitrag zu der feineren Structur der Ganglienzellen". *Virchow's Archiv*. 41. Bd. 1867.

die zarten Speichen, welche von der Peripherie der Ganglienkörper sowohl, wie der marklosen und markhältigen Nervenfasern hervorbrechen, um den umgebenden hellen Saum zu durchziehen, stellenweise deutlich sichtbar.

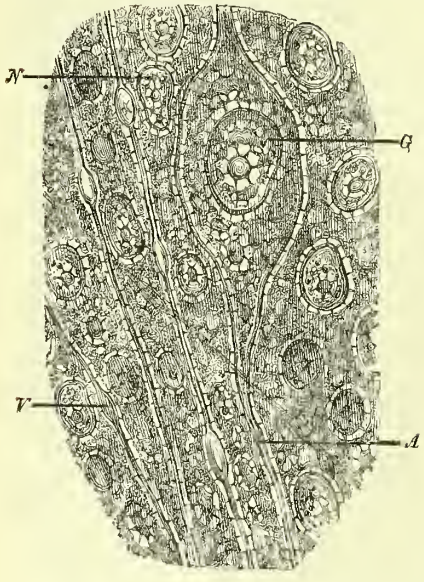

Fig. 43. Abschnitt aus dem Vierhügel eines eben getödteten Kaninchens. Präparat in verdünnter Lösung von chromsaurem Kali. (Publ. 1873.)

Im grauen Netzwerk der lebenden Materie sind eingebettet Kerne *N*; Ganglienkörperchen *G*; mit Axencylinder-Fortsätzen *A*. Manche Axencylinder sind varicös *V*. Vergr. 800.

Dieselbe Structur bieten Ganglienkörper aus dem Sympathicus des Kaninchens. Die Speichen verbinden hier die unmittelbar neben einander gelagerten Körper; sie durchziehen aber auch den Zwischenraum zwischen diesen und der Kapsel, um sich in letztere einzusenken.

Das blasse Protoplasma des Nervensystems färbt sich mit Goldchloridlösung bekanntlich sehr leicht violett; schwache Goldfärbungen sind ein gutes Mittel, die geschilderten Verhältnisse in der Structur der Nervenelemente klar zur Anschauung zu bringen.

Epithel-Gewebe. An vielen Epithelien kennt man die als „Stachel- und Riffzellen“ bezeichneten Formen, welche *Max Schultze*[1]) an den Pflasterepithelien der äusseren Haut, der Lippen, der Mundhöhlen- und Zungenschleimhaut und der Conjunctiva palpebr. als normale Vorkommnisse zuerst beschrieben hat. Die Stacheln sind eben Ausläufer je eines Epithel-Elementes, die den hellen Saum der Kittsubstanz durchziehen, um zu den Nachbarelementen zu gelangen. Die Stacheln sind conisch und derart angeordnet, dass abwechselnd von einem Elemente ein Conus mit breiter Basis abgeht, und der nächste, vom Nachbarelemente kommende mit seiner Spitze in dasselbe einmündet. Bekannt ist auch das von *Bizzozero* beschriebene Verhalten, wo die Spitzen zweier, von zwei Elementen conisch wegziehender Stacheln in der Mitte des Saumes der Kittsubstanz auf einander stossen.

Entsprechend diesen Stacheln erscheint bei vorsichtiger Behandlung die durch Silbertinction braun gewordene Kittsubstanz stets von queren,

[1]) Centralblatt f. d. mediz. Wissenschaften. 1864.

hellen Strichelchen durchbrochen, und erscheinen nach Goldbehandlung des Epithels eine Summe von violetten Strichelchen, welche die violetten Epithel-Elemente durch die nicht gefärbte Kittsubstanz hindurch mit einander verbinden.

Ich habe keine anderen Elemente, weder im Epithel, noch im Drüsenparenchym gesehen, als mit einander verbundene, sogenannte „Stachelzellen". (S. Fig. 44 und 45.)

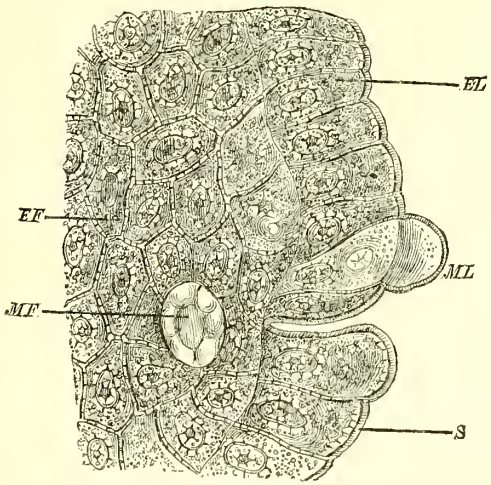

Fig. 44. Epithel von der Oberfläche einer mit Goldchlorid schwach tingirten Dünndarmzotte eines erwachsenen Hundes. (Publ. 1873.)

EL Säulenepithelien in der Seitenansicht; *EF* Säulenepithelien in Vogelsicht; *ML* Epithel in Umbildung zu Schleim begriffen, in Seitenansicht; *MF* dasselbe in Vogelsicht; *S* der streifige Saum der Epithelien. Vergr. 800.

Dass alle Gewebs-Elemente des Thierkörpers überhaupt „Stachelzellen", alle Kerne „Stachelkerne" und alle Kernkörperchen „Stachelkernkörperchen" sind, geht aus den Schilderungen ohnedies hervor.

Es kann aber durch die Untersuchung der Enchymkörper auch constatirt werden, dass die Ausläufer je einer „Enchymzelle" nicht nur überall zu benachbarten „Enchymzellen" ziehen, sondern dass an der Peripherie des Drüsenläppchens oder Schlauches eine, durch feine Fädchen vermittelte directe Verbindung zwischen Enchym- und benachbarten Bindegewebs-Elementen stattfindet.

Es ergibt sich zunächst, dass in keinem der genannten Gewebe, und so weit meine Untersuchungen reichen, in keinem Gewebe überhaupt „Zellen" als isolirte Individuen vorhanden sind.

Jedes Gewebe stellt, um in der bisher gebrauchten Ausdrucksweise zu sprechen, eine Zellencolonie dar, in welcher eine „Zelle" mit Allen und Alle mit einer in ununterbrochener, durch lebendige Materie vermittelter Verbindung stehen. Jede Zellencolonie ist aber wieder mit den Nachbarcolonien ohne Unterbrechung verbunden, so dass der ganze Thierkörper als eine einzige Zellencolonie zu betrachten wäre. Mit anderen Worten:

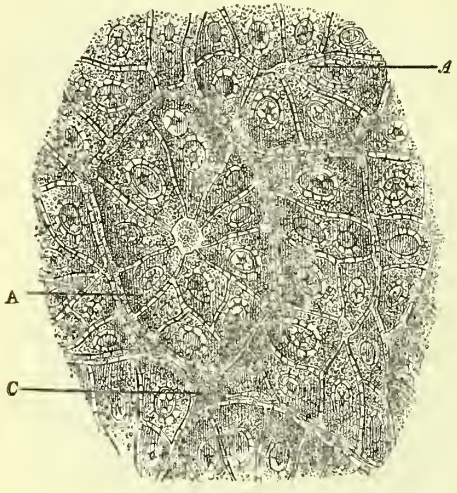

Fig. 45. Durchschnitt aus der mit Goldchlorid schwach tingirten Submaxillardrüse eines mittelgrossen Kaninchens.

AA Acini von Epithelien (sogenannten „Enchym-Zellen") gebildet; *C* Bindegewebsgerüst. Vergr. 800.

Der Thierkörper als Ganzes ist Ein Protoplasmaklumpen, in welchem zum geringeren Theile isolirte Protoplasmakörper (wandernde Körper, farblose und rothe Blutkörper) und verschiedene andere, nicht lebendige Substanzen (leimgebende und mucinhältige Substanzen im weitesten Sinne, ferner Fett, Pigmentkörner etc.) eingelagert sind.

Gerade so, wie die Amöbe ein Protoplasmaklümpchen darstellt, innerhalb dessen die lebendige Materie in Form eines Maschenwerkes aufgespannt ist, in welchem die Knotenpunkte wieder lebendige Materie sind: ebenso ist jeder, auch der hoch organisirte Körper eines Säugethieres ein Klumpen, durchzogen von einem lebendigen Maschenwerke, dessen Knotenpunkte lebendige Materie, in der Form der bisher als Zellen bezeichneten Protoplasmaklümpchen sind.

Jedes Gewebe wird, wie die Entwicklungsgeschichte lehrt, aus einer Summe von Protoplasmaklümpchen, die wir als Elemente bezeichnen wollen, zusammengesetzt. Im fertigen Gewebe bilden die „Zelle" und ihr Territorium (*Virchow*) eine Gewebseinheit, keineswegs aber ein Individuum, denn jede Einheit steht mit allen Nachbareinheiten in unmittelbarem, lebendigen Zusammenhange.

Analysiren wir die Form der Gewebseinheiten zuvörderst an den geschilderten „bindegewebigen" Gebilden. Im Centrum des Elementes liegt das Kernkörperchen und der Kern. Dieser wird umgeben von einem bisher „Zelle" genannten Protoplasmakörper; auf diesen

endlich folgt ein Protoplasmakörper, welcher mit leimgebender Grundsubstanz infiltrirt ist. Innerhalb der Gewebseinheit steht nun die lebende Materie in ununterbrochenem Zusammenhange. Sie ist im Centrum compact angehäuft (Kernkörperchen): bildet hierauf ein bald enges, bald weites Maschenwerk, welches peripher von einer continuirlichen, lebendigen Schale abgeschlossen ist (Kern): erzeugt dann ein weiteres Maschenwerk, das von der Protoplasmaflüssigkeit durchtränkt und in der Regel abermals von einer continuirlichen Schale begrenzt ist (Zelle): und stellt endlich ein relativ weitmaschiges Netzwerk dar, dessen Maschenräume mit Grundsubstanz infiltrirt erscheinen (Zellenterritorium). (S. Fig. 46.)

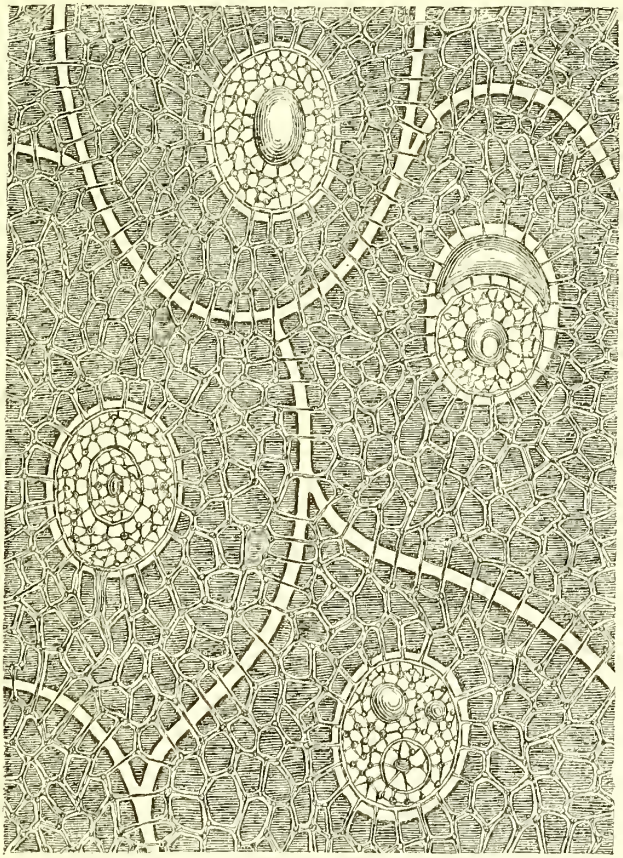

Fig. 46. Schema des Baues der sogenannten »Bindesubstanzen«. (Publ. 1873.)

Dieses Schema erleidet Aenderungen dadurch, dass der Kern in toto, oder der ganze Centraltheil einer Gewebseinheit eine compacte, homogen aussehende Anhäufung der lebendigen Materie darstellen kann

— unter Verhältnissen, welche, wie ich bei anderer Gelegenheit dargethan habe, auf Altersunterschiede des Protoplasmas zurückzuführen sind.

Jede der genannten Zonen einer Gewebseinheit ist von der Nachbarzone durch je einen, in der Regel Flüssigkeit hältigen Raum begrenzt, welcher nicht von einem Maschenwerke, sondern nur von einfachen Speichen der lebendigen Substanz durchzogen wird. Je ein solcher Raum existirt also: um das Kernkörperchen, um den Kern, um das Protoplasma, endlich um den infiltrirten Theil der Gewebseinheit. In jedem dieser Räume, von welchem bisher nur die „pericellularen" bekannt waren, kann eine freiere Saftströmung stattfinden, und in jeden können durch parenchymatöse Injection die gefärbten Massen eingetrieben werden. So um den Kern herum (*Mac-Gillavry*); dann um die „Zelle" (*Kowalewsky* u. A.); ferner in die Grenzen der Gewebseinheiten; endlich in die perivasculären Räume.

Bei solchen gewaltsamen Injectionen müssen die Verbindungsspeichen reissen und müssen die Protoplasmakörper verschoben oder zusammengedrückt werden. Es wird begreiflich, wie durch diese Methode interstitielle „wandungslose" Lymphspalten zur Darstellung gekommen sind.

Anders gestaltet sich das Schema der Gewebseinheiten des Epithels. Im Centrum des Elementes befinden sich das Kernkörperchen und der Kern. Beide liegen eingebettet in einem Protoplasmakörper, und auf diesen folgt unmittelbar die Schale der Kittsubstanz, welche allen an einander grenzenden Elementen gemeinsam angehört und in welcher die Verbindungsspeichen der Elemente eingelagert sind. Aehnlich wie Epithelien verhalten sich aber auch viele „Bindegewebskörper", insbesondere die des Markgewebes (Osteoblasten) und die des Endothels; ähnlich auch das Gewebe der glatten Muskelfasern. Ich werde in einer anderen Untersuchung zeigen, dass der Entwicklung einer jeden Bindegewebseinheit regelmässig ein Stadium vorausgeht, welches dem Schema der epithelialen Bildungen entspricht, und dass wir nicht berechtigt sind, aus der Form allein einen durchgreifenden Unterschied zwischen Bindegewebs- und Epithel-Elementen aufzustellen.

Ebenso, wie jedes selbständige Protoplasmaklümpchen und in demselben jede Vacuole von einer continuirlichen Lage lebendiger Substanz begrenzt wird: ebenso wird auch beim Säugethier der ganze Klumpen von einer continuirlichen Lage Protoplasmas ausgekleidet.

Dass auf Grundlage der geschilderten Verhältnisse ein klares Verständniss einerseits des Entwicklungsganges der Gewebe, andererseits auch des Entzündungsprocesses ermöglicht wird, werde ich in späteren Abhandlungen darthun. Die Vorgänge bei der Entzündung, zumal gewisser Gewebe, liefern den zwingenden Beweis, dass innerhalb

der Grundsubstanz reichlich lebendige, erkrankungsfähige Materie vorhanden ist.

* * *

Ist Blut ein Gewebe? Es gehört zu den heute gebräuchlichen Anschauungen über „Individuen“ auch die Annahme, dass Blut, Eiter, Secrete u. dgl. flüssige Gewebe seien. Aus dem, was ich über den Bau der Thiergewebe gesagt habe, geht hervor, dass jedes Gewebe ein Continuum von Protoplasma sei, mit verschieden gebauten Zonen. Eine „Intercellularsubstanz“ existirt hier eben so wenig, wie „Zellen“ im modernen Sinne existiren; man kann eben nur von Grundsubstanz sprechen.

Wenn einzelne Klümpchen, wie die von *v. Recklinghausen* entdeckten Wanderzellen zeitweilig ohne Verbindung mit anderen Elementen leben und Ortsveränderungen ausführen, so erschüttern sie das allgemeine Gesetz noch keineswegs. Die Wanderzellen gehören in den Begriff „Gewebe“ nicht absolut hinein.

Im Blute circuliren freie Protoplasmaklümpchen, rothe und farblose Blutkörper in einer Flüssigkeit. Im Eiter sind Protoplasmaklümpchen gleichfalls in Flüssigkeit suspendirt, ebenso im Colostrum, in der Galle, im Samen und schliesslich in jeder Pfütze. Gewebe werden wir nun derlei Flüssigkeiten nicht nennen.

Die Analogie mit Vorkommnissen im Leibe einer lebenden Amöbe oder eines lebenden farblosen Blutkörpers ist auffallend genug. Auch in diesen Protoplasmaklümpchen treten vorübergehend Vacuolen auf, und ich habe anderen Ortes schon die Beobachtung mitgetheilt, dass in einzelnen Vacuolen Körnchen der contractilen Substanz suspendirt sein können. Nun beruht aber auch die Bildung der Blutgefässe bei Säugethieren zunächst auf Vacuolenbildung (s. Seite 37) und innerhalb der Vacuole sind vom Haus aus in der Flüssigkeit isolirte Klümpchen lebender Materie suspendirt.

Untersuchungen und Folgerungen seit 1873.

Ich habe meine in 1873 gemachten Angaben wieder zum Abdruck gebracht, weil aus denselben wohl hervorgeht, dass die Zellentheorie und die auf ihr begründeten Lehren unhaltbar seien. Gegenwärtig, nach weiteren neun Jahren, habe ich an meinen früheren Angaben nichts zu ändern und nur wenig hinzuzufügen.

Verschiedene Arbeiten, welche in meinem Laboratorium in den letzten 7 Jahren ausgeführt wurden, und zwar von vorurtheilsfreien Beobachtern, bestätigen vollends die neuen Ansichten. Auf Grundlage derselben wird nicht nur die physiologische, sondern auch die histologische Forschung

mehr fruchtbringend werden, als sie bisher gewesen. Die Lehre von der Entzündung, der Tuberculose, von den Geschwülsten, kurz alle krankhaften Vorgänge werden in klarerem Lichte erscheinen, und deren Lösung einen grossen Schritt näher geführt, als es mit den cellular-pathologischen Anschauungen möglich war.

L. Elsberg machte in 1875 die folgenden Angaben [1]):

„Nicht nur im weiten Bereiche der organischen Physiologie, sondern insbesondere auch in der menschlichen Pathologie hatte die Zellenlehre so festen Fuss gefasst, dass es mir im hohen Grade nothwendig erscheint, die neuen Ansichten, selbst in diesem frühen Stadium ihrer Crystallisation zu einer vollständigen Lehre, zur Kenntniss des ärztlichen Publikums zu bringen. Was ich Ihnen als histologische Thatsachen mittheilen werde, wurde von *C. Heitzmann* sowohl in Wien wie in New-York wiederholt demonstrirt, und eine Anzahl von Aerzten waren in der Lage, seine Beobachtungen zu bestätigen, gerade so, wie ich das selbst thun muss".

„Die Ideen der Humoral- und Solidar-Pathologen haben lange Zeit, nachdem *Schwann*'s Entdeckungen über den elementären Bau der Gewebe als im Allgemeinen richtig anerkannt waren, auf die medicinischen Lehren Einfluss geübt. Erst nachdem *Virchow* seine berühmten Vorlesungen über Cellularpathologie, vor weniger als 20 Jahren bekannt gemacht hatte, Vorlesungen, die auf das medicinische Publikum in allen Welttheilen den tiefsten Eindruck hervorriefen, wurde die Zellenlehre zur leitenden Doctrin, welcher man kaum wagte zu widersprechen".

Virchow sagt in seiner I. Vorlesung, gehalten am 16. Februar 1858 [2]) wie folgt:

„Wenn man den ausserordentlichen Einfluss erwägt, welchen seiner Zeit *Bichat* auf die Gestaltung der ärztlichen Anschauungen ausgeübt hat, so ist es in der That erstaunlich zu sehen, dass eine verhältnissmässig so lange Zeit vergangen ist, seitdem *Schwann* seine grossen Entdeckungen in der Histologie machte, ohne dass man die eigentliche Breite der neuen Thatsachen würdigte. Es hat dies allerdings zum Theil trotz dieser Entdeckungen daran gelegen, dass immer noch eine grosse Unsicherheit unserer Kenntnisse über die feinere Einrichtung vieler Gewebe fortbestanden hat, ja, wie wir leider zugestehen müssen, in manchen Theilen der Histologie selbst jetzt noch in solchem Maasse herrscht, dass Mancher kaum weiss, für welche Ansicht er sich entscheiden soll. Jeder Tag bringt neue Aufschlüsse, aber auch neue Zweifel über die Zuverlässigkeit eben erst veröffentlichter Entdeckungen. Ist denn überhaupt, fragt Mancher, in der Histologie etwas sicher? Gibt es einen Punkt, in dem Alle übereinstimmen? Vielleicht nicht..... Das Princip der Anschauung, welches ich für das gesammte Gebiet der Physiologie und Pathologie zu benutzen gelehrt habe und dessen erste schüchterne Ausführung in

[1]) „Notice of the Bioplasson Doctrine". *Transactions of the American Medical Association.* 1875.

[2]) Die Cellularpathologie in ihrer Begründung auf physiologische und pathologische Gewebelehre. 1858. Die Citate sind der vierten Auflage, 1871, entnommen.

einer Arbeit des Jahres 1852 niedergelegt ist, darf gegenwärtig als gesichert angesehen werden, und für denjenigen, welcher daran festhält, wird es auch künftig nicht schwer werden, neue Ergebnisse des Forschens an der richtigen Stelle aufzunehmen, ohne dass er deshalb genöthigt wäre, die obersten Sätze aufzugeben, welche hier über die allgemeinen Grundlagen der Lebensthätigkeiten aufgestellt werden!

Alle Versuche der früheren Zeit, ein solches einheitliches Princip zu finden, sind daran gescheitert, dass man zu keiner Klarheit darüber zu gelangen wusste, von welchen Theilen des lebenden Körpers eigentlich die Action ausgehe, und was das Thätige sei. Dieses ist die Cardinalfrage aller Physiologie und Pathologie. Ich habe sie beantwortet durch den Hinweis auf die Zelle, als auf die wahrhafte organische Einheit. Indem ich daher die Histologie, als die Lehre von der Zelle und den daraus hervorgehenden Geweben, in eine unauflösliche Verbindung mit der Physiologie und Pathologie setzte, forderte ich vor Allem die Anerkennung, dass die Zelle wirklich das letzte Form-Element aller lebendigen Erscheinung sowohl im Gesunden, als im Kranken sei, von welcher alle Thätigkeit des Lebens ausgehe.....

Es darf nicht überraschen, dass der Werth der einzelnen, die vollendete Zelle zusammensetzenden Theile vielfacher Deutung ausgesetzt ist und dass die Definition der Zelle immer neue Formulirungen erhält, trotzdem dass man immer dasselbe Gebilde oder wenigstens denselben Körper meint. Seitdem die sogenannte Membran an der Pflanzenzelle als ein secundäres Abscheidungsproduct, als blosse Capsel erkannt ist, hat natürlich der frühere Zelleninhalt, das Protoplasma, eine grössere Bedeutung erlangt. Der Kern ist mehr in den Hintergrund getreten, nachdem man ihm nicht mehr die Präexistenz und die Rolle des Cytoblasten beilegt. Noch ungünstiger liegt die Frage, ob die Membran ein nothwendiges Erforderniss der Zelle ist, und nicht bloss unter den Botanikern, sondern auch unter den Zoologen (*Max Schultze*) gibt es nicht wenige und ausgezeichnete Forscher, welche die Zelle als vollkommen constituirt betrachten, sobald ein Kern mit dem dazu gehörigen Protoplasma vorhanden ist..... Glücklicher Weise hat diese schwierige Frage für die Pathologie keine principielle Bedeutung. Abgesehen davon, dass bei fast allen physiologischen und pathologischen Zellen von einiger Bedeutung Membranen isolirbar sind, wird doch auch vom Standpunkte derjenigen, welche die Membranlosigkeit vieler Zellen behaupten, weder die Existenz, noch der entscheidende Werth der Zellen in Frage gestellt. Ob eine Zelle im alten Sinne des Wortes ein Bläschen oder im neuen ein solides Körperchen ist, ist daher eine Detailfrage, welche das cellulare Princip nicht berührt".

„Dieses Princip aber ist meiner Auffassung nach der einzig mögliche Ausgangspunkt aller biologischen Doctrin. Wenn eine wirkliche Uebereinstimmung der elementarischen Formen durch die ganze Reihe alles Lebendigen hindurchgeht, wenn man vergeblich in dieser grossen Reihe nach irgend etwas Anderem sucht, was als organisches Element an die Stelle der Zelle gesetzt werden könnte, so muss man nothwendig auch jede höhere Ausbildung, sei es einer Pflanze, sei es eines Thieres, betrachten als eine fortschreitende Summirung grösserer oder kleinerer Zahlen von Zellen. Wie ein Baum eine in einer bestimmten Weise zusammengeordnete Masse darstellt, in welcher als letzte Elemente an jedem einzelnen Theile, am Blatt wie an der Wurzel, am Stamm wie an der Blüthe, zellige Elemente erscheinen, so ist es auch mit den thierischen Gestalten. Jedes Thier

erscheint als eine Summe vitaler Einheiten, von denen jede den vollen Charakter des Lebens an sich trägt. Der Charakter und die Einheit des Lebens kann nicht an einem bestimmten einzelnen Punkte einer höheren Organisation gefunden werden, z. B. im Gehirn des Menschen, sondern nur in der bestimmten, constant wiederkehrenden Einrichtung, welche jedes einzelne Element an sich trägt. Daraus geht hervor, dass die Zusammensetzung eines grösseren Körpers, des sogenannten Individuums, immer auf eine Art von gesellschaftlicher Einrichtung herauskommt, einen Organismus socialer Art darstellt, wo eine Masse von einzelnen Existenzen auf einander angewiesen ist, jedoch so, dass jedes Element (Zelle oder, wie *Brücke* sehr gut sagt, Elementarorganismus) für sich eine besondere Thätigkeit hat, und dass jedes, wenn es auch die Anregung zu seiner Thätigkeit von anderen Theilen her empfängt, doch die eigentliche Leistung von sich selbst ausgehen lässt".

„Ich habe es deshalb für nothwendig erachtet, den Gesammt-Organismus oder das Individuum nicht blos in seine Organe und diese in ihre Gewebe, sondern auch noch die Gewebe zu zerlegen in Zellenterritorien. Ich habe gesagt Territorien, weil wir in der thierischen Organisation eine Eigenthümlichkeit finden, welche in der Pflanze fast gar nicht oder doch nur in sehr unvollkommener Weise zur Anschauung kommt, nämlich die Entwicklung grosser Massen sogenannten intercellularen Stoffes. Während die Pflanzenzellen in der Regel mit ihren äusseren Absonderungsschichten, den vorher erwähnten Capseln, unmittelbar aneinander stossen, so jedoch, dass man immer noch die alten Grenzen unterscheiden kann, so finden wir bei den thierischen Geweben, dass diese Art der Anordnung die seltenere ist. In der oft sehr reichlichen Masse, welche zwischen den Zellen liegt (Zwischen- oder Grundsubstanz, Intercellularsubstanz), können wir selten von vornherein übersehen, inwieweit ein bestimmter Theil davon der einen, ein anderer der anderen Zelle angehöre; sie erscheint als ein gleichmässiger Zwischenstoff".

„Nach der Ansicht *Schwann*'s war die Intercellularsubstanz Cytoblastem; für die Entwicklung neuer Zellen bestimmt. Dies halte ich nicht für richtig, vielmehr bin ich durch eine Reihe von Erfahrungen zu dem Schlusse gekommen, dass die Intercellularsubstanz, wie sie von den Zellen gebildet (abgeschieden) wird, so auch in einer bestimmten Abhängigkeit von ihnen bleibt, in der Art, dass man auch in ihr Grenzen ziehen kann, und dass gewisse Bezirke von ihr der einen, gewisse der anderen Zelle angehören. Durch pathologische Vorgänge werden diese Grenzen scharf bezeichnet, und es lässt sich direct zeigen, wie jedesmal ein bestimmtes Gebiet von Zwischensubstanz beherrscht wird von dem zelligen Elemente, welches in seiner Mitte gelegen ist".

„Es wird jetzt deutlich sein, wie ich mir die Zellen-Territorien denke: Es gibt einfache Gewebe, welche ganz aus Zellen bestehen, Zelle an Zelle gelagert. Hier kann über die Grenze der einzelnen Zelle keine Meinungsverschiedenheit bestehen, aber es ist völlig hervorzuheben, dass auch in diesem Falle jede einzelne Zelle ihre besonderen Wege gehen, ihre besonderen Veränderungen erfahren kann, ohne dass mit Nothwendigkeit das Geschick der zunächst liegenden Zellen daran geknüpft ist. In anderen Geweben dagegen, wo wir Zwischenmassen haben, versorgt die Zelle ausser ihrem eigenen Inhalt noch eine gewisse Menge von äusserer Substanz, die an ihren Veränderungen theilnimmt, ja sogar häufig frühzeitiger afficirt wird, als das Innere der Zelle, welches durch seine Lagerung mehr gesichert ist,

als die äussere Zwischenmasse. Endlich gibt es eine dritte Reihe von Geweben, deren Elemente unter einander in engeren Verbindungen stehen. Es kann z. B. eine Zelle mit anderen zusammenhängen und dadurch eine reihen- oder flächenförmige Anordnung entstehen, ähnlich der bei den Capillaren und anderen analogen Gebilden. In diesem Falle könnte man glauben, dass die ganze Reihe beherrscht werde von irgend etwas, was wer weiss wie weit entfernt liegt, indessen bei genauerem Studium ergibt sich, dass selbst in diesen Ketten- oder hautartigen Einrichtungen eine gewisse Unabhängigkeit der einzelnen Glieder besteht, und dass diese Unabhängigkeit sich äussert, indem unter gewissen äusseren oder inneren Einwirkungen das Element nur innerhalb seiner Grenzen gewisse Veränderungen erfährt, ohne dass die nächsten Elemente dabei betheiligt sind".

Was nun *Virchow* von der „dritten Reihe von Geweben" aussagt, gilt nach *Heitzmann* in Wirklichkeit von allen Geweben, ohne Ausnahme. Nicht nur gibt es in keinem Gewebe des Körpers Zellen als isolirte Individuen, sondern es ist auch kein Gewebe von dem anderen getrennt. Er zieht vor den Namen ‚Zellen' nicht zu gebrauchen, sondern spricht von lebender Materie, von welcher er behauptet, dass sie durch den Gesammtkörper ununterbrochen verbunden ist. Wenn wir darauf bestehen wollten, das Wort ‚Zelle' zur Bezeichnung der lebenden Gewebselemente beizubehalten, müssten wir sagen, dass jede Zelle aus einem Netzwerk der lebenden Materie aufgebaut ist, und jede Zelle wieder durch Fortsätze der lebenden Materie mit allen Zellen ihrer Nachbarschaft verbunden ist".

„Ich möchte die Thatsache ganz besonders hervorheben, dass diese Dinge Jeder selbst sehen kann, wenn er mit einem guten Mikroskope, mit guten Augen und mit einer vorurtheilsfreien Beobachtungsgabe ausgestattet ist. Sie sollen nicht nach sogenannten ‚Zellen' ausschauen, und sollen sich auch nicht einbilden, wie es mir geschah, dass es nur wenigen Begünstigten gestattet sei, in diese Geheimnisse der Natur einzudringen. Die einzige Gefahr liegt darin, dass Sie von histologischen Untersuchungen bezaubert werden, dass Sie andere, wichtige Dinge vernachlässigen könnten".

„Es ist *Heitzmann*'s Verdienst, entdeckt zu haben, erstens, dass die lebende Materie, wie sie in der einfachsten Lebensform, der Amöbe, früher als ‚Protoplasma', jetzt von mir als Bioplasson bezeichnet, zur Erscheinung kommt, nicht structurlos ist, wie man vor seinen genauen Untersuchungen vermuthet hatte, sondern dass deren Structur als ein Netzwerk erscheint, in dessen Maschenräumen die Bioplasson-Flüssigkeit, der nicht contractile und nicht lebende Antheil des Körpers angesammelt ist. Er hatte entdeckt, dass die früher schon bekannten Körnchen nicht Fremdkörper und auch nicht zufällige Beimischungen sind, sondern dass sie einen Theil der lebenden Materie darstellen, nämlich die verdickten Knotenpunkte des Netzwerkes der lebenden Materie sind. Nachdem er

seine Forschungen weiter ausgedehnt hatte, fand er, dass dieselbe Structur, wie sie die Amöbe, ein aus winziger Menge der lebenden Materie aufgebautes Individuum darbietet, überhaupt in allen Bioplasson-Bildungen, selbst den höchst entwickelten, lebenden Organismen vorhanden ist".

„Die Vorstellung, welche man an das Wort ‚Zelle', als es zuerst zur Bezeichnung eines organischen Formelementes auftauchte, geknüpft hatte, unterlag mit dem Fortschritte unseres mikroskopischen und histologischen Wissens nach und nach so beträchtlichen Veränderungen, dass das Wort selbst völlig sinnlos wurde. Trotzdem man fortfuhr, von ‚Zellen' zu sprechen, verstand man darunter ein Klümpchen individualisirter lebender Materie. Man wusste, dass die ‚Zelle', wenn auch nicht ausnahmslos, einen Kern, ein Kernkörperchen, selbst einen Nucleolinus und Körnchen in wechselnder Menge besitzt; man wusste sogar, dass gelegentlich stachelförmige und andere, verschieden gestaltete Fortsätze vorhanden seien. Aber die Kenntniss der Structur dieser Massen war im Grossen und Ganzen doch nur eine fragmentäre, bis *Heitzmann* aussprach, dass der Kern, das Kernkörperchen, die Körnchen und die verbindenden Fädchen Bildungen der lebenden Materie seien: dass diese Materie in Form eines Netzwerkes angeordnet ist, dessen Maschenräume die nicht contractile Materie enthalten, welche in die für verschiedene Gewebe so charakteristische Grundsubstanz umgewandelt wird; und dass endlich die Einheiten des Bioplasson der Gewebe durch den ganzen Körper hindurch mittelst feiner Fäden oder Fortsätze derselben lebenden Materie verbunden werden".

„Ueber die Bedeutung dieser Entdeckungen in Bezug auf physiologische und pathologische Fragen will ich mich kurz fassen. Je mehr unsere Kenntniss der mikroskopischen Anatomie oder vielmehr Morphologie des Organismus vorschreitet, desto mehr werden wir befähigt, die functionelle Thätigkeit verschiedener Theile und Gewebe zu erkennen; so lange als man die ‚Zelle' als das einfachste Formelement des Körpers betrachtete, war keine Hoffnung vorhanden, über die Zellen und deren Thätigkeit im gesunden und kranken Zustande hinauszukommen. Zum Unglück konnte die Untersuchung der Zellen auf die wesentlichsten Lebenserscheinungen, die wirkliche Thätigkeit der lebenden Materie kein Licht werfen. Heute sind wir befähigt, nahezu sämmtliche Gewebe des Thierkörpers im lebenden Zustande zu untersuchen, indem wir einerseits die Verdunstung oder das Eintrocknen dünner Schnitte zu verhüten, andererseits künstliche Temperaturen und andere Bedingungen einzuleiten gelernt haben, wie sie zur Erhaltung der Lebensäusserungen eines gegebenen Gewebes nöthig sind. Indem wir nun in der Lage sind, die die Bewegungen der lebenden Materie begleitenden Erscheinungen, das was

wir Contraction nennen, unmittelbar zu beobachten, dürfen wir auch die Hoffnung aussprechen, dass wir über die räthselhafte Thätigkeit der Muskeln, der Nerven, selbst der Epithelien, als secernirender Organe, klare Aufschlüsse erhalten werden.

Ich möchte als Beispiel *Heitzmann*'s Entdeckung über den Bau der gestreiften Muskelfaser, des sogenannten Primitivbündels, anführen, um zu zeigen, wie leicht es wird, die Erscheinungen der Contraction und Innervation der Muskeln zu begreifen, wenn wir über deren morphologische Einrichtungen richtige Anschauungen haben. Ohne zu sehr in Einzelheiten einzugehen, will ich anführen, dass die Muskelfaser aus Reihen von ‚Sarcous elements' und aus Muskelflüssigkeit besteht, und dass die ‚Sarcous elements', wie früher erwähnt, sämmtlich mit einander durch Fädchen lebender Materie verbunden sind. Contraction des Muskels besteht darin, dass die ‚Sarcous elements' grösser und die verbindenden Fäden kürzer werden. *Kühne* hat gezeigt, dass der motorische Nerv nicht in die Muskelfaser eindringt, sondern mit einer Anschwellung beiläufig in deren Mitte endigt; hier beginnt auch die Contraction und schreitet gegen beide Enden vor. Thatsächlich finden wir, dass die physiologischen Functionen überall von bestimmten morphologischen Einrichtungen abhängen, und dass wir von den letzteren Rückschlüsse auf die ersteren ziehen dürfen".

„Die Pathologie wird zweifelsohne aus der Bioplasson-Lehre viel Nutzen ziehen. Wir sind jetzt befähigt, quantitative und qualitative Veränderungen der lebenden Materie selbst in den kleinsten Bestandtheilen des Körpers zu beobachten. Wir wissen, dass die Einrichtung der lebenden Materie in verschiedenen Personen sehr mannigfaltig ist, und auf vermehrte locale Nahrungszufuhr die Reaction verschieden ausfällt in kräftigen gesunden Menschen einerseits, und in Kranken und Schwachen andererseits. Auf dieser Kenntniss beruht heute die ganze Lehre von der Tuberculose. Vielleicht lernen wir noch die Verschiedenheiten im Verhalten der lebenden Materie gegen verschiedene Reagentien kennen, oder die Verschiedenheiten in ihrer quantitativen Einrichtung, so dass wir möglicher Weise befähigt werden, aus der Untersuchung einiger farbloser Blutkörperchen einen Einblick in den Gesundheitszustand und die Lebensfähigkeit des ganzen Individuums zu gewinnen. Wird dies einmal der Fall sein, dann wären wir auch befähigt, gewisse Krankheiten mit Hilfe des Mikroskopes zu erkennen, bevor sie genügend entwickelt sind um Schaden anrichten zu können, und könnten der höchsten Aufgabe des Arztes um einen Schritt näher kommen, — der Verhütung von Krankheiten. Unter allen Umständen bringt jede genaue wissenschaftliche Untersuchung, selbst wenn sie anfangs nur theoretischen Werth besitzt, früher oder später auch praktischen Nutzen".

Die hier ausgedrückten Hoffnungen haben sich bis zu einem gewissen Grade jetzt schon erfüllt und der praktische Werth der neuen Entdeckungen kann klar nachgewiesen werden.

1879 sagte ich in der Einleitung zu einer Publication[1]):

„Ich bin weit entfernt, einen Arzt zu tadeln, der vielleicht 10 oder 15 Jahre zurück Mikroskopie studirt und sie in Verzweiflung aufgegeben hat. Die leitende Doctrin von den ‚Zellen' und der ‚Cellularpathologie' war in der That recht unbefriedigend. Ueber den Beweis der Anwesenheit von Zellen ist die Mikroskopie nicht viel hinausgekommen und die Beobachter waren ganz zufrieden, wenn sie ‚Zellen' sehen konnten, deren grosse Verschiedenheit in Gestalt, Umfang und Aussehen sie zugeben mussten, ohne zu wissen, worin diese Verschiedenheit eigentlich begründet war".

„Heute ist die Zellenlehre von neuen Entdeckungen überholt. Anstatt unsere Aufmerksamkeit auf die Gestalt der Zelle zu concentriren, haben wir gelernt, den feineren Bau ihrer Masse, das sogenannte Protoplasma zu studiren, von welchem wir wissen, dass es den wesentlichen Bestandtheil des Organismus darstellt. Viele der krankhaften Beziehungen des Protoplasmas sind aufgedeckt und für praktische Zwecke nutzbar gemacht worden. Wir steigen auf den Schultern des genialen Begründers der Cellularpathologie, *R. Virchow*, aufwärts. Und dass die neue Lehre, für welche der Name ‚Bioplasson-Lehre' vorgeschlagen wurde, wirklich an einem Punkte gewisser Vollkommenheit angelangt ist, werde ich jetzt zu beweisen suchen".

Die Untersuchungen und Folgerungen, auf welche hier Bezug genommen wird, sind bereits auf Seite 60 u. ff. niedergelegt.

Die Reagentien, welche ich 1873 mit Vorliebe angewendet habe, nämlich das salpetersaure Silberoxyd und das Goldchlorid, sind keineswegs immer verlässlich, und ich gebe gerne zu, dass meine Behauptungen keiner besonderen Aufmerksamkeit werth gewesen wären, hätten zu ihrer Begründung ausschliesslich mit diesen Reagentien behandelte ‚Präparate gedient. Ueberdies sind beim Gebrauche dieser Reagentien ein gewisser Grad von Sorgfalt und ein wohlgeübtes Auge nöthig, um das zu sehen, was wirklich gesehen werden kann. Offenbar ist dies der Grund, warum in Europa von den vielen Forschern, die nach 1872 versuchten, die Verbindungen der Knorpelkörperchen darzustellen, nur ganz Wenige Erfolg hatten. Und doch war die Darstellung dieser Verbindungen unbedingt nöthig, sollten meine Anschauungen angenommen werden, indem gerade auf dem Knorpelgewebe in den letzten 40 Jahren unsere biologischen Ansichten begründet waren.

[1]) „The Aid which Medical Diagnosis receives from Recent Discoveries in Microscopy". *Archives of Medicine.* 1879.

A. *Spina*[1]) verdient volle Anerkennung für die Entdeckung einer neuen Methode, durch welche die Verbindungen der Knorpelkörperchen selbst für ein verhältnissmässig wenig geübtes Auge leicht ersichtlich gemacht werden können. Diese Methode besteht aus Folgendem: Man legt den Knorpel, am besten von einer Gelenkfläche auf 3 bis 4 Tage in starken Alkohol, schneidet und untersucht denselben in Alkohol. „Man kann sich an solchen Präparaten", sagt *Spina*, „auf das sicherste überzeugen, dass von den Zellen des hyalinen Knorpels solide Fortsätze ausgehen. Die Fortsätze entspringen, wie man sich leicht und sicher überzeugen kann, zumeist aus dem Leibe der geschrumpften Zellen, sie durchziehen hierauf die Grundsubstanz und verbinden sich mit den Fortsätzen anderer Zellen. Die Dicke und Zahl derselben ist zahlreichen Schwankungen unterworfen. Die zahlreichsten und gleichzeitig feinsten Zellausläufer fand ich in Präparaten, welche den oberflächlichen Schichten von Gelenkknorpeln mittelgrosser Frösche entnommen waren" etc.

Nach dem, was ich selbst gesehen habe, kann ich diese Methode zur Darstellung der Verbindungen auf das beste empfehlen, obgleich sie wegen Schrumpfung der Knorpelkörperchen in Alkohol, keine vollkommene ist. Diese Methode bringt auch das zarte, grösstentheils rechtwinkelige Netzwerk in der Grundsubstanz des dem Knorpelgewebe anliegenden fibrösen Bindegewebes klar zur Anschauung.

S. Stricker[2]) macht in neuerer Zeit folgende Aussagen:

„Die sogenannten Wanderzellen innerhalb der lebenden Substantia propria corneae sind — insoweit es durch die directe continuirliche Beobachtung constatirt werden konnte — weder Wander- noch auch isolirte Zellen. Unter geeignoten Bedingungen kann man sich leicht davon überzeugen, dass Abschnitte ihres Leibes allmälig das Aussehen der Grundsubstanz annehmen, während sich andererseits an der benachbarten Grundsubstanz neue Ansätze zum Zellkörper bilden".

„Die Grundsubstanz selbst lässt unter geeigneten Bedingungen in ihrem Inneren ebenso lebhafte Verschiebungen der Masse erkennen, wie das Innere amöboider Zellen. Netzförmige Anordnungen, Fibrillen und andere Formen kommen und schwinden. Die Grundsubstanz und die Wanderzellen in derselben bilden eine zusammenhängende Masse, die je nach Umständen das Aussehen der Grundsubstanz oder das Aussehen der Wanderzelle annehmen kann. Zu einer wirklichen Wanderzelle wird ein Klümpchen dieser Masse erst, wenn es sich von jener Umgebung abschnüren kann, was aber innerhalb der zusammenhängenden Substantia propria nicht zutrifft".

---

[1]) „Ueber die Saftbahnen des hyalinen Knorpels". *Sitzungsber. d. Wiener Akademie d. Wissensch.* 1879.

[2]) „Mittheilungen über Zellen und Grundsubstanzen". *Wiener Mediz. Jahrbücher.* 1880.

„Die Epithelien der Cornea bilden mit ihren sogenannten Kittleisten gleichfalls eine zusammenhängende, lebende Masse. Unter günstigen Bedingungen kann man leicht constatiren, dass weder die Kittleisten noch die Zellen stabile Gebilde sind. Die Kittleisten wandeln sich zu Bestandtheilen der Nachbarzellen um, während mitten in den Zellen neue Kittleisten entstehen, so dass nach einiger Zeit die ganze Configuration des Epithels geändert wird, oder es schwindet die Zellenformation und das ganze vordere Epithel erscheint wieder als eine gleichartige Masse, wie sie (für die normale lebende Cornea) der Regel entspricht".

„Veränderungen der verästigten Zellen im Inneren der Substantia propria sind bei geeigneter Präparation in den ersten Minuten nach dem Ausschneiden der Cornea leicht zu sehen".

„Das Innere der Zellkörper ist mannigfachen wahrnehmbaren Schwankungen unterworfen. Eines der merkwürdigsten Beispiele hiefür bilden die Speichelkörperchen. Die Annahme einer sogenannten Molecularbewegung im Inneren der Speichelkörper beruht auf Täuschung. Die Körnchen, welche man bei ungenügenden Vergrösserungen gesehen hat, sind Durchschnitte von Bälkchen. Das Speichelkörperchen ist von einem scharf gezeichneten Balkenwerke durchsetzt; dieses Balkenwerk ist, so lange das Körperchen frisch ist, in einer sehr lebhaften wogenden Bewegung begriffen. Durch Zusatz von Salzlösungen gewisser Concentration erlahmt das Wogen allmälig und die netzförmige Anordnung schwindet. An Stelle des Wogens treten jetzt die sehr langsamen Verschiebungen der inneren Masse auf".

VII.

DAS BINDEGEWEBE.

Definition und Eintheilung.

Als Bindegewebe wird jenes Gewebe bezeichnet, welches das Gerüst des Körpers herstellt (Skelett), die Gelenkflächen der Knochen bedeckt (Gelenkknorpel), den gesammten Körper einhüllt (Derma), die Muskeln und Nerven unterstützt und umgibt (Sehnen, Perimysium, Perineurium), für alle Epithelbildungen flache Lager erzeugt (Basalschichten), als physiologisches Product Fettkugeln enthält (Fettgewebe), und die Blut- und Lymphgefässe erzeugt und trägt. Es wird von lebender Materie in netzförmiger Anordnung aufgebaut, welche in ihren Maschenräumen eine leblose, mehr oder weniger solide, interstitielle Grundsubstanz enthält. Das Netz ist in gewissen regelmässigen Abständen mit Verdickungen versehen, die früher sogenannten „Bindegewebszellen", welche besser als Bindegewebskörperchen bezeichnet werden.

Als charakteristische Eigenschaft des Bindegewebes gilt, dass es mit einer interstitiellen Grundsubstanz versehen ist, welche man im Allgemeinen als „leimgebende" betrachtet, weil einige seiner Varietäten durch Kochen Gelatin liefern, obgleich andere Varietäten durch dieselbe Behandlung keinen eigentlichen Leim, sondern eine diesem verwandte Substanz geben.

20 Jahre lang (1840 — 1860) wurden über das Verhältniss der Grund- oder Intercellular-Substanz zu den Plastiden, den Bindegewebszellen lebhafte Controversen geführt. *Henle* war der Hauptvertreter der Ansicht, dass die Intercellular-Substanz nur Räume enthält, während *Virchow* behauptete, dass in die Intercellular-Substanz „Zellen", die Träger des Lebens eingelagert seien. Zwischen 1860 und 1870 fingen die Histologen an sich mit dem Gedanken vertraut zu machen, dass die Intercellular-Substanz Höhlen enthält, in welche die „Zellen" einge-

bettet sind. *Virchow* hat 1851 auch der Erste erkannt, dass die verschiedenen Varietäten des Bindegewebes zu einer Gruppe gehören, zu deren Bezeichnung er den nicht sehr glücklichen Ausdruck „Bindesubstanzen“ wählte.

A. Rollett[1]) sagt: „Die Gewebe der Bindesubstanzen gehen aus dem mittleren Keimblatte hervor, aus welchem sich übrigens auch das Blut und die Muskeln entwickeln. Die typischen Bindesubstanzen zeichnen sich in histologischer Beziehung dadurch aus, dass sie grössere zusammenhängende Lager von Substanz (Intercellular-Substanz) enthalten, die im Vergleich mit den in jene Substanz eingelagerten zelligen Gebilden (Protoplasma) oder den Formbestandtheilen anderer Gewebe unter allen Umständen als eine mehr passive, an den Lebensvorgängen wenig betheiligte Masse erscheint. Und diese Massen bestehen grösstentheils aus Leimbildnern (Collagen, Chondrigen, Ossein). Durch Substitution oder genetische Nachfolge gehen die Gewebe der Bindesubstanz oft in einander über, sie erscheinen ferner als morphologische Aequivalente, indem bestimmte Organe oder Organtheile oft nahe verwandter Thiere bald aus dem einen, bald aus dem anderen jener Gewebe gebildet werden. . . . . Die Aufstellung der Bindesubstanzgruppe ist gebräuchlich geworden, seit man Versuche darauf richtete, für jene Gewebe einen verwandten Entwickelungsgang und eine daraus abzuleitende homologe Bedeutung ihrer mikroskopischen Bestandtheile nachzuweisen“.

Die Grundsubstanz, früher Intercellular-Substanz genannt, ist ein Product der lebenden Bioplasson-Flüssigkeit, welche wahrscheinlich von Anfang an stickstoffhältig, durch chemische Veränderungen zu der stickstoffhältigen, mehr oder weniger solidon Grundsubstanz-Masse umgewandelt wird. In einer und derselben Art des Bindegewebes, zumal im fibrösen, kann die Grundsubstanz verschiedene Grade von Solidification aufweisen. Die Bündel des fibrösen Bindegewebes sind z. B. aus einer streifigen, leimgebenden Grundsubstanz aufgebaut; die Bündel sind von einander durch die weniger feste Kittsubstanz getrennt, und an der Peripherie der Bündel sowohl, wie um jedes Plastid herum ist die Grundsubstanz sehr fest und dicht, und chemisch hochgradig indifferent, was man als elastische Substanz bezeichnet. Die sogenannten elastischen Fasern sind nichts weiter, als eine Abart der leimgebenden Grundsubstanz, welche einen hohen Grad von Verdichtung eingegangen ist.

Je nach der Beschaffenheit der interstitiellen oder Grundsubstanz, deren morphologische Eigenschaften viel besser bekannt sind, als die chemischen, können wir vier Hauptarten von Bindegewebe unterscheiden:

Die myxomatöse oder schleimige Grundsubstanz ist eine gallertige, durchscheinende Substanz, welche durch Kochen keinen Leim liefert;

[1]) Handbuch der Lehre von d. Geweben. Herausg. von *S. Stricker*. I. Lief. 1868.

Die fibröse Grundsubstanz ist eine halbfeste, undurchsichtige Substanz, charakterisirt durch ihr streifiges, faseriges oder lamellirtes Aussehen, welche durch Kochen Leim oder eine dem Leim verwandte Masse gibt;

Die knorpelige oder chondrogene Grundsubstanz ist eine dichte undurchsichtige Substanz von einem gleichmässig hyalinen oder streifigen Aussehen, welche durch Kochen eine dem Leim verwandte, nach Leim riechende, trübe Flüssigkeit erzeugt;

Die knöcherne oder Ossein-Grundsubstanz ist eine dichte undurchsichtige, leimgebende Substanz von streifigem oder lamellirtem Aussehen, mit Kalksalzen infiltrirt.

Der Charakter irgend einer Art des Bindegewebes wird ausschliesslich von demjenigen seiner Grundsubstanz bestimmt, während die Bindegewebskörperchen, obwohl in Grösse und Gestalt sehr verschieden, stets dieselben sind, nämlich lebende Materie in der „Protoplasma" genannten Form. Diese Protoplasma-Körper oder Plastiden sind in der Regel mit Kernen versehen, liegen in Höhlen der Grundsubstanz und stellen diejenigen Bildungen dar, welche man als die „fixen Zellen" des Bindegewebes bezeichnet hat. Ueberdies sind in manchen Arten des Bindegewebes Plastiden vorhanden, die unter günstigen Verhältnissen lebhafte Form- und Ortsveränderungen ausführen. Auf die Anwesenheit dieser „Wanderzellen" hat zuerst *v. Recklinghausen*[1]) aufmerksam gemacht. Sie können selbstverständlich nur in den flüssigkeithaltigen Räumen der Grundsubstanz Ortsveränderungen ausführen. Ihre Gegenwart gehört jedoch keineswegs zur Regel.

Von den Bindegewebskörperchen sind, wie aus dem Gesagten hervorgeht, nur die „fixen Zellen" unter einander verbunden. Im myxomatösen Gewebe werden die Verbindungen durch dicke und breite Fortsätze bewerkstelligt, wodurch das Bild der von *Virchow* „Sternzellen" genannten Formen entsteht. Im Hyalin-Knorpel geschieht die Verbindung mittelst zarter Fortsätze, während im fibrösen Gewebe, im Faserknorpel und im Knochen sowohl dicke, wie dünne Verbindungsarme vorhanden sind. Die Grundsubstanz, welche man früher als structurlos betrachtete, ist, wie man jetzt weiss, unter allen Umständen von einem zarten Netzwerk der lebenden Materie durchsetzt, dessen Maschenräume um ein Weniges grösser sind, als jene der Plastiden; die Verbindung der Plastiden wird sowohl durch die gröberen Fortsätze, wie auch mittelst des zarten Netzwerkes hergestellt.

Der Grund, warum man die netzförmige Structur der Grundsubstanz im frischen Zustande nicht oder nur sehr selten undeutlich erkennt, liegt augen-

[1]) *Virchow*'s Archiv, Bd. XXVIII.

scheinlich darin, dass zwischen Brechungsindex der Grundsubstanz und jenem der lebenden Materie kein genügend hoher Unterschied besteht. Zur Anschauung bringt man das Netz entweder mittelst Färbemittel, namentlich Silbernitrat und Goldchlorid, oder durch eine Veränderung im Brechungsindex der Grundsubstanz, wie dies bei ihrer Verflüssigung im Entzündungsprocesse einerseits, oder durch Ablagerung von Kalksalzen andererseits der Fall ist. Das letztere Vorkommniss liefert sowohl unter physiologischen, wie pathologischen Bedingungen ein treffliches Mittel, um das Netzwerk im Knorpel, ohne Zusatz irgend eines Reagenzmittels sichtbar zu machen. In Schliffpräparaten des getrockneten Knochens sind die Knochenhöhlen, die Lacunen, und deren Fortsätze, die Kanälchen, sehr deutlich markirt, insbesondere wenn mit Luft oder anderen fremden Substanzen erfüllt, weil eben der Unterschied in der Lichtbrechung zwischen der verkalkten Grundsubstanz und den, ihrer lebenden Materie beraubten Knochenhöhlen ein bedeutender ist. Je mehr man die Kalksalze aus der Grundsubstanz auszieht, insbesondere durch Chromsäurelösungen, welche gleichzeitig das Bioplasson conserviren, desto weniger ausgeprägt sind die Knochenhöhlen und deren Fortsätze. Wenn eine gewisse Menge von Kalksalzen, selbst nach der Chromsäurebehandlung zurückgelassen wird, werden sowohl die Knochenhöhlen und Knochenkanälchen, wie auch deren Inhalt, die Knochenkörperchen mit ihren Fortsätzen deutlich sichtbar.

Die Bildung von Grundsubstanz erfolgt stets aus der Bioplasson-Flüssigkeit. Entweder werden einzelne Plastiden mit Grundsubstanz infiltrirt und dadurch blass, anscheinend structurlos gemacht, oder dieser Vorgang findet in einer Anzahl von vereinigten oder verschmolzenen Plastiden statt, wodurch die als Territorium bekannte Bildung zu Stande kommt. Innerhalb des Territoriums bleiben ein oder mehrere Plastiden zurück, die eigentlichen Bindegewebskörperchen. Die erstere Art der Bildung von Grundsubstanz kommt in den einfachsten und frühesten Arten des myxomatösen Bindegewebes vor; die letztere Art in allen höher entwickelten Formen des fibrösen, knorpeligen und knöchernen Bindegewebes.

1. Myxomatöses oder Schleim-Gewebe.

Myxomatöses Gewebe ist die früheste Bindegewebsformation im Embryo und alle späteren Arten des Bindegewebes entstehen aus dieser. Sobald das mittlere Keimblatt gebildet ist, erkennen wir dasselbe an der Anwesenheit zahlreicher Plastiden, welche an Grösse und Gestalt nahezu gleichförmig und entweder homogen oder granulirt und kernhältig erscheinen. Sie sind unter einander mittelst zarter Fädchen verbunden, welche die hellen, die einzelnen Plastiden von einander trennenden Säume durchziehen. Dieses Gewebe heisst das *embryonale* oder *indifferente Gewebe*; der letztere Ausdruck rührt daher, dass im Aussehen der einzelnen Plastiden keine auffälligen Unterschiede nachgewiesen werden können.

In den ersten Monaten des Embryonal-Lebens begegnen wir nur myxomatösem Bindegewebe, und dasselbe herrscht auch in der Periode der intrauterinen Entwicklung beträchtlich vor; es erzeugt nahezu ausschliesslich jene Gewebe, welche zur Verbindung des Embryo mit der Gebärmutter und zu dessen Ernährung dienen, nämlich den Mutterkuchen und die Nabelschnur. Mit zunehmender Entwicklung des Körpers wird auch das myxomatöse Gewebe durch mehr vorgeschrittene Bildungen ersetzt, und im völlig entwickelten Individuum zeigt nur mehr der Glaskörper des Auges der Nabelschnur ähnliche Structurverhältnisse. (*Virchow.*) Wir begegnen diesem Gewebe auch in allen Ueberresten der embryonalen Entwicklung, nämlich im Knochenmarke, im adenoiden oder Lymphgewebe (Lymphknoten, Milz, submucöse adenoide Lager) und in der Zahnpulpe.

Im Thierkörper erscheint das myxomatöse Gewebe in den folgenden Varietäten:

a) Das Markgewebe, wie es im Knochenmarke der frühesten Bildung auftritt. Der menschliche Embryo zeigt dieses Gewebe in den ersten Wochen seiner Entwicklung. Sowohl solide, wie gekörnte und kernhaltige, kugelige oder spindelförmige Plastiden von wenig schwankender Grösse sind in einer spärlichen, gallertartigen Grundsubstanz eingelagert. Diese Substanz erscheint, wenn man sie ohne Zusatz eines Reagens mit schwächeren Vergrösserungen untersucht, feinkörnig; bei starken Vergrösserungen hingegen erkennt man in demselben ein zartes, mit den fadenförmigen Fortsätzen der Plastiden verbundenes Netzwerk. Jedes Feld der Grundsubstanz entspricht in Grösse und Gestalt einem einzigen Plastid, oder einer kleinen Gruppe von Plastiden, und daraus folgt, dass die frühesten Bildungen der Grundsubstanz aus einzelnen Plastiden, ohne die Bildung von Territorien hervorgehen, indem die Bioplasson-Flüssigkeit gewisse, nicht näher bekannte Veränderungen eingeht. (S. Fig. 47.)

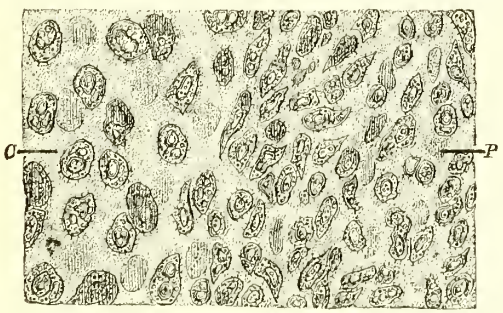

Fig. 47. Markgewebe der Brustwand eines 4 Wochen alten menschlichen Embryo.

C Markgewebe, wahrscheinlich in der Richtung zur Bildung der Rippenknorpel; *P* Markgewebe, wahrscheinlich in der Richtung zur Bildung von fibrösem Perichondrium. Vergr. 600.

Das Knochenmark zeigt diese Art von myxomatösem Gewebe gegen den 4. und 5. Monat des Embryonal-Lebens des Menschen, während man es bei Hunden und Katzen in dem entsprechenden Stadium der Entwicklung, nämlich zur Zeit der Geburt antrifft.

Fig. 33 stellt dieses Gewebe in einem Chromsäurepräparate dar; Fig. 34 hingegen nach Goldfärbung, um den Bau der Grundsubstanz zur Anschauung zu bringen.

Die Plastiden des Markgewebes nehmen häufig die Spindelform an, und auch dann können wir uns überzeugen, dass jedes Feld der Grundsubstanz aus einem ursprünglichen Plastid hervorgegangen ist, ohne Bildung von Territorien. Das embryonale und Markgewebe sind in ihren beiden Varietäten die Typen jener Geschwülste, welche wir als „Rundzellen- und Spindelzellen-Sarcom“ (Globo- und Spindel-Myelom) bezeichnen. (S. Fig. 48.)

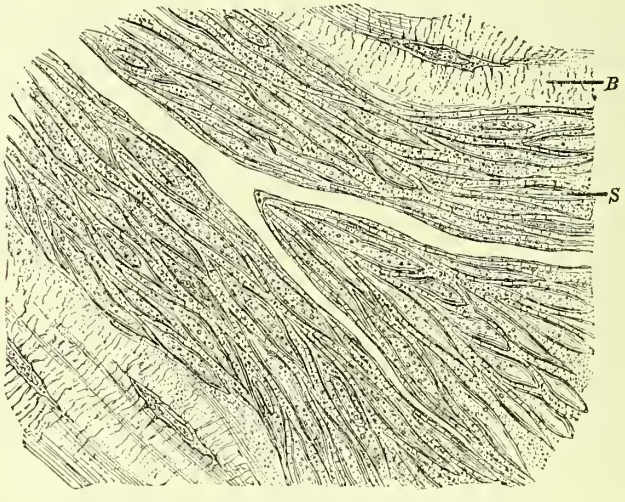

Fig. 48. Markgewebe des Knochens vom Schulterblatte einer neugeborenen Katze.

B Knochengewebe; *S* myxomatöses Gewebe aus spindelförmigen Plastiden aufgebaut, und von einem capillaren Blutgefäss durchzogen. Vergr. 800.

b) Das reticuläre Gewebe stellt das nächst höhere Entwicklungs-Stadium des myxomatösen Gewebes dar. Es besteht aus einem Netzwerk von Plastiden oder Fasern, mit Kernen an den Knotenpunkten und mit einer gallertartigen Grundsubstanz in den Maschenräumen. In der Mitte eines Grundsubstanz-Feldes sehen wir häufig einen Kern, woraus man schliessen darf, dass das Feld aus je einem Plastid hervorging, dessen peripherischer Antheil durch chemische Veränderung seiner Flüssigkeit zu Grundsubstanz umgewandelt wurde, während der Kern unverändert blieb.

Die Placenta ist zum grössten Theile aus diesem Gewebe aufgebaut, indem das Netzwerk einen faserigen Charakter besitzt, während Plastiden mit deutlichen Kernen, die sogenannten „Decidua-Zellen“ die Maschenräume des Netzwerkes erfüllen. Die Zotten der Placenta bestehen aus einem Netzwerk von Plastiden mit Verdickungen an den Knotenpunkten, welche mit den endothelialen Wänden der Capillaren in innigem Zusammenhange stehen. Die meisten Maschenräume enthalten centrale Kerne. (S. Fig. 49.)

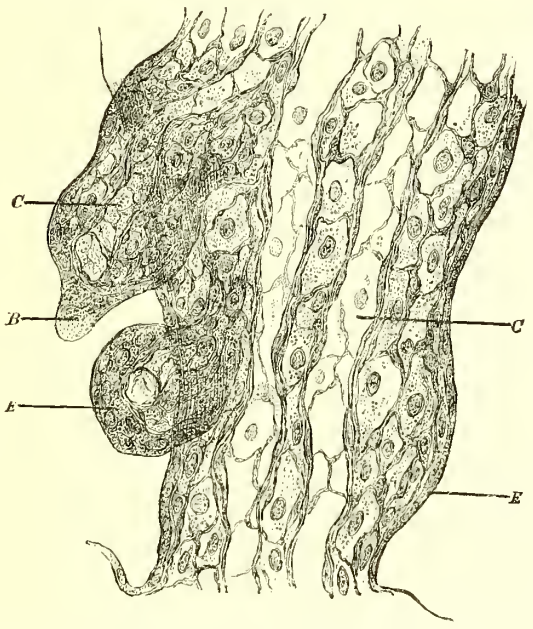

Fig. 49. Reticulirtes myxomatöses Gewebe der Placentar-Zotte eines 4 Monate alten menschlichen Embryo.

CC die Epithelbekleidung der Zotte; *B* solide Knospe einer wachsenden Zotte; *CC* capillare Blutgefässe vom myxomatösen Netze, theilweise bedeckt. Vergr. 500.

Alle Gewebe des Körpers, welche in einem mehr vorgeschrittenen Zustande der Entwicklung den Bau des fibrösen Bindegewebes haben, sind ursprünglich reticulirt. Selbst in sehr jungen Embryonen begegnen wir vielfach von einem fibrösen oder Plastiden-Netz umschlossenen Feldern von Grundsubstanz, die zu gross sind, als dass man ihren Ursprung auf ein einzelnes Plastid zurückführen könnte. Während in vielen Fällen ohne Zweifel nur ein Plastid zu Grundsubstanz wurde, müssen unter den genannten Umständen zwei oder mehr Plastiden verbunden oder verschmolzen sein, um die grösseren, mit je einem centralen Kern versehenen Felder der Grundsubstanz zu bilden, und hier haben wir die

erste Anlage eines Territoriums. Bildungen beider Art mögen übrigens in einem und demselben Präparate zur Ansicht gelangen. (S. Fig. 50.)

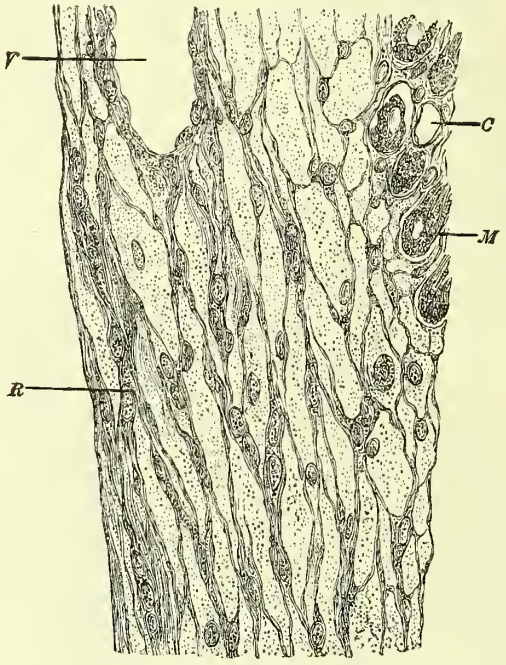

Fig. 50. Reticulirtes myxomatöses Gewebe der Muskelfascie eines 2 Monate alten menschlichen Embryo.

R Reticulum von Plastiden oder Fasern mit oblongen Kernen an den Knotenpunkten; *M* gestreifte Muskelfasern in einem frühen Bildungsstadium; *C* capillares Blutgefäss; *V* Vene. Vergr. 500.

Die Lymph-Ganglien, einschliesslich der „Thymus-Drüse" des Embryos, und die Milz, zeigen den reticulirten myxomatösen Bau während des ganzen Lebens in einer sehr ausgesprochenen Weise. (S. Fig. 31.) Das Reticulum ist entweder faserig oder durch kernhältige, verzweigte Plastiden hergestellt [1]), während die Maschenräume von wechselnder Grösse entweder einzelne Plastiden, oder Gruppen davon in allen Stadien der Entwicklung enthalten: die Lymphkörperchen. Vielleicht besteht auch die Schilddrüse aus dieser Art von Lymph-Gewebe, obgleich hier die Lymphkörperchen-hältigen Räume geschlossene Alveolen darstellen, und die Wände der Alveolen einen ausgeprägt fibrösen Charakter besitzen.

Das reticulirte myxomatöse Gewebe der Lymphganglien ist der Typus jener Geschwülste, welche wir als Myxosarcom (Myxo-Myelom)

[1]) *C. Toldt* hat gezeigt, dass in der Thymus der niederen Wirbelthiere (Frosch, Triton) das Reticulum seinen Protoplasma-Charakter das ganze Leben des Thieres hindurch beibehält. Lehrbuch der Gewebelehre. 1877.

bezeichnen; während das in der Entwicklung mehr vorgeschrittene Gewebe vom Charakter der Schilddrüse sich in den Lymph-Adenom genannten Geschwulstbildungen vorfindet. Manche Histologen behaupten, dass das die Epithelial-Bildungen der Nieren- und der Speicheldrüsen umgebende Bindegewebe, ebenso jenes des centralen Nervensystems von netzförmigem Bau seien. *M. Schultze* fand diese Structur auch in der Retina.

c) Myxomatöses Gewebe der Nabelschnur. *Virchow* entdeckte 1851, dass die Nabelschnur, welche man früher als eine gallertartige Bildung (*Wharton*'s Gallerte) betrachtete, ein wirkliches Schleimgewebe ist, welches von einem zarten Netzwerk verzweigter Zellen durchzogen wird, deren Maschenräume die gallertige „intercellulare" Substanz enthalten.

Inmitten dieser Substanz liegen kugelige, isolirte Zellen. *Virchow* fand auch, dass ausser den drei Hauptgefässen — zwei Arterien, welche venöses Blut, und eine Vene, welche arterielles Blut führen — durch die ganze Masse der Nabelschnur hindurch keine anderen Blutgefässe vorhanden sind. Capillaren kommen nur bis zu einer gewissen Höhe, beiläufig $^1/_2$ Zoll über der Einpflanzungsstelle der Nabelschnur in die Bauchwand vor. *Virchow* lenkte die Aufmerksamkeit auf die mächtigen Wände dieser Hauptgefässe, deren Muskelnatur später von *Kölliker* festgestellt wurde, und folgerte, dass diese Muskellager beim Verschlusse der Gefässe eine wichtige Rolle spielen, wenn dieselben ohne Ligatur getrennt oder zerrissen werden. Das Schleimgewebe, sagt *Virchow* [1]), ist mit unvollkommen entwickelter Adventitial-Schicht der drei Blutgefässe verbunden.

In meiner Auffassung ist die Nabelschnur als Ganzes eine, den 3 Blutgefässen gemeinsame Adventitial-Hülle, welche in der unmittelbaren Umgebung der Gefässwände — die Vene hat in der Regel eine schmälere Muskellage, als die 2 Arterien — dichter ist, als an der Peripherie der Nabelschnur (s. Fig. 51). Weder capillare Blut- noch Lymphgefässe sind in diesem Gewebe vorhanden, auch weiss man nichts Bestimmtes über deren Nerven, obgleich es wahrscheinlich ist, dass die 3 Blutgefässe unter der Controlle von vasomotorischen Nerven stehen. Das myxomatöse Gewebe enthält häufig mit Flüssigkeit erfüllte Räume von sehr schwankender Grösse und Zahl; diese sind ohne Zweifel secundäre Bildungen, sogenannte Cysten. Die äussere Oberfläche der Nabelschnur ist von einer einfachen Lage flacher Epithelien bedeckt.

Wenn wir nun einen Querschnitt der Nabelschnur mit der Amöbe (Seite 21) vergleichen, fällt sofort eine gewisse Aehnlichkeit zwischen beiden in die Augen.

[1]) „Die Cellularpathologie". Vierte Auflage. Berlin 1871.

Die Epitheliallage der Nabelschnur entspricht der äusseren Hülle der lebenden Materie in der Amöbe; das complexe Plastidennetz der Nabelschnur hingegen dem einfachen Netz der lebenden Materie in der Amöbe; die geschlossenen, isolirten Plastiden, nämlich Blutkörperchen enthaltenden Räume der Blutgefässe der Nabelschnur entsprechen den geschlossenen, isolirte Körnchen der lebenden Materie enthaltenden Räumen, den Vacuolen der Amöbe. Thatsächlich kann man die einfache Amöbe als den Typus der complexen Structur der Nabelschnur sowohl, wie aller übrigen Gewebe des Thierkörpers betrachten.

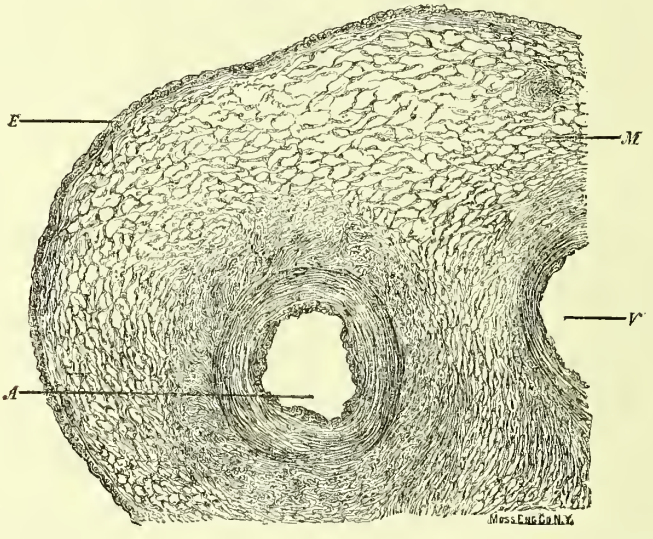

Fig. 51. Abschnitt einer Nabelschnur eines menschlichen, 4 Monate alten Embryo, im Querschnitt.

A Arterie; *V* Vene; *M* das myxomatöse Gewebe der gemeinsamen Adventitia; *E* Epithel-Bedeckung. Vergr. 25.

An Schnitten der Nabelschnur eines völlig entwickelten menschlichen Fötus erkennen wir mit schwächeren Vergrösserungen des Mikroskopes sowohl im frischen, wie auch in durch Chromsäure gehärtetem und conservirtem Zustande der Nabelschnur, ein verhältnissmässig grobmaschiges Netzwerk von Plastiden, *Virchow*'s verzweigte Zellen. Die besten Schnitte erhält man aus dem Abschnitte in der Mitte zwischen den Gefässen und der Oberfläche, weil das Schleimgewebe in der Nähe der Blutgefässe und auch hart an der Oberfläche sehr dicht ist und keine scharfen Bilder liefert. Wir sehen verzweigte, sogenannte Protoplasmazüge von zart granulirtem Aussehen, mit oblongen Kernen hauptsächlich an den Knotenpunkten des Netzwerkes[1]). Innerhalb der Maschenräume ist die Grundsubstanz zum Theil homogen, zum Theil von

[1]) In der Nabelschnur des Schweinefötus sind die Kerne der Protoplasmazüge viel zahlreicher, als in der menschlichen.

zarten Fibrillen durchsetzt. Nicht selten geht ein kernhältiger Protoplasmazug direct in ein Faserbündel über. In der Mitte eines Maschenraumes begegnen wir bisweilen kugeligen Plastiden, die anscheinend isolirt, das heisst, nicht mit den netzbildenden Zügen verbunden sind. (S. Fig. 52.)

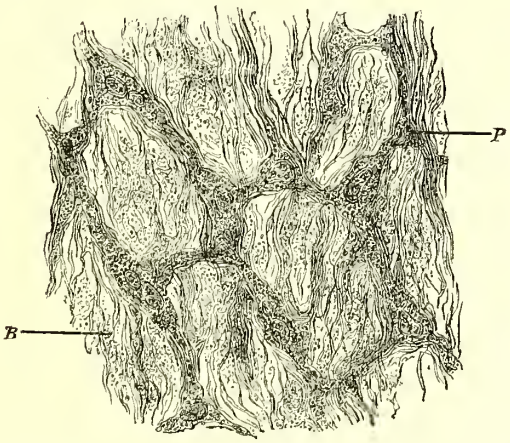

Fig. 52. Abschnitt der Nabelschnur eines menschlichen, 9 Monate alten Fötus. Chromsäurepräparat.

P Bioplassonzüge mit Kernen an den Knotenpunkten; *B* theilweise homogene, theilweise fibrilläre Grundsubstanz. Vergr. 500.

Wenn wir nun den Silbernitrat-Stift auf die Oberfläche eines Stückes der frischen Nabelschnur einreiben und das Präparat dem Tageslichte aussetzen, nimmt dasselbe bald eine braune Farbe an. Schnitte aus einer so gefärbten Nabelschnur zeigen helle, verzweigte Felder in der dunkelbraunen Grundsubstanz, und diese hellen Felder entsprechen sowohl in Gestalt, wie in Grösse jenen Zügen, welche wir in mit Chromsäure gehärteten Präparaten sehen können. Sie verzweigen und verbinden sich und manche davon senden kleinere Züge in die Grundsubstanz, die sich wieder pinselförmig verzweigen können. Die Contouren der lichten Felder und ihrer Zweige erscheinen an vielen Stellen zackig oder durchbrochen, die braune Substanz selbst undeutlich, gestreift und gekörnt. (S. Fig. 53.)

Wenn wir ein Stück der frischen Nabelschnur der Wirkung einer reichlichen Menge einer $^1/_2\%$ Lösung von Goldchlorid mehrere Stunden lang aussetzen, nimmt das Präparat im Tageslichte eine dunkelviolette Farbe an. Schnitte aus der so gefärbten Nabelschnur zeigen verzweigte und mit einander verbundene dunkelviolette Züge, deren Kerne an den Knotenpunkten entweder schwarz oder hell violett erscheinen, während die Grundsubstanz nur blass violett oder röthlich violett gefärbt ist.

Die Züge entsprechen in ihren allgemeinen Eigenschaften sowohl jenen der Chromsäure-Präparate, wie auch den hellen Feldern mit Silbernitrat gefärbter Präparate. Die blasse Grundsubstanz zeigt undeutliche

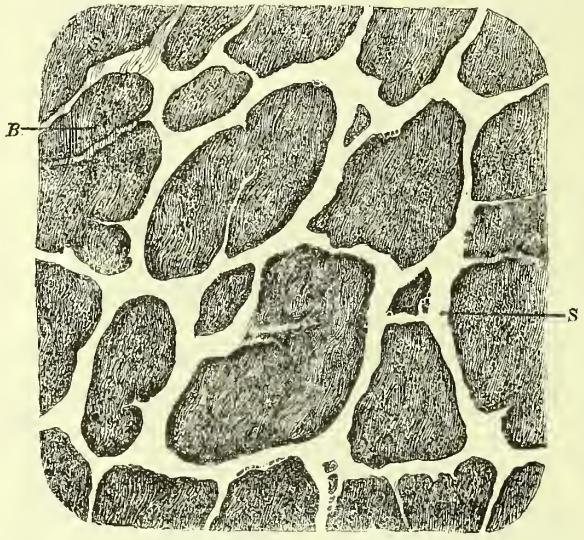

Fig. 53. Abschnitt der Nabelschnur eines menschlichen, 9 Monate alten Fötus. Färbung mit Silbernitrat.

S helle Felder, welche den in Fig. 52 sichtbaren Bioplasson-Zügen entsprechen, sich vielfach verzweigen und anastomosiren; *B* dunkelbraune, undeutlich streifige und körnige Grundsubstanz. Vergr. 500.

Streifung, und manche schmälere Fortsätze der violetten Züge dringen in letztere ein und verlieren sich in den gestreiften Bündeln. (S. Fig. 54.)

Wenn man das Chromsäure-Präparat mit den Silber- und Gold-Präparaten vergleicht, muss es sofort auffallen, dass die hellen Felder der ersteren den violetten Zügen der letzteren und beide wieder den Bioplasson-Zügen des ungefärbten Präparates entsprechen. In anderen Worten, das Silbernitrat hat die myxomatöse oder schleimige Grundsubstanz gefärbt, die Züge hingegen unberührt gelassen, während das Goldchlorid die Züge sehr tief, die Grundsubstanz hingegen nur wenig gefärbt hat.

Diese Thatsachen müssen uns überzeugen, dass die von *v. Recklinghausen* aufgestellte Theorie, die Grundsubstanz werde von Lymphräumen oder Saftkanälchen, welche die Zellen enthalten, durchzogen, unrichtig ist. Die durch Silberfärbung erzeugten hellen Felder sind eben keine Lymphräume, sondern Bioplasson-hältige Räume, oder vielmehr ungefärbtes Bioplasson oder Räume, welche ungefärbtes Bioplasson enthalten. Es steht ausser Frage, dass solche lichte Felder in silbertingirten Präparaten verschiedener anderer Gewebe mit den hellen Feldern der Lymph-

gefässe anastomosiren, weil eben Bioplassonbildungen oder Plastiden unmittelbar mit der Wand der letzteren zusammenhängen und weder

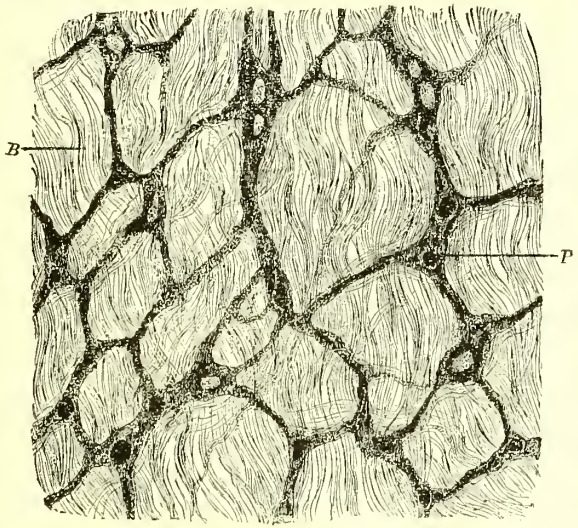

Fig. 54. Abschnitt der Nabelschnur eines menschlichen, 9 Monate alten Fötus. Färbung mit Goldchlorid.

P dunkel violette Bioplasson-Züge, welche den in Fig. 52 dargestellten Zügen, und den in Fig. 53 sichtbaren hellen Feldern entsprechen; *B* röthlich-violette Grundsubstanz, undeutlich gestreift. Vergr. 500.

die einen, noch die anderen vom Silbernitrat berührt werden. Wegen weiterer Einzelheiten im feinsten Baue der Nabelschnur verweise ich auf das Seite 124 Gesagte und in den Figuren 35 und 36 Illustrirte.

Die Entwicklungsgeschichte des myxomatösen Gewebes der Nabelschnur ist noch nicht so genügend erforscht, um bestimmte Angaben zu gestatten. Desgleichen ist vom feineren Bau des Glaskörpers des Auges bisher nur wenig bekannt; was ich aber an goldgefärbten Präparaten dieses Gewebes und von dessen Veränderungen beim Wachsthum in dasselbe eindringender Geschwülste gesehen habe, hat mich völlig überzeugt, dass die Plastiden, welche an den peripheren Antheilen des Glaskörpers am zahlreichsten sind, äusserst zarte Fortsätze lebender Materie in die Grundsubstanz senden, welche sich daselbst vielfach verzweigen, so zwar, dass auch der Glaskörper als durch und durch lebend und zu activen pathologischen Veränderungen befähigt angesehen werden muss.

Das myxomatöse Gewebe der Zahnpulpe wird im Kapitel über die Zähne ausführlich besprochen werden.

Fettgewebe. Unsere Kenntniss des Fettgewebes ist eine sehr beschränkte. Die hauptsächlichen bekannten Thatsachen sind folgende:

Fettkörnchen können von irgend einem Körnchen der lebenden Materie in einem isolirten Plastid sowohl, wie im Gewebe irgend

welcher Art erzeugenden Plastiden entstehen, wobei die Körnchen, die Knotenpunkte im Netz der lebenden Materie, einen höheren Glanz annehmen und etwas an Grösse zunehmen. Wie ich in Colostrum-Körperchen beobachtet habe, bleibt das Fettkörnchen mittelst feiner Fäden vorerst mit dem übrigen Netz verbunden und *S. Stricker* sah, dass am heizbaren Objectträger Fettkörnchen aus dem Inneren des Colostrum-Körperchens hervorgedrängt wurden. (S. Seite 28.)

Die chemischen Veränderungen, durch welche stickstoffhältige Substanzen zu Fett umgewandelt werden, sind nicht bekannt. Nach *L. Elsberg*'s Vorstellung wäre es selbst möglich, dass die Plastidule (Molecule der lebenden Materie) nicht unmittelbar zu Fettmoleculen umgewandelt, sondern bloss mit ihnen vermengt würden, so dass in frühen Stadien der Fettentwicklung die Plastidule durch retrograde Veränderungen, wieder in ihrer ursprünglichen Zusammensetzung hergestellt werden könnten[1]).

Das Fettgewebe, welches man mit anderen Arten des Bindegewebes, insbesondere mit dem fibrösen, untermengt findet, besteht aus einer Anzahl von Fettkugeln, welche zu Gruppen vereinigt als Fettläppchen bezeichnet werden. Derlei Bildungen begegnet man in stark wechselnder Menge im Unterhautgewebe, in der weiblichen Brustdrüse, im Peritoneal-Netz und um das Herz und die Nieren. Die Läppchen sind reichlich mit capillaren Blutgefässen versehen und weisen überdies zwischen den Fettkugeln eine geringe Menge zarten, fibrösen Bindegewebes auf.

Jede Fettkugel, wenn auch an Grösse beträchtlich schwankend, ist von einem dünnen continuirlichen Lager umgeben, welches man als die Kapsel der Fettkugel kennt. In der Kapsel ist fast ausnahmslos ein oblonger, kernartiger Körper sichtbar, welcher in der Seitenansicht spindelförmig erscheint und in die verbreiterte Substanz der Kapsel eingelagert ist; diesen Kern hat man ehedem als zur Fettkugel selbst gehörig betrachtet, und auf dieser irrthümlichen Grundlage auf die Zellennatur der Fettkugel geschlossen. Die eigentliche, innerhalb der Kapsel befindliche Fettsubstanz ist halbflüssig und kann nach künstlicher Zerreissung der Kapsel aus dieser gepresst werden. Alkohol macht das Fett grobkörnig und bringt es zum Schrumpfen. Chromsäurelösung er-

---

[1]) Nach *L. Ranvier* („Des Lésions du Tissu cellulaire lâche dans l'Oedème", *Comptes Rendues*, 1871) wird beim Oedem, welches man durch Unterbindung der Vena cava und Durchschneidung eines N. ischiadicus an Hunden erzeugt, das Bindegewebe mit Serum infiltrirt, und zeigt 24 Stunden nach dem Auftreten des Oedems Zellen, deren peripheres Protoplasma Fettkörnchen ähnliche Bildungen enthält. Ihre Lichtbrechung ist geringer, als jene des Fettes, wenn sie aber mit einer dünnen Lösung von Chromsäure oder von doppelt chromsaurem Kali behandelt werden, nehmen sie eine stärkere Lichtbrechung an und werden kleiner. Diese pheripheren Körnchen, sagt er, scheinen aus Fett und einer eiweissartigen Substanz zu bestehen, geradeso wie bei der Entwicklung von Fettzellen.

zeugt nach einer gewissen Zeit in der Fettkugel Vacuolen. Terpentingeist und Nelkenöl lösen das Fett, und die kernhaltige Kapsel wird nach Anwendung dieser Reagentien deutlich sichtbar.

Dr. *J. A. Rockwell* hat in meinem Laboratorium in Fettkugeln welche mehrere Monate lang in einer $^1/_2\%$ Lösung von Chromsäure aufbewahrt waren, Bioplassonkörper inmitten des Fettes entdeckt. Diese Massen erscheinen bei schwächeren Vergrösserungen des Mikroskopes in der Regel grobkörnig, häufig verzweigen sie sich und enthalten bisweilen einen centralen kernartigen Körper. Starke Vergrösserungen liefern den Beweis, dass die Körnchen und der Kern untereinander mittelst zarter Fädchen verbunden sind. Auch kommt vor, dass die Bioplasson-Bildung nahe der Kapsel flach ausgebreitet ist, oder deren Körnchen in grösseren Entfernungen in einem Theile des Fettes eingestreut sind. Kleine Fettkugeln enthalten bloss eine solche körnige Bildung, während grössere Kugeln ausser zerstreuten Körnchen in schwankender Zahl, zwei oder mehrere zusammenhängende Körnchenbildungen aufweisen können. Die Körnchen sind in den meisten Fällen von einer blassgrauen Farbe und vom umgebenden gelben Fett leicht zu unterscheiden. Augenscheinlich sind dies dieselben Bildungen, welche man an Alkohol-Präparaten abgezehrter Personen schon lange als die kernhältigen, sternförmigen Protoplasmakörper innerhalb der Kapsel kennt. Das intracapsuläre Protoplasma behält nach *C. Toldt*[1]) selbst in den höchsten Graden der Abzehrung seine vitale Contractilität und soll von demselben unter günstigen Bedingungen die Neubildung von Fett ausgehen.

Fettkugeln enthalten häufig einen Farbstoff, entweder diffundirt oder in Gestalt von Pigmentkörnchen und selbst im frischen Zustande können sie nadelförmige Bildungen, die man als Margarinsäure-Crystalle bezeichnet, aufweisen. Chemische Untersuchungen haben in neuerer Zeit gelehrt, dass diese Crystalle viel mehr complicirte Fettsäure-Verbindungen sind, als man früher glaubte. Derlei Crystalle sieht man häufig im ranzigen Fett, wo sie grosse dunkle Gruppen von radiären Nadeln bilden, die wie die Stacheln eines Stachelschweines vorstehen.

Fettkugeln gehen aus indifferenten oder embryonalen Plastiden hervor, welche *C. Toldt* als specifische Fettbildner betrachtet. Zuerst erscheinen kleine Körnchen von Fett, welche durch Verschmelzung die Kugeln erzeugen. Es wurde behauptet, dass jedes einzelne Plastid eine vollständige Fettkugel liefern könne, welche nicht selten einen bedeutenden Umfang erreicht; während die Untersuchungen von *Flemming, Czajewicz* u. A. es im hohen Grade wahrscheinlich machen, dass eine

[1]) Lehrbuch der Gewebelehre. 1877.

gewisse Zahl von Plastiden verschmelzen müssen, um je eine grosse Fettkugel zu erzeugen. *Flemming* hat auf die Thatsache aufmerksam gemacht, dass im hochgradig abgemagerten Fettgewebe häufig Zellen gefunden werden, welche eine Proliferation ihrer Kerne aufweisen, ja selbst eine grosse Menge „junger Zellen enthalten" können. Er benennt diesen Zustand „proliferirende Atrophie" und unterscheidet denselben von der einfachen „serösen Atrophie". *Czajewicz* behauptet, dass das Fett im Kaninchen verschwindet, wenn demselben einige Tage lang die Nahrung entzogen wird, dass aber das Fett in den ursprünglichen Kugeln rasch wieder erscheint, wenn reichliche Nahrung verabreicht wird. Die Substanz, welche unter diesen Verhältnissen das Fett ersetzt, sei, so glaubt er, serös oder schleimig. Im Entzündungsprocesse hat derselbe Beobachter eine Zerspaltung der Fettkugeln in zahlreiche Plastiden gesehen.

Aus diesen Thatsachen können wir schliessen, dass das Fettgewebe dem myxomatösen nahe verwandt sei, obwohl die Metamorphosen beider verschieden sind. Eine gewisse Anzahl von zu Fett umgewandelten Plastiden mag zu dem verschmelzen, was wir als ein Territorium kennen, in welchem unveränderte Antheile des Bioplasson erhalten bleiben. Um das Territorium entsteht eine Bindegewebskapsel in einer der Bildung eines myxomatösen, faserigen Netzwerkes ähnlichen Weise, und der Kern in der Kapsel wäre dann ein Analogon jener Kerne, welche wir in den Knotenpunkten des myxomatösen Reticulum antreffen.

2. Das streifige oder faserige Bindegewebe.

Der Name „Bindegewebe" wurde zuerst von *Johannes Müller* 1835 zur Bezeichnung der tela cellulosa älterer Anatomen eingeführt. *B. Reichert* behauptete 1845 zuerst die Continuität dieses Gewebes und indem er es als structurlos betrachtete, schrieb er das fibröse Aussehen der Anwesenheit von Streifen oder Falten zu. *Virchow* wies 1851 auf die Gegenwart von Körperchen hin, welche er für hohl ansah und mit dem Namen der „Bindegewebszellen" belegte, die in der fibrösen intercellularen Substanz eingelagert seien. Endlich wies *W. Kühne* 1864 mit Hilfe der Elektricität nach, dass diese Körperchen Lebenserscheinungen, nämlich Contractilität besitzen.

Gegenwärtig wissen wir, dass die Gewebskörperchen Bildungen der lebenden Materie, und in Höhlen der Grundsubstanz eingelagert sind. Die Letztere ist vorzugsweise leimgebend und aus zahlreichen feinen Spindeln aufgebaut, welche in Streifen oder Fasern angeordnet erscheinen. Nur nachdem ein Präparat zerzupft worden ist, kann man eigentliche, isolirte Fibrillen erkennen, während im zusammenhängenden Gewebe keine isolirten Fasern, sondern nur Streifen sichtbar sind.

Wir wissen ferner, dass die streifige Grundsubstanz, die bei älteren Histologen auch den Namen Matrix oder Intercellular-Substanz führt, von einem zarten Netzwerk der lebenden Materie durchsetzt wird, dessen Maschen eine nahezu gleichmässige, rechtwinkelige Anordnung besitzen. Dieses Netzwerk ist ohne Zusatz irgend eines Reagens in dünnen Bündeln von Chromsäure-Präparaten ganz gut sichtbar; noch besser allerdings nach Einwirkung gewisser Reagentien, welche früher (Seite 127) beschrieben wurden. Die Behandlung mit Alkohol (Seite 147) dient gleichfalls dazu, um das Netzwerk innerhalb der Grundsubstanz deutlich zur Anschauung zu bringen.

Die Grundsubstanz weist sehr verschiedene Grade von Dichtigkeit auf. Sie ist z. B. äusserst dicht in der Sehne, der Sklera, der Cornea viel weniger dicht hingegen in jenen Bildungen, welche wir als „lockeres Bindegewebe“ bezeichnen. Die zarten, durch Verschmelzung in der Längsrichtung Streifen oder Fibrillen erzeugenden Spindeln sind von einander durch eine weniger dichte, sogenannte „Kittsubstanz“ getrennt, während vereinigte Bündel von Fibrillen von einander durch eine mehr flüssige Substanz geschieden werden, welche in der Regel nebst Blut- und Lymphgefässen zahlreiche Plastiden enthält, alle unter einander sowohl, wie mit den Gefässwänden und mit dem Netzwerk in der eigentlichen Grundsubstanz verbunden. In manchen Arten dieses Gewebes besteht die Grundsubstanz statt aus Fibrillen aus bandartigen Bildungen, wie im Periost; und in wieder anderen Fällen ist es in flachen Lamellen ausgebreitet, wie in der Hornhaut. In vielen Fällen begegnen wir einer äusserst dichten Grundsubstanz, welche als „elastische Substanz“ bezeichnet wird und entweder in Gestalt von Fibrillen an den Grenzen der Territorien auftritt, oder die leimgebende Grundsubstanz nahezu vollständig ersetzt. Dieselbe Bildung elastischer Substanz kann auch in Gestalt eines dichten Netzwerkes oder einer gleichmässigen flachen Lage auftreten. Beispiele einer fibrösen elastischen Grundsubstanz finden wir im Derma der Haut, im Periost etc.; Beispiele eines elastischen Netzwerkes liefern das Nackenband, die Adventitia der Arterien etc.; Beispiele flacher, elastischer Lagen finden wir in den sogenannten „hyalinen oder structurlosen Häuten“, unterhalb der epithelialen und endothelialen Bildungen, im Sarcolemma etc.

Die verschiedenen Arten des fibrösen Bindegewebes können nach den folgenden Eigenthümlichkeiten eingetheilt werden:

Dünne Bündel fibrösen Gewebes in einer Hauptrichtung angeordnet und von einander durch eine faserige Grundsubstanz von geringer Dichtigkeit getrennt, erzeugen das sogenannte lockere Bindegewebe, z. B. im Peritonealnetz und in der Arachnoidea;

gröbere Bündel fibrösen Gewebes, in allen Richtungen sich kreuzend, erzeugen eine filzartige Structur, z. B. im Derma, in den Zwischengelenkbändern, in der Sklera;

grobe Bündel sind in einer ausschliesslichen Längsrichtung angeordnet in den Sehnen und den Gelenkbändern;

flache Bündel zu Bändern vereinigt und sich vielfach durchkreuzend, erscheinen im Periost, in der harten Hirnhaut, im Herzbeutel und in den Aponeurosen;

verschmolzene Lager einer elastischen Grundsubstanz erzeugen flache, membranartige Bildungen, z. B. in den hyalinen oder Basalschichten und im Sarcolemma;

flache, lamellirte Schichten fibrösen Gewebes von beträchtlicher Breite und sich vielfach durchkreuzend, bauen die Hornhaut auf.

a) Zartes Bindegewebe aus Fasern oder verhältnissmässig dünnen Faserbündeln aufgebaut. Diese Varietät, gemeinhin als „lockeres Bindegewebe“ bezeichnet, ist in Bündeln angeordnet, in welchen die Fibrillen durch eine kleine Menge einer in Kalk- oder Barytwasser löslichen Kittsubstanz verbunden werden. Zwischen den Bündeln befinden sich Räume, die entweder eine halbflüssige, klebrige oder eine myxomatöse, schleimige Grundsubstanz oder auch eine lymphartige Flüssigkeit enthalten. Diese Räume können durch Anhäufung einer serösen Flüssigkeit, beim Oedem, oder durch Einführung von Flüssigkeiten, oder Luft von aussen, beträchtlich ausgedehnt werden.

Die Plastiden innerhalb der Bündel sind flache Körperchen, entweder unregelmässig zerstreut oder in kettenartiger Anordnung; sie sind häufig sehr klein, an Umfang die Kerne nicht übertreffend. In myxomatösen Abschnitten sind sie jedoch grösser und mit gröberen Fortsätzen versehen, wodurch sie sich in Sternformen direct unter einander verbinden. Der myxomatöse Antheil mag auch in wechselnden Mengen die „Wanderzellen“ *v. Recklinghausen*'s, und die grobkörnigen „Plasmazellen“ *Waldeyer*'s enthalten, insbesondere in der Nachbarschaft von capillaren Blutgefässen. Weder ist die Bedeutung dieser Körperchen aufgeklärt, noch können dieselben als constante Bildungen angesprochen werden.

Wenn man die zarten Bündel mit verdünnter Essigsäure behandelt, dann schwellen sie mit Einschnürungen, welche ihnen das Aussehen eines Stundenglases oder eines Rosenkranzes verleiht. Diese Einschnürungen sind nach *Henle* durch die Anwesenheit von um das Bündel gewundenen elastischen Fasern bedingt, welche durch die Essigsäure nicht verändert werden. Ihr Ursprung ist, wie ich später zeigen werde, durch die Bildung von Territorien erklärlich, deren eine Anzahl das Bündel zusammensetzt, während an den Grenzen der Territorien die

Grundsubstanz zu elastischer Substanz verdichtet ist. *A. Rollett* behauptet, dass die elastischen Fasern Zellfortsätze sind, ähnlich der reticulirten Art des Bindegewebes; während *Franz Boll* meint, dass diese Zellen, ursprünglich in der Gestalt eines Reticulum um das Bündel gewunden, mit zunehmender Entwicklung zu einer elastischen Membran verschmelzen, welche das Bündel einhüllt und nach Art eines Blattgerippes verzweigte lineare Verdickungen besitzt.

Die besten Beispiele lockeren Bindegewebes sind die Arachnoidea und die Bälkchen, welche den Subarachnoideal-Raum durchsetzen. (S. Fig. 55.)

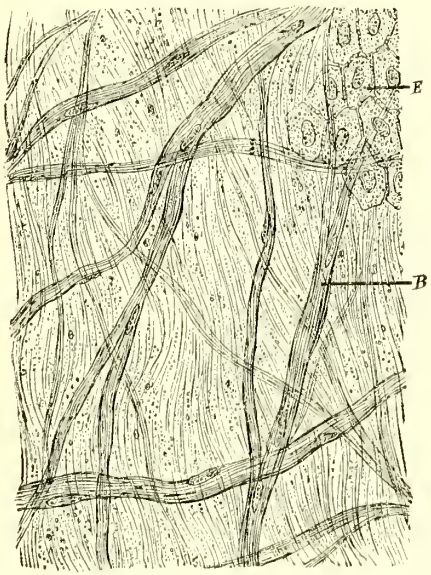

Fig. 55. Arachnoidea des Rückenmarks eines Erwachsenen.

Zarte Bündel fibrösen Bindegewebes *B* verlaufen in verschiedenen Richtungen, und enthalten sehr kleine Plastiden in Gestalt oblonger Kerne. Die interstitielle Substanz ist feinstreifig. *E* ein Rest des bedeckenden Endothels. Vergr. 500.

In serösen Häuten, insbesondere dem Omentum, sind die zarten Bündel des fibrösen Bindegewebes nach Art eines Netzwerkes mit grossen Maschen angeordnet, wodurch die von *Hassal* „areolirtes Bindegewebe“ genannte Form hergestellt wird.

Fasern zu zarten Bündeln voreinigt, durchkreuzen sich in der Papillarschicht der Cutis und in den Schleimhäuten, während im Unterhautgewebe die Bündel gröber, und deren Zwischenräume mit Fettläppchen erfüllt sind. Aehnliche Verhältnisse trifft man auch im lockeren Bindegewebe um den Augapfel und in der Brustdrüse des Weibes.

Die zarten Bündel der Pia mater durchkreuzen sich gleichfalls und dringen in die graue Hirnrinde und die weisse Rinde des Rücken-

marks vorwiegend in radiären Richtungen ein. Sie sind in ihren Zwischenräumen reichlich mit Blutgefässen versehen, zerspalten sich sobald sie das Nervengewebe betreten, worauf ihre Fasern ein zartes Netzwerk zur Stützung der Nervenbildungen erzeugen, welches *Virchow* als „Neuroglia“ bezeichnet hat.

Im Muskel findet man lockeres Bindegewebe sowohl um die einzelnen Muskelfasern, wie auch um deren Bündel, als inneres und äusseres Perimysium; dieses Gewebe ist insbesondere in seinem Jugendzustande mit grossen, vorzweigten Plastiden versehen.

Zartes fibröses Bindegewebe erscheint häufig und in ausgebreiteten Bezirken mit anderen Arten des Bindegewebes untermengt, in Gestalt zerstreuter Fibrillen oder sich durchkreuzender Faserbündel; als solches übergeht es sowohl in das myxomatöse Gewebe, wie auch in die dichten faserigen Varietäten. Bündel der letzteren sind in der Sehne und den Zwischengelenkbändern von lockerem Bindegewebe umgeben und eingeschlossen, wobei das letztere der alleinige Träger von Blutgefässen ist. (S. Fig. 56.)

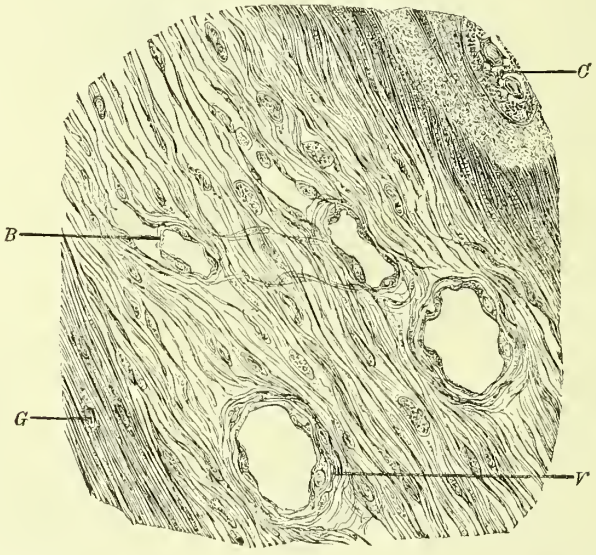

Fig. 56. Zartes, oder lockeres fibröses Bindegewebe vom Rande des Schildknorpels eines jungen Mannes.

C der Knorpel; *B V* Blutgefässe im Quer- und Längsdurchschnitt; *G* dichtes faseriges Bindegewebe. Vergr. 800.

b) Dichtes Bindegewebe, aus gröberen sich durchkreuzenden Bündeln hergestellt. Die wesentliche Eigenthümlichkeit dieser Art ist die Gegenwart verhältnissmässig grober Bündel, welche sich unter rechten, oder schiefen Winkeln durchkreuzend, ein sehr festes

und dichtes Filzwerk erzeugen. Die Bündel enthalten zerstreute oblonge oder spindelförmige Plastiden, häufig auf den Umfang von Kernen reducirt. Die Zwischenräume zwischen den Bündeln — die Interfascicular-Räume — enthalten nebst einer mehr oder weniger flüssigen Substanz ein continuirliches Lager von Plastiden und einige, in der Regel spärliche Blutgefässe. Das Bioplasson ist reichlich mit Kernen versehen und stellt vermöge seiner Anordnung zwischen und um den Bündeln ein Netzwerk, ähnlich jenem des myxomatösen Gewebes der Nabelschnur dar, mit dem Unterschiede jedoch, dass im letzteren die Maschenräume eine gallertartige, myxomatöse, in ersteren hingegen eine feste, fibröse Grundsubstanz enthalten. Die peripheren Antheile der Zwischenwirbelscheiben und die Zwischengelenkbänder sind die Repräsentanten dieses Gewebes. Wir können durch ein solches Gewebe Schnitte in irgend einer Richtung führen, und werden stets Längs-, Schief- und Querschnitten von Bündeln begegnen. Während die Längsschnitte eine dichte Faserung oder Streifung zeigen, erscheinen die Querschnitte homogen oder fein punktirt, entsprechend den Querschnitten der Fibrillen. (S. Fig. 57.)

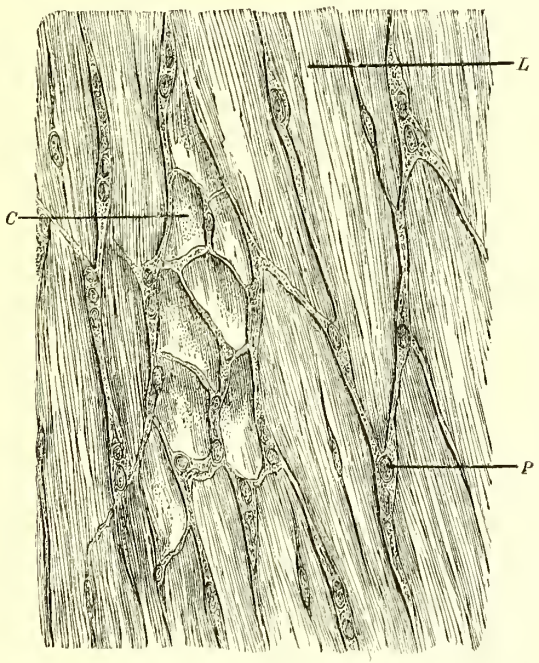

Fig. 57. Zwischenband aus dem Kniegelenke eines erwachsenen Hundes.

L Bündel in Längsrichtung, *C* Bündel in Querrichtung getroffen; *P* die kernhältigen, feingranulirten Plastiden, welche um die Bündel ein continuirliches Lager bilden. Vergr. 500.

In der Cutis sind die Bündel oder Bündelgruppen desto gröber, je näher sie dem Unterhautgewebe zu liegen; gegen die Oberfläche hin werden sie immer feiner und im obersten Abschnitte, dem Papillarkörper, sind sie ungemein zart. Auch in der Cutis sind die Bündel von einander durch continuirliche Lagen kernhältiger Plastiden getrennt, und in diesen Lagen trifft man verhältnissmässig wenige capillare Blut- und Lymphgefässe. Sowohl die Blut- wie die Lymphgefässe verzweigen sich desto reichlicher, je mehr sie sich der Oberfläche nähern, und der Papillarkörper selbst hat die grösste Anzahl von capillaren Gefässen. In jeder Richtung begegnen wir Längs-, Schief- und Querschnitten von Bündeln, von welchen die letzteren durch einen matten Glanz und ein homogenes oder feinpunktirtes Aussehen gekennzeichnet sind. An der Peripherie der Bündel sehen wir elastische Fasern, welche sich entsprechend den die Bündel zusammensetzendon Territorien unter spitzen Winkeln verzweigen. Die elastische Grundsubstanz ist durch gelbe Farbe und einen hochgradigen Glanz charakterisirt und mit zunehmendem Alter nimmt sie gleichfalls an Menge zu.

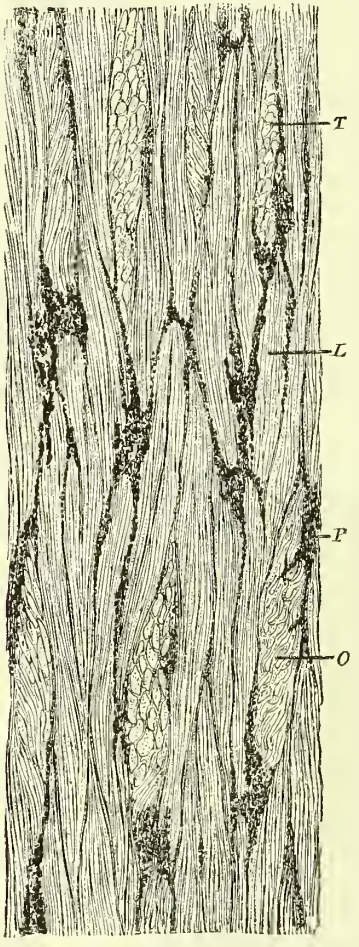

Fig. 58. Sclera des Auges eines Ochsen. Senkrechter Durchschnitt.

L Bündel im Längsschnitt; *T* Bündel im Querschnitt; *O* Bündel im Schiefschnitt; *P* das continuirliche interstitielle Bioplasson-Lager, mit zahlreichen Pigmentkörnern versehen. Vergr. 500.

Die Sklera besteht aus Bündeln oder Bündelgruppen, welche sich unter nahezu rechten Winkeln durchkreuzen. In Querschnitten von Gruppen sehen wir, dass die einzelnen Bündel von ihren Nachbarn durch eine Kittsubstanz getrennt werden, welche vermöge ihrer geringeren Dichtigkeit das Licht weniger bricht, als die Grundsubstanz der Bündel selbst. Die Bündelgruppen werden durch continuirliche Bioplassonlager geschieden, welche demgemäss eine netzförmige Einrichtung zeigen. In Präparaten der Sklera dunkel gefärbter Rinder ist dieses Bioplassonlager

durch die Anwesenheit von schwarzen Pigmentkörnchen scharf markirt. (S. Fig. 58.)

c) Dichtes Bindegewebe, bestehend aus groben, in der Längsrichtung verlaufenden Bündeln. Der Haupt-Repräsentant dieser Art ist die Sehne.

In dünnen Längsschnitten einer frischen, oder in Chromsäurelösung erhärteten Sehne, die man wohl auch mit Goldchlorid färben kann, erkennen wir mit schwachen Vergrösserungen des Mikroskopes, dass die Sehne von Bündeln eines zart gestreiften Gewebes aufgebaut wird. Sämmtliche Bündel, obgleich stark an Grösse schwankend, sind spindelförmig, und von einander durch helle Zwischenräume getrennt, in welchen zumal in injicirten Präparaten die Blutgefässe längs und um die Bündel verlaufend gesehen werden. Das Aussehen eines Bündels ist streifig so lange, als der Zusammenhang des Gewebes nicht gestört wird; erst wo das Präparat, selbst bei Anwendung eines Rasirmessers, zerrissene Bündel aufweist, kommen isolirte Fibrillen zum Vorschein, die vermöge ihrer Elasticität verschieden gekrümmte und wellige Formen annehmen. (S. Fig. 59.)

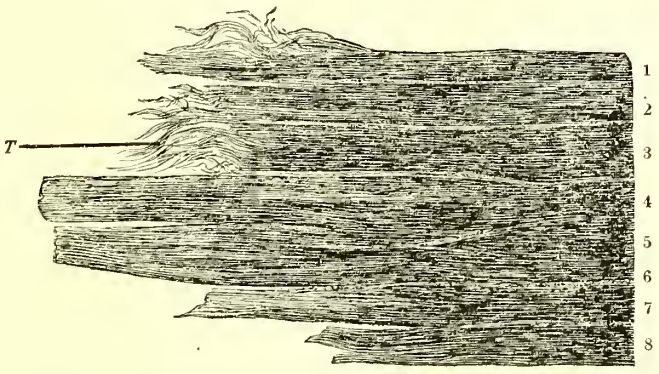

Fig. 59. Achillessehne im Längsschnitte. Goldfärbung.

1—8 sind die Bündel, zwischen welchen die Interfascicular-Räume sichtbar sind; *T* zerrissene Bündel mit isolirten Fibrillen. Vergr. 100.

Stärkere Vergrösserungen lassen erkennen, dass jedes grössere Bündel wieder in eine Anzahl kleinerer abgetheilt ist, welche sämmtlich eine Spindelform aufweisen, und dass entsprechend der Grenzlinie der secundären Bündel spindelförmige, einzelne oder ketten- oder reihenförmig angeordnete Plastiden eingelagert sind, die entweder kernhaltig und in der Regel fein gekörnt, oder zum Umfange homogener oder gekörnter Kerne reducirt erscheinen. Alle diese Bildungen laufen unter dem Namen „Sehnenkörperchen“. Im vorgeschrittenen Alter herrschen insbesondere in der Mitte der Sehne die anscheinend isolirten kernar-

tigen Bildungen vor, während in jüngeren Individuen und an der Peripherie der grossen Sehnenbündel in jedem Alter die Reihen und Ketten zahlreicher sind. Die Zwischenräume zwischen den gröberen Bündeln enthalten nebst einigen wenigen capillaren Blutgefässen eine beträchtliche Zahl von kernhältigen Plastiden, die bald isolirt, bald zu continuirlichen Lagern vereint auftreten. Die Gesammtsumme dieser Plastiden, zwischen welchen eine geringe Menge von (myxomatöser?) Grundsubstanz vorhanden ist, etablirt ein Gewebe, welches wir (Seite 153) Markgewebe genannt haben. Im vorgeschrittenen Alter sind die medullaren Körperchen viel weniger zahlreich, und die Blutgefässe von einem lockeren fibrösen Bindegewebe begleitet. Elastische Fasern sind an den Grenzen der Bündel in der Regel nicht vorhanden. Ein Vergleich zwischen den Plastiden innerhalb, und jenen zwischen den Bündeln ergibt die Gleichheit Beider, was Umfang und allgemeine Erscheinung betrifft, und der Hauptunterschied besteht darin, dass jene innerhalb der Bündel verhältnissmässig spärlich, jene in den Zwischenräumen hingegen sehr zahlreich sind. Man kann deshalb die Ansicht aussprechen, dass zwischen den grösseren Bündeln zahlreiche, und zwischen den kleineren Bündeln die ein grösseres zusammensetzen, spärliche Plastiden vorhanden sind — eine Ansicht, welche, wie ich später zeigen werde, zum Verständniss des Baues und der Entwicklung der Sehne nutzbringend ist. (S. Fig. 60.)

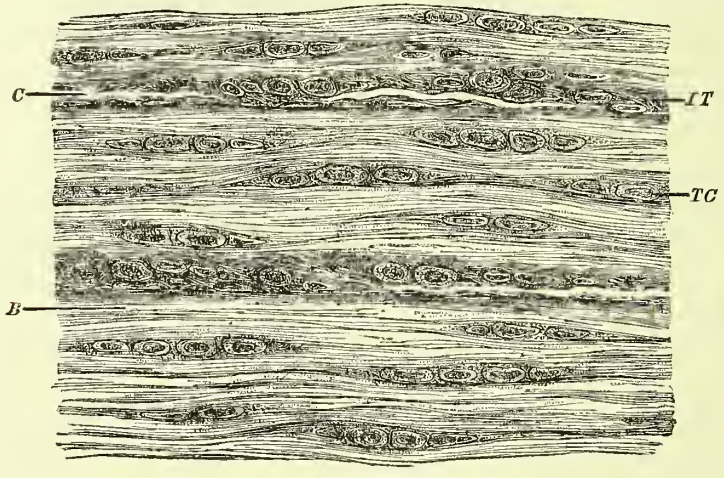

Fig. 60. Achillessehne einer jungen Person. Längsschnitt. Chromsäurepräparat.

B Bündel streifigen Bindegewebes, hier und da fein punktirt; *TC* die Sehnenkörperchen innerhalb der grösseren oder zwischen den kleineren Bündeln; *IT* interstitielles Markgewebe mit capillaren Blutgefässen *C*. Vergr. 500.

Im Querschnitte einer Sehne bemerken wir zart punktirte Felder von Grundsubstanz, die Punktirung den Querschnitten der Fibrillen ent-

sprechend; und jedes Feld der Grundsubstanz entspricht dem Querschnitte eines Bündels. Innerhalb der Bündel erkennen wir körnige, meistens kernhaltige Plastiden oder Sehnenkörperchen mit zahlreichen, sternförmigen Fortsätzen, den „Flügeln" der Autoren. Die Plastiden werden durch solche Fortsätze sowohl unter einander, wie mit dem, in den Interfascicular-Räumen vorhandenen Mark-, oder lockeren fibrösen Bindegewebe verbunden. Die kleineren Bündel zeigen in der Regel keine scharf ausgesprochenen Umrisse, indem benachbarte Bündel häufig verschmelzen, und dann nicht durch Fortsätze der Sehnenkörperchen von einander getrennt erscheinen. Wenn wir die Spindelform eines jeden Bündels im Sinne behalten, können wir auch leicht begreifen, warum auf Querschnitten deren Umfang so beträchtlich schwankt. Wir können jedes Bündel entweder als ein Feld der Grundsubstanz bezeichnen, wenn es vollständig von interfascicularem Gewebe umgeben ist, und in seiner Mitte ein verzweigtes Plastid enthält; oder wir können sagen, dass ein grösseres Bündel aus mehreren kleinen, nicht scharf von einander geschiedenen, zusammengesetzt wird, zwischen welchen die verzweigten Plastiden liegen. Blutgefässen begegnet man ausschliesslich in

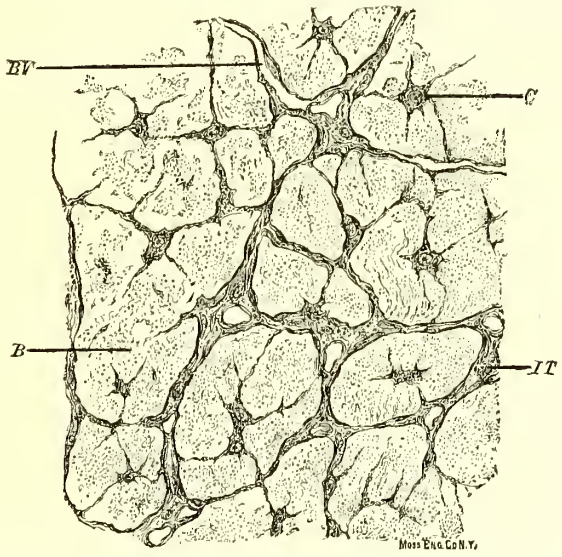

Fig. 61. Achillessehne einer jungen Person. Querschnitt. Chromsäurepräparat.

B die feinpunktirten Bündel; *C* Sehnenkörperchen mit Fortsätzen zur Verbindung mit dem Interfascicular-Gewebe *IT*; das letztere enthält die capillaren Blutgefässe *BV*. Vergr. 500.

den Interfascicular-Räumen, woselbst sie in Quer- und Längsrichtung verlaufen; sie dringen in die Sehne durch das Tenaculum ein, welches diese mit ihrer Scheide verbindet, und dessen Verlängerungen offenbar

die interstitiellen Bildungen zwischen den Bündeln darstellen. (S. Fig. 61.)

In alten Thieren ist das lockere interfascieulare Bindegewebe bisweilen reich an elastischen Fasern. *Treitz* und *Kölliker* haben gefunden, dass die an Bündel glatter Muskelfasern angehefteten Sehnen hauptsächlich aus elastischen Fasern bestehen. *L. Ranvier* hat an der Peripherie der Sehnenbündel flache, in Reihen angeordnete „Zellplatten" entdeckt, welche mit einfachen oder mehr- bis fünffachen elastischen Leisten versehen sind. Seine Methode der Untersuchung der Sehne besteht im Zupfen und Reissen, und er zerriss mit besonderer Vorliebe Rattenschwänze, um die abgerissenen fransigen Enden der längs der Wirbelsäule verlaufenden zarten Sehnen zu erhalten. Nachdem er die Sehnen stark ausgezogen und zerrissen hatte, schnitt er die Fransen ab, übertrug sie auf den Objectträger, und siegelte deren beide Enden an das Glas, um die Schrumpfung zu verhindern. Trotzdem diese Methode gerade nicht sehr einladend aussieht, wurde dennoch vor Jahren in den europäischen Laboratorien das Aus- und Zerreissen von Rattenschwänzen zur Modesache. Die Rattenschwänze haben auch eine beträchtliche Literatur ertragen müssen. *Ranvier* läugnet die Existenz von anderen Zellbildungen in der Sehne, als jenen der endothelialen Platten. Vielleicht sind dieses flache endotheliale Umkleidungen der grösseren Bündel, entsprechend der Hüllenscheide von *Boll*, und um den äusseren Umfang der Sehne herum sicherlich anwesend. *Löwe* hat behauptet, dass eine solche Hülle auch um die einzelnen Sehnenbündel herum existirt; ihm wurde jedoch von anderen Beobachtern widersprochen. Die elastischen Leisten sind wahrscheinlich die Ansatzstellen benachbarter Bündel.

Eine der grössten Schwierigkeiten bestand für die früheren Untersucher darin, die flügelförmigen Fortsätze an den Querschnitten der Sehnenkörperchen zu erklären, da man davon am Längsschnitte keine Spur sehen kann. Diese Schwierigkeit ist weggefallen, seitdem die Fortsätze der Sehnenkörperchen auch an Längsschnitten mittelst der Silber- und Goldmethode dargestellt worden sind. Die feinsten Structurverhältnisse des Sehnengewebes wurden auf Seite 127 beschrieben, und in Fig. 37 und 38 illustrirt.

Die Gelenkbänder sind den Sehnen nahe verwandte Bildungen; zwischen deren Bündeln trifft man jedoch grössere Mengen eines lockeren Bindegewebes, als im Sehnengewebe.

d) Dichtes Bindegewebe aus sich kreuzenden Bändern aufgebaut. Diese Art ist im Wesentlichen nach dem Plane der Sehne gebaut, nur finden wir an Stelle spindelförmiger Bündel flache, rautenförmige Bänder. Das Periost ist ein Repräsentant dieses Gewebes, dessen Beschreibung schon auf Seite 128 gegeben wurde. Die elastischen Fasern begrenzen jedes einzelne Band, oder zertheilen es in kleinere, rautenförmige Felder, welche Eigenthümlichkeit durch die Entwicklungsgeschichte der Territorien der Bänder erklärt wird.

In der harten Hirnhaut und im Herzbeutel sind die Bündel deutlich gestreift, und nicht so flach wie jene der Beinhaut.

In den Aponeurosen erscheinen die Bündel in Uebereinstimmung mit der membranartigen Ausbreitung dieses Gewebes abgeflacht und durchkreuzen sich vorwiegend in rechten Winkeln. Die Zwischenräume zwischen den Bündeln sind sehr eng, enthalten jedoch Plastiden geradeso, wie das Sehnengewebe. *C. Ludwig*, der in diese Zwischenräume gefärbte Flüssigkeiten gepresst hatte, erklärte das so erhaltene zierliche, gefärbte Netzwerk irrthümlicher Weise als Lymphräume. Den Aponeurosen verwandte Bildungen sind die Fascien und die Kapseln verschiedener Drüsen, z. B. die Kapsel der Niere, die Albuginea des Hodens, die Scheiden der cavernösen Körper des Penis etc.

In manchen bändrigen Bildungen, wie in den gelben Bändern der Wirbel, dem Lig. nuchae, der Membr. thyro-cricoidea, dem Lig. stylohyoideum etc. ist die fibröse Grundsubstanz mehr oder weniger vollständig durch die dichte, elastische Substanz ersetzt, welche in Gestalt verzweigter, netzförmiger Fibrillen erscheint, zwischen denen spärliche Bündel fibrösen Bindegewebes übrig bleiben.

e) Verschmolzeno Lager elastischer Grundsubstanz in flacher Ausbreitung findet man häufig an den Grenzen der Bindegewebsbildungen, unmittelbar unter den epithelialen und endothelialen Lagen. Man bezeichnet sie als hyaline, structurlose oder Basal-Membrane, und scheidet sie von den Cuticular-Bildungen, welche zwar ein ähnliches Aussehen haben aber ausschliesslich zwischen Epithelschichten vorkommen, wie z. B. zwischen den Wurzelhäuten des Haares.

Elastische Häute sind sicherlich nicht structurlos, sondern von einem überaus zarten Netzwerk der lebenden Materie durchsetzt, welches aber im frischen Zustande in Folge der hochgradigen Lichtbrechung der elastischen Grundsubstanz völlig verborgen ist. Ich bin sicher, dass ein solches Netzwerk in der *Bowman*'schen und *Descemet*'schen Schicht der Hornhaut existirt. Vermittelst dieses Netzwerkes steht das Bindegewebe mit dem Epithel in lebender Verbindung. Membranöse Bildungen dieser Art können übrigens selbst in einem und demselben Gewebe, z. B. in der Cornea beträchtlich an Breite schwanken, und bisweilen ganz fehlen. Wenn vorhanden, widerstehen sie der Einwirkung von Säuren und Alkalien ganz auffallend, und bis zu einem gewissen Grade auch der Zerstörung durch den Entzündungsprocess.

Folgende sind elastische Membranen der Bindegewebsreihe: *Bowman*'s Schicht an der äusseren, und *Descemet*'s Schicht an der inneren Peripherie der Hornhaut; die Kapsel der Crystalllinse und die hyaline Membran des Glaskörpers; die Schicht zwischen der äusseren Wurzelscheide und dem Follikel des Haares; die elastische Schicht unterhalb der Endothellage grösserer Arterien, und die bisweilen gefensterten Grenzlagen unterhalb der Drüsenepithelien, z. B. in den Speicheldrüsen,

in der Brustdrüse. In der Niere enthält das Bindegewebe der Kapsel dos Knäuels und jenes zwischen den Harnkanälchen eine beträchtliche Menge elastischer Substanz, welche den Epithelien eine feste Stütze liefert. Die gestreiften Muskelfasern, mit Ausnahme joner des Herzens, sind in eine elastische Membran, das Sarcolemma eingehüllt, desgleichen die markhältigen Nerven um den Axencylinder und um das Myelin, die Axencylinder-Scheide und die Myelin-Scheide.

f) Lamellirte Lagen fibrösen, sich durchkreuzenden Bindegewebes. Der einzige Repräsentant dieser Art ist die Hornhaut des Auges, deren Grundsubstanz, obzwar morphologisch der elastischen Substanz nahe verwandt, chemisch dennoch sowohl von „Elastin", wie „Chondrin" verschieden ist. *A. Rollett* zeigte 1879, dass die „amorphe" Grundsubstanz der früheren Histologen von Bündeln fibrösen Bindegewebes aufgebaut wird, durch eine in Kalk- und Barytwasser lösliche Kittsubstanz zusammengehalten. Die Eigenthümlichkeit der Hornhaut beruht darauf, dass die Bündel zu sehr dünnen festen Lagen, den Lamellen verbunden sind, während die Lamellen selbst einander mittelst eines mehr lockeren Bindegewebes anhaften, dessen Bündel die weniger verdichteten Zwischenräume zwischen den Lamellen durchsetzen.

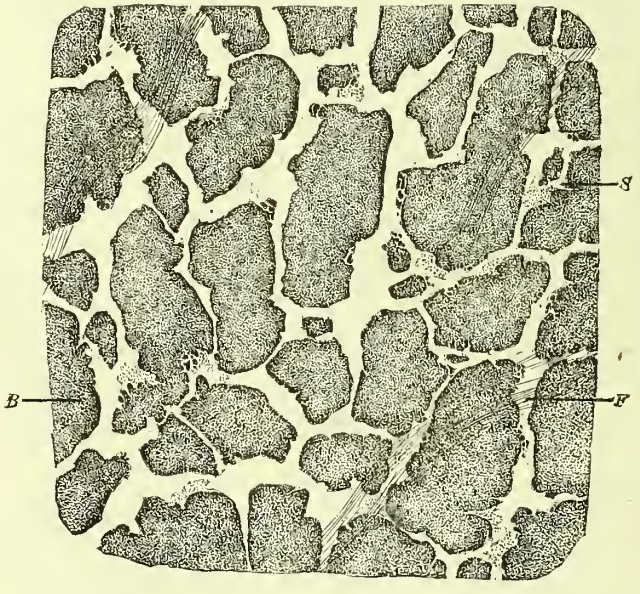

Fig. 62. Lamelle der Hornhaut einer erwachsenen Katze, mit Silbernitrat gefärbt.

S helle verzweigte, mit gezackten und gekerbten Contouren versehene Felder, welche die dunkelbraune, körnige Grundsubstanz *B* durchsetzen; *F* die die Lamellen verbindenden und durch den Process des Spaltens der Lamellen zerrissenen Fasern. Vergr. 500.

In der frischen Cornea ist von den Plastiden, nämlich den Hornhautkörperchen keine Spur zu sehen; wenn man aber die ausgeschnittene Hornhaut in einer indifferenten Flüssigkeit hält, kommen nach einiger Zeit Spuren dieser Körperchen mit spärlichen Fortsätzen und Ausläufern zum Vorschein. Die Gestalt dieser Körperchen ist eine sehr schwankende nicht nur in verschiedenen Abschnitten einer und derselben Cornea, sondern auch in Hornhäuten verschiedener Thiere.

Eine klare Vorstellung über die Natur der Hornhautkörperchen kann man nur nach Anwendung von Reagentien erlangen. *v. Recklinghausen* hat 1862 mittelst des Silbernitrats zuerst die zierlichen, hellen, verzweigten Felder in der dunkelbraunen Grundsubstanz dargestellt. Er betrachtete diese Felder als Lymphräume oder Saftkanälchen, indem er die Vermuthung aussprach, dass sie die Wurzeln der eigentlichen Lymphgefässe seien. Er stellte sich die „Hornhautzellen" in diese Räume eingelagert vor. (S. Fig. 62.)

Spätere Untersuchungen haben jedoch klargestellt, dass die Lymphräume der Hornhaut zu den „Cornea-Zellen" in einem sehr innigen

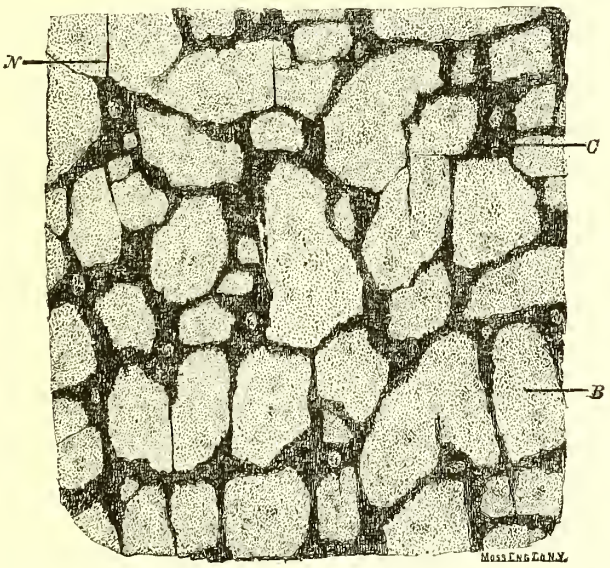

Fig. 63. Lamelle der Hornhaut einer erwachsenen Katze, nach vorausgegangener Behandlung mit verdünnter Milchsäure, mit Goldchlorid gefärbt.

C dunkelviolette, kernhältige Hornhautkörperchen, welche die blassviolette, körnige Grundsubstanz *B* durchsetzen; *N* Nervenfasern, gleichfalls zur Verbindung der Hornhautkörperchen beitragend. Vergr. 500.

Verhältnisse stehen, und inzwischen hat auch *W. Kühne* (1864) nachgewiesen, dass die Cornea-Zellen aus contractilem Protoplasma bestehen und mit Eigenschaften des Lebens begabt sind. Die Methode der Gold-

färbung hat sich zur Aufklärung des Baues der Hornhautkörperchen und deren Verhältniss zur Grundsubstanz als die weitaus werthvollste erwiesen.

Untersuchungen über den feineren Bau der Hornhaut.

Von *Wilhelm Hassloch* in *New-York* [1]).

Man ist darüber einig, dass die Grundsubstanz der Hornhaut aus Fasern aufgebaut ist, welche bündelweise wie ein Mattenwerk verwoben und zwar entweder vorwiegend in einer Richtung zu Lamellen vereinigt oder auch unregelmässig durcheinander geflochten sind. Die Fasern sowohl wie die einzelnen Lamellen sind durch eine in ihren chemischen Eigenschaften von der Grundsubstanz verschiedene Kittsubstanz verbunden.

Ueber das Verhalten des Protoplasmas zur Grundsubstanz aber gehen die Ansichten weit auseinander. Einige Histologen läugnen die Existenz der Protoplasmakörper und stellen sich vor, dass in der Grundsubstanz nur verzweigte Höhlen — Saftlücken und Kanälchen — vorhanden sind, welche von „Zellplatten" ausgekleidet werden. Andere behaupten, dass innerhalb der verzweigten Saftlücken Protoplasma (Hornhautzellen) eingelagert sei, sich theilweise auch verzweigt, jedoch die Saftlücken nicht vollständig erfüllt. Der Hauptvertreter der letzteren Anschauung ist *W. Waldeyer* [2]), gestützt auf die von ihm und anderen neueren Forschern ausgeführten parenchymatösen Injectionen. Gefärbte Flüssigkeiten wurden in das Gewebe der Hornhaut eingetrieben und erzeugten zum Theile verzweigte Figuren, welche mit den „Hornhautkörperchen" unzweifelhafte Aehnlichkeit haben. Nur *W. Kühne*, *S. Stricker* und *A. Rollett* behaupten, dass innerhalb der verzweigten Saftlücken vollständige Hornhautzellen mit Protoplasmaleib, Kern und Kernkörperchen liegen, welche das Saftkanalsystem vollständig erfüllen. *W. Engelmann* nimmt keine Saftlücken an, sondern nur Lücken, welche mit Protoplasma erfüllt sind, meiner Meinung nach — wie ich später zeigen werde — die am meisten berechtigte Anschauung.

Um das Verhalten des Protoplasmas zur Grundsubstanz zu studiren, wählte ich Hornhäute von Hunden und Katzen. Ich habe der Katzen-Cornea, auf deren leichte Spaltbarkeit schon *S. Stricker* aufmerksam gemacht hat, schliesslich den Vorzug eingeräumt, weil sie nach vorausgegangener Behandlung mit gewissen Säuren sich leichter in Lamellen spalten lässt, als die Hunde-Cornea. Man erlernt nach einiger Uebung, Lamellen von solcher Dünnheit herzustellen, dass im ganzen Präparate nur zwei, stellenweise sogar nur eine Lage von Hornhautkörperchen sichtbar ist, ein Umstand, der die Untersuchung mit starken Vergrösserungen namhaft erleichtert.

Zuerst versuchte ich die Silbermethode. Die Cornea einer eben getödteten Katze wurde für die Dauer von $^1/_2$—1 Stunde in eine 2% Lösung von salpetersaurem Silberoxyd eingelegt, hierauf das grau gewordene Präparat mit destillirtem Wasser ausgewaschen und selbstverständlich bei Vermeidung aller Metallgeräthe der

[1]) Archiv für Augen- und Ohrenheilkunde, VII. 1878.
[2]) Artikel „Cornea", Handbuch von *Gräfe-Sämisch*. 1874.

Einwirkung sehr verdünnter Essigsäure ausgesetzt, die jedoch bei späteren Versuchen durch Milchsäure mit Vortheil ersetzt wurde. Nach mehreren Tagen war eine so behandelte Cornea zum Lamelliren geeignet. Lamellen, welche sich unter dem Einflusse des Tageslichtes nicht genügend dunkel gefärbt hatten, wurden nachgefärbt und ihre Befunde nur dann als massgebend betrachtet, wenn sie vollständig mit jenen nicht nachgefärbter Präparate übereinstimmten. Die Präparate wurden in zur Hälfte mit Wasser verdünntem Glycerin aufbewahrt.

Bei schwächeren Vergrösserungen (300—500) sieht man in derart gewonnenen Lamellen auf dunklem Grunde — Grundsubstanz — helle, verzweigte Felder, die unter der Bezeichnung „Saftlücken" hinlänglich bekannt sind. Dass die hellen Räume sämmtlich unter einander durch helle Ausläufer (Saftkanälchen) in Verbindung stehen, ist gleichfalls bekannt. Es genügt aber schon eine Vergrösserung von 500, um sich zu überzeugen, dass die Contouren der hellen Felder keineswegs glatt, sondern gekörnt, d. h. vielfach durchbrochen aussehen und dass die braune oder graubraune Grundsubstanz durchweg fein gekörnt erscheint.

Benützt man nun stärkere Linsen (Immersionslinsen von 800 bis 1200facher Vergrösserung), so erkennt man Folgendes: In den hellen Feldern liegen oblonge Kerne mit sehr blassen Contouren und zahlreiche, äusserst blasse Körnchen. Die hellen Felder senden helle Fortsätze von den verschiedensten Durchmessern durch die Grundsubstanz zu ihren Nachbarn. Die Grenzen sowohl der hellen Felder wie ihrer Ausläufer sind allenthalben siebförmig durchbrochen so sehr, dass man von Contouren überhaupt nicht mehr sprechen kann. Feine, helle Strassen ziehen von dem grösseren, hellen Felde in die Grundsubstanz hinein, verzweigen sich vielfach, fallen mitunter pinselförmig auseinander und bilden dadurch ein zartes, helles

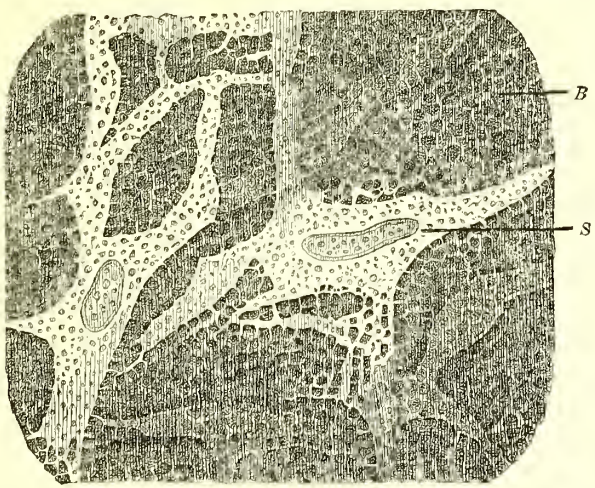

Fig. 64. Lamelle der Hornhaut einer $1^1/_2$jährigen Katze, gefärbt mit zweiprocentiger Lösung von salpetersaurem Silberoxyd. (Publ. 1878.)

S helle Felder mit blasskörnigem Inhalte, wenig markirten Kernen, mit gröberen und feineren Ausläufern, welche stellenweise pinselförmig auseinanderfahren. Sämmtliche hellen Felder sind an den Rändern durchbrochen, in ein feines, helles Netzwerk übergehend, welches die ganze dunkelbraune Grundsubstanz durchzieht und die hellen Felder mit einander verbindet. Vergr. 1000.

Netzwerk, dessen Geäder die gesammte Grundsubstanz durchzieht und im ganzen Umkreise in die grösseren, hellen Felder und deren Ausläufer einmündet. Was bei schwächeren Vergrösserungen als körnige Structur aufgefasst werden konnte, löst sich bei stärkeren Vergrösserungen in ein äusserst zierliches, helles Netzwerk auf, dessen Maschen die dunkelbraun gefärbte Grundsubstanz ausfüllt. (S. Fig. 64.)

Wird nun die silbergefärbte Cornea zwischen zwei Korkplatten in feine senkrechte Schnitte zerlegt, so gewinnt man abermals Präparate, in denen vielfach verzweigte, helle Felder sichtbar sind. Der Unterschied zwischen diesen und den in Lamellen sichtbaren, hellen Feldern ist, dass erstere im Höhendurchmesser namhaft schmäler erscheinen, während die der Lamellenebene entsprechenden Durchmesser dieselben geblieben sind. In der Höhenrichtung ziehen mehr oder weniger schiefe, helle Fortsätze, durch welche offenbar auch die in verschiedenen Lamellen liegenden, hellen Räume direct verbunden werden. Neben breiteren Ausläufern begegnet man, zumal in den äusseren Lagen der Hornhaut, auch verschieden langen, nahezu gleichmässig contourirten, feinen, hellen Zügen, welche ich aus später anzuführenden Gründen als Nervenfasern entsprechend betrachten muss. Auch an Querschnitten ist übrigens die gesammte braune Grundsubstanz von hellen, verzweigten Gängen durchzogen, so zwar, dass eine durch Kittsubstanz erzeugte Grenze zwischen den einzelnen Lamellen überhaupt nicht zur Anschauung kommt. (S. Fig. 65.)

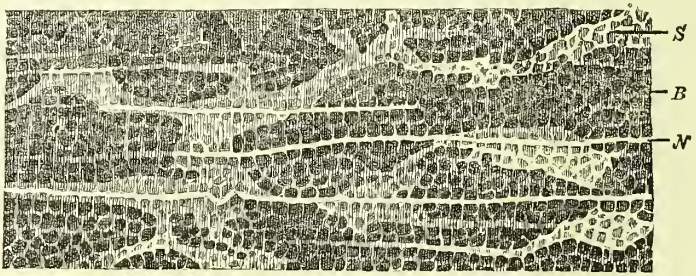

Fig. 65. Hornhaut einer zweijährigen Katze, gefärbt mit zweiperecentiger Lösung von salpetersaurem Silberoxyd. Querschnitt. (Publ. 1878.)

S helle Felder mit blasskörnigem Inhalte, mit gröberen und feineren hellen Ausläufern, letztere *N*, den Nervenfasern entsprechend. Die dunkelbräune Grundsubstanz *B* überall von einem hellen Netzwerk durchbrochen. Vergr. 1000.

Ferner versuchte ich, Hornhäute von Hunden und Katzen mit halbprocentiger Goldchloridlösung zu färben. Diese Versuche scheiterten lange Zeit, trotzdem die Einwirkung dieses Reagens selbst auf mehrere Stunden verlängert wurde. Die Nachbehandlung mit verdünnter Essigsäure, ebenso mit Weinsteinsäure blieb erfolglos insoferne, als in diesen Präparaten zwar der faserige Bau der Hornhaut sichtbar wurde, hingegen verzweigte Hornhautkörperchen nur in geringer Menge und auch da nur unklar zur Anschauung kamen.

Vermittelst der Milchsäure aber, welche zur Beförderung der Goldfärbung meines Wissens auch schon von *J. W. S. Arnold* in New-York angewendet worden war, gewann ich Präparate von ausgezeichneter Schönheit so zwar, dass beim Studium derselben über den feineren Bau der Hornhaut kaum noch Zweifel übrig bleiben können. Meine Methode besteht darin, dass ich die einer eben getödteten Katze ausgeschnittene Cornea 12 Stunden lang in eine etwa 10% Milchsäure-

verdünnung lege, wobei die Cornea beträchtlich aufquillt. Die Flüssigkeit wird abgegossen und das Präparat in sehr schwach milchsäurehaltigem Wasser und gleichen Theilen halbpercentiger Goldchloridlösung 1—2 Stunden lang liegen gelassen, und darauf dem Einflusse des Lichtes ausgesetzt. Die oberflächlichen Schichten der Hornhaut und ein etwa 1 Millimeter breiter Saum am Rande derselben färben sich graugelb und sind für die Untersuchung unbrauchbar, um so brauchbarer aber die übrigen Theile der Hornhaut, die in charakteristischer Purpurfarbe durch die gelbliche Hülle durchschimmern.

Bringt man eine unter dem Einflusse des Tageslichtes hinreichend dunkel gewordene Lamelle unter das Mikroskop, so sieht man ihre ganze Ausdehnung durchsetzt von reichlich verzweigten, dunkelvioletten Körpern; in vielen derselben sind die Kerne deutlich erkennbar, die Körper selbst dunkel granulirt, die Grundsubstanz hell, blassviolett, gleichfalls von körnigem Ansehen. Ich habe eine grosse Anzahl von Lamellen durchsucht und habe nie unverzweigte Körper gefunden. Ich begegnete stets nur verzweigten und vielfach mit einander verbundenen, dunkelvioletten Körpern, in verschiedenen Lagen von sehr verschiedener Grösse. Die Vergleichung der dunkelvioletten Körper mit den in Silberpräparaten auftretenden hellen Feldern ergibt ganz im Sinne *W. Kühne*'s, dass beide miteinander, was Grösse, Gestalt und Verbindungen betrifft, vollständig übereinstimmen; der Unterschied ist eben, dass im Silberpräparate helle Felder auf dunklem Grunde, im Goldpräparate hingegen dunkle Körper auf hellem Grunde sichtbar sind, die sich zu einander verhalten wie eine negative zur positiven Photographie.

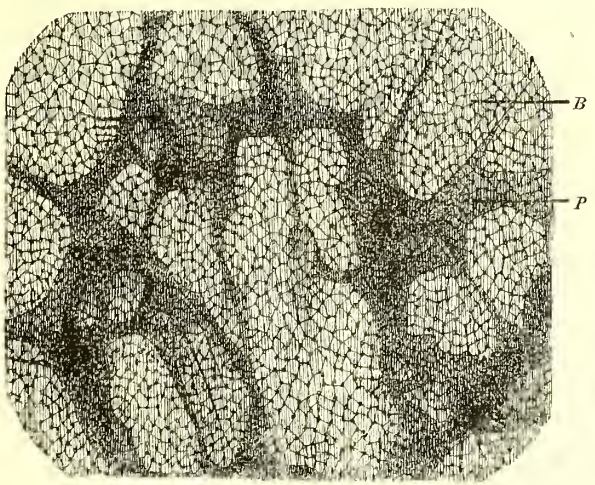

Fig. 66. Lamelle der Hornhaut einer zweijährigen Katze, gefärbt mit ½% Lösung von Goldchlorid nach vorherigem Quellen mit verdünnter Milchsäure. (Publ. 1878.)

P dunkelviolette Felder, die Cornealkörperchen, deren Kerne grösstentheils verdeckt sind, mit gröberen und feineren Ausläufern. Sowohl die Körperchen wie deren Ausläufer stehen mit einem dunkelvioletten Netzwerke in Verbindung, welches die schwachviolette Grundsubstanz *B* durchzieht. Das letztere Netzwerk weist grössere Maschenräume auf, als jenes der Hornhautkörperchen und jenes der Ausläufer. Vergr. 1000.

Stärkere Vergrösserungen (800—1200) ergeben, dass die dunkelvioletten Körper ausnahmslos einen netzförmigen Bau besitzen, indem Kernkörperchen, Kerncontour und alle Körnchen durch zahllose, feine Fäden miteinander in Verbindung stehen. Das ganze Netzwerk ist gleichmässig dunkelviolett gefärbt, während seine überaus engen Maschenräume nur halbviolett erscheinen. Einen gleichen Bau besitzen auch sämmtliche, aus den grösseren Körpern hervorbrechende Ausläufer. (S. Fig. 66.) Die Begrenzung der Körper und ihrer Ausläufer ist nirgends eine scharfe; eigentliche Contouren fehlen im Goldpräparate ebenso wie im Silberbilde. Vielmehr sieht man aus den Rändern der dunklen Körper und deren Ausläufer in überaus reicher Zahl zarte Fädchen hervortreten, welche in die zunächst gelegenen dunkelvioletten Körnchen innerhalb der Grundsubstanz einmünden. An vielen Stellen gewinnt man auch die Ueberzeugung, dass sämmtliche, in der Grundsubstanz eingebettete Körnchen untereinander in durch zarte Fädchen vermittelter Verbindung stehen. Der Farbenunterschied zwischen den Hornhautkörpern und der Grundsubstanz entsteht dadurch, dass in ersteren die Körnchen gröber und dicht angeordnet, die Maschenräume demnach äusserst enge sind, während in der Grundsubstanz die Körnchen kleiner und lichter gestellt sind, mithin durch grössere Maschenräume von einander getrennt stehen.

In manchen Lamellen und zwar, wie es schien, hauptsächlich in den der Oberfläche näher gelegenen, sind viele Hornhautkörperchen, statt mit breiten Aus-

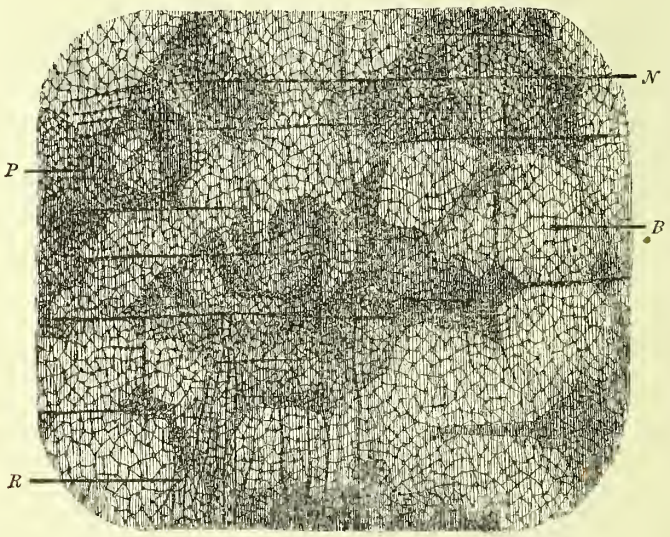

Fig. 67. Lamelle der Hornhaut einer zweijährigen Katze, gefärbt mit ½% Lösung von Goldchlorid, nach vorherigem Quellen mit verdünnter Milchsäure. (Publ. 1878.)

P dunkelviolette Felder, die Corneakörperchen, mit spärlichen gröberen Ausläufern und zahlreichen, schwarzvioletten, fadenförmigen Verbindungen, — marklosen Nervenfasern *N*, welch letztere zum Theile die Corneakörperchen durchziehen, zum Theile in das Netzwerk der Körperchen übergehen. Ueberall sind feinste, netzförmige Verbindungen zwischen Corneakörperchen und Grundsubstanz *B* sichtbar; das Netzwerk der letzteren ist auch mit äusserst zarten Nervenfibrillen *R* in Verbindung. Vergr. 1000.

läufern, nur durch dunkelviolette, gerade verlaufende Fäden verbunden, welche vermöge ihres charakteristischen, rosenkranzförmigen Baues als marklose Nervenfasern angesprochen werden dürfen. (S. Fig. 67.)

Querschnitte, welche man von mit Goldchlorid gefärbten Hornhäuten der Katze anfertigt, ergeben abermals eine vollständige Uebereinstimmung der negativen Silber- mit den positiven Goldbildern. In den letzteren erkennt man platte, stark in die Länge gezogene, dunkelviolette Körper, welche sowohl in der horizontalen Richtung durch längere Ausläufer, als auch in der Höhenrichtung durch breite, vorwiegend etwas schief verlaufende, dunkelviolette Brücken verbunden werden. Ueberdies sieht man auch die netzförmige Anordnung der dunkelvioletten Körnchen und Fädchen sowohl innerhalb der Körperchen und ihrer Ausläufer, wie auch innerhalb der Grundsubstanz mit derselben Klarheit, wie an lamellirten Präparaten. Von einem lamellösen Bau ist übrigens an diesen Querschnitten ebensowenig zu sehen, wie an denen von Silberpräparaten. (S. Fig. 68.)

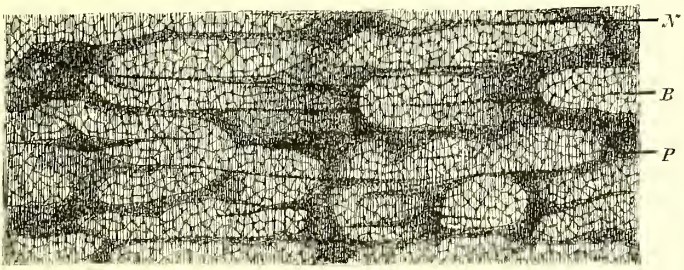

Fig. 68. Hornhaut einer 2jährigen Katze, gefärbt mit $^1/_2$% Lösung von Goldchlorid, nach vorausgegangenem Quellen mit verdünnter Milchsäure. Querschnitt. (Publ. 1878.)

P dunkelviolette Felder mit gröberen und sehr feinen Ausläufern, letztere *N* sind Nerven. Das Netzwerk der dunklen Felder überall in Verbindung mit dem in der Grundsubstanz *B* sichtbaren Netzwerke. Vergr. 1000.

An Querschnitten einer mit Goldchlorid behandelten Hornhaut des Hundes begegnete ich, insbesondere in den mittleren Partien der Cornea, Bildungen, welche die Behauptung *Waldeyer*'s, dass die Hornhautkörperchen die Saftlücken nicht vollständig ausfüllen, hinreichend erklären. Ich sah daselbst grössere und kleinere Gruppen von Hornhautkörperchen, welche vorwiegend einer Wand der Saftlücke anlagen, während ein mehr oder weniger beträchtlicher Theil der Saftlücke hohl erschien. Genauere Betrachtung stellte jedoch ausser Zweifel, dass man es hier mit Kunstproducten, nämlich mit Vacuolenbildungen, zu thun habe. Man sieht, dass die excentrische Höhle innerhalb des Hornhautkörperchens liegt und auch an allen Seiten vom Protoplasma des Hornhautkörperchens umschlossen wird. Der Protoplasmasaum, welcher die Vacuole gegen die Peripherie der Saftlücke abschliesst, ist bisweilen ausserordentlich dünn; er ist aber jedesmal vorhanden. Dass Vacuolen durch starke Contraction der lebenden Materie innerhalb des Protoplasmas auftreten können, ist bekannt. Die Frage, warum solche Contractionen vielleicht unter der Einwirkung der Chlorgoldlösung nur an bestimmten Gruppen von Hornhautkörperchen auftreten, bleibt eine offene; an Hornhäuten von Katzen habe ich derlei Bildungen nie gesehen.

Aus den angegebenen Befunden erhellt, dass in der Hornhaut Saftlücken im Sinne *v. Recklinghausen*'s überhaupt nicht existiren. Die Räume, welche durch die Silberfärbung dargestellt werden, sind keine Saftlücken, sondern Protoplasmaräume im Sinne von *W. Engelmann* u. A., d. h. Räume, welche vollständig von Protoplasma erfüllt werden. Der schärfste Beweis, dass sich die Sache so verhält, wird von der durch die Milchsäurebehandlung verbesserten Goldfärbung der Hornhaut geliefert, indem durch diese Methode vollendet klare Bilder der Hornhautkörperchen erzeugt werden, welche in Grösse, Form, Verlauf und Verästelung denjenigen der negativen Silberbilder entsprechen. Ob zwischen der Wand der sogenannten Saftlücke und dem Protoplasmakörperchen überhaupt ein flüssigkeitshaltiger Raum übrig bleibt, kann ich nicht entscheiden; da aber das Protoplasma selbst reichlich Flüssigkeit enthält, so ist die Annahme peripherer Safträume zum mindesten keine zwingende Nothwendigkeit. Wo Räume zwischen den Hornhautkörperchen und den Wänden der Saftlücken auftreten, beruht diese Erscheinung stets nur auf Vacuolenbildung und kann deshalb nicht gegen unsere Anschauung ins Feld geführt werden. Ebensowenig kann dies mit den parenchymatösen Injectionen der Fall sein. Es ist einleuchtend, dass gefärbte Flüssigkeiten, welche in die Protoplasmaräume eingetrieben werden, die weichen Protoplasmakörper an die Wand des Raumes drücken werden und auf diese Weise die wesentlichen Formen der Protoplasmaräume annehmen können.

Aus meinen Befunden ergibt sich ferner, dass das Protoplasma der Hornhautkörperchen einen deutlich netzförmigen Bau besitzt, welcher durch die angegebene Methode der Goldbehandlung klar zur Anschauung gebracht werden kann. Es wäre müssig, die Debatte, ob dieses Netzwerk ein Kunstproduct sei oder nicht, weiter auszuspinnen, da das Netzwerk an kriechenden Amöben, farblosen Blut- und Eiterkörperchen sichtbar ist und durch die Photographie auch für das freie Auge dargestellt werden kann. Dass das Netzwerk (Kernkörperchen, Kernschale, Körnchen und verbindende Fädchen) lebende Materie ist, in deren Maschenräumen sich die leblose Protoplasmaflüssigkeit befindet, wird sowohl durch die Goldfärbung, wie auch insbesondere durch die Erscheinungen beim Entzündungsprocesse erwiesen, welch letztere von *S. Stricker* so sorgfältig studirt und abgebildet wurden.

Meine Untersuchungen ergeben endlich, dass die faserige Grundsubstanz der Hornhaut allenthalben von einem überaus zarten Netzwerke der lebenden Materie durchbrochen wird, dessen Existenz durch die negativen Silber- und die positiven Goldbilder zweifellos gemacht wird, obgleich dasselbe im frischen Zustande ebensowenig sichtbar ist, wie es die Hornhautkörperchen selbst sind. Wenn Wanderkörperchen in der normalen Hornhaut vorkommen — ich selbst bin niemals einem solchen begegnet — so werden solche Körperchen ihren Weg nur in der Kittsubstanz zwischen den Lamellen, sicherlich aber nicht in der Lamelle selbst finden können. Da aber auch die einzelnen Lamellen untereinander durch feine, die Kittsubstanz durchbrechende Fädchen der lebenden Materie, abgesehen von den verbindenden, breiten, schief verlaufenden Faserbündeln, in vielfachem Zusammenhange stehen, so wird die Zickzacklinie, welche die Wanderkörperchen verfolgen, leicht begreiflich sein.

In Betreff des feineren Baues der Hornhaut stimme ich mit *C. Heitzmann*'s Anschauungen über den Bau des Bindegewebes im Allgemeinen überein. Die lebende Verbindung der Protoplasmakörper, welche der genannte Forscher im myxoma-

tösen, fibrösen, knorpeligen und Knochenbindegewebe nachgewiesen hat, ist mir auch an der Hornhaut darzustellen gelungen. Die lebende Materie erzeugt im Bindegewebe einmal ein enges Netzwerk, dessen Maschenräume mit Flüssigkeit erfüllt sind — Protoplasma — und ein weiteres Netzwerk, dessen Maschenräume die Grundsubstanz ausfüllt.

Entwicklung des fibrösen Bindegewebes. Dieser Aufsatz wurde schon im Jahre 1873 [1]) publicirt. Ich wiederhole das zu jener Zeit Gesagte wörtlich, indem ich an meinen Schlussfolgerungen nichts zu ändern habe, werde jedoch die Erklärung der Beobachtungen hier etwas ausführlicher machen.

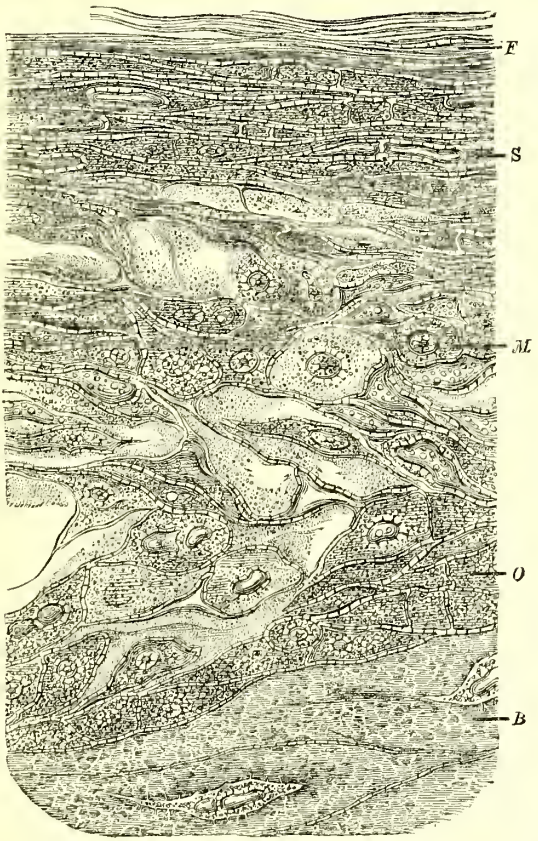

Fig. 69. Periost aus einem Querdurchschnitt des Oberschenkelknochens eines neugeborenen Hundes. (Publ. 1873.)

F streifiges Gewebe der Beinhaut; *S* spindelförmige Plastiden in Umwandlung zu streifiger Grundsubstanz begriffen; *M* Markgewebe zwischen Beinhaut und Knochen; *O* Medullar-Körperchen in der Bildung von Knochengewebe begriffen; *B* völlig entwickeltes Knochengewebe. Chromsäure-Präparat. Vergr. 800.

[1]) „Untersuchungen über das Protoplasma. IV. Die Entwicklung der Beinhaut, des Knochens und des Knorpels". Sitzungsberichte d. kais. Akademie d. Wissensch. in Wien. Juli 1873.

An Querschnitten von Röhrenknochen eines neugeborenen Hundes erkennt man, dass zwischen der streifigen Periostlage und dem Knochengewebe eine breite Lage von Markgewebe vorhanden ist[1]), in welche sich hie und da streifige Züge der ersteren hinein erstrecken. (S. Fig. 69.)

An Längsschnitten von der Oberfläche eines Röhrenknochens desselben Thieres sieht man im Periostgewebe den verschiedenen Altersstufen des Protoplasmas entsprechende Bildungen folgender Art:

Zwischen Längszügen schmaler, glänzender Bänder fallen zunächst Felder auf, welche Elemente enthalten, die jenen des Markgewebes vollkommen ähnlich, oder als rundliche, mit deutlichen, blasenförmigen Kernen versehene Körper in reihenweiser Anordnung erscheinen, demnach sogenannte „Zellenketten" darstellen. Ferner sieht man längliche Felder, deren Inhalt platt spindelförmige Protoplasmakörper von sehr verschiedener Grösse bilden, in welchen keine oder nur sehr undeutliche Kerne definirbar sind. Dann Felder, in welchen platte, rautenförmige Protoplasmakörper liegen, von denen einzelne, Kernkörperchen ähnliche Bildungen erkennen lassen. Endlich begegnet man Feldern, deren rautenförmige Plättchen homogen, matt glänzend er-

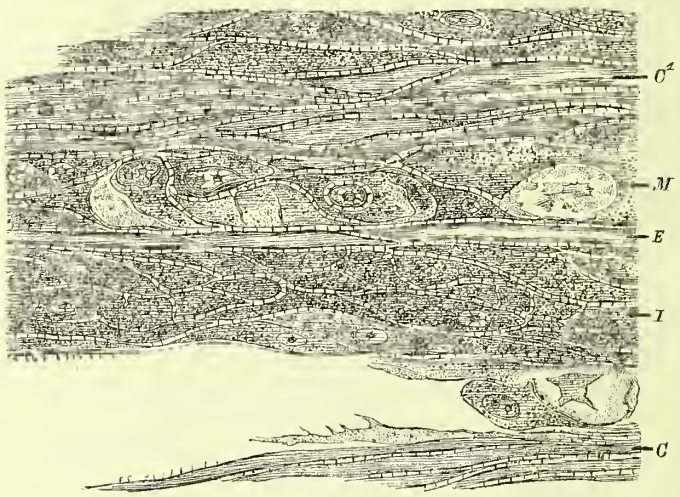

Fig. 70. Periost aus einem Längsdurchschnitte des Oberschenkelknochens eines neugeborenen Hundes. Mit Goldchlorid schwach tingirtes Chromsäurepräparat. (Publ. 1873.)

M Lager der medullären Körperchen; *I* Lager der Körperchen im Stadium der Indifferenz, der Bildung von Grundsubstanz vorangehend; *C* und *C*¹ Spindeln der Grundsubstanz des fibrösen Bindegewebes; *E* elastische Leiste. Vergr. 800.

---

[1]) Diese Lage wurde von *Th. Billroth* (Archiv für klin. Chirurgie Bd. VI.) als „Cambium" bezeichnet. — *Al. Rollett* bildet dieselbe am Querschnitte eines Vorderarmknochens des menschlichen Embryo von 5 Monaten ab. (Handbuch der Lehre von den Geweben. Herausgegeben von *S. Stricker*. Art. „Bindesubstanzen". Fig. 15.)

scheinen, und schmalen, gleichfalls aus stark in die Länge gezogenen Rauten zusammengefügten Bändern und Leisten, welche sich durch eine eigenthümlich gelbliche Farbe und starken Glanz kennzeichnen. Die ersteren sind die eigentlichen „bindegewebigen“ Bänder der Beinhaut; die letzteren entsprechen den als „elastische Bänder und Leisten“ bezeichneten Bildungen. (S. Fig. 70.)

Schon in guten Chromsäure-Präparaten, besser noch bei schwacher Goldfärbung des Präparates, lässt sich übrigens noch constatiren, dass jedes der bezeichneten grösseren Felder von seinem Nachbarfelde, und innerhalb der Felder jeder gekörnte oder homogene Körper von den Nachbarkörpern durch schmale, helle Säume getrennt wird, welche sämmtlich von zarten, grauen Speichen durchzogen werden. Selbst in den schmalen elastischen Bändern ist ab und zu eine schwache, quere Strichelung sichtbar.

Bei starker Goldfärbung eines solchen Präparates endlich verschwindet die Differenzirung in Felder und Bänder, und tauchen streckenweise spindelförmige, den Protoplasma-Körpern entsprechende, dunkel violett gefärbte Körper auf, während das ganze übrige Gewebe in ein theils fein-, theils grobkörniges Netzwerk zerlegt wird.

Entsprechend den zwei Hauptformen des Periostgewebes erscheint dieses an Stellen, wo es ein vorwiegend streifig-faseriges Aussehen besitzt, aus schmalen, spindelförmigen Feldern von dem geschilderten Aussehen zusammengefügt. An Stellen hingegen, wo das Gewebe ein breitbänderiges ist, stellt jedes der Felder als Ganzes eine langgezogene Raute dar, und innerhalb derselben liegen vorwiegend oblonge, platte, kernhaltige Protoplasmakörper („Periostzellen“) in ziemlich regelmässigen Zwischenräumen angeordnet. Zwischen den Rauten, bald mehrere derselben in langen Zügen vereinigend, bald einzelne in kleinere und grössere Felder zerlegend, ziehen schmale, glänzende Streifen — elastische Fasern. Dieselben sind an den Rautenwinkeln unter einander in verschieden spitzen Winkeln verbunden.

Wenn ein breiteres Band in Folge von Zerreissung des Gewebes mit dem Messer, am Rande des Präparates frei vorragt, erkennt man am Saume des mattglänzenden Bandes häufig, und zwar an einer oder an beiden Seiten desselben, je einen stark glänzenden Streifen, welcher das Band von etwa angrenzenden Protoplasmakörpern trennt.

Man kann demnach im Periostgewebe des neugeborenen Hundes alle Uebergänge der Formen von Markelementen zu bald schmäleren, bald breiteren, platten, spindelförmigen Protoplasmakörpern überblicken. Man kann sich ferner überzeugen, dass aus letzteren durch eine, schrittweise zu verfolgende Veränderung theils „bindegewebige“, theils „elastische“ Fasern und Platten hervorgehen.

Die Entwicklung des Bindegewebes im Allgemeinen ist eine vielfach besprochene und verfochtene, bis heute jedoch noch ungelöste Frage.

Wenn man die riesige Literatur über diesen Gegenstand durchstudirt, kommt man zur Ueberzeugung, dass sich alle bisher von guten Forschern ausgesprochenen Ansichten unter zwei Hauptgruppen sammeln lassen. Die eine dieser Theorien könnte man die Secretions-Theorie benennen, indem sie auf der Vermuthung beruht, dass die intercellulare oder Grundsubstanz als eine ursprünglich homogene Masse unabhängig von den Zellen und zwischen denselben entsteht, oder durch die Zellen als eine Art von Ausscheidungsproduct erzeugt wird. Die andere Theorie, welche wir als die Umbildungs-Theorie bezeichnen könnten, ist auf der Annahme begründet, dass die Zellen selbst entweder in ihrer Totalität nach vorausgegangener Zerspaltung, oder durch Umwandlung ihres peripheren Protoplasmas die Grundsubstanz bilden.

Secretions-Theorie. *Henle*[1]) war der Erste, der behauptet hatte, dass sich eine ursprünglich homogene Zwischensubstanz zu Fasern oder Faserbündeln zerspaltet. Nach *Reichert* geht die homogene Substanz aus einer Verschmelzung der Zell-Membrane mit einer intercellularen Substanz hervor, und sind die Fasern nichts weiter, als der optische Ausdruck von Falten dieser Substanz. Die im embryonalen Bindegewebe vorhandenen spindelförmigen Zellen betheiligen sich nach *Virchow, Donders, Gerlach* und *Kölliker* gar nicht an der Bildung von Fasern, sondern dauern, wie es *Virchow* ausgedrückt hat, als Zellen, oder werden in ein plasmatisches Kanalsystem umgewandelt. Vom letztgenannten Beobachter stammt die Vorstellung, dass die Intercellular-Substanz ein Absonderungsproduct der Zellen sei, und diese Ansicht war lange Zeit die vorherrschende. Unter den neueren Beobachtern begünstigen *A. Rollett, L. Ranvier* und *J. Kollmann* die unter verschiedenen Schattirungen modificirte Theorie, dass die fibröse Grundsubstanz, mindestens bis zu einem gewissen Umfange, unabhängig von den Zellen entstehen könne.

Umbildungs-Theorie. *Th. Schwann*[2]) stellte zuerst die Behauptung auf, dass sich die Zellen nach vorausgegangener Verlängerung zu Faserbündeln zerspalten. Nach *Max Schultze*'s Entdeckungen betreffend das Protoplasma[3]) wurde auch die Theorie von *Schwann* modificirt. *M. Schultze* stellte auf, dass die fibröse Grundsubstanz des Bindegewebes aus einer Verschmelzung embryonaler, von Protoplasma aufgebauter Zellen hervorgehe, welche keine eigentliche Hülle besitzen, und dass um den Kern der primären Zelle unverändertes Protoplasma, als die eigentliche Bindegewebszelle zurückbleibe. Jede einzelne embryonale Zelle kann demnach an ihrer Peripherie zu Grundsubstanz werden und in ihrem Centrum als Bindegewebszelle persistiren. *Lionel Beale*[4]) sprach unabhängig von den deutschen Forschern eine ähnliche Ansicht aus; er nahm an, dass das Bindegewebe ursprünglich aus von „germinal matter" gebildeten elementaren Theilen aufgebaut sei, und dass später ein Theil dieser germinalen Materie in geformte Materie (formed material) umgewandelt werde. Diesen Anschauungen entsprechend wird das ur-

[1]) „Allgemeine Anatomie". *Canstatt*'s *Jahresbericht*. 1845.
[2]) „Mikroskopische Untersuchungen" etc. Berlin. 1839.
[3]) *Reichert* und *Du Bois-Reymond*'s Archiv. 1861.
[4]) „The Structure of the Simple Tissues of the Human Body". 1860.

sprünglich lebendige Protoplasma durch chemische und morphologische Veränderungen zur leblosen Grundsubstanz, wobei der centrale Antheil der Zelle als unverändertes Protoplasma zurückbleiben kann. Die Theorie wurde mit verschiedenen Modificationen von *E. Brücke*, *Franz Boll*, *W. Waldeyer* u. A. angenommen. Insbesondere haben *Brücke*'s Schüler die ursprüngliche Ansicht von *Schwann* bestätigt, dass die Fasern des Bindegewebes unmittelbar aus den Fortsätzen der Zellen hervorgehen.

Elastische Substanz. Die elastischen Fasern, von *Donders*[1]) entdeckt, erklärte dieser Forscher als die Producte embryonaler, spindelförmiger Zellen, welche durch Uebergangsformen in ein Geflecht elastischer Fasern umgewandelt wurden. Diese Ansicht wurde von *F. Boll* und *A. Spina* bestätigt und mit gewissen Veränderungen der Protoplasma-Theorie angepasst.

Territorien. *Fürstenberg*[2]) hatte eine wichtige Entdeckung, betreffend die Structur der Grundsubstanz gemacht, nämlich dass das Kochen und gewisse chemische Reagentien die Grundsubstanz des Knorpels in kugelige oder polygonale Felder abtheilen oder auflösen, welche je eine centrale Zelle enthalten. Er sprach diese Felder, für deren Bezeichnung er den charakteristischen Namen der „Territorien" vorschlug, in Uebereinstimmung mit *Virchow*'s Anschauungen als Abscheidungsproducte der Zellen an. *Virchow*[3]) bestätigte diese Entdeckung und knüpfte an deren Gegenwart überaus wichtige und geistvolle biologische Ansichten (Seite 140). Er betrachtete die centrale Zelle als eine Beherrscherin des Territoriums, dessen Veränderungen von jenen der Zellen abhängen müssten, wenn sie auch im Territorium bisweilen früher zur Anschauung kommen, als in der Zelle selbst. Auch *R. Heidenhain*[4]) hat über die Territorien des Hyalinknorpels bemerkenswerthe Forschungen angestellt.

Ich habe schon bei einer früheren Gelegenheit (s. Seite 136) hervorgehoben, dass die Territorien, welche man in allen höher entwickelten Arten des Bindegewebes nachweisen kann, die wirklichen Einheiten dieses Gewebes sind, so dass Derjenige, welcher die Entwicklung eines einzelnen Territoriums versteht, auch die Entwicklung des Bindegewebes als Ganzes verstehen wird. Unsere Aufmerksamkeit muss demnach vorerst auf die Entwicklungsgeschichte eines einzelnen Territoriums gelenkt werden.

Nach dem, was ich über die myxomatöse Grundsubstanz des Markgewebes (Seite 122, Fig. 33 und Fig. 34, und Seite 153, Fig. 47), als die früheste Bildung dieser Art ausgesagt habe, wird wohl ersichtlich sein, dass ich mich in allen wesentlichen Punkten jenen Forschern anschliesse, die eine unmittelbare Umwandlung des Protoplasmas zu Grundsubstanz behauptet haben. Ich sage in Uebereinstimmung mit *Max Schultze* und *Lionel Beale*, dass jedes Territorium, wenn auch nicht aus einem Protoplasmakörper oder Plastid, sicherlich aus einer combinirten oder verschmolzenen Anzahl solcher Körper hervorgeht.

---

[1]) Zeitschr. f. wissensch. Zoologie. Bd. III.

[2]) Müller's Archiv. 1857.

[3]) „Cellularpathologie". I. Aufl. 1858.

[4]) „Studien des physiolog. Institutes zu Breslau". II. 1863.

Bedenken wir nun, dass die Grundsubstanz der erörterten Gewebe, wie ich dies in früheren Abhandlungen nachgewiesen habe, von einem zarten Netzwerke der lebenden Materie durchzogen wird; dann wird sofort klar, dass die lebende Materie bei der Gewebsbildung nicht oder zum mindesten nicht vollständig untergeht, sondern nur an den mit Grundsubstanz infiltrirten Partien unsichtbar geworden ist.

Bedenken wir ferner, dass das Protoplasma selbst Entwicklungsphasen durchmacht; dann wird auch klar, dass die lebende Materie nur in variabler Gruppirung und Anhäufung auftritt, je nachdem einmal ein compactes Klümpchen, ein anderes Mal ein kernhaltiger Körper, ein drittes Mal ein mit Grundsubstanz infiltrirtes Netzwerk vorhanden ist.

Es ist nicht erwiesen, dass der lebendige Antheil des Protoplasmas je zu Grundsubstanz im weitesten Sinne verwandelt wird; denn dort, wo man früher das Protoplasma untergegangen glaubte, habe ich die Existenz lebender Materie nachgewiesen, und zwar in derselben Anordnung, in welcher es im Markgewebe vorhanden war. Ja es ist die Annahme, dass die Grundsubstanz aus der lebenden Materie entstehe, überhaupt gar nicht nothwendig; es ist eben so gut denkbar, dass nur die Flüssigkeit, welche ursprünglich die Räume des lebendigen Maschenwerkes ausfüllt, zu Grundsubstanz umgewandelt werde.

Dann hätten wir uns nur vorzustellen, dass es nur der Lösung, der Verflüssigung irgend einer Art von schon gebildeter Grundsubstanz bedürfe, um das Protoplasma sofort frei zu machen, dessen neuerliche Gruppirung zu Klümpchen und Elementen wieder lediglich von der Bildung neuer Grundsubstanz in den Maschenräumen der lebenden Materie abhängen würde. Je nachdem nun diese Gruppirung zu spindelförmigen Klümpchen (Periost- und junges Knochengewebe), oder zu dünnen Platten (Periostgewebe), oder zu linsenförmigen Lagern (Knochengewebe), oder endlich zu polygonen oder kugeligen Gebilden (Knorpel- und Knochengewebe) erfolgt, würde auch die neu entstandene Grundsubstanz streifig-faserig, bändrig, lamellös oder globulär erscheinen.

Innerhalb der Grundsubstanz bleibt das Netzwerk der lebenden Materie und bleibt der Centraltheil des Protoplasmas („Zelle“, eventuell mit Kern) völlig intact. Von letzterem zieht eben das Netzwerk der lebenden Materie in von der Form der Gewebseinheit abhängigen Richtungen entweder vorwiegend bipolar, oder vorwiegend rectangulär, oder gleichmässig radienförmig ab gegen die Grenze der Gewebseinheit hin. Den Hauptrichtungen der lebenden Materie werden dann auch die Formen der Grundsubstanz-Felder entsprechen müssen. Die Bildung der Grundsubstanz in einem einzelnen

Territorium ist diesen, von mir 1873 ausgesprochenen Anschauungen gemäss in Fig. 71 schematisch dargestellt.

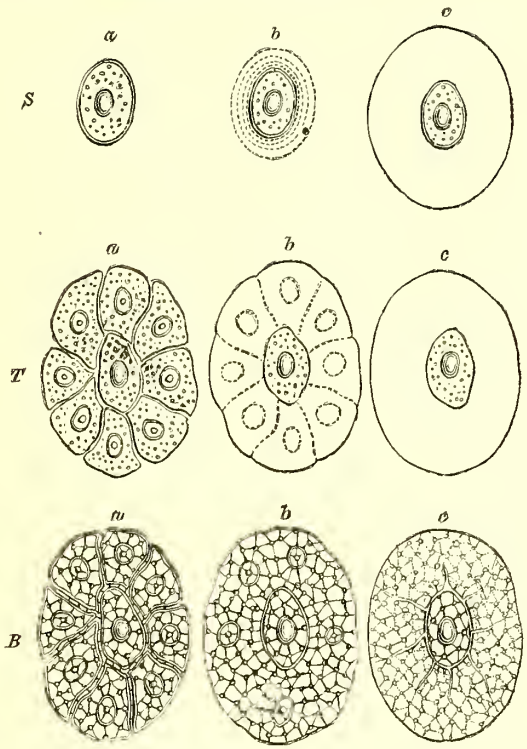

Fig. 71. Schemen der Entwicklung des Bindegewebes.

S Schema der Secretions-Theorie: *a* die Embryonalzelle; *b* die Zelle vergrössert und deren Peripherie zu Grundsubstanz umgewandelt; *c* die Zelle inmitten einer beträchtlich vermehrten Grundsubstanz. — *T* Schema der Umbildungs-Theorie: *a* eine Anzahl von embryonalen Körperchen zu einer Gruppe von der Gestalt des zukünftigen Territoriums vereinigt; *b* die peripheren Antheile des Protoplasmas sind zu Grundsubstanz geworden; *c* die Zelle inmitten der durch Umwandlung des Protoplasmas entstandenen Grundsubstanz. — *B* Schema der Bioplasson-Theorie: *a* eine Anzahl von Plastiden in Gestalt eines künftigen Territoriums gruppirt, sämmtlich von netzförmigem Bau und untereinander verbunden; *b* die Plastiden verschmolzen, von den peripheren nur die Kerne übrig; *c* die Bildung der Grundsubstanz vollendet, das centrale Plastid ist das Bindegewebskörperchen, mit gröberen und feineren Fortsätzen gegen die Grundsubstanz, innerhalb welcher das Netzwerk der lebenden Materie verborgen ist.

Um in Uebereinstimmung mit diesen neuen Anschauungen die Bildung der fibrösen Grundsubstanz zu begreifen, müssen wir der Thatsache Rechnung tragen, dass ein Territorium mehrere, untereinander verbundene Plastiden enthalten kann. Wenn jedes dieser Plastiden, mit Einschluss jener, welche an der Bildung der Grundsubstanz theilnehmen, sich verlängert und in zarte spindelförmige Körper zerspalten wird, muss das Resultat ein grosses spindel- oder rautenförmiges Territorium sein, welches aus zahlreichen, zu Fibrillen verbundenen zarten Spindeln

aufgebaut ist, und zwischen welchen verlängerte Plastiden unverändert bleiben. Thatsächlich besteht jede Faser, wie schon früher erwähnt, aus einer Anzahl der Länge nach verbundener, zarter Spindeln. Zwischen den Territorien bleiben eine grosse Anzahl von Plastiden zurück und hier verlaufen auch die Blutgefässe: oder es kann sich zwischen den Territorien, wie das im myxomatösen Bindegewebe der Fall ist, ein mehr solides fibröses Reticulum entwickeln.

Die stufenweise Entwicklung der Grundsubstanz dürfte nach den angegebenen Grundsätzen in folgender Weise analysirt werden:

Im Markgewebe wird ein einzelnes Plastid, oder eine geringe Anzahl derselben zu myxomatöser Grundsubstanz umgewandelt, ohne dass es zur Bildung von Territorien kommt.

Im reticulären Gewebe verwandelt sich ein einzelnes Plastid, oder eine geringe Anzahl derselben zu myxomatöser Grundsubstanz, deren Territorien von einander durch ein Netz von Plastiden oder Fibrillen getrennt werden. Im Lymphgewebe bleiben die Plastiden (Lymphkörperchen) innerhalb des Territoriums unverändert.

In der Nabelschnur verschmelzen eine grosse Anzahl von Plastiden zu Territorien von theils myxomatöser, theils fibröser Grundsubstanz, und diese Territorien sind von einander durch ein breites Netz von Plastiden, den sogenannten „sternförmigen Schleimzellen“ getrennt.

Im fibrösen Bindegewebe ist jedes Bündel das Resultat einer Verschmelzung von stark verlängerten und zerspaltenen Plastiden, und besteht aus einem, oder einer Anzahl von Territorien, in welchen die Bindegewebskörperchen erhalten bleiben; ebenso sind zwischen den Bündeln, verbundene, netzförmige Plastiden erhalten.

In der Sehne stellt jedes Bündel ein grosses Territorium dar, mit einer Anzahl von Plastiden in kettenförmiger Anordnung, zwischen welche zahlreiche kleinere Bündel eingelagert sind.

Im Periost wurden die Plastiden so stark abgeflacht, dass sie ein rautenförmiges Band herstellen, mit einer gewissen Anzahl von unveränderten Plastiden dazwischen; jedes Band besteht entweder aus einem Territorium, oder aus einer gewissen Summe derselben.

In der Hornhaut sind die abgeflachten Bündel oder Bänder zu Lamellen verschmolzen, und durchsetzt von den Hornhautkörperchen; man kann jede Lamelle als ein abgeflachtes Territorium bezeichnen und findet zwischen den Territorien Plastiden, ähnlich jenen innerhalb der Territorien.

Zwischen den Gruppen der indifferenten Protoplasmakörper entsteht im Periostgewebe sehr frühzeitig eine dichte Grund- oder Kittsubstanz. Diese ist das „elastische Gewebe“ in Form von schmalen Platten und

Streifen an den Horizontalgrenzen der Protoplasmafelder und der Periostbänder. Im fertigen Gewebe begrenzen die elastischen Streifen in sehr variabler Anordnung je eine, oder je mehrere Gewebseinheiten; bisweilen aber auch einzelne Felder der Gewebseinheit selbst. Die später gebildete „bindegewebige" Grundsubstanz ist durchschnittlich weitaus nicht so dicht und widerstandsfähig, wie die erstgebildete; eine Thatsache, die man bei der Entzündung des Periosts leicht constatiren kann. Uebrigens ist die Grundsubstanz nicht nur an den Grenzen der Gewebseinheiten, sondern auch an jener des nicht infiltrirten Protoplasmakörpers auffallend dicht und widerstandsfähig. Letztere Eigenschaft hat an der, die Knorpelhöhle begrenzenden Schicht früher zur Annahme eigener, selbständiger „Kapseln" geführt. In neuerer Zeit haben sich aber auch bezüglich der Kapselbildungen richtige Anschauungen geltend gemacht. Man weiss jetzt, dass derlei verdichtete Kapselbildungen im fibrösen Gewebe ebenso, wie im Knorpel- und Knochengewebe vorkommen.

Das sogenannte „elastische Gewebe" ist demnach augenscheinlich kein Gewebe sui generis, sondern nur Grund- oder was dasselbe ist, Kittsubstanz der frühesten Bildung und von der intensivsten Dichtigkeit.

3. Das Knorpelgewebe.

Geschichte[1]). Seit den frühesten Tagen der Histologie bis heute wurde der echte Knorpel, zu welchem auch der Schildknorpel gehört, als eines der einfachsten Gewebe betrachtet, und man hat denselben zum Unterschiede von anderen Knorpelarten mit fasrigem oder netzförmigem Aussehen als Hyalin-Knorpel, das heisst, dem Glase ähnlich, bezeichnet. Die Beschreibung seines Baues von *Meckauer* 1836[2]) stimmt im Wesentlichen mit jener von *Klein*[3]) 1880 überein, nämlich dass der Knorpel aus einer festen homogenen Grundsubstanz besteht, in welcher zahlreiche, kleine Knorpelkörperchen eingelagert sind. *Meckauer* schrieb seine Abhandlung zu einer Zeit, als man an die Zellenlehre, die auf die Histologie einen so gewaltigen Einfluss ausgeübt hat, noch gar nicht dachte. Thatsächlich war diese Lehre selbst, wie deren Begründer *Schwann*[4]) erklärt, zum grossen Theile auf die Untersuchungen des Baues des Knorpels gestützt. Nachdem *J. Müller* die Knorpelkörperchen als hohl beschrieben, und *Gurlt* manche derselben als Bläschen bezeichnet hatte, gelang es *Schwann*, wie er meinte, die eigentliche Wand der Knorpelkörperchen wirklich zu sehen, zuerst in den Bronchialknorpeln der Froschlarven und später auch an Fischen, und er wurde durch diese und andere Beobachtungen zur Folgerung geleitet, dass die Zellenformation vielleicht ein weit

[1]) Geschrieben von *Louis Elsberg*: „Contributions to the Normal and Pathological Histology of the Cartilages of the Larynx". *Archives of Laryngology.* Vol. II. 1881.

[2]) „De penitiori cartilaginum structura symbolae". Dissert. anat.-physiol., auctore Dr. *M. Meckauer*. Breslau. Schultz & Co. 1836. Tab. IV. pag. 16.

[3]) „Atlas of Histology". London Smith. Elder & Co. 1880. pag. 48.

[4]) „Mikroskop. Untersuchungen über die Uebereinstimmung in der Structur und dem Wachsthume der Thiere und Pflanzen". Von Dr. *Th. Schwann*. Berlin. G. E. Reimer. 1839. Seite 270.

verbreitetes, ja möglicher Weise ein allgemeines Princip in der Bildung organischer Substanzen sei.

Schwann meinte, dass die Knorpelkörperchen oder die „Knorpelzellen", wie sie seither genannt wurden, in einer Matrix eingebettet liegen, welche im Stande wäre, neue Zellen zu erzeugen, und welche er deshalb „Cytoblastem" nannte. *Goodsir, Naegeli* und endlich *Virchow* haben die Histologie des Knorpels insoferne vorwärts gebracht, als sie nachwiesen, dass aus der Matrix oder der Intercellularsubstanz keine Knorpelzellen entstehen können. Selbst *Virchow* lehnte sich übrigens an die Vorstellung von *Schwann* an, dass die Knorpelzelle ein mit mehr oder weniger transparenter Flüssigkeit erfülltes Bläschen sei, in welcher der Kern suspendirt wäre, und obgleich er vom Leben der Zelle im Allgemeinen überzeugt war, machte er über das Leben der Knorpelzellen keine Andeutungen. *Donders* und *H. Meyer* haben zwar eine Befähigung der Zellen des Hyalinknorpels zur Proliferation angenommen[1]), aber trotzdem war die Vorstellung die herrschende, dass der Knorpel nicht mit Leben begabt sei, vielleicht wohl nur aus Mangel directer Angaben über dessen Leben und als Folgerung der Meinung, dass der Knorpel keine Blutgefässe habe und nicht zur Entzündung befähigt sei. Die Vitalität der Knorpelkörperchen wurde durch Beobachtungen des Effectes elektrischer Schläge auf dieselben ziemlich wahrscheinlich gemacht von *Heidenhain*[2]) und *Rollett*[3]), ebenso durch die Untersuchungen von *Reitz*[4]), *Boehm*[5]), *Hutob*[6]) und *Bubnoff*[7]), welche mit Ausnahme jener von *Boehm* unter *Stricker*'s Leitung gemacht wurden. Diese Vitalität wurde mit Bestimmtheit erst von *Heitzmann* 1873[8]) nachgewiesen.

Gleichzeitig mit der Frage, ob die sogenannte Knorpelzelle lebt oder nicht, entstand eine andere, nämlich die: wie kann ein so isolirtes, in einer festen Intercellularsubstanz eingebettetes Körperchen ernährt werden? Es wurde angenommen, dass die Nahrungsflüssigkeit zum Körperchen entweder durch Diffusion oder durch Kanäle, Spalten und Safträume in der homogenen Grundsubstanz vordringt. Die Vorstellung, dass in der Grundsubstanz des Bindegewebes überhaupt Saftkanälchen vorhanden seien, ging von *v. Recklinghausen* aus. Er fand in der mit Silbernitrat gefärbten Hornhaut helle, verbundene Räume in einem dunkelbraunen Grunde und nahm an, dass die die Fasern zusammenhaltende Kittsubstanz durch ein System anastomosirender Räume ausgehöhlt sei, welche er „Saftkanälchen" nannte, und dass dieses System von Kanälchen von Silber nicht gefärbt werde. Zahllose Untersuchungen unter den verschiedensten Bedingungen wurden angestellt, um nachzuweisen, ob solche vorgebildete Saftkanälchen im Knorpel existiren, oder die Nahrungssäfte ohne solche eindringen. Dass in niederen Thieren entsprechende Kanäle

[1]) *Müller*'s Archiv für Anatomie. 1846.

[2]) „Studien aus dem physiolog. Institute zu Breslau". II. Heft. 1863.

[3]) *Stricker*'s Handb. d. Lehre von d. Geweben. Art. Knorpelgewebe. 1868.

[4]) Sitzungsber. d. kais. Akademie d. Wissensch. in Wien. Bd. LV. 1867.

[5]) „Beiträge zur normalen und pathologischen Anatomie der Gelenke". Inaugural-Dissert. Würzburg. 1868.

[6]) „Untersuchungen über die Knorpelentzündung". *Wiener med. Jahrb.* 1871. S. 399.

[7]) „Beiträge zur Kenntniss der Structur des Knorpels". Sitzungsber. d. kais. Akad. d. Wissensch. in Wien. Bd. LVII. 1868.

[8]) „Das Verhältniss zwischen Protoplasma und Grundsubstanz". Sitzungsber. der kais. Akademie d. Wissensch. in Wien. Bd. LXVII. 1873, und Wiener med. Jahrb. 1873.

wirklich vorhanden sind, wurde schon vor langer Zeit und zwar von *Queckett*[1]) und *Bergmann*[2]) für Cephalopoden und von *Leydig*[3]) für verschiedene Fische angegeben; auch schien es, dass gewisse pathologische Veränderungen, wie sie von *Virchow*[4]), *Zahn*[5]), *Cornil* und *Ranvier*[6]), und *Rindfleisch*[7]) berichtet wurden, desgleichen die von *Weichselbaum*[8]) studirten senilen Veränderungen, thatsächlich auf deren Anwesenheit auch beim Menschen hinwiesen. Körnige Farbstoffe wurden in die Circulation eingeführt in der Erwartung, dass dadurch die Art und Weise, wie sie in das Knorpelgewebe eindringen, aufgeklärt würde, von *Gerlach*[9]), *Maas*[10]), *Arnold*[11]) und *Nycamp* und *Treub*[12]); *Küttner* hat zu demselben Zweck Farbstofflösungen in die Trachea eingeführt und hierauf die Tracheal- und Bronchialknorpel untersucht[13]); und wieder Andere, so *Hénoque*[14]), *Budge*[15]), *Tizzoni*[16]) u. A. trieben Flüssigkeiten und körnige Farbstoffe gewaltsam in das Knorpelgewebe. Die Ergebnisse dieser Versuche und Beobachtungen mittelst verschiedener Reagentien sind einander widersprechend. So z. B. haben *Bubnoff*[17]), *Hertwig*[18]), *Hénoque*[19]), *Löwe*[20]), *Thin*[21]), *Ewetzky*[22]), *Petrone*[23]), *Budge*[24]), *Nycamp*[25]), *Fürbringer*[26]) und viele Andere das Vorhandensein von Kanälchen in der Grundsubstanz des Knorpels auf Grundlage ihrer Experimente als erwiesen betrachtet, wozu sie Silbernitrat, Goldchlorid, Ueberosmiumsäure, Chromsäure, doppelt chromsaures Ammoniak etc. benützten, während Andere durch Anwendung derselben Mittel vom

---

[1]) „Catalogue of the Historical Series in the Museum of the Royal College of Surgeons". 1850. Vol. I. pag. 102.

[2]) „Disquisitiones microscop. de cartilaginibus in spec. hyalinicis". Inaug.-Dissert. Dorpat. 1850.

[3]) „Zur Anatomie und Histologie der Chimaera monstrosa". *Müller's Archiv.* 1851. S. 242.

[4]) „Ein Fall allgemeiner Ochronose der Knorpel und knorpelähnlichen Theile". *Virchow's Archiv.* XXXVII. 1866. S. 212.

[5]) „Ueber Pigmentinfiltration des Knorpels". *Ibid.* LXXII. 1878.

[6]) „Manuel d Histologie Pathologique". Paris. 1869. p. 427.

[7]) Lehrbuch der pathologischen Gewebelehre. Leipzig. 1878. S. 553.

[8]) Sitzungsber. d. kais. Akad. d. Wissensch. in Wien. Bd. LXXV. 1877.

[9]) „Ueber das Verhalten des indigschwefelsauren Natrons im Knorpelgewebe lebender Thiere". Erlangen. 1876.

[10]) Ueber das Wachsthum und die Regeneration der Röhrenknochen". *Archiv für klin. Chirurgie.* XX. 1877.

[11]) „Die Abscheidung des indigschwefelsauren Natron im Knorpelgewebe". *Virchow's Archiv.* LXXIII. 1878.

[12]) „Beitrag zur Kenntniss der Structur des Knorpels". *Archiv f. mikroskop. Anat.* XIV. 1877.

[13]) „Die Abscheidung des indigschwefelsauren Natron in den Geweben der Lunge". *Centralblatt f. d. med. Wissensch.* 1875. Nr. XLII. S. 268.

[14]) „Structure des Cartilages". *Gazette Médicale.* 1873. p. 589 und 617.

[15]) „Die Saftbahnen im hyalinen Knorpel". *Archiv f. mikroskop. Anat* XIV. 1877; XVI. 1879.

[16]) „Sulla Istologia Normale e Patologica delle Cartilagini Jaline". *Archivio per le Scienze Mediche.* II. 1877.

[17]) *Loco cit.*

[18]) „Ueber die Entwicklung und den Bau des elastischen Gewebes im Netzknorpel". *Archiv f mikroskop. Anatomie, IX.* 1873. S. 80.

[19]) *Loco cit.*

[20]) „Ueber eine eigenthümliche Zeichnung im Hyalinknorpel". *Wiener med. Jahrb.* 1874.

[21]) „On the Structure of Hyaline Cartilage". *Quart. Journ. of Microscop. Science.* Vol. XVI. 1876.

[22]) „Entzündungsversuche am Knorpel". Vorl. Mittheilung. *Centralbl. für die med. Wissensch.* 1875. Nr. 16. „Untersuch. aus d. path.-anat. Institute zu Zürich". III. Heft. 1875.

[23]) „Sulla Struttura normale e Patologica delle Cartilagine e degli Epitelii". Napoli. 1876.

[24]) *Loco cit.*

[25]) *Loco cit.*

[26]) „Ueber das Gewebe des Kopfknorpels der Cephalopoden". *Morphol. Jahrb.* III. 1877. S. 453.

geraden Gegentheil überzeugt wurden, so *Sokolow*[1]), *Retzius*[2]), *Colomiatti*[3]), *Brückner*[4]), *Toldt*[5]), *Genzmer*[6]), *Gerlach*[7]), *Tillmanns*[8]), *Tizzoni*[9]) u. A. Dann gibt es eine dritte Partei, die mit *Arnold*[10]) annimmt, dass die Grundsubstanz aus Fibrillen aufgebaut und zwischen diesen zarte Spalten vorhanden seien, welche in die Knorpelkapsel eindringen, und dass „das Nahrungsmaterial durch diese interfibrillären und intracapsulären Spalten in den pericellularen Raum eindringt". *Flesch*[11]), der jüngste Autor über diesen Gegenstand, fügt noch hinzu, dass die Spalten nicht nothwendiger Weise leer sein müssen und auch nicht sind, sondern von der interfibrillären Kittsubstanz eingenommen werden, welche als zähweiches Material das Eindringen und die Fortleitung der Nahrungsflüssigkeit gestattet.

Man behauptet, dass die hyaline Grundsubstanz aus feinen Fasern besteht, so innig durch Kittsubstanz zusammengehalten, dass die Masse homogen erscheint. Diese Vorstellung, obgleich nicht ganz neu, indem auch ältere Anatomen sich ihr hingaben[12]), ist neuerdings von *Tillmanns*[13]) ausgesprochen worden und zweifellos von ihm entstanden. Man sagt, dass die interfibrilläre Kittsubstanz durch gewisse Reagentien aufgelöst werden kann, worauf man die Faserung unter dem Mikroskope sieht. Entprechend der verschiedenen Einrichtung der Fibrillen spricht *Tillmanns* von drei Typen des Knorpelgewebes, nämlich von einem parallel-faserigen, netzförmigen und lamellirten. Ohne Zweifel hat er Dinge gesehen, welche eine solche Unterscheidung gestatten, nur hat er sie unglücklicher Weise falsch gedeutet. Trotzdem hat er Anhänger gefunden. So berichtete *Baber*[14]), dass er bei Versuchen, *Tillmann*'s Angaben zu prüfen, die Faserung trotz Einhaltung der vorgeschriebenen Macerations-Methoden nicht finden konnte, als er aber das Deckgläschen zufällig niedergedrückt hatte, erhielt er sofort genügende Beweise des fibrillären Baues der Grundsubstanz. Auch *Reeves*[15]) hat sich überzeugt, dass der normale menschliche Knorpel einen fibrillären Bau besitzt. *Ziegler*[16]) scheint dieser Anschauung zu huldigen, und *Flesch*[17]) betrachtet die Sache als über allen Zweifel erhaben; denn er spricht davon als einer „allgemein bekannten und sehr leicht

---

[1]) „Ueber den Bau des Nasenknorpels" etc. Ref. *Canstatt's Jahresber.* 1870. S. 24.

[2]) „Bitrag till Kännedomen om Brusknäfnaden". *Nord. Med. Arkiv.* IV. 1872.

[3]) „Sulla struttura delle Cartilagini Jalini e Fibroelastica Reticolata." *Gazette Clin. di Torino* 1873. Nr. XXXII; *Rivista Clin. di Bologna,* 1874 Nr. V; *Giornale della Acad. di Torino.* 1876.

[4]) „Ueber Eiterbildung im hyalinen Knorpel". Inaug.-Dissert. Dorpat. 1873.

[5]) Lehrbuch der Gewebelehre. Stuttgart 1874. S. 143.

[6]) „Ueber die Reaction des hyalinen Knorpels" etc. *Virchow's Archiv.* LXII. 1875. *Centralblatt f. Chirurgie.* 1875. Nr. CXLVI.

[7]) *Loco cit.*

[8]) „Beiträge zur Histologie der Gelenke". *Archiv f. mikrosk. Anat.* X. 1874. S. 354 u. 435.

[9]) *Loco cit.*

[10]) *Loco cit.*

[11]) „Untersuchungen über die Grundsubstanz des hyalinen Knorpels". Würzburg. A. Stuber. 1880.

[12]) Siehe: *Wm. Hunter:* „On the Structure and Diseases of Articular Cartilages", *Philosoph. Transactions.* Vol. XLII. p. 514. London, 1742–43. *M. de Lasone:* „Second Mémoire sur l'Organisation des Os". *Mém. de l'Academie Roy. des Sciences.* Tome LXIX. Paris 1752; in neuerer Zeit auch *Hoppe* in *Virchow's Archiv.* V. S. 175.

[13]) *Loco cit.* S. 401; und „Ueber die fibrilläre Structur des hyalinen Knorpels". *Archiv für Anat. und Physiologie.* Anat. Abth. 1877. Seite 9.

[14]) „On the Structure of Hyaline Cartilage". *Journ. of Anatomy and Physiology.* Vol. X. Part. I. Oct. 1875.

[15]) „On the Structure of the Matrix of Human Art. Cartilage." *British Med. Journal.* Nov. 11. 1876. pag. 616.

[16]) Bericht der 50. Naturforscher-Versammlung zu München. 1877.

[17]) *Loco cit.* S. 74.

zu demonstrirenden" Thatsache. Ueberdies meint er, dass manche Abschnitte oder vielleicht Schichten der Grundsubstanz compacter seien als andere, und auch dies die Leichtigkeit einer Spaltung in gewissen, bestimmten Richtungen erklären würde.

Leidy[1]) behauptete, dass die Grundsubstanz des Hyalinknorpels eine eigenthümliche faserige Structur besitze, aber seine Vermuthung, dass die körnigen Fasern einfach parallel mit einander verlaufen, entspricht der Wahrheit nicht und erregte deshalb keine Aufmerksamkeit. Mit Ausnahme *Leidy*'s scheint übrigens bis vor 9 Jahren Niemand die Gleichartigkeit der Masse der Grundsubstanz, in welcher isolirte Körperchen eingebettet sein sollten, angezweifelt zu haben. 1872 hat zuerst *Heitzmann*[2]) den netzartigen Bau im Faser- und Hyalinknorpel nachgewiesen. Früher schon wurden ähnliche Behauptungen, betreffend den Bau der Grundsubstanz, mehr oder weniger bestimmt ausgesprochen und zwar von *Remak*[3]), *Heidenhain*[4]), *Broder*[5]), *Frommann*[6]) u. A., die aber weder auf einer richtigen Deutung der Thatsache beruhten, noch auch besondere Aufmerksamkeit erregten.

Nach *Heitzmann* hat *Hertwig*[7]) in die Grundsubstanz des Netzknorpels hineinreichende Fortsätze der Knorpelkörperchen geschildert, und *Colomiatti*[8]) sagte aus, dass es ihm nicht gelungen sei, weder in frischen noch in Silber- oder Goldpräparaten des Hyalinknorpels Zellfortsätze zu finden, obgleich er derlei Fortsätze in anderen Knorpelarten gesehen habe.

Ich selbst hatte Gelegenheit, *Heitzmann*'s Angaben unter seinen Augen und seiner Assistenz zu prüfen, doch muss ich meines Wissens jeden Einfluss seinerseits auf meine Resultate in Abrede stellen. Ich habe 1875[9]) berichtet, dass ich die netzförmige Structur in den Körperchen des Hyalinknorpels und deren Kernen ebenso, wie in der Grundsubstanz gesehen hatte, in völliger Uebereinstimmung mit den von *Heitzmann* zwei Jahre vorher gemachten Angaben[10]).

Im Jänner 1876 publicirte *Thin*[11]) seine Abhandlung, worin er berichtete, dass er in gewissen Präparaten „zarte, glänzende Fasern in die Knorpelsubstanz eintreten gesehen habe, in welcher er jedoch sie nicht weiter verfolgen konnte". Auch sagt er, dass seiner Meinung nach „die körnigen protoplasmatischen Zellen des Hyalinknorpels analog seien den sternförmigen Zellen der Hornhaut und des Bindegewebes im Allgemeinen". *Thin* erhielt durch die Silbermethode Bilder ähnlich jenen *Heitzmann*'s, hatte aber das Unglück, sie vollständig falsch aufzufassen.

1879 hat *Spina*[12]) diesen Gegenstand einer Prüfung unterzogen. Er schreibt

---

[1]) *Proceedings of the Acad. of Nat. Sciences of Philadelphia.* Vol. IV. Nr. 6. 1848; *Amer. Journ. of Med. Sciences.* April 1849. pag. 282.

[2]) Wiener med. Jahrbücher. Heft IV. 1872.

[3]) „Ueber die Entstehung des Bindegewebes und des Knorpels". *Archiv für Anatomie.* 1852. Seite 63 und ff.

[4]) *Loco cit.*

[5]) „Ein Beitrag zur Histologie des Knorpels". Dissert. Zürich. 1865.

[6]) „Untersuchungen über die normale und pathol. Anatomie des Rückenmarkes". II. Theil. Jena 1867. Seite 29 und 30.

[7]) *Loco cit.*

[8]) *Loco cit.*

[9]) „Transactions of the American. Med. Association". Vol. XXVI. pag. 163 und 164.

[10]) *Loco cit.*

[11]) *Loco cit.* Die Abhandlung datirt vom August 1875.

[12]) „Ueber die Saftbahnen des hyalinen Knorpels". Sitzungsber. der kais. Akad. d. Wissensch. in Wien. LXXX. Abth. III. Nov. 1879.

Heitzmann die Priorität der Entdeckung der Verbindungen der Knorpelkörperchen zu, weil ich aber in den dazwischen liegenden 7 Jahren der Einzige war, welcher diese Entdeckung öffentlich und vollinhaltlich bestätigt hatte und *Spina* von dieser Bestätigung nichts wusste, meinte er, dass es „Niemanden gelungen ist, verzweigte Zellen im Säugethierknorpel, des Besonderen im hyalinen Knorpel, zu finden", und „das Vorhandensein von Zellen mit soliden Ausläufern im echten, hyalinen Knorpel demnach nicht mit Bestimmtheit erwiesen sei". Nach verschiedenen fruchtlosen Versuchen fand er eine Untersuchungsmethode, mit welcher verzweigte Zellen im Hyalinknorpel nicht nur mit Leichtigkeit, sondern auch mit Sicherheit nachgewiesen werden können.

Die Methode besteht darin, dass man frischen Knorpel 3 oder 4 Tage lang in starken Alkohol legt, hierauf die Schnitte in Alkohol verfertigt und in derselben Flüssigkeit untersucht. „Untersuchungen mit starken Immersionslinsen lehren auf das bestimmteste, dass die Zellausläufer die Kapsel nicht nur durchbrechen, sondern dass die Kapsel sich auch auf die Fortsätze selbst erstreckt, so dass diese an ihrer Ursprungsstelle, gleichwie der Zellleib, von einer Hülle umgeben werden".

Ferner: „Setzt man einem Alkoholpräparate einen Tropfen Glycerin zu oder färbt man dasselbe nach einer der üblichen Methoden, so verschwinden die Zellfortsätze gänzlich, bald schneller, bald langsamer, je nach dem Grade der Einwirkung der angewandten Agentien. Es ergibt sich demnach, dass das hyaline, structurlose Aussehen der Knorpelgrundsubstanz durch die bis jetzt in der Histologie bei Untersuchung von Knorpeln gehandhabten Präparationsmethoden bedingt ist, und dass man die Zellausläufer ausnahmslos zur Ansicht bringen kann, wenn man den Knorpel nach Alkohol-Einwirkung unter den oben angeführten Bedingungen untersucht". Er fügt hinzu, dass er einige Male, obzwar nur undeutlich, dieselbe Structur auch im lebenden Hyalinknorpel gesehen habe. Nachdem *Spina* Fröschen eine genügende Zeit lang Carmin einverleibt hatte, fand er Knorpelkörperchen, deren Kerne, Körper und Fortsätze etwas von der färbenden Substanz aufgenommen hatten. Indem auf Zusatz von Glycerin die Fortsätze verschwanden und die Carminkörnchen in der Grundsubstanz zu liegen schienen, begreift man, dass frühere Beobachter zu dem Glauben veranlasst werden konnten, dass der Farbstoff in die hyaline Substanz durch interfibrilläre Spalten eingedrungen sei. Mit übermässiger Vorsicht fügt *Spina* hinzu: „Ich halte den Satz, dass sich Farbstoffkörnchen in Zellfortsätzen befinden, für erwiesen, ob sie ausserhalb der Zellausläufer sich auch im Knorpel fortbewegen können, dafür ist der Beweis noch ausständig".

In demselben Jahre hat auch *Prudden*[1]) und 1880 *Flesch*[2]) cilienartige Fortsätze der Knorpelkörperchen beschrieben und der letztere gab zu, dass es ihm in Ausnahmsfällen gelungen sei, dieselben mehr oder weniger deutlich in die Grundsubstanz hinein zu verfolgen.

Arten des Knorpelgewebes. Der Knorpel ist ein sehr dichtes, in dünnen Lagen durchscheinendes, in dicken Lagen opakes und in hohem Grade elastisches Gewebe, dessen Grundsubstanz keine eigentlich

[1]) „Beobachtungen am lebenden Knorpel". *Virchow's Archiv.* LXXV. 1879. Seite 185.
[2]) *Loco cit.* Seite 59–63.

leimgebende ist, indem nach Kochen daraus eine trübe, sulzende Flüssigkeit entsteht, die nicht klebt, aber deutlich nach Leim riecht. Das Netzwerk der lebenden Materie ist mit dieser sogenannten „chondrogenen" Grundsubstanz infiltrirt, deren Höhlen an Grösse, Zahl und Gestalt ungemein schwankende Plastiden, die Knorpelkörperchen enthalten. Im Jugendzustande des Individuums sind die Knorpel-Plastiden im Allgemeinen solid und homogen; im mittleren Alter zart reticulirt und mit homogenen Kernen versehen. Dass diese Plastiden im lebenden Gewebe wirklich leben, habe ich zuerst nachgewiesen. (S. 120.) Zur Untersuchung sollte der Knorpel ebenso, wie jede andere Art des Bindegewebes, in einer Lösung von Chromsäure conservirt werden; die übliche Methode, frischen Knorpel in reinem Wasser zu untersuchen, muss ich als eine verfehlte bezeichnen, denn im Wasser werden die Plastiden bald vacuolirt und zerstört.

Wir unterscheiden drei Arten von Knorpel, welche in jener Ordnung angeführt werden können, in welcher sie sich dem Baue des fibrösen Bindegewebes anschmiegen, nämlich: Netz- oder elastischer Knorpel; Faser- oder Streifenknorpel, und Hyalin-Knorpel.

a) Netz- oder elastischer Knorpel sieht der reticulirten Art des myxomatösen Bindegewebes ähnlich, mit dem Unterschiede, dass an Stelle der schleimigen, eine dichte, chondrogene Grundsubstanz vorhanden ist, welche in einer anscheinend völlig unregelmässigen Weise von äusserst dichten, glänzenden, elastischen Fasern durchsetzt wird. In Folge der Anwesenheit dieses elastischen Netzwerkes hat das Gewebe eine gelbliche Farbe und einen hohen Grad von Schmiegsamkeit. (S. Fig. 72.)

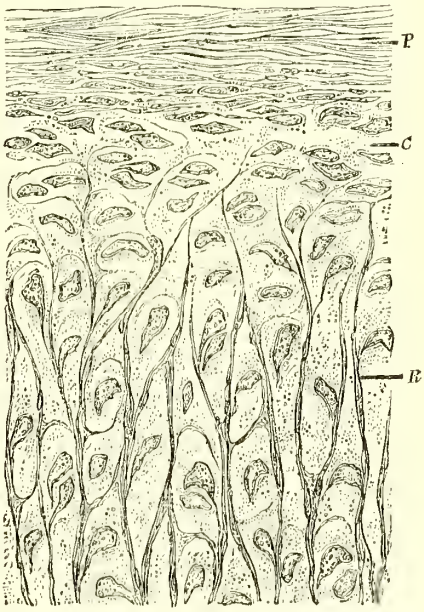

Fig. 72. Netzknorpel vom Kehldeckel eines Kindes. Chromsäurepräparat.

C hyaliner Knorpel von Fasern in netzförmiger Anordnung *R* durchsetzt; das Netz umgibt die Territorien der Knorpelkörperchen; *P* Perichondrium. Vergr. 500.

Die elastischen Fasern sind in der Regel sehr zart, und bisweilen in dünnen Bündeln angeordnet, deren Breite bei verschiedenen Thieren beträchtlich schwankt; bisweilen laufen sie miteinander parallel,

bisweilen durchkreuzen sie sich in verschiedenen Richtungen. Sie sind am gröbsten in den mittleren Antheilen des Gewebes und werden gegen die Peripherie hin allmälig dünner, woselbst sie sich häufig mit dem anliegenden fibrösen Bindegewebe des Perichondriums vereinigen. Nicht selten sehen wir an den Knotenpunkten des elastischen Netzwerkes oblonge Kerne, was wohl mit als Beweis gelten darf, dass die elastischen Fasern aus verzweigten, zwischen den Territorien der Knorpelkörperchen verlaufenden Plastiden hervorgegangen sind.

Die Maschenräume des elastischen Netzes enthalten eine chondrogene Grundsubstanz, und man sieht in der Mitte je eines Maschenraumes ein oder zwei Knorpelkörperchen. In jungen Individuen sind diese Körperchen entweder homogen und glänzend, oder aus groben, glänzenden Körnchen zusammengesetzt und kernlos. In der Mitte der Platte des Netzknorpels sind dieselben mässiger und werden gegen das Perichondrium hin abgeflacht, woselbst sie in rascher Aufeinanderfolge von den spindelförmigen Körperchen des Perichondriums ersetzt werden. Manche der Knorpelkörperchen haben eine birnförmige Gestalt und hängen mittelst eines dünnen, stielartigen Fortsatzes mit dem elastischen Netz zusammen. Ihre Oberfläche ist allenthalben stachelig, woraus hervorgeht, dass sowohl ihre, wie auch die Structur der chondrogenen und elastischen Substanz mit jener aller übrigen Bindegewebsbildungen übereinstimmt [1]).

Man weiss nur wenig über die senilen Veränderungen dieses Gewebes. Es wird behauptet, dass in Personen von mittlerem und vorgeschrittenem Alter der elastische Knorpel der Ohrmuschel fibrös wird, und *H. Müller* hat in den Ohrmuscheln von Hunden Verkalkung und Verknöcherung beobachtet.

Nach *O. Hertwig* geht die erste Entwicklung der elastischen Fasern, als das Resultat der „formativen Thätigkeit der Knorpelzellen" an deren peripherstem Antheilen in Gestalt von äusserst zarten Fibrillen vor sich; während das weitere Wachsthum, so meint er, eine Folge von „Intussusception", unabhängig von den Knorpelkörperchen stattfinde. Ich betrachte die Entwicklung des Netzknorpels als identisch mit jener des reticulirten myxomatösen Gewebes. Es entstehen Territorien durch Verschmelzung embryonaler Plastiden, wobei eine oder zwei Plastiden als Knorpelkörperchen unverändert, d. i. nicht von Grundsubstanz infiltrirt bleiben. An der Peripherie der Territorien entstehen verzweigte Plastiden, welche die Grundlage zur Bildung des elastischen Netzwerkes

[1]) Die Methode, welche *A. Rollett* (Handbuch d. Gewebelehre von *S. Stricker*. 1868) zur Untersuchung des Netzknorpels und zum Gewinnen guter Präparate empfiehlt, ist sehr bemerkenswerth. Man koche, sagt er, die Ohrmuschel eines Menschen kurze Zeit, trockne sie und mache Schnitte davon. Gekochte Mumien sollten für histologische Zwecke wohl schon ein überwundener Standpunkt sein.

abgeben. Die gesammte Grundsubstanz bleibt übrigens von einem zarten Netz der lebenden Materie durchsetzt.

Man trifft Netzknorpel nur an wenigen Stellen, so in der Ohrmuschel, der Wand des äusseren Gehörganges und der Eustach'schen Röhren, im Kehldeckel und in den kleinsten Knorpeln des Kehlkopfes, mit Einschluss der Stimmfortsätze der Giessbeckenknorpel. Der Tarsus des Augenlides, welchen man früher als Knorpel betrachtete, wird jetzt als sehr dichtes fibröses Bindegewebe aufgefasst, reichlich mit verzweigten Plastiden versehen.

b) Streifiger oder Faserknorpel. Es ist kaum ein triftiger Grund vorhanden, dieses Gewebe als sui generis zu betrachten, indem es stets mit hyalinem Knorpel, entweder in dessen Innerem oder an dessen peripheren Abschnitten vermischt ist, woselbst der Faserknorpel die Verbindung zwischen Hyalin-Knorpel und fibrösem Bindegewebe herstellt. Der Faserknorpel geht demnach in beide letztgenannten Gewebsformen über, und stellt ein Vermittlungsstadium zwischen beiden dar. Seine Grundsubstanz ist leimgebend, und besteht aus zarten Fibrillen, welche in der Regel nicht zu bestimmten Bündeln vereinigt sind, während die grossen, meist kernhältigen Plastiden entweder regelmässig zerstreut, oder aber in kettenförmigen Reihen angeordnet erscheinen. (S. Fig. 73.)

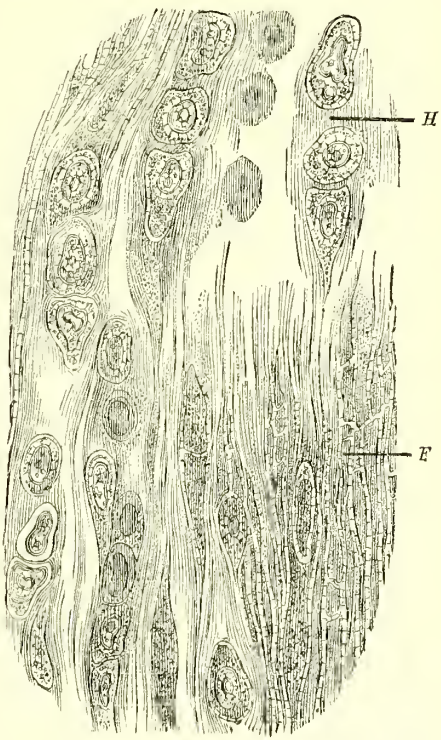

Fig. 73. Gestreifter oder Faserknorpel vom Condyl des Oberschenkels eines 8 Monate alten Kaninchens. Sagittalschnitt nahe der Seitenfläche des Condyls. Chromsäurepräparat. (Publ. 1873.)

Uebergang von Hyalinknorpel *H* zu fibrösem Knorpel *F*. Vergr. 800.

Nach *C. Toldt* treffen wir Faserknorpel in den Zwischengelenk- und Zwischenwirbelscheiben; in den knorpeligen Vorsprüngen (Labra cartilaginosa) der concaven Gelenkflächen und an jenen Abschnitten der Sehnen, welche über Knochen gleiten. Im letzteren Falle sind die Knorpelkörperchen weit in das Sehnengewebe hinein verbreitet. In den Zwischenwirbelscheiben von Personen mittleren

Alters bestehen die oberen und unteren Abschnitte aus einem dem Hyalinknorpel sehr ähnlichen Gewebe, welches flache, linsenförmige Körperchen enthält; aus diesem Lager gehen die in schiefer Richtung durchflochtenen Bündel des Faserknorpels hervor. Gegen die Mitte der Scheibe sind die Bündel dünner, nehmen aber an Umfang auswärts zu. Der centrale Abschnitt der Scheibe ist nicht faserig, sondern von gleichmässigem Aussehen und gallertiger Consistenz, demnach nahe der myxomatösen Grundsubstanz verwandt; dennoch ist derselbe reichlich mit in Nestern gruppirten Plastiden vom Charakter der Knorpelzellen, versehen. Die seitlichen Abschnitte der Scheiben bestehen aus einem dichten, fibrösen Bindegewebe, welches gleichfalls in den Fasorknorpel übergeht.

Das fibröse Gewebe, welches wir inmitten des Hyalinknorpels insbesondere der Rippen, des Kehlkopfes und der Luftröhre finden, niemals aber im normalen Gelenkknorpel, ist von beträchtlichem Interesse. Die meisten Histologen behaupten, dass dieses fibröse Gewebe das Product secundärer oder seniler Veränderungen sei, welches mit grosser Regelmässigkeit, manche sagen zwischen dem 5. und 6., andere zwischen dem 10. und 12. Lebensjahre auftritt. Eine sonderbare senile Metamorphose das, welche ganz regelmässig in der Kindheit auftritt. *E. Elsberg* hat in Präparaten vom Schild- und Ringknorpel des menschlichen, 5—6 Monate alten Fötus in der Mitte der knorpeligen Platten eine zart gestreifte Grundsubstanz beobachtet. Die Streifung wird mit zunehmendem Alter des Individuums immer bestimmter und erscheint bisweilen schon im mittleren Alter in nahezu sämmtlichen Kehlkopfknorpeln. Dieselbe Veränderung wurde auch in Gelenkknorpeln sogenannter arthritischer Personen beobachtet. Die peripherstен Abschnitte des Knorpels bleiben in der Regel frei von faseriger Metamorphose. Die Fasern sind entweder in gestreckten oder mässig gebogenen Bündeln angeordnet und zeigen dieselben Eigenthümlichkeiten, wie der Faserknorpel an den seitlichen Condylflächen, dargestellt in Fig. 73.

Wir müssen wohl die Vorstellung, dass dieses fibröse Gewebe das Resultat einer senilen Metamorphose sei, fallen lassen. Die Frage bleibt übrigens ungelöst, ob die hyaline Grundsubstanz des Knorpels sich unmittelbar zu einer faserigen umwandeln könne, oder ob dieser Uebergang durch das Mittelstadium eines Markgewebes stattfinde, wie es die allgemeine Regel bei allen Gewebsumwandlungen ist.

c) Hyaliner Knorpel. Der Name deutet an, dass die dritte Grundsubstanz dieses Gewebes durchscheinend und jeder Structur bar sei. Dies gilt aber nur von Knorpelpräparaten, welche in Canadabalsam oder Damarlack aufbewahrt wurden, wie man derlei früher ausschliesslich zum Studium benützt hat. Sowohl in frischen, wie auch in den in

Chromsäurelösung aufbewahrten Präparaten erscheint die Grundsubstanz, selbst bei mässigen Vergrösserungen nicht hyalin, sondern fein gekörnt.

Die Grundsubstanz enthält Höhlen, in welchen die Knorpelkörperchen genannten Plastiden liegen. Um die Höhlen herum ist die Grundsubstanz häufig concentrisch gestreift, und diese Eigenthümlichkeit hat zur Annahme geführt, dass die Knorpelkörperchen in „Kapseln“ eingeschlossen seien. Die Kapseln sind aber nichts weiter, als der optische Ausdruck verschiedener Verdichtungsgrade der Grundsubstanz, wie wir dieselben in allen anderen Orten des Bindegewebes finden. Verdichtete Grundsubstanz in Gestalt einer Kapsel kann um einzelne Knorpelkörperchen sowohl, wie um Gruppen solcher Körperchen herum erscheinen, und häufig fehlen derartig sogenannte Kapselbildungen vollständig. Ihre Bildung steht im innigen Zusammenhange mit jener der Territorien während der Entwicklung des Knorpels, und man kann deren Widerstandskraft durch lange fortgesetztes Kochen, insbesondere in angesäuertem Wasser feststellen.

Hyalinknorpel in völliger Entwicklung ist nur spärlich mit Blutgefässen versehen; indem man verhältnissmässig grossen Massen dieses Gewebes ganz ohne Blutgefässe begegnet. Der embryonale Knorpel, den man auch als nicht vollständig entwickelt bezeichnen mag, ist von Markräumen in wechselnder Anzahl durchsetzt, in welchem ein vollständiges System von Blutgefässen — Arterien, Venen und Capillaren — vorhanden ist, eingelagert in eine gewisse Menge von Markgewebe, welches die Räume zwischen den Blutgefässen und den Wänden der Markkanäle erfüllt. Die Markkanäle erscheinen nach *C. Langer* in dem Epiphysenknorpel von Röhrenknochen (Femur) nach dem dritten Monate der embryonalen Entwicklung; sie sind sämmtlich in Verbindung mit der äusseren fibrösen Bekleidung des Knorpels, nämlich dem Perichondrium, von welchem aus die Blutgefässe in die Markkanäle eindringen. Die Zahl der Markkanäle nimmt mit zunehmendem Alter des Individuums ab, obgleich einige solche Kanäle selbst bis zum 30. Lebensjahre erhalten bleiben (*Babuoff*). Sie stehen sowohl mit der vorschreitenden Entwicklung, wie auch mit der Rückbildung des Knorpels im innigen Zusammenhange. (S. Fig. 74.)

Die Knorpelkörperchen sind niemals gleichmässig in der Grundsubstanz eingestreut, sondern stets in Gruppen angeordnet, und die Menge von Grundsubstanz ist zwischen den einzelnen Gliedern je einer Gruppe stets geringer, als zwischen den Gruppen selbst. Die Gruppen schwanken in ihrer allgemeinen Gestalt in verschiedenen Abschnitten selbst eines und desselben Knorpels. Im Epiphysenknorpel junger Thiere z. B. sind die Knorpelkörperchen nahe der Gelenkfläche in platten Gruppen angeordnet; im Mittelstücke des Knorpels bilden sie mehr

oder weniger kugelige oder verlängerte Gruppen, und sind in stark verlängerten Reihen aufgestellt, wo sie sich der Diaphyse nähern. In Sagittalschnitten eines solchen Knorpels werden demnach die Körperchen längs der Gelenkfläche oblong oder spindelförmig erscheinen, was darauf hinweist, dass sie mit ihrem breitesten Durchmesser parallel der äusseren Gelenkfläche angeordnet sind. Im Mittelstück sind sie mehr oder weniger kugelig; und nahe der Diaphyse werden sie wieder scheibenförmig, und erscheinen in sagittaler Richtung als flache, oblonge oder spindelförmige, in einem zur Längsrichtung des Knochens senkrechten Schnitte hingegen als rundliche Bildungen.

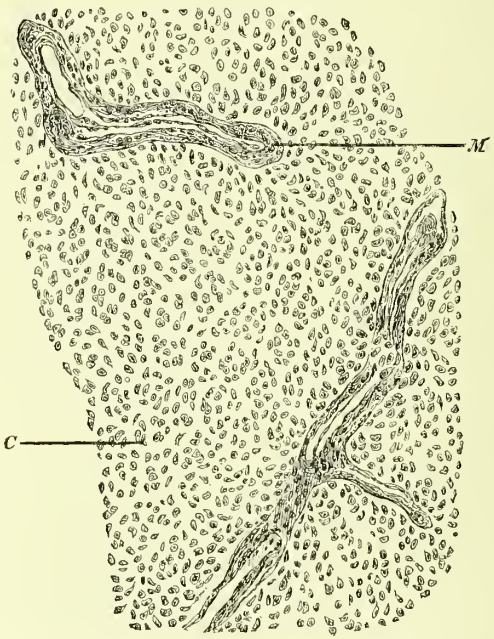

Fig. 74. Hyalinknorpel vom Oberschenkelcondyl eines neugeborenen Hundes. Chromsäurepräparat.

C Gewebe des Hyalinknorpels mit eingestreuten Gruppen von Knorpelkörperchen; *M* Markräume, welche Blutgefässe und Markgewebe enthalten. Vergr. 100.

Mit etwas stärkeren Vergrösserungen (300—500) des Mikroskopes erkennen wir, dass insbesondere in den mittleren Abschnitten knorpeliger Bildungen manche Knorpelkörperchen häufig sehr nahe beisammen liegen, so zwar, dass ihre sich gegenüber stehenden Flächen abgeplattet sind. Zwischen solchen Zwillingsbildungen ist entweder ein äusserst schmaler Saum oder eine etwas breitere Lage von Grundsubstanz vorhanden, und wenn eine ganze Gruppe derlei Zwillingsbildungen aufweist, wie wir das besonders klar in den Knorpelringen der Luftröhre sehen, bietet

der schmale Saum zwischen den Körperchen ein ungemein zierliches Bild. Diese Doppelbildungen wurden in den letzten 20 Jahren, oder noch länger als Theilungsbilder der Knorpelzellen angesprochen. Dies ist sicherlich eine irrthümliche Vorstellung, indem unmöglich zu begreifen wäre, wie sich die in einer dichten und zähen Grundsubstanz eingebetteten Körperchen vergrössern und theilen sollten, wo überdies gerade das Knorpelgewebe als das vielleicht trägste und unthätigste unter allen Geweben bekannt ist. Die Gruppen können keine Theilungsproducte sein, sondern sind offenbar gleichzeitig mit der Grundsubstanz entstanden, und entsprechen den Zwillings-, Drillings- u. s. w. Bildungen, welchen wir auch in den Territorien anderer Bindegewebsarten begegnen. Sie können sich nicht verändern, ausser die sie umgebende Grundsubstanz wird verflüssigt, oder sie selbst werden zu Grundsubstanz umgewandelt.

Hyalinknorpel ist ein weitverbreitetes Gewebe im Thierkörper, und man findet dasselbe verhältnissmässig um so reichlicher, je jünger das Individuum. In einer gewissen Periode der embryonalen Entwicklung ist das ganze künftige Skelet von Knorpel aufgebaut, und von diesem entwickelt sich das ganze Knochensystem, mit Ausnahme der flachen Schädelknochen. Im völlig entwickelten Körper stellt diese Knorpelart die Gelenkflächen der Knochen, die vorderen Abschnitte der Rippen, das Gerüst der Nase, des Kehlkopfes, der Luftröhre und der Bronchien her.

Der Gelenkknorpel ist an den Gleitflächen mit einer einfachen, häufig wenig markirten Lage von Endothelien bekleidet, und an den Seitenflächen mit einer reichlich vascularisirten Lage von zartem, fibrösem Bindegewebe bedeckt, der Synovialmembran. Alle übrigen Bildungen des hyalinen Knorpels sind mit einer Schicht dichten, faserigen Bindegewebes, dem Perichondrium bekleidet, welches zahlreiche Blutgefässe führt, und in seiner Structur sich mehr oder weniger wie das Periost verhält. (S. Seite 128.) Eine scharfe Grenzlinie zwischen Knorpel und Perichondrium existirt nicht, vielmehr besteht ein allmäliger Uebergang von der hyalinen zur fibrösen Grundsubstanz, und die nahe der Oberfläche stets abgeflachten Knorpelkörperchen übergehen allmälig in die oblongen oder spindelförmigen Plastiden des fibrösen Bindegewebes.

Hyalinknorpel ist zu secundären Veränderungen geneigt. Seine festen Bestandtheile nehmen mit vorschreitendem Alter an Menge zu, nach *E. v. Bibra* in einem solchen Grade, dass während der solide Rückstand in einem sechsmonatlichen Kinde nur 2.29% beträgt, beim vierzigjährigen Manne schon 6.1% vorhanden sind. Selbst im mittleren Lebensalter enthalten viele Knorpelkörperchen Fettkörnchen, welche sich häufig zu Fetttröpfchen vereinigen und bis zu einem gewissen Grade die lebende Materie ersetzen. Körnige Ablagerungen von Kalksalzen

trifft man häufig in der Grundsubstanz des Knorpels älterer Personen, insbesondere in den Knorpeln der Rippen und des Kehlkopfes; nicht selten werden diese Knorpel zu regelrechten Knochen umgewandelt. Je älter eine Person, desto weniger Hyalinknorpel ist im Körper vorhanden.

Kölliker hat die sonderbare Entdeckung eines „parenchymatösen oder cellularen" Knorpels gemacht, der ganz aus Zellen ohne Spur von Grundsubstanz bestehen soll. Er hat unter andern auch die Chorda dorsalis, eine helle Leiste oberhalb der frühesten Bildungen des centralen Nervensystems des Embryo als einen solchen parenchymatösen Knorpel bezeichnet. Dies widerspricht aber allen unseren Erfahrungen über die Bildung irgend einer Art des Bindegewebes. Nach *V. v. Mihalkovics* ist die Chorda dorsalis überhaupt kein Knorpel, sondern eine Duplicatur des äusseren, epithelialen Keimlagers (*Toldt*). Wenn diese Anschauung die richtige ist, hätten wir hier ein weiteres Beispiel epithelialer Verlängerungen, welche in den Zustand des embryonalen oder Markgewebes zurückkehrend, später zur Bildung von Bindegewebs-Formationen Anlass geben. Wir wissen, dass derselbe Process in der Schilddrüse und im Zahnschmelz vor sich geht.

Der Bau des Hyalinknorpels.

Ich drucke hier einfach wieder ab, was ich 1872 ausgesagt habe[1]).

Der frische Gelenkknorpel ist bekanntlich ein gut geeignetes Object für das Studium seiner histologischen Verhältnisse. Hat man sich einen dünnen Schnitt angefertigt und diesen in $^1/_2$% Kochsalzlösung auf den Tisch des Mikroskopes gebracht, so erkennt man mit der Tauchlinse 10 eine Fülle von Details, die bisher unbeachtet geblieben sind. Der folgenden Beschreibung liegt ein Horizontalschnitt vom Condylus femoris eines jungen, erwachsenen Hundes zu Grunde; die Verhältnisse sind übrigens genau dieselben im entsprechenden Knorpel der Katze und des Kaninchens.

Die Zellleiber erscheinen fein und matt granulirt, von einer etwas dichteren Randschicht begrenzt. Stellt man den Contour der Knorpelzelle genau ein, so tritt zwischen diesem und der Grundsubstanz ein heller, sehr schmaler Hof auf, von einer grossen Menge äusserst feiner, radiär gestellter, grauer Zacken oder Streifen durchbrochen. Die Zacken sind sämmtlich conisch, so dass die breitere Basis der einzelnen Zacken vom Zellleibe ausgeht, die dünne Spitze gegen die Grundsubstanz gerichtet ist. Dort, wo zwei Zellen nahe beisammen liegen, ist der helle Saum zwischen denselben von grauen Strichelchen quer durchbrochen.

In frischen Knorpelzellen ist der Kern bisweilen deutlich erkennbar; dann erkennt man auch, dass seine Form eine der Form des Zellleibes entsprechende ist. Man findet in seinem gleichfalls zart granulirten Inneren das glänzende Kernkörperchen. Um den Kern herum liegt ein

[1]) „Studien am Knochen und Knorpel". *Wiener med. Jahrb.* 1872.

heller, schmaler Saum, wieder von radiären Zäckchen durchbrochen, deren Basen vom Kerne ausgehen, deren Spitzen im Protoplasma der Zelle verschwinden. Diese conischen Zacken sind nur dann deutlich, wenn der helle Saum um den Kern deutlich in die Augen fällt.

Durchmustert man die Grundsubstanz, so wird man eine sehr schwache, wie zart gekörnte Zeichnung erkennen, so dass dunkle Felder mit hellen abwechseln, und hie und da der Eindruck entsteht, als würden die hellen Felder Verzweigungen, selbst ein zartes Maschenwerk bilden.

Mit der Erfahrung, dass von den Knorpelzellen Ausläufer abgehen und die Grundsubstanz eine, wenn auch sehr undeutliche netzförmige Zeichnung besitzt, und unter dem Eindrucke von Entzündungsbildern, von denen später die Rede sein wird, ging ich daran, den Knorpel mit Silber zu färben.

Ich präparirte mir das Kniegelenkende des Oberschenkelbeins eines eben getödteten jungen Hundes, und besass nun die Condylen als handsames Object an einem vom Femurstumpfe gebildeten Stiel. Nachdem die Synovia leicht abgeschwemmt war, bestrich ich die Condylen mit dem Lapisstifte durch einige Minuten, legte das so behandelte Object in Brunnenwasser und liess dasselbe dem Tageslichte ausgesetzt. Nach einigen Tagen waren die mit Silbernitrat berührten Stellen tief braunschwarz gefärbt. Die oberste Lage wurde als unbrauchbar weggeschnitten und die tiefere untersucht. Beiläufig will ich erwähnen, dass man Schnitte von tieferen Lagen herstellen kann mit anscheinend geringer Silberfärbung, die sich in kurzer Zeit doch tief färben, wenn man sie dem Tageslichte aussetzt; ebenso werden die wenig gefärbten tieferen Lagen am Condyl wieder tief gefärbt, und lassen sich zur Herstellung neuer Präparate bis zu einer gewissen Tiefe noch immer gut verwerthen.

Die folgende Beschreibung betrifft Condylpräparate von einem jungen und einem alten Hunde; in beiden Fällen war die Uebereinstimmung eine vollständige.

An den gefärbten vorderen und unteren Partien des Condyls habe ich keine Bilder erhalten, die zu bestimmten Vorstellungen über das Netzwerk hätten führen können.

Sobald ich aber an der vorspringenden Grenzkante auf die Seitenfläche hinüber kam, änderte sich die Sache. (S. Fig. 75.)

Die Grundsubstanz ist an der Begrenzung der Knorpelhöhlen tief dunkel, an den übrigen Stellen schwächer braunroth gefärbt. Von den mannigfaltig gestalteten Knorpelhöhlen gehen helle Ausläufer in verschiedenen Richtungen ab, die ihrem Kaliber nach etwa in 3 Ordnungen zu gruppiren wären. Die breitesten Ausläufer (1. Ordnung) verbinden zwei neben oder auch weit von einander stehende Knorpelhöhlen, oder

sie laufen in die Grundsubstanz einfach hinein. Die schmäleren Ausläufer (2. Ordnung) gehen theils von den Knorpelhöhlen, theils von den breiten Ausläufern aus, und verästeln sich ungemein reichlich zu sehr schmalen (3. Ordnung). Letztere brechen an der ganzen Peripherie der Knorpelhöhlen, an den Seitenrändern der Ausläufer 1. und 2. Ordnung und an den Enden gröberer Ausläufer hervor, und durchziehen

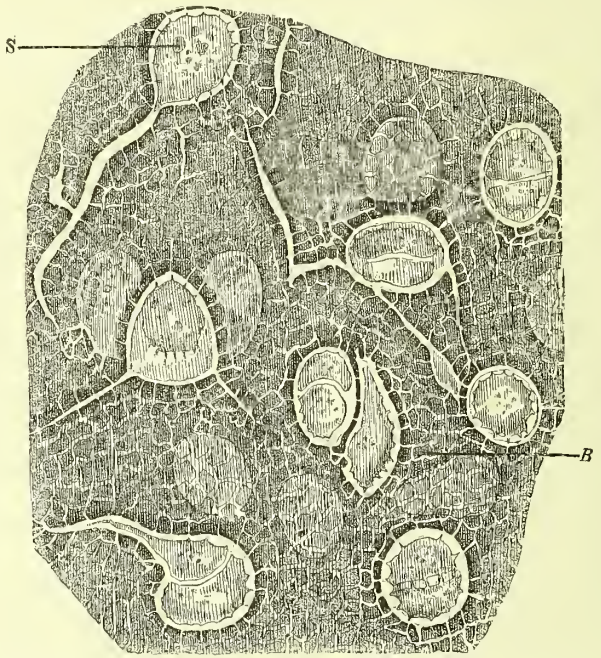

Fig. 75. Abschnitt eines mit Silbernitrat gefärbten Knorpels von der Kante des Condylus externus femoris eines jungen Hundes. Uebergang von Hyalin- zu Faserknorpel. (Publ. 1872.)

S helle Felder mit undeutlichen Knorpelkörperchen, reichlich verzweigt und verbunden; *B* dunkle braune Grundsubstanz, von einem hellen Netzwerk durchzogen. Vergr. 800.

die ganze Grundsubstanz. Es ist ein reiches, sehr feines Netzwerk von hellen, unregelmässigen Strassen, die reichlich varicöse Anschwellungen besitzen, und in deren Maschen die Felder der braun tingirten Grundsubstanz liegen. In den Knorpelhöhlen finden wir die matten, nicht gefärbten Zellkörper, mit den radiären Zacken der vergrösserten Kerne und den Ausläufern des Zellkörpers selbst, welche in die Höhlenfortsätze 1. Ordnung zu verfolgen sind.

Während an den vorderen und unteren Condylflächen höchstens nur Ausläufer 3. und hie und da solche 2. Ordnung zu finden sind, am leichtesten dann erkennbar, wenn die Ränder der Knorpelhöhlen von radiären, hellen Strichelchen durchbrochen erscheinen, bieten die Seiten-

flächen constant auch Knorpelzellen mit Ausläufern 1. Ordnung, und zwar um so reichlicher, je weiter weg wir von der Kante der Gelenkflächen untersuchen. Sind wir im Gebiete angelangt, wo die Grundsubstanz des Knorpels ein streifiges Aussehen besitzt, so finden wir die allerschönsten Silberbilder; die groben, durch feine verbundenen Ausläufer sind überaus zahlreich und bleiben es im faserknorpeligen periostalen und Sehnengewebe, in welche wir aus der Region des Hyalinknorpels an wechselnden Stellen hinüber gelangen.

Die nächste Aufgabe war nun, Knorpel mit Goldchlorid zu färben. Ich habe die entblössten Kniegelenk-Condylen, — der Stumpf des Oberschenkelbeins diente wieder als Stiel, — in $^1/_2$% Lösung von Goldchlorid eingetaucht, und verfolgte die Einwirkung der Lösung an demselben Objecte von 10 Minuten an bis 12 Stunden, wobei ich die oberflächlichsten Schnitte immer unberücksichtigt liess.

Schon nach 15 Minuten langer Einwirkung trat die Goldfärbung der Knorpelzellen deutlich hervor; in dem violetten Zellleibe war der Kern gut erkennbar, scharf contourirt; der Contour des Zellleibes gleichfalls scharf; die conischen, vom Rande abgehenden Zäckchen an sehr vielen Zellen reichlich vorhanden, violett gefärbt, aber nicht weiter in die Grundsubstanz zu verfolgen, als im ungefärbten Zustande; an von den Seitenflächen gewonnenen Präparaten waren reichlich grobe Ausläufer vorhanden, zackig contourirt und violett gefärbt, wie der Zellleib selbst; die Grundsubstanz erschien ungefärbt oder blass blauroth.

Nach einstündiger Einwirkung der Goldlösung erschienen die groben Ausläufer, wie die Zellen tief violett; die feinen 2. Ordnung deutlich sichtbar; von denen 3. Ordnung einzelne weit in die Grundsubstanz hineinreichend, nahe beisammen liegende Zellen mit einander verbindend.

Nach 12stündiger Goldfärbung sind Bilder aufgetreten, denen man deshalb nicht trauen kann, weil sie den Eindruck des Körnigen, Krümeligen machen. Die Knorpelzellen haben eine schwarzviolette Farbe angenommen, der Kern ist nicht oder als helleres Feld im Zellleibe erkennbar. Vom letzteren gehen rund herum feine Ausläufer ab, von vorwiegend fein gekörntem Ansehen, die an vielen Stellen zu einem körnigen Netzwerke zusammentreten. Das Netzwerk ist am üppigsten entweder in der unmittelbaren Umgebung der Zelle oder an den Grenzen der Zellterritorien; es verbindet Nachbarzellen und ist stellenweise so verworren, dass eine Auflösung selbst mit der Tauchlinse 10 nicht gut gelingt. Stellen, wo die Zeichnung incomplet ist, führen zur Erkenntniss, dass wir es mit einem, von körnigen und varicösen Anschwellungen reichlich durchsetzten Netzwerke zu thun haben, über dessen Zusammen-

hang mit dem Zellleibe kein Zweifel aufkommen kann. Fig. 76 stellt eine solche Partie dar.

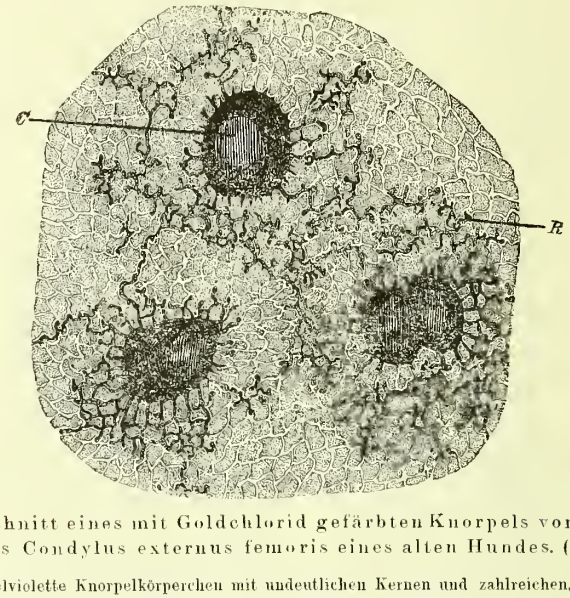

Fig. 76. Abschnitt eines mit Goldchlorid gefärbten Knorpels von der Seitenfläche des Condylus externus femoris eines alten Hundes. (Publ. 1872.)

C dunkelviolette Knorpelkörperchen mit undeutlichen Kernen und zahlreichen, zarten, dunkelvioletten Fortsätzen; *R* zart violette Grundsubstanz, von einem theils dunkelvioletten, theils hellen Netzwerk durchsetzt. Vergr. 800.

An den Uebergangsstellen zwischen Knochen- und Knorpelgewebe existirt bekanntlich eine Lage von Knorpelzellen, deren Grundsubstanz verkalkt ist. Eine Kalkablagerung lässt sich auch, wie ich später besprechen werde, experimentell durch gewisse Verletzungen des Knorpels in ganz kurzer Zeit hervorrufen. An Horizontalschnitten frischer sowohl, wie durch Chromsäure ihrer Kalksalze beraubten Knorpelpräparate sieht man, dass die Grundsubstanz von Gängen durchzogen ist, in welchen radiär von den Höhlen abgehende und Netze bildende Ausläufer liegen. Von den ersten Spuren der Kalkablagerung an, die einmal an der den Zellleib begrenzenden Höhlenwand, ein anderes Mal zunächst in den Grenzen der Zellterritorien erfolgt, bis zur completen Verkalkung der Grundsubstanz bleiben die den Höhlenausläufern entsprechenden Bilder vollkommen identisch. Man kann sich überzeugen, dass hier nur die Ablagerung von Kalksalzen in die Felder der Grundsubstanz hinzugetreten ist, während alles den Bau der Zelle und ihrer Fortsätze Betreffende unverändert blieb. An alten Thieren, wo an den verkalkten Knorpel unmittelbar Knochengewebe stösst, wird man auch über den durch Zellfortsätze vermittelten Zusammenhang der osteoiden Zellen mit den Knochenzellen keinen Augenblick lang schwanken.

Es ergeben sich aus meinen Untersuchungen folgende Corollarien:

Die Leiber der Knorpelzellen sind mit radiären Ausläufern versehen. Diese Ausläufer bilden ein zartes, varicöses Netzwerk in der Grundsubstanz. An den Uebergangsstellen des Hyalinknorpels in streifigen faserigen Knorpel und in Periostgewebe sind die Ausläufer sehr gross und breit; sie verbinden die Nachbarzellen unmittelbar oder mittelbar durch feine Ausläufer.

Im Jahre 1872 war ich noch nicht mit der Structur des Bioplasson, nämlich des Zellkörpers vertraut und hatte auch nicht die Bedeutung der Verbindungen der Knorpelkörperchen zu würdigen verstanden, um darauf neue biologische Anschauungen zu gründen, welche in jeder Beziehung der Zellentheorie widersprechend sind. Doch gab ich mich der Zuversicht hin, dass vermöge der Einfachheit der von mir gebrauchten Methoden auch andere Forscher keinen Schwierigkeiten begegnen würden, jene Dinge darzustellen, welche ich dargestellt, und All' das zu sehen, was ich gesehen hatte. Was aber in der Folge geschah, war das gerade Gegentheil davon. Ein Haufen Literatur wurde über diesen Gegenstand erzeugt, aber trotzdem gelang es nur wenigen Beobachtern, die Verbindungen der Knorpelkörperchen zur Ansicht zu bekommen. Einige behaupteten, dass es die Synovial-Flüssigkeit sei, welche auf die Behandlung mit Silbernitrat die von mir beschriebenen Bilder angenommen hatte; Andere, dass Verbindungen der Knorpelhöhlen nur in den oberflächlichen Abschnitten der Condylen gefunden werden können; wieder Andere behaupten, dass die von mir dargestellten Bildungen Kunstproducte, hervorgerufen durch einen Niederschlag des von mir benützten Metallsalzes seien. Alle stimmten übrigens darin überein, dass das helle, nach Silberbehandlung auftretende Netzwerk den Saftkanälchen im Sinne *v. Recklinghausen*'s entspreche.

Inzwischen hatte ich aber Hunderte von Schülern in meinem Laboratorium in New-York überzeugt, dass die Knorpelkörperchen wirklich miteinander verbunden sind, und ein vorurtheilsfreier Beobachter, *L. Elsberg* (Seite 143) gab seiner Ueberzeugung von der Richtigkeit meiner Behauptungen öffentlich Ausdruck.

Erstens konnte darüber kein Zweifel bestehen, dass die negativen, durch Silber hervorgerufenen Bilder in jeder Beziehung den positiven, durch Goldchlorid erzeugten Bildern entsprechen. Das negative Silberbild vom Rande der Condylen, wo der hyaline Knorpel anfängt sich zum Faserknorpel umzuwandeln (s. Fig. 75), stimmt vollständig mit dem positiven Goldbilde überein, welches wir an derselben Stelle gewinnen. Fig. 77 ist die Abbildung eines der Präparate, welche ich seit Jahren zur Demonstration in meinem Laboratorium benützte.

Zweitens war ich selbst begierig auszufinden, ob denn meine Behandlung nach der Silbermethode wirklich gar so unverlässlich sei, wie das von manchen Schriftstellern behauptet wurde. Ich händigte Herrn

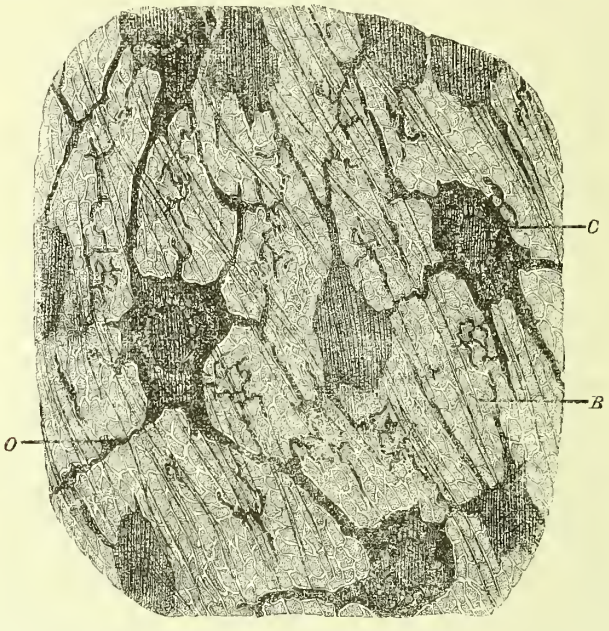

Fig. 77. Hyalinknorpel vom Rande des Oberschenkelcondyls eines erwachsenen Hundes, im Uebergange zu Streifenknorpel. Stark mit Goldchlorid gefärbtes Präparat.

C dunkelviolette Knorpelkörperchen mit deutlichen Kernen und Fortsätzen *O*, welche die Körperchen mittelbar oder unmittelbar verbinden; *B* blassviolette Grundsubstanz mit einem theils dunkelvioletten, theils hellen Netzwerk. Vergr. 800.

Dr. W. Hassloch, einem Arzte von ungewöhnlich manueller Geschicklichkeit, der mein Laboratorium 1878 besuchte, meine gedruckte Abhandlung ein, welche die Anweisung zum Vorgange der Silberfärbung enthält, und dazu das frische Gelenkende des Oberschenkelknochens eines 6 Monate alten, menschlichen Fötus, ohne über die Methode weiter ein Wort zu verlieren. Nach mehreren Tagen zeigte mir dieser Herr eine grosse Anzahl von Präparaten, welche Bilder, wie ich deren Eines in Fig. 78 abgebildet habe, in Hülle und Fülle aufwiesen. Dass die hellen Felder thatsächlich den Knorpelkörperchen entsprechen, konnte an dünnen Schnitten leicht demonstrirt werden, wo dunkelbraune Schichten unmittelbar auf wenig gefärbte, oder ungefärbte folgten.

Ich will übrigens gerne zugeben, dass meine Behauptungen nur geringer Aufmerksamkeit werth gewesen wären, hätten die Färbungsmethoden mit Silbernitrat und Goldchlorid deren einzige Grundlage abgegeben. Ich hatte aber 1872 ausdrücklich gesagt, dass verkalkte

Abschnitte des Hyalinknorpels, wobei die Verkalkung entweder ein normales, der Verknöcherung vorausgehendes, oder ein durch Entzündung künstlich eingeleitetes Product sein konnte, die Fortsätze der Knorpelkörperchen und das Netzwerk innerhalb der Grundsubstanz vollkommen klar zeigten, ohne dass irgend ein Reagens gebraucht worden wäre. Die vermehrte Lichtbrechung der verkalkten Grundsubstanz war für sich allein genügend, alles zur Anschauung zu bringen, was man in Silber und Goldpräparaten sieht, und alle jene Folgerungen zu gestatten, welche aus den künstlich gefärbten Präparaten gezogen werden konnten. Die Entzündungsbilder, welche in den frühesten Stadien in irgend einer Art des Bindegewebes zur Anschauung kommen, sind sehr werthvolle Mittel, um uns von der Anwesenheit einer grossen Menge lebender Materie innerhalb der Grundsubstanz zu überzeugen. Thatsächlich gibt es keinen anderen Weg zur Erklärung des Entzündungsprocesses, als den hier angedeuteten.

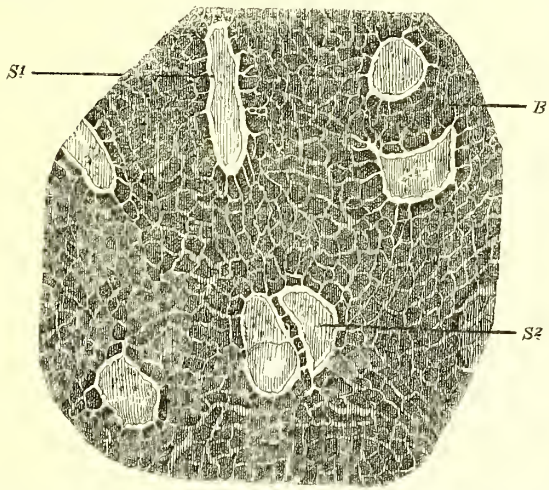

Fig. 78. Hyalinknorpel vom Condyl des Oberschenkelknochens eines menschlichen, 6 Monate alten Fötus; gefärbt mit salpetersaurem Silberoxyd.

S^1 ein einfaches helles Feld; S^2 Zwillingsfelder, direct durch helle Linien verbunden; *B* dunkelbraune Grundsubstanz, von einem hellen Netzwerk durchsetzt. Vergr. 1000.

A. Spina (s. S. 147) hat in der Alkoholbehandlung des Knorpels eine vortreffliche Methode entdeckt, um die Verbindungen der Knorpelkörperchen darzustellen. Heute kann ein verhältnissmässig wenig geübtes Auge all' das mit Leichtigkeit sehen, was ich 1872 zuerst nach langen und mühseligen Untersuchungen und Versuchen behauptet hatte.

Der Bau des Schildknorpels.

Von *L. Elsberg*[1]).

Längsschnitte von den Seitenplatten des in Chromsäure conservirten Schildknorpels eines beiläufig 25jährigen Mannes ergeben mit schwachen Vergrösserungen des Mikroskops (150—200) Folgendes: Die Knorpelkörperchen sind einzeln oder paarweise, auch in Gruppen von 3—6 oder darüber, in einer Grundsubstanz eingebettet, welche zum grössten Theile homogen oder undeutlich körnig aussieht, in manchen Abschnitten jedoch fein gestreift ist. Die homogene oder undeutlich körnige Substanz ist diejenige, welche man als hyaline Grundsubstanz bezeichnet; während der streifige Antheil fibröse Grundsubstanz heisst, obgleich wirkliche Fibrillen nur an den Rändern des Präparates oder wo das Gewebe zerrissen oder verstümmelt ist, zum Vorschein kommen. Die fibröse Grundsubstanz ist mit der hyalinen ohne Regelmässigkeit gemengt und von der letzteren gewöhnlich scharf getrennt. Nicht selten sind eine Anzahl von Knorpelkörperchen oder Gruppen derselben von fibröser Grundsubstanz umgeben, deren Streifungen in der Regel in sagittaler Richtung, das heisst senkrecht zur Oberfläche verlaufen. Innerhalb der fibrösen Grundsubstanz sind Knorpelkörperchen nur spärlich eingestreut oder fehlen ganz; hie und da sind sie aber etwas zahlreicher, in Reihen entsprechend der Richtung der Fasern aufgestellt. Auch kommt vor, dass gestreifte Abschnitte der Grundsubstanz sehr kleine kugelige oder oblonge Körperchen enthalten, bisweilen so zahlreich, dass der streifige Bau von der grossen Menge dieser Körperchen fast verdeckt wird. (S. Fig. 79.)

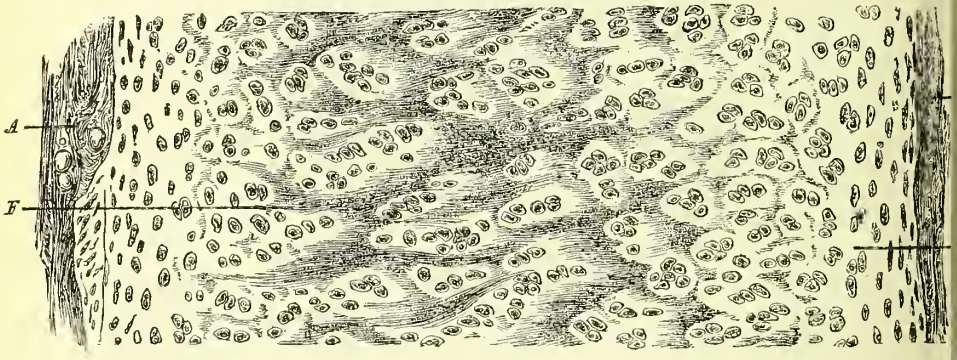

Fig. 79. Platte des Schildknorpels eines Erwachsenen. Längsschnitt.

A Perichondrium gegen die Schleimhaut; *B* Perichondrium gegen die Haut; *F* fibröser Antheil in der Mitte des Knorpels; *H* hyaline Abschnitte zu beiden Seiten, nahe dem Perichondrium. Vergr. 100.

Man sieht, dass der fibröse Antheil die Mitte eines Längsschnittes der Schildknorpelplatte einnimmt, was in dem zur Abbildung benützten Schnitte ungewöhnlich scharf ausgeprägt ist. In manchen Schnitten fehlt der fibröse Antheil ganz; jedoch enthält jeder Kehlkopfknorpel fibröse mit hyalinen Abschnitten gemengt.

Bei stärkeren Vergrösserungen (500—600) zeigen die einzelnen Knorpelkörperchen die schon häufig beschriebenen Eigenthümlichkeiten. Um die meist

[1]) „Contributions to the Normal and Pathological Histology of the Cartilages of the Larynx". *Archives of Laryngology.* Vol. II. 1881.

grob gekörnten Kerne liegen feinere Körnchen. An der Peripherie des Knorpelkörperchens sieht man mehrere Schichten von stärkerer Lichtbrechung, wodurch der Eindruck der als Kapseln bezeichneten Bildungen hervorgerufen wird. Nicht selten ist ein Knorpelkörperchen nur undeutlich zu erkennen, indem es ein wenig mehr körnig erscheint, als die umgebende Grundsubstanz; schliesslich mag nur mehr der Kern die Lage eines Knorpelkörperchens andeuten. Bei Zwillingsbildungen, denen man häufig begegnet, verhält sich die Theilungs-Zone zwischen beiden Körperchen völlig der Kapsel ähnlich, ebenso jene Theilungs-Zonen, welche in Gruppen von Körperchen vorhanden sind.

Die sogenannte hyaline Grundsubstanz erscheint jetzt überall feinkörnig, und zwar ist die Körnung in der Mitte zwischen 2 Körperchen in der Regel mehr ausgeprägt, als in deren unmittelbarer Nähe. Man erkennt, dass die fibrösen Antheile der Grundsubstanz aus sehr zarten Spindeln aufgebaut sind, welche in ihrer längsweisen Anordnung eben den Eindruck einer Streifung hervorrufen. Die Spindeln der Fasern sind von einander durch helle Säume getrennt und sowohl die Spindeln wie die Säume haben ein körniges Aussehen. Zwischen den Spindeln kann man häufig kleine, kugelige Körper, entweder zerstreut oder in Häufchen angeordnet beobachten, deren Gestalt und Grösse ungemein schwankt, so dass manche selbst die Grösse und Gestalt gewöhnlicher Knorpelkörperchen einnehmen. In manchen gestreiften Feldern kann man Blutgefässe, und zwar sowohl arterielle, wie venöse erkennen; derlei Felder müssen wohl als Ueberreste früherer Markräume angesprochen werden, indem die gestreiften Abschnitte in der Mitte des Knorpels niemals Blutgefässe aufweisen.

Die stärksten Vergrösserungen des Mikroskops (1000—1200) decken den netzförmigen Bau des Knorpelkörperchens auf, wie man denselben seit 1873 kennt. Sämmtliche Kerne innerhalb des Kernes und des Körperchens sind unter einander mittelst zarter Fädchen verbunden. Ausserdem ist das intranucleare mit dem corpuscularen Netzwerk mittelst radiärer Speichen verbunden, welche den hellen Saum um den Kern durchsetzen, und an der Peripherie des Körperchens durchbrechen ähnliche Speichen den umgebenden hellen Saum, um in die Grundsubstanz einzutreten, woselbst sie, zumal in der stark lichtbrechenden Zone der sogenannten Kapsel verschwinden. Selbst jene Knorpelkörperchen, die so blass geworden sind, dass nur eine schwache Spur ihres früheren Contours sichtbar geblieben ist, zeigen immer noch mehr oder weniger deutliche Spuren eines netzförmigen Baues.

Dieselbe Structur kann man auch in der gesammten, hyalin genannten Grundsubstanz beobachten, und zwar etwas deutlicher in der Mitte zwischen den Körperchen, als in ihrer unmittelbaren Umgebung. Selbst die fibrösen Abschnitte weisen einen netzförmigen Bau auf, welchen man in den schmalen Spindeln ohne Zusatz eines Reagens sehen kann, während die hellen Säume zwischen den Spindeln von zarten, zur Richtung der Spindeln senkrecht verlaufenden Fädchen durchbrochen erscheinen. Sämmtliche Körnchen und Klümpchen in der fibrösen Grundsubstanz sind von hellen Säumen umgeben, von konischen, mit dem Netzwerk der benachbarten Spindeln verbundenen Speichen durchsetzt. (S. Fig. 80.)

Ich habe Schnitte desselben Knorpels, nachdem sie einige Tage mit destillirtem Wasser ausgewaschen wurden, mit einer $^1/_2\%$ Lösung von Goldchlorid behandelt, worauf sie eine dunkel purpurrothe Farbe annahmen und alle beschriebenen Verhältnisse etwas deutlicher zeigten, als einfache Carminpräparate. Ihre genauere Beschreibung ist wohl überflüssig.

Als mir *Spina*'s Untersuchungen (Seite 147) bekannt wurden, schien es mir zweckmässig, seine Methode an den Kehlkopfknorpeln zu prüfen. Ich legte einen Kehlkopf unmittelbar nach dessen Entfernung aus der Leiche eines 24jährigen Mädchens in starken Alkohol, machte nach 4 Tagen Horizontalschnitte vom Schildknorpel, übertrug die Schnitte mit Alkohol auf den Objectträger und untersuchte

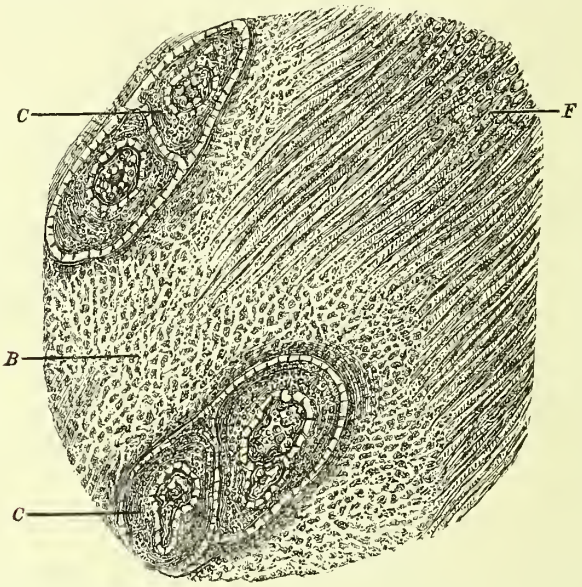

Fig. 80. Schildknorpel eines Erwachsenen. Sagittalschnitt.

C C Knorpelkörperchen; *B* undeutlich reticulirte hyaline Grundsubstanz; *F* faserige Grundsubstanz. Vergr. 1200.

sie unter dem Mikroskop, wobei ich von Zeit zu Zeit einen Tropfen Alkohol zusetzte, um das Präparat vom Eintrocknen zu bewahren. Die Bilder, welche solche Präparate liefern, sind wahrhaft überraschend. Selbstverständlich erscheinen die Knorpelkörperchen geschrumpft, so zwar, dass zwischen ihrer zackigen Oberfläche und den Rändern der Grundsubstanz mehr oder weniger breite Räume auftreten. Mit einer Vergrösserung von 500 sieht man die Grundsubstanz von hellen Fädchen durchsetzt, welche in vielen Fällen durch den erwähnten Raum hindurch bis an die Leiber der Knorpelkörperchen verfolgt werden können. Die meisten dieser Fädchen sind um das Körperchen strahlenförmig angeordnet und erzeugen, unmittelbar, nachdem sie in die Grundsubstanz eingedrungen sind, ein Netzwerk in deren gesammter Ausdehnung. Nahe beisammen liegende Knorpelkörperchen werden durch nicht verzweigte, oder gelegentlich auch verzweigte oder in Bündeln parallel angeordnete Fortsätze unmittelbar mit einander verbunden. Das Netzwerk in der Grundsubstanz ist entweder radiär oder unregelmässig um die Körperchen angeordnet. Entgegen der Behauptung von *Spina* verzweigen sich die Fädchen und Fortsätze als Regel, mit Ausnahme jener, die nahe beisammen liegende Körperchen verbinden. Zuweilen brechen von entgegengesetzten Polen der Körperchen dicke Bündel von Fortsätzen hervor, während die dazwischen liegenden Abschnitte der Peripherie an Fortsätzen fast bar sind. Gegen die Peripherie des Schildknorpels,

wo, wie bereits bekannt, die Knorpelkörperchen sich verlängern, kleiner und spindelförmig und einander mehr oder weniger parallel angeordnet sind, gehen die Fortsätze von den Körperchen in senkrechter Richtung ab.

Starke Vergrösserungen (Tauchlinsen Nr. 10 und 12) erweisen die Verbindungen der Fortsätze mit den Knorpelkörperchen mit grosser Bestimmtheit. Selbst solche Abschnitte der Grundsubstanz, welche mit schwächeren Vergrösserungen körnig aussahen, zeigen jetzt ein zartes Netzwerk, selbst dann, wenn gröbere Fortsätze fehlen, mit den Knorpelkörperchen mittelst feinster, mehr oder weniger konischer Fädchen verbunden. Die hellen Zwischenräume zwischen den Fasern der streifigen Grundsubstanz sind gleichfalls von zarten, grauen Fädchen durchsetzt, und ähnliche Fädchen sieht man im Perichondrium, indem durch die fibrösen Bündel des letzteren in einer nahezu rechtwinkeligen Anordnung zarte, helle Streifen ziehen, während die Zwischenräume zwischen den Bündeln und die Räume zwischen den Bindegewebskörperchen und den Bündeln zarte, konische, graue Fädchen aufweisen, deren Richtung jener der hellen Streifen innerhalb der Bündel entspricht. (S. Fig. 81.)

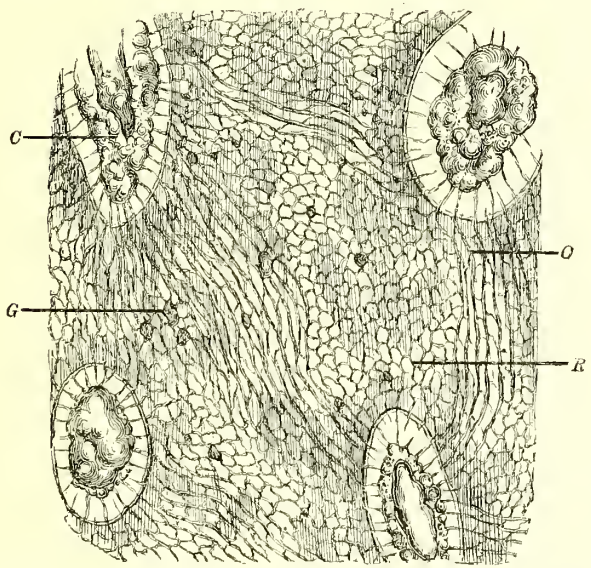

Fig. 81. Schildknorpel eines Erwachsenen, mit starkem Alkohol behandelt. Horizontalschnitt.

C geschrumpfte Knorpelkörperchen; *O* längsverlaufende Fortsätze; *R* Netzwerk in der Grundsubstanz; *G* Körnchen der lebenden Materie. Vergr. 1200.

Die stärksten Vergrösserungen des Mikroskops enthüllten in einem der untersuchten Präparate in der hyalinen Grundsubstanz eine eigenthümliche Erscheinung, nämlich die Anwesenheit einer Anzahl von Körnchen oder Klümpchen von verschiedener Gestalt, deren manche direct mit den Fortsätzen der Körperchen, andere mit den Fädchen des zarten Netzwerkes in der Grundsubstanz verbunden erschienen. Sie machten den Eindruck von verdickten Knotenpunkten, bestehend aus demselben Material wie die Fortsätze und Fädchen selbst; unstreitig sind

es Bildungen der lebenden Materie. Ich traf sie in stärkster Entwicklung in einem Falle, welchen ich ohne *Spina*'s Methode untersucht hatte und welchen ich jetzt beschreiben will.

Der Gegenstand meiner Beobachtungen waren Präparate des Schildknorpels eines sehr kräftigen, 48 Jahre alten Mannes. Nach Erhärtung in Chromsäurelösung und ohne Zusatz irgend eines Reagens zeigte die Grundsubstanz Bildungen, welche, so weit mir bekannt, bisher noch nicht beschrieben wurden. Ich erwähnte vorhin, dass ich ähnliches auch in einem nach *Spina*'s Methode behandelten Präparate unter starker Vergrösserung gesehen hatte.

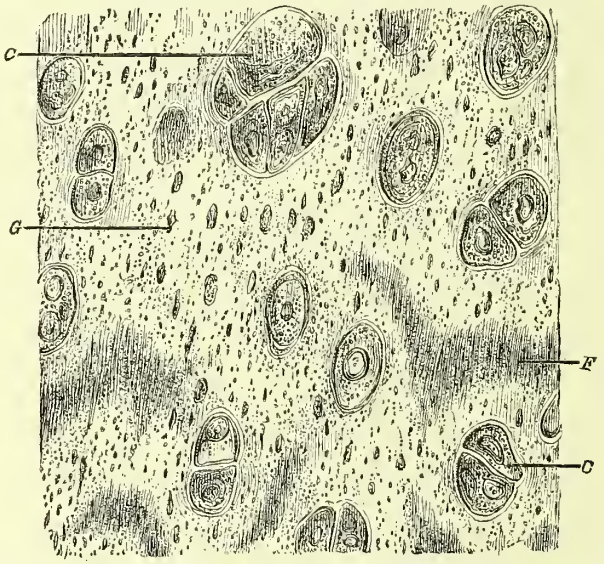

Fig. 82. Schildknorpel eines Erwachsenen. Horizontalschnitt.

C C Knorpelkörperchen; *F* fibröser Antheil der Grundsubstanz; *G* Körnchen lebender Materie. Vergr. 600.

In den in Rede stehenden Präparaten waren viele der Knorpelkörperchen grösser und gröber gekörnt, als gewöhnlich, im Uebrigen aber deren Verhalten, desgleichen jenes der hyalinen und fibrösen Grundsubstanz, ganz so, wie in den früher beschriebenen Präparaten. Das intranucleare, intracorpusculare und intercorpusculare Netzwerk war bei hohen Vergrösserungen allenthalben gut zu sehen. Das Ungewöhnliche jedoch war, dass schon bei geringer Vergrösserung die Grundsubstanz mit Körnchen oder Klümpchen durchsäet oder durchstreut erschien, welche an Grösse von einem eben sichtbaren Pünktchen bis zum annähernden Umfange eines gewöhnlichen Knorpelkörperchens schwankten. Selbstverständlich muss jeder Gedanke an pathologische Veränderungen wegfallen, wie man sie entweder als körnige Degeneration der Grundsubstanz oder Incrustation der Körperchen beschrieben hat. Nicht nur war das Aussehen von diesen Zuständen gänzlich verschieden und der Knorpel selbst gesund, wie man anderweitig und aus dem Befinden des Mannes, wie auch der Todesursache erschliessen durfte, sondern konnte auch die wahre Natur der Klümpchen durch die Untersuchung mit stärkeren Vergrösserungen vollständig klar gelegt werden. (S. Fig. 82.)

Bei einer Vergrösserung von 600 konnte man dieselben gegenseitigen Verhältnisse beobachten. Die Klümpchen in der Grundsubstanz schwankten immer noch zwischen dem eben Sichtbaren bis zur Grösse der kleinsten Knorpelkörperchen; jedoch traten an den grösseren Klümpchen Differenzirungen auf, welche deren Structur jener der Knorpelkörperchen nahe brachte. In manchen waren ein oder mehrere Vacuolen, in anderen eine grosse, selbst zwei kleinere kernähnliche Bildungen vorhanden und einige, hie und da in einem Gesichtsfelde, zeigten sogar unregelmässige Zwillings- oder Drillingsbildungen.

Die stärksten Vergrösserungen klärten die Natur dieser Klümpchen vollständig auf. Es ergab sich, dass es Bildungen der lebenden Materie seien. Die grösseren zeigten in ihrem Inneren eine netzförmige Structur, manche ohne Kern, andere mit solchem, und wenn letztere vorhanden waren, erschienen sie entweder homogen oder auch reticulirt. Die Klümpchen, mit Ausnahme der kleineren, umgab je ein heller Saum, durch welchen konische Fortsätze in das Netzwerk der Grundsubstanz ausstrahlten und sämmtliche, einschliesslich der kleinsten zarten Fortsätze mündeten in dieses Netzwerk, so dass sie als Bestandtheile des Netzwerkes selbst, nämlich als verdickte Knotenpunkte desselben aufgefasst werden mussten. (S. Fig. 83.)

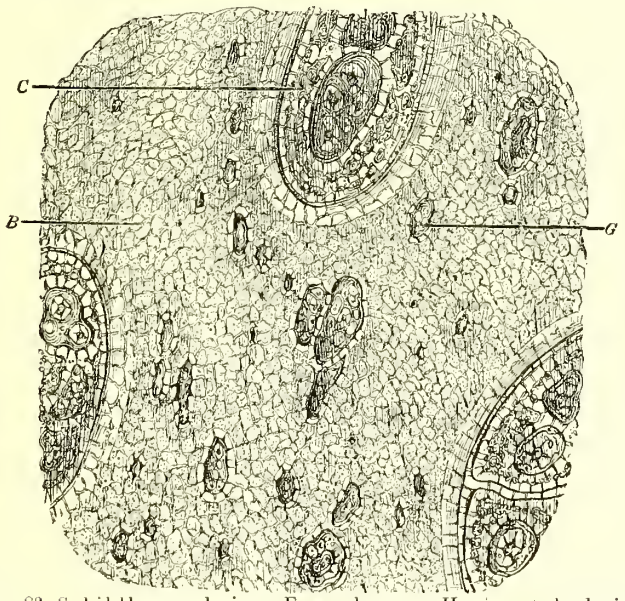

Fig. 83. Schildknorpel eines Erwachsenen. Horizontalschnitt.
C Knorpelkörperchen; *B* sogenannte hyaline Grundsubstanz; *G* Klümpchen lebender Materie. Vergr. 1200.

Nachdem man ein solches Präparat durchstudirt hatte, war es ein Leichtes, die intrareticularen Körnchen, wie sie in dem in Fig. 81 abgebildeten Alkoholpräparate zur Ansicht kamen, richtig zu deuten.

Die Entwicklung des Knorpels[1]). Der Hyalinknorpel geht, gleichwie die eben geschilderten Gewebe, aus dem indifferenten Mark-

[1]) „Untersuchungen über das Protoplasma. IV. Die Entwickelung der Beinhaut, des Knochens und des Knorpels". Sitzungsber. d. Akad. d. Wissensch. in Wien. 1873.

gewebe hervor, welches bei menschlichen Embryonen zwischen dem 4. und 5. Monat, und bei neugeborenen Hunden, Katzen und Kaninchen noch reichlich in den gefässhaltigen Knorpelmarkräumen aufgespeichert ist.

Seit *Schwann* ist der Irrthum allgemein verbreitet, dass die Blutgefässe erst vor der beginnenden Ossification in den Hyalinknorpel hineinwachsen. Schon in den frühen Entwicklungs-Perioden des Knorpels sind in demselben Blutgefässe — Arterien, Venen und Capillaren — führende Markräume vorhanden, welche sich, wie *Bubnoff*[1]) nachgewiesen hat, bis in ein vorgeschrittenes Alter hinein erhalten.

In solchen Markräumen finden wir nebst einer gewissen Anzahl von Blutgefässen das Markgewebe, welches aus kugeligen oder spindelförmigen Körperchen, und einer geringen Menge einer myxomatösen oder faserig-reticulirten Grundsubstanz aufgebaut wird. Mit schwächeren Vergrösserungen gewinnt man den Eindruck, dass die Grenzlinie zwischen dem Mark- und Knorpelgewebe an manchen Stellen scharf ausgeprägt ist, während an anderen eine solche Grenze undeutlich oder gar nicht in die Augen fällt. An den peripheren Antheilen des Markgewebes, nächst dem Knorpel, sehen wir Reihen von spindelförmigen oder oblongen Körperchen, welche den Markkörperchen an der Grenze des in Entwicklung begriffenen Knochengewebes ganz ähnlich sehen. (S. Fig. 84.)

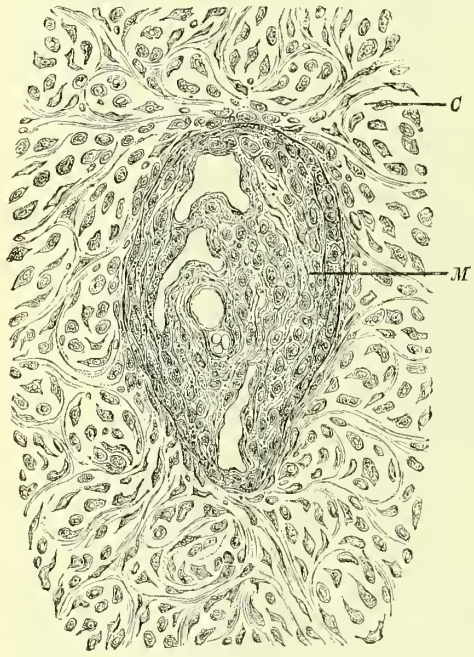

Fig. 84. Hyalinknorpel vom Condylus tibiae eines 4 Monate alten menschlichen Embryo. Sagittalschnitt. Chromsäurepräparat. (Publ. 1873.)

M Markraum im Querschnitte, enthaltend Blutgefässe und Markgewebe; *C* Knorpel mit ausgeprägten Territorien der Grundsubstanz. Vergr. 200.

An den von fertigem Knorpelgewebe begrenzten Rändern eines Markraumes trifft man beim neugeborenen Hunde im Knorpel des Kniegelenkendes des Oberschenkelbeins nicht selten Gruppen von Markelementen, deren Peripherie theilweise mit anscheinend homogener Grundsubstanz in-

[1]) Sitzungsber. der Wiener Akademie d. Wissench. 1868.

filtrirt ist, während der centrale Theil das Knorpelkörperchen darstellt. Es ragen dann in das Lumen des Markraumes hinein im optischen Durchschnitte halbkreisförmige, homogene Felder, oder es findet an den Rändern des Markraumes ein allmäliges Uebergehen von Mark- in Knorpelgewebe statt, wobei eine Summe spindelförmiger Markelemente zu spindelförmigen, bisweilen mit zart gestreifter Grundsubstanz versehenen Knorpelgewebseinheiten, Territorien, umgewandelt wird. In ersterem Falle ist das Resultat ein der globulären Form der Gewebseinheit entsprechendes, centrales, rundliches; in letzterem Falle der Spindelform der Gewebseinheit entsprechend ein längliches, spindelförmiges Knorpelkörperchen [1]). (S. Fig. 85.)

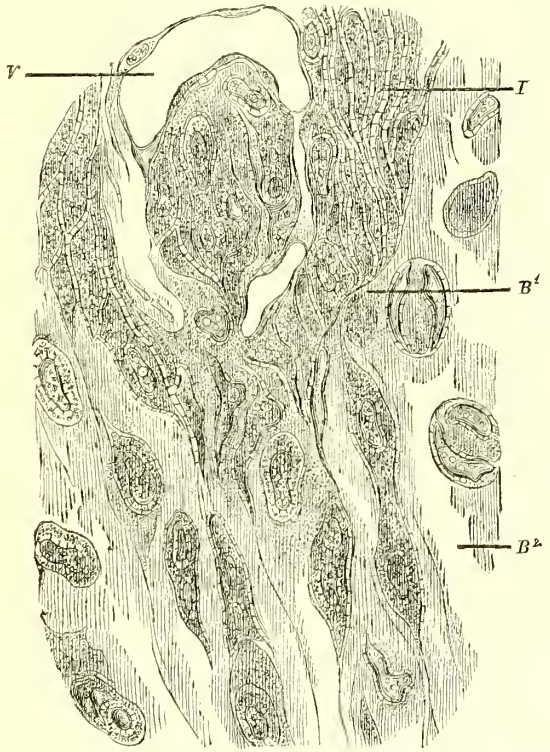

Fig. 85. Hyalinknorpel vom Oberschenkelknochen eines neugeborenen Hundes. Sagittalschnitt. Chromsäurepräparat, mit Goldchlorid gefärbt. (Publ. 1873.)

V Schlinge eines capillaren Blutgefässes in einem Markraume des Knorpels; *I* verlängerte Markkörperchen im Stadium der Indifferenz; B^1 Grenzzone der Grundsubstanz; B^2 völlig entwickelte Grundsubstanz. Vergr. 800.

Es besteht übrigens ein ausgesprochener Unterschied zwischen den Territorien des Knorpels in sehr jungen und völlig entwickelten Thieren.

[1]) Sitzungsber. der Wiener Akademie d. Wissensch. 1868.

Im Gelenkknorpel menschlicher Embryonen zwischen dem 4. und 5. Monate, und jenem von neugeborenen Hunden und Katzen, welch' letztere in ihrem Entwicklungsgrade den ersteren entsprechen, sehen wir nur Territorien mit zahlreichen Knorpelkörperchen, mit spärlicher Grundsubstanz zwischen denselben, welche augenscheinlich nur von einem einzigen, oder einigen wenigen embryonalen oder medullaren Körperchen entstanden ist. Im erwachsenen Thiere hingegen enthält ein Territorium bloss ein oder wenige Knorpelkörperchen in Zwillings- oder Drillingsbildungen, zwischen welchen die Grundsubstanz eine geringe Breite einnimmt, während dieselbe in den peripheren Abschnitten mächtige Lager erzeugt, welche von einer entsprechend grossen Zahl von embryonalen oder medullaren Körperchen hervorgegangen sein müssen. Obgleich die Knorpelkörperchen sehr junger Thiere entschieden kleiner sind, als jene der Erwachsenen, liegt auch nicht der geringste Anhaltspunkt zur Annahme eines sogenannten „interstitiellen Wachsthums" vor, nämlich einer Massenzunahme sowohl der Körperchen, wie der schon gebildeten Grundsubstanz. Es erscheint von vornherein viel wahrscheinlicher, dass der embryonale Knorpel gar nicht dieselbe Bildung sei, von welcher der Knorpel des Erwachsenen entsteht; sicherlich sind nicht beide an derselben Stelle, soweit das Wachsthum und der Umfang des Gesammtkörpers in Betracht kommt. Ueberdies wächst der völlig entwickelte Knorpel gerade so wie jedes andere Gewebe, während des Ueberganges zum medullaren Zustande nur an beschränkten Stellen, woselbst eine neue Gruppirung der Markkörperchen stattfindet, um in der Folge neue Grundsubstanz zu bilden.

Diejenigen, welche ein „interstitielles Wachsthum" behaupten, vergessen, dass das Knorpelkörperchen, wenn einmal in der dichten, chondrogenen Grundsubstanz eingebettet, nicht an Umfang zunehmen kann, ausser es geht zum mindesten am Rande der das Körperchen enthaltenden Höhle eine Verflüssigung dieser Substanz voraus. Dies ist derselbe Einwand, welchen man gegen die Hypothese einer Theilung der Knorpelkörperchen im völlig entwickelten Gewebe erheben kann. Die Wahrscheinlichkeit ist von vornherein viel grösser, dass der Knorpel während des Wachsthums des Gesammtkörpers aus medullaren oder embryonalen Körperchen an der Peripherie hervorgeht, während die centralen Antheile zu Markgewebe zu Gunsten des wachsenden Knochengewebes umgewandelt werden. Die „Appositionstheorie" erscheint von diesem Standpunkte aus als die einzig berechtigte, indem man mit derselben keine Schwierigkeiten hat, die Neubildung von Knorpel aus dem Perichondrium, oder anderen peripheren Bildungen des Bindegewebes zu begreifen, stets, wie sich das von selbst versteht, durch das Vermittlungsstadium von Markgewebsbildung. Dieser Process geht offen-

bar während der Entwicklung des Gesammtkörpers ununterbrochen vor sich.

Im Wesen völlig ähnlich ist die Entwicklung von Knorpelgewebe mit streifiger Grundsubstanz, wie ich dieselbe am Cond. femoris von Kaninchen, nahe der Lateralfläche des Gelenkknorpels verfolgen konnte. Hier sind nämlich an jenen Stellen, wo ein Uebergang von hyalinem Knorpel- in Sehnengewebe stattfindet, Zwischenstufen von streifigem Knorpel vorhanden und in diesen wieder Felder von Hyalinknorpel eingeschaltet. Man kann sich bequem überzeugen, dass der jeweilige Charakter der Knorpelgrundsubstanz — hyalin, streifig, faserig — lediglich von der Anordnung der ursprünglichen, indifferenten Protoplasmaklümpchen abhängig ist.

Ein gutes Object für das Studium der Entwicklung des Knorpelgewebes lernte ich endlich an dem, durch subcutane Fractur der Unterschenkelknochen von Hunden und Katzen hervorgerufenen periostalen Knorpel-Callus kennen. Hier erfolgt von, central Blutgefässe und peripher Spindelelemente (entzündliche Neubildung) enthaltenden Nestern aus die Neubildung von Knorpel. Die zunächst um das periostale Blutgefäss herum gelagerten Elemente sind kugelig; dann folgen Lagen spindelförmiger Körper, deren Kerne zum Theile im Schwinden begriffen sind, und welche aus dem Stadium der gleichmässigen Körnung unmittelbar in jenes der Infiltration mit leimgebender (chondrogener?) Substanz übergehen.

In diesen Nestern kann man auch die Umwandlung von capillaren Blutgefässen, deren früher hohl gewesenes Protoplasma solid geworden und hierauf in kleine Markelemente differenzirt wurde, zu „Knorpelzellen“ verfolgen. Der Vorgang ist im Wesentlichen derselbe, wie ich ihn im höheren Alter des normalen Knochens geschildert habe, nur dass das Resultat hier die Bildung von Knochen-, dort von Knorpelgewebe ist.

In demselben Knorpel-Callus begegnet man aber auch zahlreichen Nestern, in welchen aus Knorpelelementen rothe Blutkörper und Blutgefässe hervorgehen (s. S. 101), — die Vorläufer der Ausschmelzung des nunmehr verkalkenden Knorpelgewebes.

Die embryonalen oder medullaren Elemente sind also unter allen Umständen die eigentlichen Gewebsbildner. Die von *Gegenbaur* ausgegangene Bezeichnung „Osteoblasten“ für die Markelemente des Knochens, wo dieselben ein continuirliches Protoplasmalager bilden, scheint nunmehr nicht bezeichnend genug zu sein. Mit demselben Rechte könnten wir von „Periostoblasten“, „Chondroblasten“ etc. sprechen, während doch alle genannten Gewebe nur aus einer identischen Gewebsform hervorgehen, nämlich aus Markgewebe, und nur die jeweilige Grup-

pirung dieser „Blasten“ in dem, der neuen Bildung von Gewebe vorausgehenden Indifferenz-Stadium das Gewebsresultat bedingt. Die Gruppirung erfolgt aber vom Haus aus in bestimmten Formen, welche den späteren Gewebseinheiten und Territorien entsprechen.

1873 gab ich die Möglichkeit zu, dass es nur einer gewissen Schwankung in den physiologischen Bedingungen bedürfe, um eine Gewebsform in die andere überzuführen, so dass jede der Hauptformen der Grundsubstanz unter Umständen sofort in eine andere übergehen, ja in eine andere sogar direct umgewandelt werden könnte. Ich dachte damals, dass durch einfache Ablagerung von Kalksalzen in der Grundsubstanz aus Periost — Knochen, aus Knorpel osteoides Gewebe hervorgehen würde. Diese Möglichkeit erscheint mir heute beträchtlich eingeschränkt, so zwar, dass mir selbst eine directe Umwandlung von hyalinen zu Faserknorpel zweifolhaft erscheint. Ich bin heute sicher, dass eine Art von Grundsubstanz, eine Art von Bindegewebe niemals in eine andere Art umgewandelt werden kann, ausser durch das Mittelstadium der Bildung von Markgewebe. Ein völlig entwickeltes Gewebe muss zuerst in den embryonalen Zustand zurückkehren, bevor ein neues, von demselben verschiedenes Gewebe hervorgehen kann; und jedes Wachsthum eines Gewebes beruht auf der Bildung vorerst von embryonalem oder Markgewebe.

Remak [1]) war der Erste, der unseren heutigen Anschauungen über die Bildung der Grundsubstanz des Knorpels nahe kam, indem er behauptete, dass diese Substanz zwischen der äusseren und inneren Membran der Knorpelzelle abgelagert werde, worauf die äussere Membran zu Grunde geht, und die Schichten der „parietalen Substanz“ zur Bildung der intercellularen Substanz verschmelzen.

E. Brücke [2]) hat in Uebereinstimmung mit den Anschauungen von *Max Schultze* die äusserste Schicht der ursprünglich membranlosen Knorpelzellen als diejenige betrachtet, welche sich in die Knorpelgrundsubstanz im engeren Sinne umwandelt; er hält die den nicht metamorphosirten Theil des Zellenleibes umgebende Schicht der Grundsubstanz für fester, als das übrige, wodurch eben eine Kapsel zur Darstellung kommt. Aehnliche Anschauungen bezüglich der Bildung einfacher und geschichteter Kapseln vertritt auch *R. Heidenhain* [3]). Wären diese Ansichten in jeder Beziehung richtig, so müssten wir in dem sich entwickelten Knorpel ganz bedeutend grosse Körperchen finden, deren Umfang dem gesammten Territorium entsprechen würde, bevor

[1]) *Müller's Archiv.* 1852.

[2]) „Die Elementarorganismen“. Sitzungsber. der Wiener Akademie der Wissensch. 1861.

[3]) „Studien des physiolog. Institutes zu Breslau“. 1863.

die Veränderungen an der Peripherie stattgefunden haben. Die Thatsachen beweisen aber das gerade Gegentheil, indem im embryonalen Knorpel die Körperchen stets kleiner sind, als in jenem der Erwachsenen.

A. Spina [1]) hat nachgewiesen, dass im völlig entwickelten Knorpel mit zunehmendem Alter die Grundsubstanz an Masse zunimmt, und zwar auf Kosten der Knorpelkörperchen. Diese werden blass, fein gekörnt, ihrer Kerne beraubt, worauf sie in der Grundsubstanz völlig untergehen. Das protoplasmatische Netz der Zellen, so sagt er, geht nicht verloren, sondern bleibt in der Grundsubstanz, wenn auch mit etwas verändertem Charakter erhalten. Dies würde erklären, warum im Gelenkknorpel von Greisen die Körperchen so überaus klein und spärlich sind. *Spina*'s Behauptungen kann ich auf Grundlage meiner Beobachtungen vollinhaltlich bestätigen; seine Anschauungen haben sich, ich darf es mit Genugthuung aussprechen, meinen in 1873 ausgesprochenen in befriedigender Weise genähert. Wie aber mit solchen Anschauungen noch die Zellenlehre aufrecht erhalten werden kann, ist mir nicht ersichtlich.

4. Das Knochengewebe.

Geschichte. Das Wachsthum des Knochens war Gegenstand sehr genauer Studien im XVII. und XVIII. Jahrhundert, demnach lange bevor man irgend etwas Bestimmtes über seine Structur wusste. *Adrianus Spigelius* [2]) war der Erste, der behauptet hatte, dass die Knochen entweder aus Knorpel hervorgehen oder durch Apposition wachsen.

Clopton Havers [3]) fand, dass der Knochen aus Knorpel hervorgeht.

Robert Nesbitt [4]) sagt, dass es keine einzige Erscheinung gibt, welche die Ansicht unterstützen könnte, dass die Knochen etwas anderes seien, als indurirter Knorpel, oder dass sie aus der Umwandlung der knorpeligen Substanz hervorgehen, und alle knöchernen Bildungen sind ganz und gar durch Ablagerung einer kalkigen Materie erzeugt.

In der Mitte des XVIII. Jahrhunderts behauptete *Duhamel* [5]), und zwar nach Experimenten von systematischer Fütterung verschiedener Thiere mit Krapp, dass die Knochen vom Periost aus wachsen; während ihm *A. v. Haller* widersprach, indem er jede Betheiligung des Periostes in diesem Processe läugnete. Man sieht, es ist dies genau derselbe Streit, wie er noch in unseren Tagen mit bedauernswerther Ausdauer durchgefochten wird.

John Hunter [6]) fand, dass im Wachsthum der Knochen zwei Processe gleichzeitig betheiligt sind und sich gegenseitig unterstützen: Die Arterien bringen das

[1]) „Untersuchungen über die Bildung der Knorpelgrundsubstanz". Sitzungsber. d. Wiener Akad. d. Wissensch. 1880.

[2]) „De Formatione Foetu". 1631. Die früheste Literatur findet man in *Alb. Kölliker*: „Die normale Resorption des Knochengewebes". Leipzig 1873. Die spätere Literatur von 1836 bis 1878 gibt *M. Kassowitz*: „Die normale Ossification" etc. *Wiener med. Jahrb.* 1879.

[3]) „Osteologia Nova; or Some New Observations in the Bones". London. 1691.

[4]) Human Osteogeny, explained in two lectures. London. 1731.

[5]) „Mémoires de l'Académie de Paris". 1742.

[6]) „Experiments and Observations on the Growth of Bone", from the papers of the late Mr. *Hunter*, by *Everard Home*. London. 1798.

Nahrungsmaterial zur Vergrösserung des Knochens, die absorbirenden Gefässe sind gleichzeitig dazu bestimmt, Theile der alten Knochen zu entfernen, um so den neuen die eigentliche Gestalt zu geben. Auf diese Weise wird der Knochen vergrössert, ohne dass in seiner äusseren Form eine wesentliche Veränderung stattfinden würde.

J. Howship[1]) spricht von auskleidenden Membranen jener Kanäle des Knochens, welche die Blutgefässe führen; er sah die Auskleidung nicht im völlig erwachsenen Knochen, „möglicher Weise, weil die Circulation des rothen Blutes im erwachsenen Knochen mehr beschränkt ist, als im jungen". Er gibt Abbildungen von lacunären Erweiterungen der Kanäle, welche augenscheinlich durch krankhafte Processe hervorgerufen wurden.

Nachdem die Knochenkörperchen, vielmehr die Lacunen und deren Kanälchen durch *Purkinje* und *Deutsch* (1834) bekannt geworden waren, erwies *Johannes Müller*[2]) deren Verbindung und sprach die Vermuthung aus, dass alle diese Räume mit gelöstem Kalk erfüllt seien und demnach „Canaliculi chalicophori" genannt werden sollten.

Lessing[3]) lenkte zuerst die Aufmerksamkeit auf die Thatsache, dass das dunkle Aussehen der Lacunen und Kanälchen im trockenen Knochen auf deren Luftgehalt beruht und war geneigt, dieselben als ein lacunäres System zu betrachten, welches im lebenden Knochen mit Flüssigkeit erfüllt ist. *Klebs* hatte viel später die wunderbare Entdeckung gemacht, dass der Inhalt dieser Räume in älteren, selbst frischen Knochen ein gasförmiger sei.

J. Virchow[4]) stellte auf, dass die lacunären und canaliculären Räume wirklich prismatische seien und durch Behandlung trockener Knochen mit Säuren als wirkliche „Knochenzellen" isolirt werden können. Ihm widersprach *E. Neumann*[5]), der mit grosser Bestimmtheit nachwies, dass *Virchow*'s verzweigte Zellen nichts anderes sind, als die verdichteten Wände der Lacunen und der grösseren Kanälchen, welche als elastische Substanz der Wirkung selbst starker Säuren und Alkalien Widerstand leisten. Dieselbe Substanz wurde auch in den Wandpartien der *Havers*'schen Kanäle gefunden.

A. Kölliker[6]) fand, dass an der äusseren Oberfläche wachsender Knochen eine Absorption stattfindet. *Virchow* gab schon 1853[7]) zu, dass eine solche Absorption an den Gehirnflächen der Schädelknochen vor sich gehe. *Virchow* hatte auch 1852 die Behauptung aufgestellt, dass die buchtigen Aushöhlungen, die sogenannten *Howship*'schen Lacunen an der Oberfläche kranker Knochen von einem Ausschmelzen der Knochensubstanz herrühren, welche den Zellterritorien entspricht; später sprach er zuerst aus, dass die durch Lösung der intercellularen Substanz freigewordenen Knochenzellen zu Markzellen umgewandelt werden.

Tomes und *De Morgan*[8]) beobachteten in cariösen und Milchzähnen buchtige Höhlen und folgerten daraus: „Wenn wir diesen Zustand mit der Thatsache

---

[1]) „Microscopic Observations on the Structure of Bone". *Medico-Chirurgical Transactions.* London. 1816.

[2]) *Müller's Archiv.* 1836.

[3]) „Ueber ein plasmatisches Gefäss-System in allen Geweben, insbesonders in Knochen und Zähnen". Hamburg 1846.

[4]) Würzburger Verhandlungen. 1850.

[5]) „Beiträge zur Kenntniss des normalen Zahnbein- und Knochengewebes". Königsberg. 1863.

[6]) Mikroskopische Anatomie. 1850.

[7]) *Virchow's Archiv.* Bd. IV. 1852; Bd. V. 1853.

[8]) „Observations on the Structure and Development of Bone". 1852. *Philosoph. Transact.* 1853.

verbinden, dass die den Embryo bildenden kernhältigen Zellen die Eigenschaft besitzen, das in ihrer Umgebung liegende Material sich anzueignen, um es zu ihrem eigenen Wachsthum zu verwerthen, wird es schwer, sich dem Glauben zu verschliessen, dass die in Berührung mit dem schwindenden Knochen am Dentin liegenden Zellen jene Gewebe aufnehmen. Als Einwand gegen die Annahme, dass der Knochen von den Zellen absorbirt wird, mag die Dichtigkeit des ersteren gelten; man muss aber bedenken, dass die Dichtigkeit dem Knochen durch die anliegenden weichen Gewebe mitgetheilt wird und dann scheint kein genügender Grund gegen die Annahme vorhanden zu sein, dass dieselben auch in der Verminderung der Dichtigkeit des Knochens wesentlich betheiligt sind“ [1]).

Heinrich Müller[2]) publicirte 1858 seine Epoche machenden Untersuchungen über die Entwicklung des Knochens, welche die Grundlage unserer heutigen Anschauungen über diesen Gegenstand bilden. Seinen Beobachtungen wird im Kapitel über die Entwicklung des Knochens volle Rechnung getragen werden; daselbst werde ich auch auf die trefflichen Untersuchungen von *Gegenbaur* (1865) und *Waldeyer* (1866) Bezug nehmen.

Ed. Láng[3]) war der Erste, der behauptete, dass im frischen Knochen eben getödteter Thiere die Lacunen Protoplasma enthalten, welches bis zu einem gewissen Grade mit der Eigenschaft der amöboiden Bewegung begabt ist und von welchem die entzündliche Neubildung ausgeht.

Im letzten Decennium wurde eine lebhafte Controverse über die Frage geführt, ob ein Wachsthum des Knochens durch Expansion, das sogenannte „interstitielle Wachsthum“, bestehe oder nicht.

Ruge[4]) wurde auf Grundlage seiner Zählungen und Messungen der Entfernung zwischen den einzelnen Knochenkörperchen ein Vertheidiger der Theorie eines interstitiellen Wachsthums.

Jul. Wolff[5]) behauptete das Vorhandensein eines interstitiellen Wachsthums mit grosser Energie und läugnete jede Apposition von Seite des Knorpels und der Beinhaut. *Lieberkühn*[6]) hingegen bestätigte die alten und wohl begründeten Ansichten über die Apposition. Neuerdings hat wieder *Strelzoff*[7]) die Annahme eines interstitiellen Wachsthums begünstigt. Ihm wurde von *Steudener*[8]) widersprochen, der den Beweis führte, dass die Knochenkörperchen mit zunehmendem Alter etwas an Umfang abnehmen und indem dadurch die Masse der Grundsubstanz etwas zunimmt, rücken die Knochenkörperchen anscheinend auseinander.

V. Ebner[9]) kam durch Maceration des Knochens in einer 10—15% Lösung von Kochsalz, welcher er eine 1—3% Lösung von Salzsäure zusetzte, zu der Folgerung, dass die Lamellen des Knochengewebes aus Fibrillen aufgebaut sind. Diese können nach ihm nur auf kurze Entfernungen isolirt werden, indem sie mit einer Kittsubstanz vermengt und aneinander gehalten werden, welche die Kalk-

[1]) In dieser historischen Skizze sind die wörtlichen Citate *Kölliker* (l. c.) entnommen.

[2]) *Zeitschr. für wissensch. Zoologie.* Bd. IX.

[3]) „Untersuchungen über die ersten Stadien der Knochenentzündung“. *Wiener med. Jahrb.* 1871.

[4]) *Virchow's Archiv.* Bd. 49.

[5]) *Virchow's Archiv.* Bd. 50.

[6]) *Sitzungsber. der Marburger Gesellsch.* 1872.

[7]) *Untersuchungen aus dem pathol. Institut in Zürich.* 1873.

[8]) „Beiträge zur Lehre von der Knochenentwicklung“. *Abhandlungen der Naturforscher-Gesellschaft zu Halle.* 1875.

[9]) „Ueber den feineren Bau der Knochensubstanz“. *Sitzungsberichte der Wiener Akademie der Wissensch.* 1875.

salze enthält, während die Fasern selbst zwar leimgebend, aber nicht mit Kalksalzen infiltrirt sind. Fasern, welche von einer Lamelle zur Oberfläche des Knochens verlaufen, stellen die perforirenden *Sharpey*'schen Fasern dar.

C. Langer[1]) publicirte werthvolle Beiträge zur Kenntniss der Vertheilung der Blutgefässe in Röhren- und flachen Knochen.

M. Kassowitz[2]) schrieb einen sehr ausgedehnten Aufsatz über die Bildung des Knochens, indem er auch specielle Rücksicht auf den Periostal-Knorpel nahm.

Methoden. Eine der sonderbarsten Thatsachen in der Histologie ist, dass, obgleich man seit Jahren trockene Präparate als zur mikroskopischen Untersuchung untauglich erkannt hat, der Knochen immer noch im trockenen Zustande untersucht wird. Alle Lehrbücher aller Sprachen über Histologie geben sehr genaue Anweisungen, wie man trockene Knochen in dünne Plättchen zersägen und diese hierauf dünn schleifen müsse, um sie dann in Canada-Balsam aufzubewahren. Derlei Präparate sind zur mikroskopischen Untersuchung selbstverständlich nur von äusserst geringem Werthe. Präparate trockener Knochen sind zum Aufstellen histologischer Thatsachen in beiläufig demselben Sinne zu gebrauchen, wie silbergefärbte Präparate anderer Gewebe, indem in beiden das Gerüst des Gewebes, die leimgebende Grundsubstanz zur Anschauung kommt, während die weichen Theile, der wirkliche Sitz des Lebens, zerstört werden.

Meiner Erfahrung gemäss gibt es nur einen Weg, um das Knochengewebe zum Studium seiner feineren Verhältnisse geeignet zu machen, und dieser ist das Weichmachen des frischen Knochens mittelst einer $^1/_2\,\%$ Lösung von Chromsäure, welcher man von Zeit zu Zeit sehr geringe Mengen verdünnter Salzsäure zufügen darf. Wenn man die Chromsäurelösung jeden 4. oder 5. Tag erneuert und für kleine Stücke von Knochen verhältnissmässig grosse Mengen der Flüssigkeit benützt, kann das Präparat nach einigen Wochen leicht mit dem Rasirmesser geschnitten werden. Diese Methode wurde von *H. Müller* schon 1858 eingeführt, aber bisher viel zu sehr vernachlässigt. Die besten Präparate zur mikroskopischen Untersuchung erhält man von Abschnitten, in welchen die Grundsubstanz nicht vollständig entkalkt ist, indem hier sowohl die Knochenkörperchen und deren Fortsätze, wie auch die entsprechenden Höhlen in der Grundsubstanz, die Lacunen und Kanälchen, am besten erhalten bleiben. Zur Aufbewahrung der Schnitte sollte man nur verdünntes Glycerin gebrauchen.

Eine Anzahl von Forschern hatte versucht, die Frage zu lösen, ob die Kalksalze in der Grundsubstanz nur mechanisch abgelagert, oder daselbst eine chemische Verbindung der Molecule des Leimes mit jenen

[1]) „Ueber das Gefäss-System der Röhrenknochen". *Denkschr. d. Wiener Akad. d. Wissensch.* 1875. „Ueber die Blutgefässe der Knochen des Schädeldaches". *Denkschr. d. Wiener Akad. d. Wissensch.* 1877.

[2]) „Die normale Ossification" etc. *Wiener med. Jahrb.* 1879.

der Kalksalze besteht. Diese Frage wird aller Wahrscheinlichkeit nach nie vollständig gelöst werden können. So viel ist sicher, dass durch das Ausziehen der Kalksalze mittelst Chromsäurelösung in der leimgebenden Grundsubstanz keine wesentlichen Veränderungen hervorgerufen werden.

Knochenkörperchen. Schon 1850 hatte *R. Virchow* die Identität der „Knochenzellen" mit anderen „Bindegewebszellen" ausgesprochen. Obgleich er sich anfänglich der irrthümlichen Anschauung hingab, dass die Wände der Knochenhöhlen die eigentlichen Knochenzellen seien, gab er später zu, dass die mit einer Flüssigkeit erfüllten Höhlen die Knochenzellen enthalten. Er hatte auch zuerst erkannt, dass diese Bildungen der Sitz des Lebens und im Stande seien zu proliferiren und Markgewebe zu erzeugen.

Erst 1871 gelang es *Ed. Láng* in *Stricker*'s Laboratorium nachzuweisen, dass die Knochenkörperchen aus lebender Materie oder Protoplasma aufgebaut, und im frischen Zustande mit amöboider Bewegungsfähigkeit ausgestattet sind. Nach dieser Anschauung ist das Knochengewebe, wie jede andere Art des Bindegewebes aus einer verkalkten, leimgebenden Grundsubstanz aufgebaut, in welcher Höhlen und Verlängerungen dieser Höhlen die Lacunen und Kanälchen der früheren Histologen liegen; während die Lacunen mit lebender Materie erfüllt sind, — den Knochenzellen oder Knochenkörperchen. Zu jener Zeit war über den Inhalt der Kanälchen noch nichts Bestimmtes bekannt.

1872 [1]) unternahm ich es, das Knochengewebe sowohl im frischen, wie conservirten Zustande zu studiren. Ich konnte in Schnitten des frischen Knochengewebes vom Oberschenkelcondyl junger Kaninchen, welche mit einem Tropfen einer $^1/_2\%$ Lösung von Kochsalz, oder noch besser, *Müller*'scher Flüssigkeit auf den Objectträger gebracht wurden, mit einer Tauchlinse Nr. 10 von *Hartnack* die Knochenkörperchen erkennen. Es waren rundliche oder oblonge Körper von grauer Farbe, eingebettet in einer glänzenden Grundsubstanz, welch' letztere von zahlreichen, hellen Kanälen durchzogen erschien. In den frischen, undeutlich gefleckten oder gekörnten Knochenkörperchen konnte ich häufig je eine kernähnliche Bildung mit zackigen Contouren erkennen. „Der Zellkörper", so sagte ich, „ist von einer schmalen, helleren Zone umgeben, in welcher zahlreiche, vom Zellkörper abgehende conische Fortsätze auftauchen, von gleichem Aussehen, wie der Zellkörper selbst". An vielen Stellen konnte ich diese ungemein zarten verzweigten Fortsätze auf eine grosse Strecke in die Grundsubstanz hinein verfolgen, und sah, dass sie sich mit Fortsätzen benachbarter Körperchen vereinigten. Wo die Fortsätze nicht

[1]) „Studien am Knochen und Knorpel". *Wiener med. Jahrbücher.* 1872.

weit vom Körper weg verfolgt werden konnten, fand ich als deren Verlängerungen die hellen, verzweigten Kanälchen in der Grundsubstanz.

Die Fortsätze und deren Anastomosen waren an mit Goldchlorid gefärbten Präparaten, wo die dunkelvioletten Körperchen vom blassvioletten Grunde sich scharf abhoben, sehr deutlich sichtbar. Die Fortsätze konnten auch an Präparaten von mit Milchsäure entkalkten Knochen nachgewiesen werden. Mit der letzteren Methode schienen die Körperchen nicht geschrumpft zu sein, indem der Saum zwischen denselben und der Grundsubstanz nicht breiter war, als in frischen Präparaten.

In Präparaten von in Chromsäurelösung conservirten Knochen erschienen die Körperchen etwas geschrumpft; die Grundsubstanz, in welcher die die Knochenkörperchen enthaltenden Höhlen lagen, war von zahlreichen Kanälchen durchsetzt. Die meisten Fortsätze eines Körperchens hatten die Gestalt conischer Stacheln, welche gegen die Lichtungen der Kanälchen mit feinen Spitzen gerichtet waren; aber nur in Wenigen der letzteren konnte ich eine körnige Substanz von den Eigenschaften des Körperchens selbst erkennen. Ich sagte: „In allen Fällen gewinnt man also am normalen Knochen die Ueberzeugung, dass die Knochenzellen Ausläufer tragen, welche theilweise in das System der Kanälchen hineinragen und theilweise mit einander anastomosiren, klar wird das System der Ausläufer erst, wenn man den Knochen künstlich zur Entzündung bringt". Eine der ersten im Processe der Knochenentzündung bemerkbaren Veränderungen war das Anschwellen des Körperchens und die vermehrte Deutlichkeit seiner Fortsätze. Die dadurch hervorgerufene netzförmige Zeichnung musste alle Zweifel über die Verbindungen der Fortsätze lösen. Diese Beobachtung ist auf Seite 131, Fig. 40 bildlich dargestellt.

Im Jahre 1872 war ich mir der Bedeutung der Verbindungen der Knochenkörperchen noch nicht bewusst und es gelang mir erst 1 Jahr später die Structur des Knochengewebes zur Aufdeckung neuer histologischer Anschauungen zu verwerthen. Ich wurde durch sorgfältige Beobachtungen von Osteitis vollends zu der Ueberzeugung geführt, dass die Grundsubstanz von einer bedeutenden Menge lebender Materie in netzförmiger Anordnung durchsetzt sein müsse, welche nach Verflüssigung der Grundsubstanz frei wird und sich lebhaft an der entzündlichen Neubildung betheiligt. Directe Beweise der Anwesenheit dieses überaus zarten Netzwerkes im normalen Knochen konnte ich allerdings nicht liefern, indem alle zu diesem Zwecke angestellten Versuche mit Silber- und Goldfärbung sich als ungenügend herausstellten.

Die Knochenkörperchen sind wie alle Bindegewebskörperchen Bildungen der lebenden Materie, welche im Jugendzustande als compacte, homogene oder vacuolirte Klümpchen, in völliger Entwicklung hingegen

als kernhaltige Plastiden erscheinen. Ihre Gestalt schwankt bis zu einem gewissen Grade je nach der Gestalt der Territorien, in deren Mitte sie liegen. Wir finden kugelige Knochenkörperchen, welche durch zahlreiche radiäre Fortsätze die Sternform annehmen, in den frühesten Bildungen kugeliger Territorien. Kugelige Knochenkörperchen treffen wir auch an den peripheren Antheilen völlig entwickelter *Havers*'scher Systeme, in Uebereinstimmung mit den erstgebildeten Territorien eines solchen Systems; desgleichen im interstitiellen Knochengewebe zwischen diesen Systemen, an Stellen, wo sich Lamellen überhaupt nicht gebildet haben. Im gestreiften oder lamellirten Knochengewebe sind die Körperchen oblong oder spindelförmig, entsprechend der Richtung der Streifen oder Lamellen etwas gekrümmt, und sowohl durch grössere, von beiden Polen entspringende Fortsätze, wie auch durch zahlreiche zarte Fortsätze, welche von den Körperchen und deren gröberen Fortsätzen in einer nahezu rechtwinkeligen Richtung hervorbrechen, untereinander verbunden. In den *Havers*'schen Systemen sind die Körperchen leicht abgeplattet und zeigen ihre breiteste oblonge Fläche an Längsschnitten dort, wo das Messer die peripheren Antheile eines *Havers*'schen Systems getroffen hat, während sie das Aussehen schmaler Spindeln haben, wo das Messer durch die Mitte eines Lamellensystems verlief. An Querschnitten des Systems haben die Körperchen eine unregelmässige Gestalt, und schwanken wieder in ihrem Durchmesser je nach der Höhe, in welcher sie von dem Messer getroffen wurden. Eine Spindel muss selbstverständlich breiter erscheinen, wenn der Schnitt durch deren Mitte ging und schmal, wenn dies nahe den beiden Enden geschah.

Arten des Knochengewebes. Es gibt zweierlei Arten von Knochengewebe, welche übrigens in dem völlig entwickelten Individuum stets mit einander combinirt auftreten, nämlich das spongiöse oder Epiphysen-, und das compacte oder corticale Knochengewebe.

a) Das spongiöse oder Epiphysen-Knochengewebe wird aus Bälkchen aufgebaut, welche als ein Fach- oder Netzwerk die Markräume einschliessen. Es ist die ausschliesslich vorhandene Varietät in den frühen Entwicklungsstadien des Knochens, indem man im 4., 5. und 6. Monate des menschlichen Embryo, desgleichen in Hunden, Katzen und Kaninchen zur Zeit der Geburt kein anderes Knochengewebe findet, als das spongiöse. Im jugendlichen Skelet stellt dieses Gewebe die Epiphysen-Enden und die centralen Antheile der Röhrenknochen, ebenso die centralen Antheile der flachen und kurzen Knochen her. (S. Fig. 86.)

Das spongiöse Knochengewebe des Embryo ist stets gestreift und nicht lamellirt, während es im völlig entwickelten Skelet mehr oder weniger deutliche Lamellen aufweist. Die Räume zwischen den Bälkchen

des spongiösen Knochens sind in der Jugend mit reichlich vascularisirtem Markgewebe, dem „rothen Marke“ *Virchow*'s erfüllt; während sie im vorgeschrittenen Alter Fettgewebe, *Virchow*'s „gelbes Mark“ enthalten.

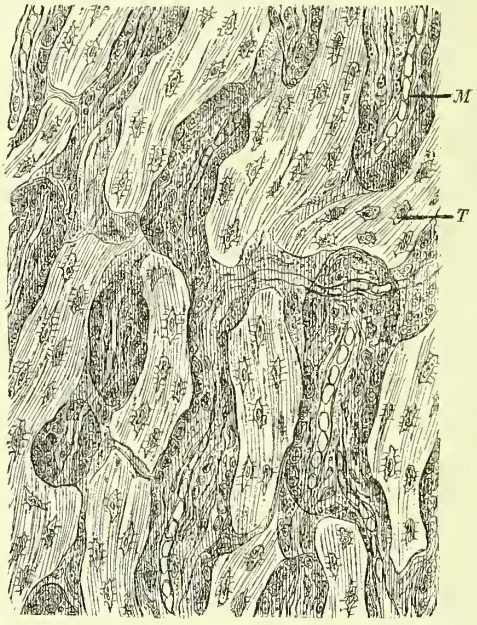

Fig. 86. Längsschnitt der Tibia eines neugeborenen Hundes. Chromsäurepräparat. (Publ. 1873.)

T Bälkchen des Knochengewebes, Knochenkörperchen enthaltend; *M* Markräume, erfüllt mit Markgewebe, welches in seinen mittelsten Abschnitten Blutgefässe trägt. Vergr. 200.

Im hohen Alter beobachtet man einen zunehmenden Schwund sowohl des spongiösen, wie des compacten Knochengewebes; ebenso sind in Greisen die Knochenkörperchen sehr klein und verhältnissmässig gering an Zahl, indem viele derselben zu Grundsubstanz umgewandelt wurden.

Das Verhältniss zwischen der spongiösen und compacten Structur wechselt in verschiedenen Knochen. Die kurzen Knochen sind in der Regel vorherrschend von spongiösem Gewebe aufgebaut und weisen an ihrer Peripherie nur eine dünne Schicht compacten Knochens auf. Flache Knochen haben in ihren mittleren Antheilen eine spongiöse Structur, die Diploë der Schädelknochen, während die Rindenschichten an der äusseren und inneren Fläche ganz von compacten Knochen hergestellt werden, wobei die äussere Rindenschicht gewöhnlich breiter und an Blutgefässen reicher erscheint, als die innere. Dünne, kleine und flache Knochen, wie das Sieb-, Thränen-, Pflugscharbein etc. können als abgeflachte Bälkchen der spongiösen Varietät angesprochen werden.

Die Röhrenknochen besitzen in ihrem Mittelstücke, nämlich der Diaphyse, eine breite Hülle von compacter Structur, welche gegen beide Enden, die Epiphysen hin allmälig an Breite abnimmt. Die letzteren Antheile, ebenso der centrale grosse Markkanal weisen den spongiösen Bau in sehr wechselnden Mengen auf. *H. Meyer* hat zuerst auf die Thatsache aufmerksam gemacht, dass die Bälkchen des spongiösen Abschnittes, insbesondere in den Epiphysenenden der Röhrenknochen nach einem bestimmten Gesetze angeordnet sind, und *J. Wolff* hat mit *Culmann*'s Hilfe die gesetzmässige Anordnung der Bälkchen, den Druck- und Zugrichtungen entsprechend, nach mathematischen Grundsätzen zu bestimmen getrachtet.

b) Das compacte oder corticale Knochengewebe besteht aus parallelen Lamellen, welche in inniger Beziehung zu den Blutgefässen stehen und dicht aneinander gelagert sind. Die Rinde sowohl der flachen, wie der Röhrenknochen wird von einem concentrischen System von Lamellen aufgebaut, welche den centralen Markraum umgeben, und dieses concentrische System ist in seinem Mitteltheile von einer Anzahl von Lamellensystemen, deren jedes ein centrales Blutgefäss umgibt, gewöhnlich in rechten Winkeln durchbrochen. Dadurch entstehen zwei periphere, um den centralen Markraum concentrisch angeordnete Systeme von Lamellen, von welchen das äussere stets breiter und besser entwickelt ist, als das innere, von welch' letzterem nicht selten nur Spuren vorhanden sind.

Der mittlere, zwischen beiden peripheren Systemen liegende Abschnitt wird mehr oder weniger rechtwinkelig von den *Havers*'schen Systemen durchsetzt. In Querschnitten der Rinde der Röhrenknochen sehen wir die Lamellen der beiden peripheren Systeme der Länge nach verlaufen, während die *Havers*'schen Systeme quer oder schief getroffen erscheinen. Zwischen den letzteren treten die Lamellen des sogenannten „interstitiellen oder intermediären" Knochengewebes in längsweiser Anordnung auf. (S. Fig. 87.)

Jedes *Havers*'sche System besteht aus Lamellen, welche in concentrischen Lagen um capillare Blutgefässe herum angeordnet sind. Diese Lamellen-Systeme sind in der Rinde der Röhrenknochen regelmässig, in jener der flachen Knochen hingegen unregelmässig aufgestellt. Der äussere Umriss eines Systems ist nie glatt und eben, sondern von einer Anzahl seichter Vorwölbungen, nämlich den erstgeformten Territorien hergestellt, und die Anhäufung dieser Bildungen gibt eben dem äusseren Contour des *Havers*'schen Systems ein wellenförmiges oder hügeliges Aussehen. Man trifft die Systeme bisweilen hart aneinander gelagert, so zwar, dass zwischen denselben nur sehr wenig intermediäres Knochengewebe vorhanden ist; andere Male stehen

die Systeme mehr oder weniger entfernt von einander und dazwischen tritt ein deutlich lamellirtes intermediäres Knochengewebe auf, dessen Lamellen mit jenen der peripheren Schichten mehr oder weniger parallel

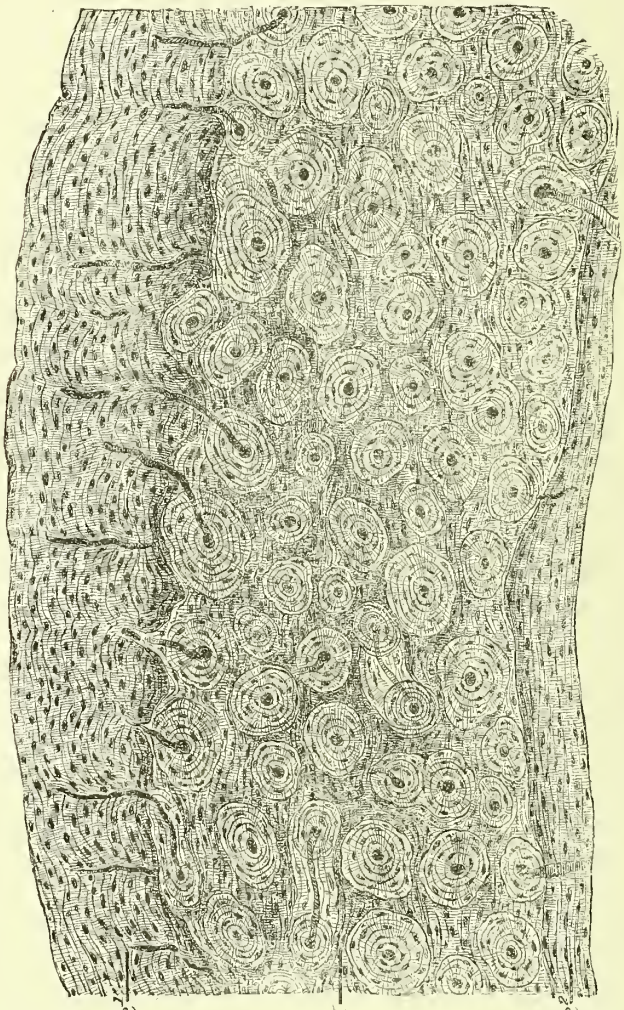

Fig. 87. Oberschenkelknochen einer erwachsenen Katze. Die Rinde im Querschnitte. Die Blutgefässe injicirt.

R^1 das äussere periphere System der Lamellen; R^2 das innere periphere System der Lamellen; *II* das intermediäre Lamellensystem, von kleineren, sogenannten *Havers*'schen Systemen, welche in queren und schiefen Richtungen getroffen sind, durchbrochen. Vergr. 50.

verlaufen. Dies rührt wahrscheinlich von der ursprünglichen Anordnung der Blutgefässe her, welche, wenn unter sehr spitzen Winkeln verzweigt, ihre Lamellensysteme nahe aneinander bringen; während bei einer Verzweigung unter wenigen spitzen Winkeln Zwischenräume zwischen den Systemen übrig bleiben würden, von einem deutlich lamellirten intermediären Knochengewebe eingenommen. Man gebraucht häufig den folgenden Vergleich, um die Bildung des Rindenknochens leicht ver-

ständlich zu machen: Man nehmo eine Anzahl von Zündhölzchen, wickle jedes mit einem Faden um, und wickle schliesslich einen Faden um das ganze Bündel; dann wird jedes Zündhölzchen einen *Havers*'schen Kanal, die Fäden um jedes einzelne den Lamellen-Systemen, und der Faden um das Bündel den peripheren Systemen entsprechen. Dieser Vergleich ist selbstverständlich nur dann zutreffend, wenn kein intermediäres Gewebe vorhanden ist. Man kennt übrigens das Gesetz, nach welchem sich die peripheren und *Havers*'schen Systeme bilden, nicht.

Mit stärkeren Vergrösserungen des Mikroskops erkennen wir, dass jedes *Havers*'sche System aus einer Anzahl concentrischer Lamellen besteht, welche aber nicht das ganze System hindurch vollkommen entwickelt sind. Sowohl innerhalb, wie zwischen den Lamellen sieht man Knochenkörperchen mit radiären Fortsätzen eingestreut, deren eine Anzahl die Lamellen durchzieht, ohne anscheinend direct mit Knochenkörperchen in Verbindung zu stehen. (S. Fig. 88.)

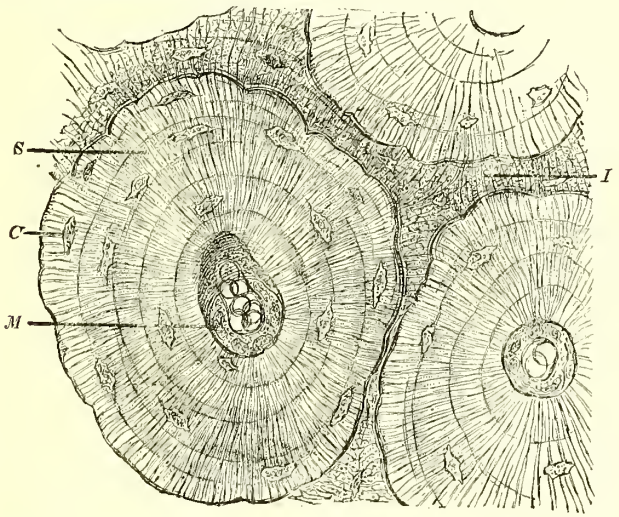

Fig. 88. Schienbein eines erwachsenen jungen Hundes. Die Rinde im Querschnitt. Chromsäurepräparat.

S ein *Havers*'sches Lamellensystem mit eingelagerten Knochenkörperchen *C*, von welchen radiäre Fortsätze abgehen; *M* centraler Mark- oder *Havers*'scher Kanal, nebst Markgewebe ein centrales, capillares Blutgefäss enthaltend; *I* Interstitielles, undeutlich lamellirtes Knochengewebe. Vergr. 500.

Die Mitte des *Havers*'schen Systems ist von einem Mark- oder Gefässkanal durchbrochen, dessen Lichtung je nach dem Alter dos Individuums grossen Schwankungen unterliegt, und welches nebst einer gewissen Anzahl von Markkörperchen ein oder zwei centrale capillare Blutgefässe enthält. Wenn die Extremität eines Thieres, dessen Röhrenknochen man zur Untersuchung nahm, nach dem Tode herabhing, findet man die Blutgefässe mit Blutkörperchen erfüllt.

Nachdem man Querschnitte genau studirt hat, bietet das Verständniss von Längsschnitten keine Schwierigkeiten. Auch hier ist das *Havers*'sche System von einem welligen Umriss begrenzt, was von der Gegenwart kugeliger Territorien der frühesten Bildung herrührt, und zwischen den Systemen finden wir das intermediäre Knochengewebe, welches in dieser Ansicht selbstverständlich keine lamellirte Structur aufweisen wird. Im intermediären Antheile begegnen wir den Knochenkörperchen im Querdurchschnitt, während die meisten ihrer Fortsätze entweder schief oder quer getroffen sind und im letzteren Falle als feine Pünktchen in grosser Anzahl erscheinen.

Die Lamellen verlaufen im *Havers*'schen System in der Längsrichtung; innerhalb und zwischen denselben finden wir die spindelförmigen Knochenkörperchen, welche aus früher angegebenen Gründen je näher der Oberfläche des Systems, desto breiter aussehen. Die Fortsätze der Knochenkörperchen sowohl von deren Peripherie, wie auch deren polaren Verlängerungen abziehend, durchbrechen die Lamellen unter rechten Winkeln. Der centrale Kanal enthält eine wechselnde Anzahl von Markkörperchen und in seiner Mitte verlaufen ein oder zwei gestreckte capillare Blutgefässe. Selbst mit mässigen Vergrösserungen des Mikroskopes erkennt man die zarten Fädchen, mittelst welcher sich die Fortsätze der Knochenkörperchen mit den Markkörperchen und diese wieder mit der endothelialen Wand des Blutgefässes verbinden. (S. Fig. 89.)

Beinhaut. Das sämmtliche Knochen einhüllende Lager fibrösen Bindegewebes, das Periost, nimmt ebenso wie der Knorpel beträchtlichen Antheil an der Entwicklung des Knochensystems. In menschlichen, 4—6 Monate alten Embryonen besteht die äusserste Schicht der Beinhaut aus Bündeln faserigen Bindegewebes, und zwischen dieser Schicht und dem spongiösen Knochen befindet sich ein breites Lager von Markkörperchen, welches mit den Markbildungen in den Räumen des Knochengewebes in Verbindung steht. Man sieht vom äusseren, fibrösen Abschnitte des Periosts schiefe Bündel von beträchtlicher Dichtigkeit in die Markräume des Knochens einziehen, und diese Bündel bleiben häufig unverändert, selbst nachdem die compacten Antheile des Knochens völlige Entwicklung erreicht haben. Solche Bündel, in Chromsäurepräparaten gewöhnlich nur wenig ausgeprägt, nennt man die „durchbohrenden oder *Sharpey*'schen Fasern, indem sie von *Sharpey* 1856, von *Troja* aber schon 1814 beschrieben worden sind. Sie durchziehen das äussere periphere Lamellensystem, bisweilen in Gestalt einzelner Stränge, bisweilen als ein breites Netz von Bündeln; fehlen aber häufig ganz.

In völlig entwickelten Knochen besteht das Periost aus 2 Schichten, von denen die äussere fibröse mit zahlreichen, direct mit den Blut-

gefässen des Knochens in Verbindung stehenden Blutgefässen versehen ist; während der innere, innig der Oberfläche des Knochens anhängende Antheil des Periosts ein dichtes, gebändertes Lager darstellt, mit verhältnissmässig spärlichen Blutgefässen, aber reichlich mit elastischer Substanz versehen. Diese Schicht ist häufig der Sitz von Kalkablagerung und in Folge davon nehmen ihre Plastiden unregelmässige, gezackte Umrisse, ähnlich jenen der Knochenkörperchen an. Das verkalkte Periost ist jedoch kein wirklicher lamellirter Knochen, und man beschreibt es häufig unter dem Namen der „osteoiden Schicht". Das Periost ist an den Ansatzpunkten der Sehnen und Bänder stark entwickelt.

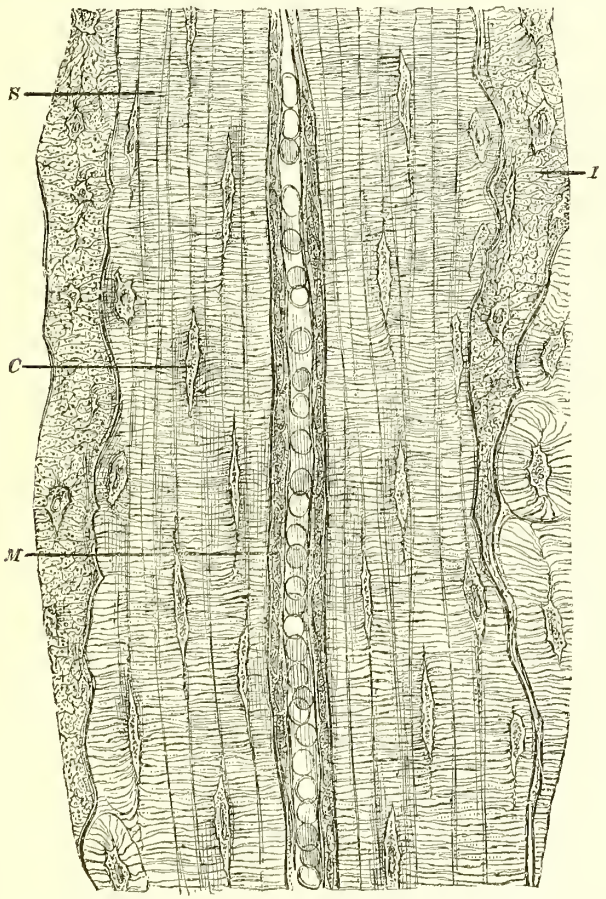

Fig. 89. Schienbein eines erwachsenen Hundes. Die Rinde im Längsschnitt. Chromsäurepräparat.

S Havers'sches Lamellensystem, die Knochenkörperchen *C* mit deren querverlaufenden Fortsätzen enthaltend; *M* centraler Mark- oder sogenannter *Havers*'scher Kanal, in dessen Mitte ein capillares Blutgefäss verläuft; *I* interstitielles Knochengewebe. Vergr. 500.

Die innere Fläche der platten Schädelknochen ist nach dem 5. oder 6. Lebensjahre einer periostalen Hülle bar, welche Eigenthümlichkeit man durch die Entwicklungsgeschichte dieser Knochen leicht begreifen kann.

Blutgefässe. Das Knochengewebe, dessen Hülle — das Periost — und dessen Inhalt — das Mark — sind reichlich mit Blutgefässen versehen. Diese betreten das Periost hauptsächlich an den Ansatzpunkten der oben erwähnten bändrigen Formationen. Arterien und Venen sind in der äussersten faserigen Schicht der Beinhaut ungemein reichlich vorhanden, woselbst sie sich vielfach verzweigen; die kleinen Arterien dringen in die weiten Gefässkanäle an der Oberfläche der Knochen ein und verzweigen sich zu Capillaren, aus deren Vereinigung die die Arterien begleitenden wegführenden Venen hervorgehen; an der inneren Oberfläche der Rinde bestehen auch zahlreiche Verbindungen mit den Capillaren des Markes. Das letztere enthält seine Capillargefässe von den sogenannten ernährenden Knochenarterien, welche die Rinde in schiefer Richtung durchbrechend, sowohl innerhalb des Knochenkanals wie auch nach ihrem Eintritt in das Mark sich unter spitzen Winkeln zerspalten. Die Venen gehen aus Quasten-förmigen Bündeln von Capillaren hervor, und begleiten die zuführenden Arterien. Die Epiphysen der Röhrenknochen erhalten Blutgefässe sowohl vom Markgewebe her, wie auch von den die Gelenke versorgenden Gefässen; die Capillaren enden in Form von Schlingen hart unter dem Gelenkknorpel. Die Venen des Knochengewebes sind klappenlos, sobald sie jedoch an die Oberfläche treten, werden sie mit Klappen versehen. Die Kenntniss all' dieser Verhältnisse verdanken wir *C. Langer*.

Die Existenz von Lymphgefässen im Knochengewebe ist noch nicht festgestellt.

Nerven sowohl der markhältigen, wie der marklosen Art begleiten die grösseren Blutgefässe, sind jedoch im Knochengewebe nicht zahlreich. Im Periost hat man an verschiedenen Stellen *Pacini*'sche Körperchen gefunden.

Das Knochenmark ist im Jugendzustande ein myxomatöses Gewebe, zuerst von der medullären, später von der reticulirten Varietät (s. SS. 153 und 154), und indem es reichlich mit Blutgefässen versehen ist, nennt man es das „rothe Mark". Mit vorschreitendem Alter wird das Markgewebe nahezu vollständig zu Fettgewebe umgewandelt, wobei die Blutgefässe im Verhältniss zur grossen Menge Fettes an Zahl abnehmen; dadurch entsteht, was man als „gelbes Mark" bezeichnet hat.

Das Verhältniss der Lamellensysteme zu den Blutgefässen[1]).

Die Rindensubstanz der Röhrenknochen eines neugeborenen Hundes ist ein aus soliden Bälkchen zusammengesetztes, entsprechend der Längsrichtung des Knochens in die Länge gezogenes, unregelmässiges Netzwerk, dessen Höhlen die Markräume darstellen. Die Breite je eines Bälkchens ist näherungsweise so gross, wie der Durchmesser des angrenzenden Markraumes. Das Balkenwerk ist Knochengewebe. In demselben sieht man parallel angeordnete Gewebszüge, welche bogenförmig aus einem Bälkchen in das andere übergehen, und ungleichmässig vertheilte platte Knochenzellen, welche mit ihren Längsaxen ringsum die Markräume concentrisch angeordnet sind. In den Markräumen findet man die rundlichen Elemente des Markes, die „Markzellen" in dichter Anhäufung und meist central verlaufende, netzförmig angeordnete Blutgefässe. (S. Fig. 90 und auch Fig. 86.)

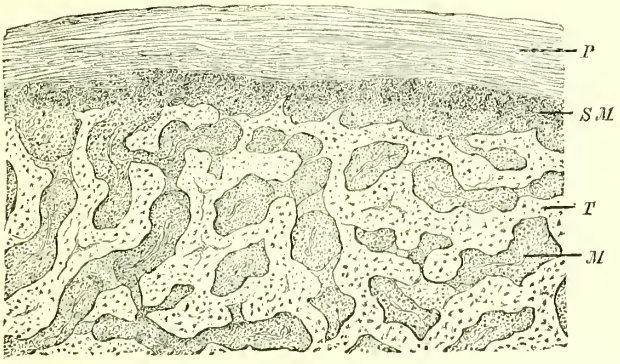

Fig. 90. Tibia eines neugeborenen Hundes im Querschnitte. Chromsäurepräparat.

P fibröser Antheil der Beinhaut; *SM* subperiostales Marklager; *T* Knochenbälkchen; *M* Markräume. Vergr. 25.

Im compacten Knochen eines etwa 6 Monate alten Hundes überwiegt die Masse des Knochengewebes jene des Markgewebes schon um ein Mehrfaches. Wir finden eine Anzahl von Markräumen, welche rundliche Elemente nebst mehreren Blutgefässen enthalten. Weit zahlreicher aber als Markräume sind die „Gefässkanäle", das sind cylindrische oder ovale Röhren mit je 1—2 sehr langgestreckten Gefässen und länglichen, spindelförmigen Elementen. Je grösser übrigens der Querschnitt des Markraumes oder Gefässkanales, desto schmäler ist durchschnittlich die umgebende Knochenschicht. Die breitesten Lamellenlagen entsprechen den engsten Gefässkanälen. — Die Blutgefässe der Markräume anasto-

[1]) „Ueber Rück- und Neubildung von Blutgefässen im Knochen und Knorpel". *Wiener medicin. Jahrbücher.* 1873.

mosiren durch quer und schief verlaufende Aeste mit jenen der Gefässkanäle; ebenso die Gefässe der letzteren unter einander, und jedem dieser Gefässe entspricht auch eine variable Menge von Lamellen. (S. Fig. 91.)

In der Diaphyse des Schienbeines von einem etwas über 1 Jahr alten Hunde übertrifft die vom Knochengewebe eingenommene Fläche das Areale der Gefässkanäle im linearen Durchmesser um das 6—8-fache.

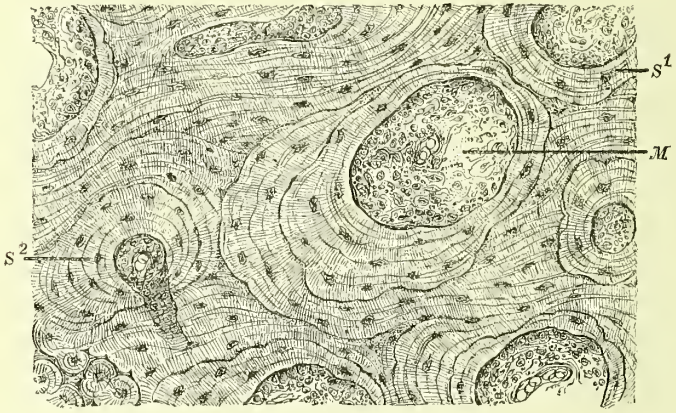

Fig. 91. Tibia eines 6 Monate alten Hundes. Querschnitt. Chromsäurepräparat.

M Markraum mit einer verhältnissmässig geringen Menge von umgebenden Lamellen; S^1 schmales Lamellensystem um einen Markraum; S^2 breiteres Lamellensystem um einen Gefässkanal. Zwischen den Systemen sieht man das lamellirte intermediäre Knochengewebe. Vergr. 200.

Der compacte Knochen besitzt hier nur noch in unmittelbarer Nähe des centralen Markrohres Markräume. Seine Gefässkanäle werden von breiten Lamellen-Systemen eingerahmt, in welchen die Knochenkörperchen in concentrischer Anordnung eingelagert sind. An manchen Stellen trifft man 2 kleinere, je Einem centralen Gefässkanale entsprechende Lamellen-Systeme von einer gemeinsamen Lage umgeben, deren Contouren sich jenen der Ersteren so anschmiegen, dass das gesammte Lamellen-System im Querschnitte die Biscuitform erhält. Die Lücken zwischen den einzelnen Systemen werden ausgefüllt von einer nicht lamellirten Knochenmasse (Schaltmasse), deren Körperchen etwas grösser sind als jene der Lamellen und unregelmässig angeordnet stehen. An solchen Körperchen sind bisweilen die Territorien derselben scharf abgegrenzt. Auch in diese Schaltmasse hinein lassen sich am Querschnitte hie und da Gefässkanäle verfolgen, als Seitenäste der in der Längsaxe des Knochens stehenden Gefässe.

In der Tibia eines mehrere Jahre alten Hundes übertrifft das Areale des Knochengewebes jenes der Gefässkanäle im linearen Durchmesser um das 12—15-fache. Die übrigens mächtigen Markräume sind nur in der Nähe des centralen Markrohres anzutreffen. In der übrigen Rinde gibt es nur Gefässkanäle von schwankendem Kaliber, und zwar

enthalten die grösseren derselben um das Gefässrohr herum noch netzförmiges Bindegewebe und Fettkugeln. Die parallel der Längsaxe des Knochens aufgestellten Lamellen-Systeme gehören entweder einfachen, in deren Centrum verlaufenden Gefässkanälen an, oder es werden 2—3 schmälere Lamellenlagen von einer gemeinsamen, mächtigen Lage umsäumt. An den äusseren Contour der Hauptlamellen schmiegen sich unmittelbar Schaltlamellen an. Nicht lamellirte Schaltsubstanz ist nur spärlich vorhanden, und an manchen Stellen begrenzen darin halbkreis- oder kreisförmige Contouren von Territorien einen buchtigen, kleinen Centralraum. Man begegnet aber auch nicht selten Lamellen-Systemen, deren Centren nicht von solchen Kanälen, sondern von Knochenkörperchen eingenommen sind, so dass je einem System-Querschnitte nur ein centrales Knochenkörperchen entspricht.

Die Tibia eines 8—10 Jahre alten Hundes bietet im Wesentlichen dieselben Verhältnisse; nur sind die vollständig soliden, also auch im Centrum knöchernen Lamellen-Systeme noch zahlreicher, als in dem vorher geschilderten Knochen. Das Hauptmarkrohr ist von einer gemeinsamen, lamellirten Knochenlage umsäumt; die zwischen Periost und Knochen eingeschaltete Lage hingegen finde ich nur streckenweise lamellirt. (S. Fig. 92.)

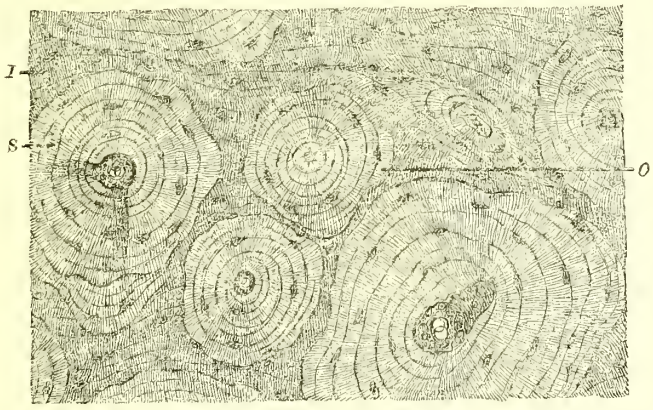

Fig. 92. Tibia eines 10 Jahre alten Hundes. Querschnitt. Chromsäurepräparat.

S Lamellensystem mit einem centralen Gefässkanal; *O* Lamellensystem mit einem centralen Knochenkörperchen; *I* intermediäres, lamellirtes Knochengewebe. Vergr. 200.

Der Oberschenkelknochen desselben Thieres besitzt eine breite, die Knochenrinde einhüllende Lamellenlage sowohl unter dem Periost, wie an der Grenze des centralen Markrohres. Wo diese Lagen von Gefässkanälen senkrecht durchbrochen werden, sind letztere mit schmalen, mehr oder weniger vollkommenen Lamellenhüllen versehen.

Aus diesen Befunden ergibt sich, ganz abgesehen von den Wachsthumsverhältnissen des gesammten Knochens, dass die in den Markräumen aufgespeicherte lebende Materie Bildungsmateriale des Knochens ist. Die als „Markzellen“ sowohl, wie als „Osteoblasten“ bezeichneten Elemente werden zu Knochengewebe umgewandelt, und dadurch verbreitern sich die Lamellenlagen des Knochens und verschmälern sich gleichzeitig die Markräume.

Die vom Inhalte des Markraumes erzeugten Lamellen-Systeme umschliessen Systeme von kleinerem Durchmesser, deren Bildung von den einzelnen Blutgefässen des ehemaligen Markraumes abhängt, und deren Centra eben die Gefässkanäle darstellen.

Alle Lamellen-Systeme sind also Gefässbezirke, geschichteto Säulen, deren vorwiegende Längsrichtung dem Verlaufe der Blutgefässe in der Mitte der Säulen, entspricht. Aus der vorwiegenden Längsrichtung finden Uebergänge statt in die häufige schiefe und die seltenere quere. Ebenso ist die nicht lamellirte, knöcherne Schaltmasse eine von Blutgefässen abhängige Bildung.

Betrachten wir den Inhalt der Gefässkanäle bei starker Vergrösserung, so finden wir bei dem etwa 6 Monate alten Hunde folgenden Bau.

Im Gefässkanale ziehen 1—2 Blutgefässe von variablem Kaliber, ausgezeichnet durch einen sehr gestreckten, geradlinigen Verlauf [1]). Die Gefässwand ist überwiegend häufig eine einfache, wie sie dem Capillarrohr zukommt, und stellenweise mit leichten spindelförmigen Anschwellungen versehen. Das Rohr wird umgeben von einem hellen Saume, welcher von feinen, grauen Zäckchen durchbrochen erscheint; diese Zäckchen verbinden die Gefässwand mit den benachbarten spindelförmigen Elementen. Letztere begrenzen in einer einfachen platten Lage oder mehrfach geschichtet den perivasculären Raum, und sind unter einander wieder durch kurze Ausläufer verbunden. Zwischen dieser Lage und der Knochenwand ist abermals ein heller Saum von feinen Ausläufern durchzogen, welche die directe Verbindung der Spindeln mit den Ausläufern der Knochenkörperchen und eine indirecte mit der Gefässwand herstellen.

In der über 1 Jahr alten Hunde-Tibia fand ich ähnliche Gefässkanäle; ausserdem aber auch zahlreiche Kanäle, die streckenweise oder in ihrer ganzen Länge kein anderes Gebilde aufwiesen als ein Capil-

[1]) Mit den Gefässen habe ich einige Male Nerven ziehen sehen; meine Präparationsmethode war jedoch der Darstellung von Nerven nicht günstig.

larrohr. Diese Anordnung trifft man um so häufiger, ein je älteres Thier man untersucht. Zwischen der Gefässwand und dem Knochen bleibt stets ein schmaler, heller Saum, quer durchbrochen von Ausläufern der nächst benachbarten Knochenkörperchen, die sich in die Gefässwand einsenken. Der Saum fehlt nur bei strotzender Füllung des Gefässes mit Injectionsmasse.

In der compacten Substanz der Röhrenknochen und des Schulterblattes von Hunden, Katzen und Kaninchen — am häufigsten des mittleren und höheren Lebensalters — begegnete ich zahlreichen, sanduhrförmig verengerten sowohl, wie blind endigenden zugespitzten Gefässkanälchen. Die Diagnose war am Knochengewebe mit Sicherheit möglich dadurch, dass man ober- und unterhalb des Gefässkanals auf Knochenlagen, respective Knochenkörperchen einstellen konnte. Die nähere Untersuchung solcher Gefässkanäle an Längsschnitten ergab, dass sie überwiegend häufig nur von einem Gefässe ausgefüllt waren. (S. Fig. 93.)

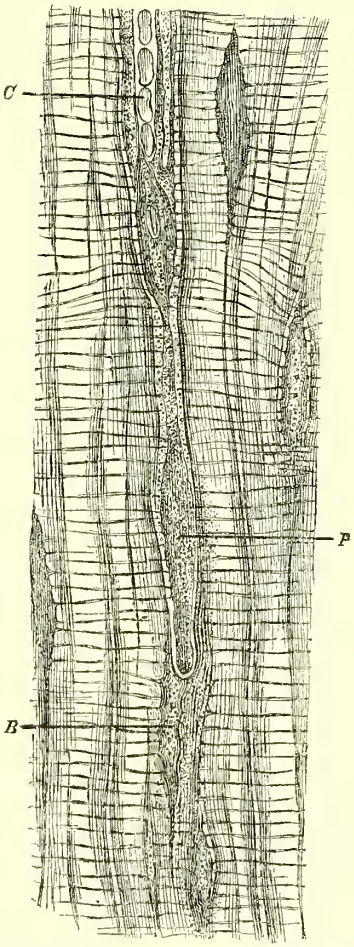

Fig. 93. Horizontalschnitt durch die Scapula-Platte eines erwachsenen Hundes. Das Präparat mit Holzessig entkalkt. (Publ. 1873.)

C capillares Blutgefäss, eine einzelne Reihe von rothen Blutkörperchen enthaltend, das Gefäss selbst zugespitzt und solid geworden; *P* verlängertes Markkörperchen und *B* Knochenkörperchen, beide aus dem solid gewordenen Blutgefäss hervorgegangen. Vergr. 800.

Gegen die Spitze hin veränderte die Gefässwand ihren Charakter, indem sie sich verdickte, wie aus spindelförmigen Körperchen zusammengesetzt erschien, zwischen welchen das Lumen sich rasch oder allmälig verengerte, um schliesslich hart am Körper einer grösseren Spindel zu enden. Im Lumen fanden sich noch ab und zu rothe Blutkörper, und ich sah wiederholt die Injectionsmasse bis zur Spitze hin vorgedrungen. Jenes Element, welches die feine Gefässspitze abschloss, war ein Knochenkörperchen und im Verfolge der Gefässrichtung tauchten streckenweise

ähnliche Bildungen auf, die von einander durch fein gekörnte oder homogene, glänzende Massen getrennt waren.

Dasselbe Verhalten konnte auch an Querschnitten constatirt werden. Im Centrum eines Lamellen-Systemes traf ich solide, feinkörnige Körper, die auf- oder abwärts entweder in quer durchschnittene Knochenhöhlen, oder aber in Gefässlichtungen übergingen. (S. Fig. 94.)

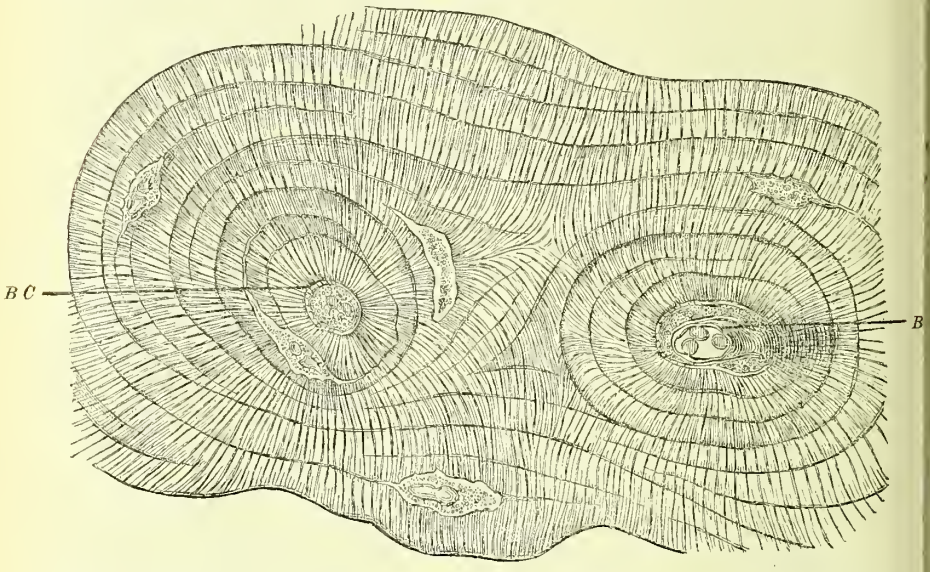

Fig. 91. Querschnitt der injicirten Tibia eines alten Hundes. Chromsäurepräparat. Ein gemeinsames Lamellensystem schliesst zwei kleinere Systeme ein. (Publ. 1873.)

BV der centrale Gefässkanal mit einem capillaren Blutgefäss; *BC* ein centrales, solides Körperchen, aus einem früheren Blutgefäss hervorgegangen. Vergr. 800.

Alles bisher Gesagte zusammengehalten, lautet meine Schlussfolgerung:

Das im Gefässkanale enthaltene Materiale wird im fortschreitenden Wachsthum des Knochens bis auf das Blutgefässrohr zu Knochengewebe umgewandelt. Schliesslich erfolgt auch die Umwandlung des Gefässes selbst zu Knochengewebe, indem das hohle Protoplasma der Gefässwand solid wird und sich darin Knochenkörperchen und Knochengrundsubstanz differenziren.

Die Entwicklung des Knochengewebes.

Es ist eine seit Jahrhunderten bekannte Thatsache, dass das künftige Skelet im Embryo zuerst aus Knorpel besteht. Die Hauptfrage war zu allen Zeiten: wie entsteht der Knochen aus dem Knorpel? Eine

befriedigende Antwort auf diese Frage war nicht möglich so lange, als der feinere Bau des Knorpels selbst unbekannt war, und in Wirklichkeit stammt eine genaue Kenntniss des Vorganges der Knochenbildung erst aus der neuesten Zeit.

Wir wissen durch die Untersuchungen von *Rathke*, *Reichert*, *Kölliker* und Anderen, dass es Knochen gibt, welche nicht aus Knorpeln hervorgehen, sondern aus fibrösem, früher als „Blastem" betrachteten Bindegewebe. Alle Knochen des Skelets entstehen aus ursprünglichem Knorpelgewebe, mit Ausnahme der flachen Schädelknochen, nämlich: den Schuppen der Hinterhaupt- und Schläfeknochen, den Seitenwandbeinen, dem Stirnbeine, den flachen Antheilen des Keilbeines, den Nasen- und Thränenbeinen, der Pflugschar, den Joch-, Gaumen- und oberen Kieferbeinen. Früher glaubte man, dass das Schlüsselbein gleichfalls einer knorpeligen Grundlage entbehre, während man jetzt weiss, dass auch dieses zum mindesten an dessen Extremitäten ursprünglich knorpelig ist (*M. Kassowitz*). Zwischen der Entwicklungsweise der beiden „Knorpelknochen" und „Deckknochen" genannten Formen besteht übrigens eine grosse Aehnlichkeit; überdies schreitet dio Knochenbildung in allen Knorpeltheilen gleichzeitig sowohl vom Knorpel, wie auch vom Perichondrium der bedeckenden fibrösen Bindegewebslage vor.

Die Verknöcherung des Knorpels wurde am frühesten studirt. Man stellte sich in früheren Jahren einfach vor, dass durch Ablagerung von Kalksalzen der Knorpel unmittelbar zu Knochen umgewandelt, die „Knorpelzellen" demnach sofort zu „Knochenzellen" werden. Den Forschern blieb jedoch die Bildung der Knochenkanälchen ein unlösbares Räthsel, bis *Kölliker* 1852 die Ansicht aussprach, dass er die ganze Angelegenheit erledigt habe, indem er annahm, die „Knorpelzellen" würden durch Verdickung ihrer Wände, mit gleichzeitiger Bildung von Kanälchen zu „Knochenzellen" umgewandelt, in einer ähnlichen Weise, wie die Porenkanäle der „Holzzellen" der Pflanzen entstehen.

Diese Angelegenheit trat in eine neue Phase, als 1858 *H. Müller* auf Grundlage überaus sorgfältiger Untersuchungen die Behauptung aufstellte, dass der Knorpel zuerst zu Markgewebe umgewandelt werde, bevor aus letzterem sich der Knochen entwickelt. *H. Müller* gab die Möglichkeit zu, dass eine directe Verknöcherung des Knorpels — die Metaplasie der Autoren — vorkommen könne, und obgleich er nicht wusste, dass das gesammte Markgewebe, aus welchem später das Knochengewebe hervorgeht, eine Nachkommenschaft des Knorpels ist, müssen wir die grossen Verdienste dieses gewissenhaften Forschers in der Lösung dieser und anderer Fragen vollkommen anerkennen. Heute wissen wir, dass eine unmittelbare Umwandlung des Knorpels oder des fibrösen Bindegewebes zu Knochen niemals

vorkommt und dass zwischen diesen beiden Arten fertiger Gewebe unter allen Umständen das Mark- oder embryonale Gewebe das Vermittlungsstadium herstellt.

Als die besten Objecte zum Studium dieser hochinteressanten Frage kann man die Knochen menschlicher Embryonen zwischen dem 4. und 7. Monate des Uterinlebens oder die in entsprechender Weise entwickelten Knochen neugeborener Hunde oder Katzen bezeichnen. Diese Thiere sind, wie schon früher erwähnt, zur Zeit der Geburt in ihrer Entwicklung etwa so weit vorgeschritten, wie der Mensch in der Mitte des Uterinlebens. 1 Jahr alte Hunde und Katzen entsprechen in der Entwicklung ihres Knochengewebes einem etwa 20jährigen Menschen, und 10—12 Jahre alte Hunde und Katzen sind in dieser Beziehung etwa so weit, wie ein 60jähriger Mensch.

Selbstverständlich können die Entwicklungsphasen des Knochens mit grösserer Leichtigkeit an Hunden als an Menschen studirt werden und eine Reihe von Thatsachen, durch die Untersuchung von Thierknochen festgestellt, harrt noch durch Erforschung menschlicher Knochen der Bestätigung. Alle Präparate müssen in einer $^1/_2$% Chromsäurelösung conservirt und ganz oder theilweise ihrer Kalksalze beraubt werden; sehr viele Irrthümer älterer Histologen, mit Bezug auf die Entwicklung des Knochens, sind gerade durch die Untersuchung getrockneter Knochen entstanden.

Entwicklung des Knochens aus Knorpel [1]).

In Sagittalschnitten (von vorne nach rückwärts) des Röhrenknochens eines etwa 5 Monate alten menschlichen Embryo sehen wir, dass beide Enden des künftigen Knochens aus Hyalinknorpel bestehen, welcher zahlreiche Markräume enthält. Mit schwachen Vergrösserungen erkennen wir, dass die Knorpelkörperchen an den äussersten Abschnitten der Gelenkenden sehr nahe an einander gelagert sind; etwas tiefer erscheinen die Körperchen weniger angehäuft, sondern stehen in regelmässigen Zwischenräumen in kugeligen Gruppen, und noch etwas tiefer, gegen das künftige Mittelstück des Knochens, wo der Knorpelkopf allmälig an Breite abnimmt, stehen die Knorpelkörperchen in regelmässigen Reihen. Es ist als Irrthum anzunehmen, dass diese Veränderungen in der Gestalt und Lage der Knorpelkörperchen durch deren eigene Thätigkeit bedingt seien, dass, wie es *Virchow* ausgedrückt hat, die Körperchen sich in Reihen richten. Schon vor dem 3. Monate des Embryonallebens können wir die Thatsache leicht feststellen, dass von den allerfrühesten

[1]) „Ueber die Entwicklung der Knochensubstanz nebst Bemerkungen über den Bau rachitischer Knochen". *Zeitschr. für wissensch. Zoologie.* Bd. IX. 1858.

Bildungen des Knorpels an im Mittelstücke die Reihen der Körperchen vorhanden sind. Es wäre geradezu unmöglich zu begreifen, wie die Knochenkörperchen, eingebettet in eine dichte und zähe Grundsubstanz active Ortsveränderungen ausführen sollten, ohne dass vorher die Grundsubstanz verflüssigt würde.

a) Verkalkung. An einem gewissen Punkt, und zwar desto näher der Mitte des Schaftes, je jünger der Embryo, treffen wir Kalkablagerungen in der Grundsubstanz. Diese treten zuerst in der Mitte des Schaftes auf und schreiten allmälig gegen beide Enden vor, wobei in der Zeit ihres Auftretens, der Raschheit ihres Vorschreitens und in ihrer Ausdehnung ganz beträchtliche Schwankungen sowohl in menschlichen, wie in Thier-Embryonen vorkommen können. In mittelst Chromsäure entkalkten Präparaten nimmt die Grundsubstanz, welche vor der Einwirkung der Säure Sitz der Kalkablagerung war, ein tiefe Carminfärbung an. (S. Fig. 95.)

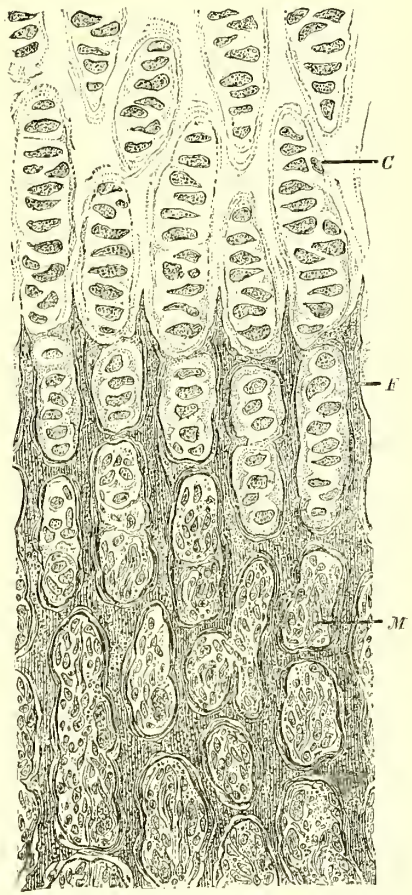

Fig. 95. Oberarmknochen eines 5 Monate alten menschlichen Embryo. Sagittalschnitt. Chromsäurepräparat.

C Reihen der Knorpelkörperchen in von deren Territorien abhängigen verlängerten Gruppen; *F* Gerüst der verkalkten Grundsubstanz, um welches, zumal in den unteren Abschnitten die ersten Spuren des Knochengewebes sichtbar sind; *M* Markraum, mit Markkörperchen erfüllt. Vergr. 300.

Die Kalkablagerung erfolgt nur in den breiten Massen von Grundsubstanz zwischen den Territorien der Knorpelkörperchen, wodurch ein genetztes Gerüst entsteht, zuerst die Territorien der Knorpelkörperchen, und tiefer unten in nahezu einer Flucht die mit Markkörperchen erfüllten Räume einschliessend. Die Kalkablagerung ist durch zugespitzte Enden gegen den unveränderten Knorpel hin scharf abgegrenzt. In den tieferen Abschnitten des verkalkten Gerüstes erscheinen die ersten Spuren des neugebildeten Knochengewebes in Gestalt glänzender halbmondförmiger Felder, welche mit ihren convexen Flächen dem Kalkgerüste

anhaften. Bald darauf bildet dieser dünne Knochenbeleg um das Gerüst an den die Markräume begrenzenden Flächen eine continuirliche Schicht.

In den knorpeligen Köpfen der Röhrenknochen menschlicher Embryonen von einer etwas späteren Entwicklungsperiode findet auch in der Mitte eines jeden Knorpelkopfes eine Kalkablagerung statt, und zwar

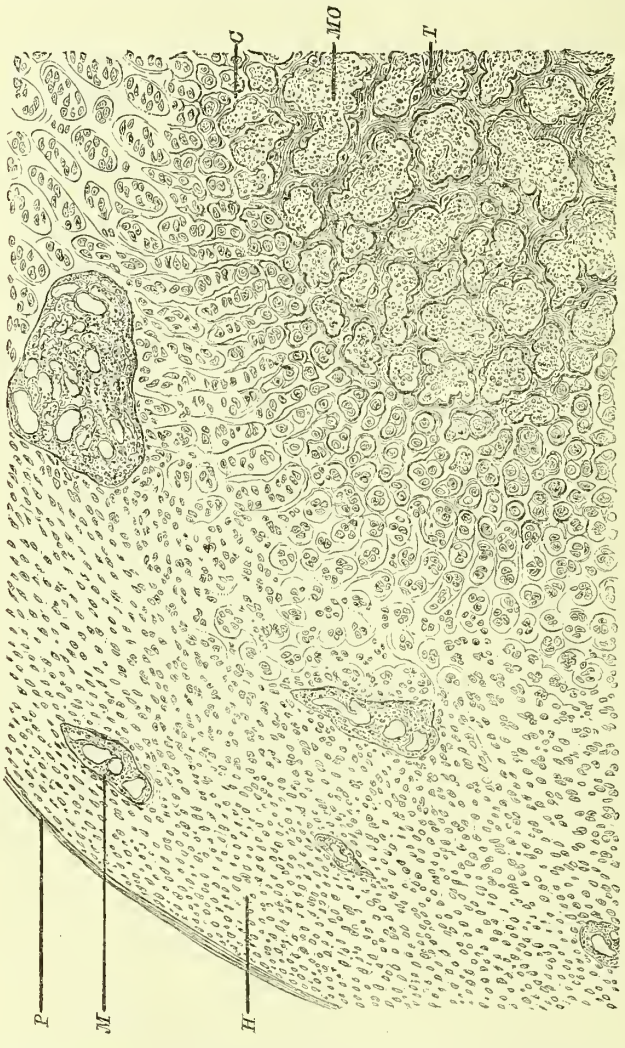

Fig. 96. Wirbel eines menschlichen, 5 Monate alten Embryo. Horizontalschnitt. Chromsäurepräparat.

P Perichondrium; *H* Hyalinknorpel mit einer Anzahl von Markräumen *M*, welche die Blutgefässe enthalten; *C* verkalkte Grundsubstanz des Knorpels; *T* Balkchen der verkalkten Grundsubstanz, umschlossen von einer Lage Knochengewebes; *MO* Markräume. Vergr. 100.

ganz unabhängig von jener im Mittelstücke. Das Gerüst der verkalkten Grundsubstanz hat an den erstgenannten Stellen eine rundliche Form, entsprechend der Gesammtform des Knorpelkopfes. In manchen Knorpelköpfen der langen Knochen erfolgt die Verkalkung zu einer sehr frühen

Zeit, so z. B. in den Wirbelenden der Rippen; während in kurzen Knochen die Kalkablagerung stets von der Mitte des vorgebildeten Knorpels ausgehend, von späterem Datum ist, so z. B. in den Wirbeln. (S. Fig. 96.)

In neugeborenen Hunden, Katzen und Kaninchen sind die Verhältnisse ganz ähnliche, obgleich es bei diesen Thieren vorkommen kann, dass die der Knochenbildung vorausgehende Kalkablagerung gänzlich fehlt (s. Fig. 98); sie fehlt sogar als Regel am Knorpelrande der Scapula-Platte.

Wir wissen nun, dass die Verkalkung des Knorpels der erste Schritt zur Entwicklung des Knochens ist, und dass dieser Vorgang an drei, von einander unabhängigen Abschnitten des Röhrenknochens stattfindet, und dadurch 3 isolirte Knochenkerne entstehen; je einer in beiden Epiphysen und einer in der Diaphyse. Der äussere Antheil des Epiphysenknorpels ist der eigentliche Gelenkknorpel: das Knorpelstück zwischen den Epiphysen und der Diaphyse heisst der Diaphysen- oder Intermediär-Knorpel, welcher im Menschen erst gegen das 20. Lebensjahr ganz verschwindet.

b) Bildung des Markgewebes. Die Knorpelkörperchen sind dicht oberhalb der Verkalkungszone stets von einem grobkörnigen Aussehen und ohne deutlichen Kern. Wir deuten diese Erscheinung, indem wir sagen, dass das Bioplasson des Körperchens an Menge zugenommen hat und damit ein Zurückschreiten zum Jugendzustande eingeleitet wird. In den von verkalkter Grundsubstanz umschlossenen Feldern des Knorpels sind die Körperchen stets sehr grob gekörnt, ja viele von ihnen nahezu homogen und glänzend geworden, und von einer wechselnden Menge von Vacuolen durchsetzt; überdies werden sie durch breite mediäre Fortsätze gekennzeichnet. (S. Fig. 97.)

Gleichzeitig nehmen auch die Knorpelkörperchen an Umfang zu, und zwar durch Zugabe lebender Materie, welche augenscheinlich nach Verflüssigung der Grundsubstanz wieder erscheint an Stellen, wo dieselbe früher verborgen lag. Dieses Wiedererscheinen der lebenden Materie wird zuerst durch eine etwas gröbere Körnung der Grundsubstanz angedeutet, und später durch das Auftreten neuer Demarcationslinien, entsprechend den verflüssigten Antheilen der Grundsubstanz. Selbst mit mässigen Vergrösserungen des Mikroskopes lassen sich alle Stadien des Wiedererscheinens der lebenden Materie verfolgen, von einer ausgeprägten Körnung der Grundsubstanz an bis zur Bildung von Feldern, mit allen Eigenthümlichkeiten, welche man früher dem „blassen Protoplasma“ zuschrieb. Solche Felder umgeben entweder das ursprüngliche Knorpelkörperchen, oder stehen mit einem Abschnitte desselben in Verbindung. Wenn das Messer den peripheren Antheil eines vom verkalkten Gerüste

umgebenen Feldes oder Raumes getroffen hat, ist nur blasses, fein gekörntes Bioplasson sichtbar, und wenn der Schnitt durch den äussersten Antheil eines solchen Feldes gegangen war, hat man nichts weiter vorliegen, als die unverkalkte Grundsubstanz.

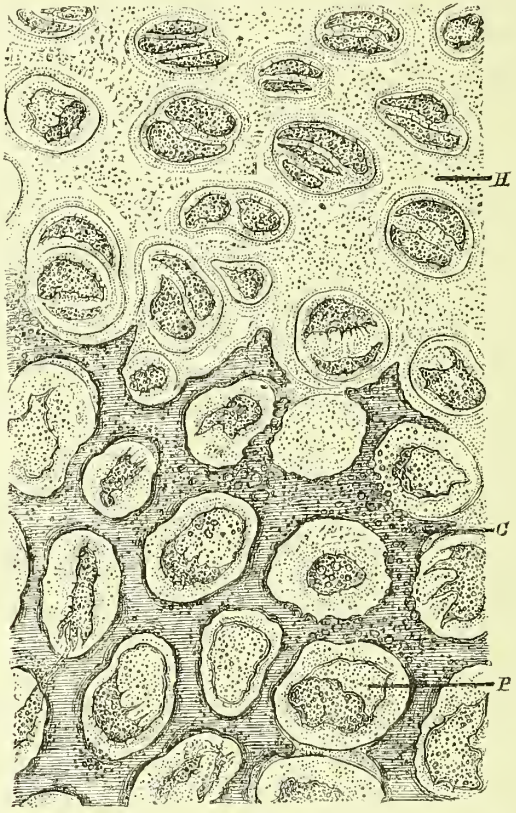

Fig. 97. Das Wirbelende der Rippe eines menschlichen, 10 Wochen alten Embryo. Horizontalschnitt. Chromsäurepräparat.

H Hyalinknorpel mit grösstentheils multiplen Bildungen von Knorpelkörperchen in den Territorien: *C* verkalktes Gerüst der Grundsubstanz; *P* Knorpelkörperchen mit zackigen Fortsätzen, durch Verflüssigung der Grundsubstanz vergrössert. Vergr. 500.

Das Nächste, was geschieht, ist das Zerspalten der Bioplasson-Massen zu zahlreichen kleineren, indifferenten, nämlich embryonalen oder Markkörperchen, deren jedes eine grobe Körnung aufweist. Selbstverständlich werden zuerst nur jene embryonalen Körper wieder erscheinen, welche einst an der Bildung des Territoriums Antheil nahmen. Unter Massenzunahme ihres Bioplasson werden diese Körper kernhältig und erscheinen zuerst fein, und später grob granulirt. Kleine Klümpchen des Bioplasson können auch ein homogenes Aussehen, einen hohen Grad von Glanz, und eine deutliche gelbe Farbe aufweisen. All dieses ist

ein Beweis von Neubildung lebender Materie. 1872 habe ich derlei Klümpchen „hämatoblastisch“ genannt (s. Seite 101), indem ich aus ihnen eine Neubildung rother Blutkörperchen beobachtete; schon 1873 habe ich indessen nachgewiesen, dass die genannten Eigenschaften dem Jugendzustande der lebenden Materie im Allgemeinen zukommen. (Siehe Seite 52.)

H. Müller hatte behauptet, dass viele der Markkörper Producte der ursprünglichen Knorpelkörper sind, und darin hatte er vollkommen Recht. Aber spätere Untersucher, deren Zahl unglücklicher Weise eine grosse ist, haben die Knorpelkörperchen einfach abgethan, indem sie sagten, dass diese Körper verschwinden, zu Grunde gehen, und dass sämmtliche Markkörperchen nichts weiter sind, als „Leukocyten“, nämlich farblose Blutkörperchen, welche von den Blutgefässen der Markräume, oder jenen des Perichondriums her durch den Knorpel in die Markräume eingewandert sind. Für derlei Behauptungen gibt es keinen Grund. Anzunehmen, dass Leukocyten von neugebildeten Blutgefässen auswandern, die noch nicht einmal mit den alten Blutgefässen in Verbindung stehen, klingt wunderbar genug; wenn man aber darauf bestand, dass die Leukocyten durch die dichte und unnachgiebige Grundsubstanz wandern, wo doch zu jener Zeit noch nichts von „Saftkanälchen“ bekannt war, so ist das einfach absurd. Alle diese Hypothesen fallen in Nichts zusammen, wenn man der Thatsache Rechnung trägt, dass die Grundsubstanz eine grosse Menge lebender Materie enthält, und dass es nur der Verflüssigung dieser Grundsubstanz bedarf, um das Bioplasson frei zu machen, von welchem durch rasches Anwachsen und Zerspalten der Klümpchen neue Markkörper entstehen. Der Vorgang ist in Kürze: Wiedererscheinen, Theilung und Neubildung von Bioplasson.

Dass in der That das gesammte Markgewebe, welches die von einem verkalkten Gerüst eingeschlossenen Räume erfüllt, eine Bildung sowohl der Knorpelkörper, wie auch der in der umgebenden Grundsubstanz eingebetteten lebenden Materie ist, lässt sich am besten an jenen Präparaten beweisen, wo dieser Vorgang ohne vorausgehende Ablagerung von Kalksalzen auftritt, wo man demnach klar sehen kann, dass die Territorien des Knorpelgewebes unmittelbar von Markräumen abgelöst werden. (S. Fig. 98.)

Hier kann man auch sehen, dass in manchen Territorien des Knorpelgewebes Haufen von Markkörperchen liegen, welche mit den tieferen Markräumen in keiner Verbindung stehen. Die Räume sind genau in der Linie der unmittelbar darüber befindlichen Territorien, und enthalten Bioplasson-Klümpchen in allen Stadien der Entwicklung (s. Seite 47). In den centralen Abschnitten des Markgewebes beob-

achtet man eine Neubildung von rothen Blutkörperchen und Blutgefässen.

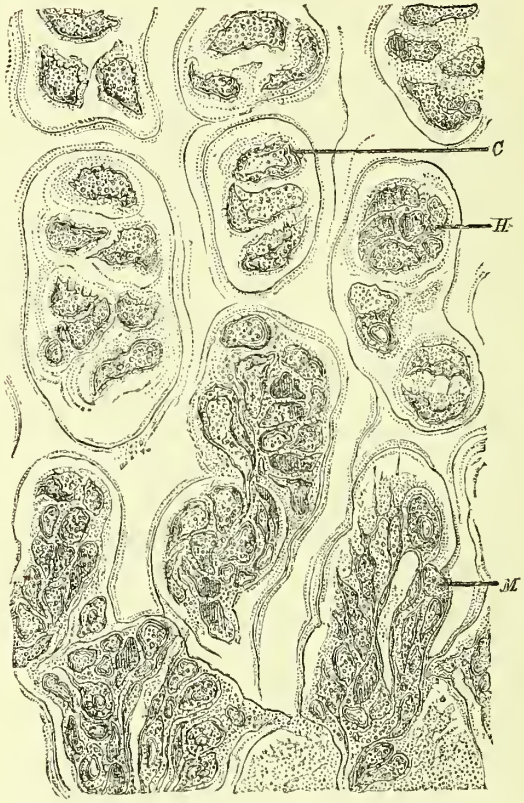

Fig. 98. Oberschenkelknochen eines neugeborenen Hundes. Uebergangsstelle der Epiphyse in die Diaphyse. Keine Verkalkung der Grundsubstanz. Sagittalschnitt. Chromsäurepräparat.

C Gruppen der Knorpelkörperchen; *H* neugebildete Markkörperchen in einem Territorium; *M* sowohl die Knorpelkörper wie die Grundsubstanz zu Markgewebe umgewandelt, mit Spuren neugebildeter Blutgefässe. Vergr. 500.

c) Bildung von rothen Blutkörperchen und Blutgefässen. Nachdem die Thatsache festgestellt war, dass an den Umbildungsstellen von Knorpel zu Knochen rothe Blutkörperchen entstehen, studirte ich an denselben Stellen auch die Entwicklung der Blutgefässe. Meine Untersuchungs-Objecte waren die Oberschenkel-Condylen von jungen Hunden und Kaninchen, und der Knorpelsaum der Scapula-Platte von Kätzchen [1]).

[1]) „Ueber die Rück- und Neubildung von Blutgefässen im Knochen und Knorpel". *Wiener med. Jahrbücher*, 1873.

Der hyaline Epiphysenknorpel junger Thiere ist bekanntlich von in die Länge gezogenen Markräumen durchsetzt, deren Inhalt nebst Blutgefässen — darunter Arterien — dicht aneinander gedrängte Elemente bilden, ähnlich jenen, welche die Markräume des Knochens erfüllen. Solche Räume durchziehen auch den Hyalinknorpel am Rande der Scapula-Platte.

Beim neugeborenen Kaninchen fand ich im Kniegelenk-Epiphysenknorpel des Oberschenkelbeines von einem centralen Markraume aus-

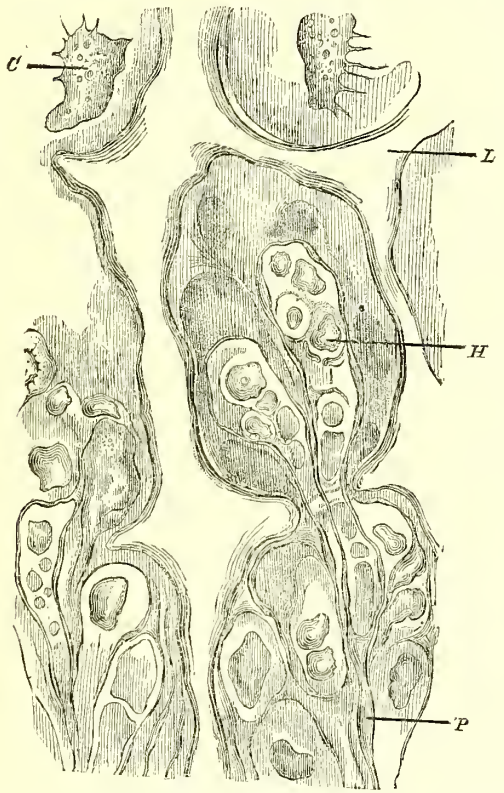

Fig. 99. Abschnitt aus dem Kalkkerne des Oberschenkelcondyls eines 6 Wochen alten Hundes. Frisches Präparat. (Pnbl. 1873.)

C grobgekörnte Knorpelkörperchen mit Fortsätzen; *H* Hämatoblasten innerhalb eines kolbenförmigen Raumes, welcher von zarten Spindeln eingeschlossen ist, und in einer soliden Spitze *P* endet; *L* verkalkte Grundsubstanz. Vergr. 800.

gehend ein radiär gestelltes Balkenwerk verkalkter Grundsubstanz, dessen einzelne Balken je mehrere Knorpelkörperchen und deren kalkfreie Grundsubstanz netzförmig umschlossen. Im gleichnamigen Knorpel eines 5tägigen Hundes war noch keine Ablagerung von Kalk vorhanden; dagegen im Knorpel eines 6wöchentlichen Hundes ein halb-

mondförmiger Kalkkern, mit einer gegen die Diaphyse gerichteten Concavität, dessen Balkenwerk von mehreren Markräumen der Epiphyse ausging. Die Bedeutung dieser Kalkablagerung war schon *H. Müller* bekannt. Innerhalb des Kalkgebietes erfolgen nun, ausgehend vom Markraume jene Metamorphosen, welche bei gleichzeitiger Ausschmelzung des Kalkgerüstes zur Umbildung der Knorpelkörperchen in Blut und Blutgefässe einerseits und in Markkörperchen andererseits führen. (S. Fig. 99.)

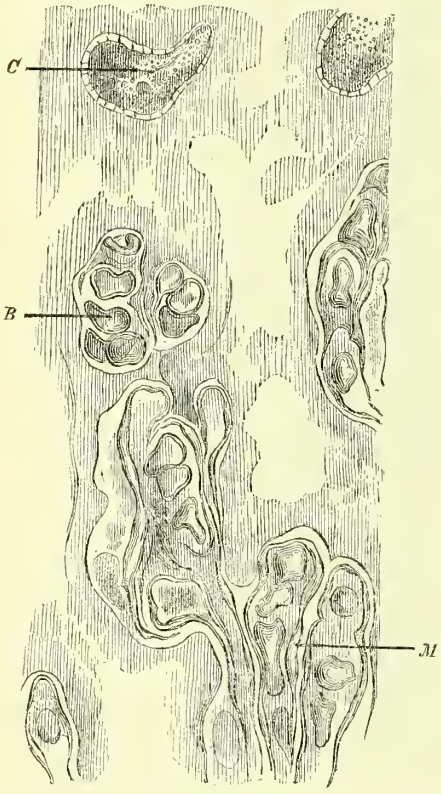

Fig. 100. Abschnitt vom Knorpelsaume des Schulterblattes einer jungen Katze. Frisches Präparat. (Publ. 1873.)

C gelbe, glänzende, vacuolirte Knorpelkörperchen; *B* geschlossener Knorpelraum, rothe Blutkörperchen enthaltend; *M* kolbenförmige Räume mit rothen Blutkörperchen und Hämatoblasten. Vergr. 800.

Der Vorgang ist derselbe bei fortschreitender Entwicklung des Knochens am Rande des Diaphysen-(Intermediär-)Knorpels, dann zwischen Epiphyse und Gelenkknorpel und zwischen Knorpelrand und Knochenplatte der Scapula.

Der centrale gelbe, glänzende Theil des Knorpelkörperchens wandelt sich zu einer Blutkörperchen hältigen Blase um, die am häufigsten die Kolbenform besitzt, mit einer peripher gestellten Auftreibung und einer central, gegen den Markraum gerichteten, meist soliden Spitze (s. Fig. 100). Ab und zu begegnet man auch Kölbchen mit einem hellen, blassgekörnten oder structurlosen Inhalte.

Wenn sich mehrere leere oder bluthältige Kölbchen dicht aneinander legen, entsteht die Form einer Blumenkohl-Rosette. Nach erfolgtem Durchbruche der Kalkwand zwischen zwei benachbarten Knorpelräumen lagern sich auch die spindelförmigen oder kolbigen Schläuche der benachbarten, vom Knochen entfernteren Knorpelkörperchen an die früher gebildeten an; die solide Spitze oder Wand der Ersteren wird später ausgehöhlt, und schliesslich ist ein buchtiges Gefässnetz vor-

handen, das vom Haus aus fertiges, rothes Blut enthält. In weiterer Folge wird der Gefässinhalt Gegenstand des Blutkreislaufes.

d) Die Bildung des Knochens aus Markgewebe[1]). Beim neugeborenen Hunde erfolgt die Bildung von Knochengewebe innerhalb des Markgewebes, aus den Elementen des letzteren, und zwar zuerst in Form von Bälkchen, welche den Raum in der Mitte zwischen je zwei Blutgefässen oder Gefässgruppen einnehmen (Fig. 86). Die Grundsubstanz der Knochenbälkchen ist zart gestreift, hie und da undeutlich lamellirt.

Die Uebergänge von Mark- zu Knochengewebe sind durch folgende Formen gegeben:

In grösseren Markräumen, wieder zwischen je zwei Blutgefässen, sieht man am Längsschnitte des Knochens häufig Gruppen und Züge von spindelförmigen Markelementen, welche theils gelblich glänzend und homogen, theils körnig, mit blasenförmigen Kernen versehen, theils endlich kernlos erscheinen und deren jedes von seinen Nachbarn durch schmale Säume abgegrenzt wird. An Querschnitten erscheinen diese Züge als runde oder oblonge Felder, zusammengefügt aus theils glänzenden, theils blasskörnigen Klümpchen, den Querschnitten der spindelförmigen Elemente. Aehnlichen Zügen begegnet man aber auch an den Rändern von schon fertigen Knochenbälkchen und ihre Totalgestalt entspricht jedesmal einer in die Länge gezogenen Spindel oder Raute.

Aus diesen Zügen gehen, wie man stufenweise verfolgen kann, durch Ablagerung von Kalksalzen, Knochenbälkchen hervor, in welchen in regelmässigen Abständen, freie kernhaltige Protoplasmakörper („Knochenzellen") übrig bleiben.

Entsprechend den Spindelformen sämmtlicher, je einen Zug zusammensetzenden Protoplasmakörper, besitzt in diesem Falle auch die Grundsubstanz ein streifiges Aussehen.

An den, je einen Markraum begrenzenden Knochenrändern findet man im compacten Knochengewebe wachsender Thiere sehr häufig reihenweise beisammen stehende Markelemente, die von *Gegenbaur*[2]) sogenannten „Osteoblasten". Die knochenbildende Eigenschaft dieser Elemente wurde auch von späteren Forschern, *Waldeyer*[3]) und *Al. Rollett*[4]) anerkannt. Je eine Osteoblastenreihe ist die Grundlage für eine spätere Knochenlamelle.

Bevor die Infiltration mit Kalksalzen eintritt, erfolgt eine Um-

[1]) „Untersuchungen über das Protoplasma. IV. Die Entwicklung der Beinhaut, des Knochens" etc. *Sitzungsber. der Wiener Akad. der Wissensch.* 1873.

[2]) Jenaische Zeitschrift für Medicin und Naturwissenschaften 1864 und 1866.

[3]) „Ueber den Ossificationsprocess". Archiv für mikroskopische Anatomie. Bd. I.

[4]) Handbuch der Lehre von den Geweben. Herausgegeben von *S. Stricker*. I. Lief. 1868.

wandlung einer Anzahl der Osteoblasten zu blasskörnigen, kernlosen Körpern, deren Zusammenhang unter einander und mit den analogen Nachbarbildungen durch jene zarten Speichen erhalten bleibt, welche die die einzelnen Körper von einander scheidenden hellen Säume durchziehen. Nach erfolgter Infiltration mit Kalksalzen ist eine optische Differenzirung der Lamelle in einzelne Osteoblasten nur ausnahmsweise möglich und die Lamelle erscheint in diesem Falle aus polygonen Feldern zusammengesetzt. Weit häufiger aber verschwinden die optischen Grenzen zwischen den einzelnen Osteoblasten, und nur die centralen, protoplasmatischen Antheile der Lamelle bleiben als Knochenkörperchen erhalten. In letzterem Falle ist demnach aus einer Summe von Protoplasmakörpern ein, in seiner Totalgestalt in der Fläche schwach gekrümmter, linsenförmiger Körper hervorgegangen, eine Gewebseinheit, deren Centrum eben die „Knochenzelle" darstellt. Eine Summe solcher linsenförmiger Gewebseinheiten constituirt aber je eine Knochenlamelle.

Fig. 101. Rinde der Tibia eines 6 Monate alten Hundes. Querschnitt. Chromsäurepräparat.

M Markraum, erfüllt mit Markelementen, welche am Rande des Knochengewebes die Form von „Osteoblasten" angenommen haben; die Mitte des Markraumes ist von einem Blutgefäss eingenommen. *S* die erste Andeutung der Bildung eines *Havers*'schen Systems, welches aus linsenförmigen Territorien hergestellt wird, und daher am äusseren Umfange eine Wellenlinie darstellt; *T* kugelige Territorien, augenscheinlich die Ausgangsbildungen neuer Lamellensysteme. Vergr. 500.

In der compacten Substanz der Röhrenknochen wachsender und erwachsener Thiere begegnet man endlich in der sogenannten Schaltsubstanz zahlreichen, rundlichen Feldern, welche je ein oder mehrere

Knochenkörperchen enthalten. Nun trifft man auch innerhalb der Markräume rundliche Protoplasmakörper, theils mit mehreren Kernen, theils nur mit mehreren Kernkörperchen, theils endlich nur aus gröberen Körnern des Netzwerkes der lebenden Materie zusammengesetzt. Diese Protoplasmalager (von ihrem Entdecker *Ch. Robin* „Myeloplaxes" genannt) sind, wie ich dies schon anderen Ortes [1]) nachgewiesen habe, gleichfalls Vorläufer der Knochenbildung, indem in denselben ein Theil des Protoplasmas zu Grundsubstanz wird, welche sofort verkalkt; während ein nicht in Umwandlung zu Grundsubstanz einbezogenes Centrum als Knochenkörperchen („Knochenzelle") übrig bleibt. (Siehe Fig. 101.)

In Röhrenknochen wachsender Thiere begegnet man nicht nur in der Epiphyse am Knochenrande von Markräumen, sondern auch in Gefässkanälen der Diaphyse nicht selten solchen linsenförmigen, viel-

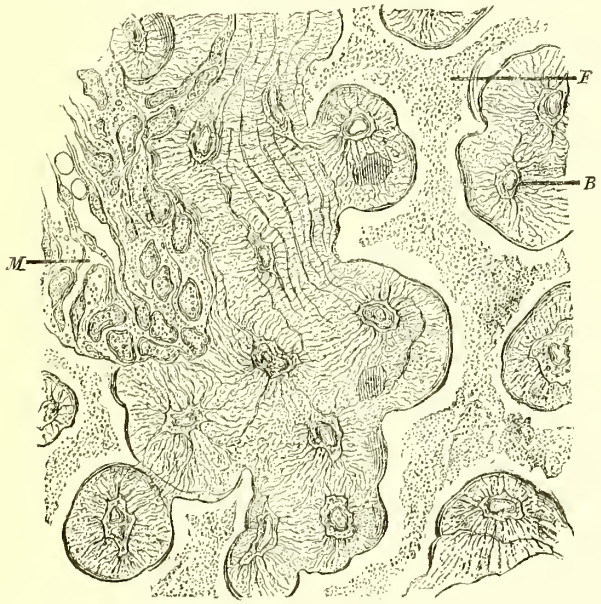

Fig. 102. Wirbel eines menschlichen 5 Monate alten Embryo. Horizontalschnitt. Chromsäurepräparat.

M Markraum, erfüllt mit Markgewebe, in dessen Mitte ein Blutgefäss verläuft; *B* die erstgebildeten kugeligen Territorien, welche ein oder zwei centrale, mit radiären Fortsätzen versehene Knochenkörperchen enthalten. Die Territorien legen sich an das Bälkchen der ursprünglich verkalkten Grundsubstanz des Knorpels *F* an. Vergr. 500.

kernigen Protoplasma-Lagern, welche von Nachbarlagern durch helle Säume geschieden, mit denselben aber stets in lebendigem, durch

[1]) „Studien am Knochen und Knorpel". Wiener med. Jahrbücher 1872.

Speichen vermittelten Zusammenhange stehen. Es sind eben die ersten Anlagen einer dritten Form der Knochengewebseinheiten, der Knochenkugeln (seit *Virchow* als eigentliche „Zellenterritorien" des Knochengewebes bekannt), deren jede aus dem je eine oder mehrere „Knochenzellen"-hältigen Protoplasmalager hervorgeht.

Bildungen von den zuletzt beschriebenen Formen trifft man übrigens auch im Kalkkerne des Epiphysen-Knorpels, am Ossificationsrande des Diaphysen- (Intermediär-) Knorpels „und in den Verkalkungs-Centren der kurzen Knochen" (die letzten Worte habe ich neu hinzugefügt). (S. Fig. 102.)

Die aus Markelementen entstandenen vielkernigen Protoplasmalager sind es also, welche zuerst um die Balken der verkalkten Knorpelgrundsubstanz herum, später selbstständig das Knochengewebe erzeugen. Ob das Knochengewebe ein streifiges, lamellöses oder globuläres Gefüge erhält, hängt lediglich von der ursprünglichen Form der ein Protoplasmalager zusammensetzenden Klümpchen ab.

Das Knochengewebe ist demnach ebenso, wie alle anderen Arten des Bindegewebes ein Product des Mark- oder embryonalen Gewebes, dessen Elemente sich entweder in zarte Spindeln zerspalten, wodurch die gestreifte Grundsubstanz entsteht; oder zu linsenförmigen Massen verschmelzen, deren eine Anzahl sich beim Aufbau einer Lamelle betheiligt; oder sich zu kugeligen Massen verbinden, aus welchen die kugeligen Territorial-Bildungen des Knochengewebes hervorgehen.

Der Process der Knochenbildung bei Vögeln.

Von *L. Schöney*[1]).

Die folgenden Angaben beziehen sich auf eine Anzahl von Hühnern und Tauben verschiedenen Alters. Unmittelbar nach dem Tode der Thiere legte ich die im Hüftgelenke exarticulirten Beine, nachdem ich dieselben von den Muskeln rasch befreit hatte, in weingelbe Chromsäurelösung, welcher wenige Tropfen Salzsäure zugesetzt wurden. Nach einigen Tagen fertigte ich Knorpel- und Knochenschnitte, hauptsächlich aus dem Kniegelenke — sagittal und horizontal — an.

Sagittalschnitte durch das Kniegelenk von Vögeln verschiedenen Alters lehren zunächst, dass mit zunehmendem Alter die Knorpelmasse an Umfang abnimmt; dass ferner die Umwandlung des Knorpels direct in Markelemente und indirect in Knochen nur bei jugendlichen Thieren stattfindet, während bei älteren Thieren der fertige Knochen unmittelbar an den Knorpel stösst und zumal bei älteren Tauben die Markräume des Knochens Verlängerungen bilden, welche bis zu einer gewissen Höhe in den Knorpel hinaufreichen.

Studirt man Sagittalschnitte von jungen Thieren bei schwacher Vergrösserung, so sieht man Folgendes: Am freien, die Kniegelenksfläche bildenden Theile des

[1]) Auszug aus der Abhandlung von Dr. *L. Schöney* in New-York: „Ueber den Ossificationsprocess bei Vögeln". *Archiv für mikroskop. Anatomie.* Bd. XII. 1875. Der zweite Theil dieser Abhandlung ist auf Seite 107 mitgetheilt.

Knorpels, desgleichen nahe dem Perichondrium, sieht man spindelförmige, langgestreckte Knorpelkörperchen allmälig in runde, deutliche Kerne haltige Knorpelkörper übergehen. Die letzteren bilden ein mächtiges Lager, welches von gefässhaltigen Knorpelmarkräumen von sehr verschiedenen Formen durchsetzt erscheint. An das Lager der runden, kernhaltigen Knorpelkörperchen legt sich eine schmale Schicht, gebildet von platten, kleinen Knorpelkörpern an, welche constant gelbroth gefärbt ist und unmittelbar an die Verkalkungsgrenze stösst. Die Verkalkung der Grundsubstanz erzeugt ein zierliches Gerüste, welches in die erstgebildeten Bälkchen des Knochengewebes übergeht. Die letzteren begrenzen die Markräume des Epiphysenknochens.

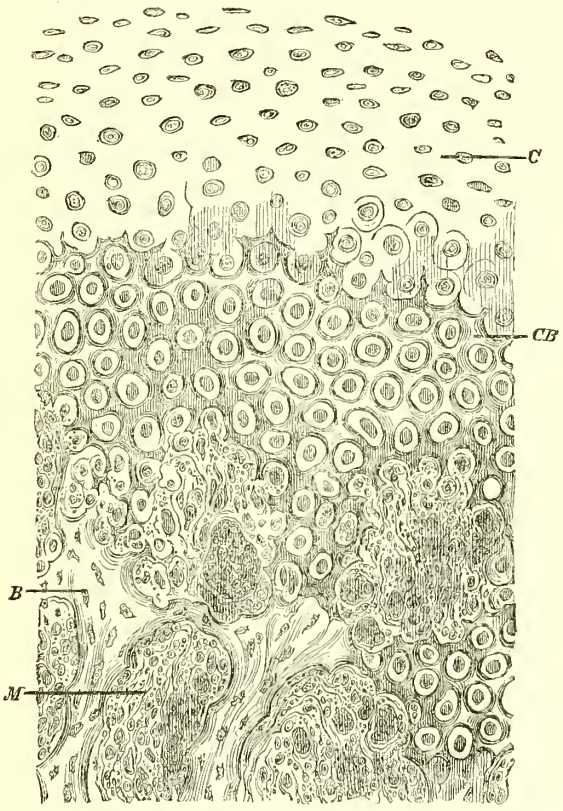

Fig. 103. Gelenkknorpel eines jungen Huhnes. Sagittalschnitt. Chromsäurepräparat.

C Hyalinknorpel; *CB* verkalkte Grundsubstanz des Hyalinknorpels; *M* Markraum; *B* Bälkchen des neugebildeten Knochens. Vergr. 450.

Bei stärkerer Vergrösserung erkennt man, dass das Kalkgerüste mit seinen obersten Gerüstbälkchen wie mit zugespitzten Enden in die Knorpelschicht hinaufreicht. Innerhalb des Kalkgerüstes sind die Knorpelkörperchen deutlich sichtbar. An verschiedenen Stellen stossen die Knochenbälkchen direct an das Kalkgerüst, ohne dass zwischen beiden eine scharf gezeichnete Grenze zu erkennen

wäre; jedoch ist der Knochen durch die in denselben eingelagerten Knochenkörperchen hinlänglich gekennzeichnet. Die Markräume sind erfüllt mit runden oblongen oder spindelförmigen Markelementen, überdies begegnet man häufig verschieden grossen, vielkernigen oder kernlosen, gleichmässig gekörnten Protoplasmalagern, sogenannten Myeloplaxen. Spindelförmige Elemente findet man am öftesten im Centrum eines Markraumes, woselbst sie mit Blutgefässen im Zusammenhange stehen. (S. Fig. 103.)

Die Markbildung ist am besten an Horizontalschnitten zu verfolgen. Wir sehen zunächst, dass in gewissen Räumen Ausschmelzung der verkalkten Knorpelgrundsubstanz stattfindet. Die unmittelbare Umwandlung des Knorpels in freies Protoplasma mit Bildung glänzender Klümpchen, welche die Markräume ausfüllen, ist allerdings nicht direct zu beobachten, allein wir müssen auf diese Umwandlung schliessen, indem ja die Markräume allerseits von verkalktem Knorpelgewebe umgeben sind und das Kalkgerüst wie aufgebrochen in die Markräume hineinragt. Man kann sich überzeugen, dass zunächst eine Knorpelgewebseinheit (Territorium) von ihren Kalksalzen beraubt erscheint und unmittelbar daran, augenscheinlich durch directe Umwandlung der Knorpelkörperchen Markelemente auftauchen, während für Einwanderung aus dem Periost in solcher Entfernung von letzterem wohl keine Rede sein kann, überdies für eine solche Annahme gar keine erklärenden Bilder sichtbar waren. Ebensowenig ist an eine Einwanderung von den Blutgefässen her, wie sie unter Anderen *Al. Rollett* angenommen hat, zu denken, indem in den erstgebildeten Markräumen Blutgefässe überhaupt noch nicht vorhanden sind; dort aber, wo sie zuerst gebildet werden, mit den älteren Blutgefässen noch in keinem Zusammenhange stehen.

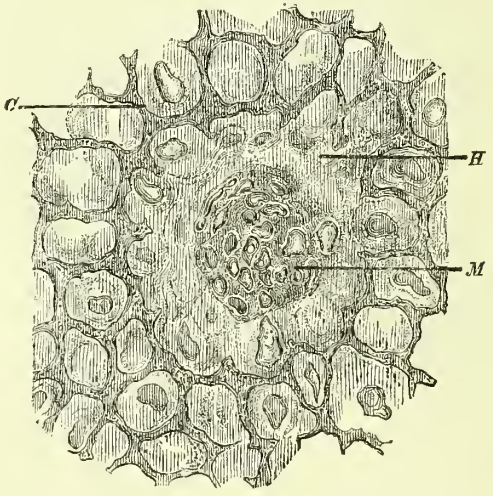

Fig. 104. Kniegelenkknorpel eines jungen Huhnes, dicht am Ossificationsrande. Horizontalschnitt. Chromsäurepräparat.

C verkalktes Gerüst der Grundsubstanz des Hyalinknorpels; *H* Zone, in welcher die Kalksalze ausgelöst worden sind; *M* neugebildeter Markraum. Vergr. 700.

Der Uebergang vom Knorpel in Markelemente wird dadurch ersichtlich, dass die entkalkte Zone des Knorpels plötzlich von Protoplasma ersetzt wird, in

welches zahlreiche, glänzende Klümpchen eingelagert sind. Die letzteren erscheinen in der Regel von einem schmalen, hellen Saume umgrenzt, durch welchen man hie und da Fädchen durchziehen sieht, und erinnern durch ihren Glanz und ihre homogene Structur an die als „Hämatoblasten" geschilderten Bildungen bei Säugethieren. Solche Bilder zwingen zur Annahme, dass nicht allein die Knorpelkörperchen, sondern das gesammte lebende Material, welches innerhalb der Knorpelgrundsubstanz angehäuft ist, an der Markbildung Theil nehmen. Der jähe Uebergang von anscheinend structurloser Grundsubstanz in ein freies Protoplasmalager ohne die geringste Andeutung von Theilung der Knorpelkörperchen dürfte eine andere Deutung nicht zulassen. (S. Fig. 104.)

Man begegnet nicht selten am Auflösungsrande der Knorpelgrundsubstanz Knorpelkörpern, welche zum Theil noch in der letzteren stecken, zum Theil schon frei in den erstgebildeten Markraum hineinragen und niemals sah ich an derlei Körpern Theilungsbilder. Anstatt von „Theilung der Knorpelzellen" zu sprechen, scheint mir die Annahme dem Sachverhalte entsprechender, dass in dem frei gewordenen Protoplasma in gewissen Centren Neubildung lebender Materie stattfindet, welche eben zur Bildung der compacten, glänzenden Klümpchen führt. Die so häufig sichtbaren multinuclearen Protoplasmakörper (Myeloplaxen) werden nach dieser Anschauung einfach als frei gewordene Knorpelgewebs-Einheiten (Territorien) aufzufassen sein, und wir begreifen ganz leicht, dass bisweilen eine Anzahl solcher Einheiten zu einem mächtigen gemeinsamen Protoplasmalager verschmilzt, bevor eine weitere Differenzirung in dem letzteren stattfindet.

Soviel scheint mir ausser Frage zu sein, dass aus dem Knorpelgewebe direct Markgewebe wird, bei Vögeln ebensogut wie bei Säugethieren.

Die nächste Frage ist selbstverständlich: Wie bildet sich aus dem Markgewebe Knochengewebe? Diese Frage lässt sich an Stellen lösen, wo an verkalkten Knorpel direct neugebildeter Knochen stösst, und derlei Bilder kehren an der Ossificationsgrenze regelmässig wieder. Wir sehen verkalkten Knorpel, hierauf eine hyaline Zone, wie dieselbe dem im Ausschmelzen begriffenen Knorpel zukommt. An diese Zone stösst Knochen-Grundsubstanz mit den eingestreuten charakteristischen Knochenkörperchen und endlich sehen wir eine Lage von indifferenten Markelementen, sogenannten Osteoblasten. An der Grenze zwischen dem entkalkten Knorpel und den Osteoblasten sieht man alle Uebergänge von freien, nicht infiltrirten Osteoblasten in solche, welche in Grundsubstanz untergehen. Jedoch spricht die zarte Körnung der neugebildeten osteogenen Substanz dafür, dass die Structur der Osteoblasten beim Bildungsprocesse der Knochen zum mindesten nicht völlig untergegangen ist.

Ich kann demnach bestätigen, dass die platten Protoplasmakörper, welche *Gegenbaur* „Osteoblasten" genannt hat, wirkliche Knochenbildner sind; auch habe ich gesehen, dass die Osteoblasten untereinander durch zarte Fädchen (*Gegenbaur*'s Stacheln) verbunden sind. Ebenso muss ich die Umwandlung eines Theiles der Osteoblasten zu Knochengrundsubstanz im Sinne *Waldeyer*'s aufrecht erhalten.

Hingegen bin ich nicht in der Lage zu behaupten, dass im Vogelknochen die osteogene Grundsubstanz lebende Materie führe. Nur muss ich bemerken, dass der Knochen bei den Vögeln genau so gebaut ist, wie bei Säugethieren, wie mich Längs- und Querschnitte durch Femur und Tibia gelehrt haben. Auch hier finden wir Lamellensysteme und Gefässkanäle; auch hier begegnen wir in den Höhlen der Grundsubstanz Protoplasmakörpern, welche man als „Knochen-

zellen" beschreibt. Auch hier zeigen diese die bekannten sternförmigen Ausläufer. In wie ferne der Knochen auch in seinem Gehalte an lebender Materie mit jenen der Säugethiere übereinstimmt, müssen erst weitere Untersuchungen lehren.

Die Entwicklung des Knochens von fibrösem Bindegewebe.

Ein grosser Theil des Skelets entsteht von fibrösem Bindegewebe unabhängig von vorgebildetem Knorpel. Die stricte Unterscheidung zwischen „Knorpel-" und „Deckknochen", wie sie in früheren Zeiten gebräuchlich war, kann nur bis zu einem gewissen Punkte aufrecht erhalten werden. Wahr ist, dass an der Bildung von Deckknochen kein vorgebildeter Knorpel Antheil nimmt; jedoch erhalten alle übrigen Knochen des Skelets, mit Einschluss der flachen, kurzen und Röhrenknochen nur einen Theil, nämlich den spongiösen vom vorgebildeten Knorpel; der compacte oder Rindentheil hingegen wird ganz und gar vom Periost hergestellt. Viele Beobachter haben an verschiedenen Stellen unter dem Periost knorpelige Lager gesehen; man braucht aber der Anwesenheit eines solchen Lagers keine allzugrosse Bedeutung beizulegen, indem wir wissen, dass die Bildung des Knochengewebes in allen wesentlichen Punkten dieselbe ist, ob es nun von Knorpel oder von fibrösem Bindegewebe hervorgeht.

In den Röhrenknochen menschlicher, 10—12 Wochen alter Embryonen, wo noch keine Spur von Kalkablagerung bemerkbar ist, sieht man den Knorpel von einer zarten fibrösen Hülle umgeben, dem Perichondrium, zwischen welchem, und der Oberfläche des Knorpels ein breites Lager von Markgewebe aufgespeichert erscheint. Von dem letzteren Gewebe entsteht die künftige Rinde; und zwar gleichzeitig mit der Verkalkung und Verknöcherung des Knorpels im Centrum. In der 14. Woche ist gewöhnlich schon eine deutliche Rinde um die Diaphyse herum gebildet, zu einer Zeit demnach, wenn auch die Umbildung des Knorpels zu Mark- und spongiösem Knochengewebe im mittleren Abschnitte der Diaphyse begonnen hat. Die Rinde und der verkalkte Knorpel nehmen ungefähr dieselbe Höhe ein, wobei das Mittelstück stets den Ausgangspunkt für diese Bildungen abgibt. Beide Antheile haben übrigens vorerst eine spongiöse Structur, während die Bildung regelrechter Lamellen erst in einer viel späteren Zeit aufzutreten beginnt.

Der zuerst gebildete spongiöse Knochen der Rinde hat einen streifigen Bau, entsprechend den spindelförmigen Territorien des Muttergewebes, des Periosts. Der erstgebildete spongiöse Knochen im Centrum hingegen wird aus kugeligen Territorien hergestellt, entsprechend den kugeligen Territorien des Muttergewebes, des Knorpels. Nur auf dieser Grundlage sind wir befähigt, die Unterschiede im Bau des erstgebildeten Knochens, die Bildung der „perforirenden Fasern", und die Anlage des

Gefässsystems in der Rinde zu begreifen. Man kennt übrigens das Gesetz noch nicht, nach welchem die peripheren, und die *Havers*'schen Lamellen erzeugt werden. Wahrscheinlicher Weise sind von vornherein im erstgebildeten Perichondrium oder Periost drei Hauptschichten vorhanden, deren Fasern und Blutgefässe zu einander im rechten Winkel stehen.

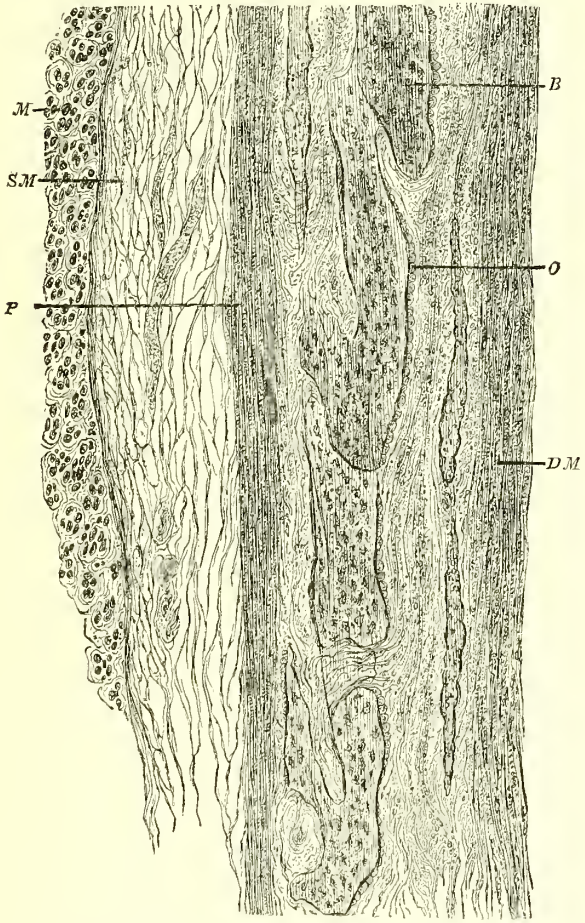

Fig. 105. Schädeldach eines menschlichen, 4 Monate alten Embryo. Horizontalschnitt. Chromsäurepräparat.

M Muskellager der Kopfhaut; *SM* submusculäres, lockeres, stark vascularisirtes Bindegewebe; *P* dichtes Bindegewebe des äusseren Pericranium; *B* die erstgebildeten Knochenbälkchen; *O* Schicht der dem Bälkchen anhaftenden Osteoblasten; *DM* dichtes Bindegewebe des inneren Pericranium, die künftige Dura mater. Vergr. 100.

Die Bildung des Knochens aus fibrösem Bindegewebe lässt sich am besten am Schädeldache eines menschlichen Embryo studiren, welcher

bis etwa zum 4. Monate seiner Entwicklung vorgeschritten ist. (Siehe Fig. 105.)

Wir bemerken in der Mitte eines fibrösen Bindegewebslagers Markkörperchen in länglichen Zügen, wo sie quer getroffen sind; wir sehen, dass eine Anzahl solcher Körperchen verschmilzt um zu Grundsubstanz umgewandelt zu werden, welche fast unmittelbar darauf mit Kalksalzen infiltrirt wird. Auf diese Weise entstehen zwischen beiden Schichten des fibrösen Bindegewebes Knochenbälkchen, von denen die äussere das künftige äussere, die innere das künftige innere Pericranium darstellt. Erst 5 oder 6 Jahre nach der Geburt trennt sich das letztere von den Schädelknochen und liefert nur eine feste Hülle für das Gehirn, die eigentliche harte Hirnhaut. Die erste Spur einer Knochenbildung trifft man jedes Mal in einem Mittelfelde zwischen 2 Blutgefässen, demnach an jenen Stellen, wo die geringste Ernährung stattfindet, in genau derselben Weise, in welcher die Knochenbildung aus Knorpel vor sich geht. Das weitere Wachsthum der Bälkchen geht stets vom Markgewebe, speciell den Markkörperchen her vor sich, welche dem Rande des Bälkchens gewöhnlich an einer Seite hart anliegen. Der Vorgang ist derselbe, wie beim Wachsthum der von ursprünglichem Knorpel hervorgegangenen Bälkchen.

Um die Einzelheiten der Bildung des Knochens vom fibrösen Bindegewebe mit stärkeren Vergrössorungen zu studiren, ist wieder das Schädeldach des menschlichen Embryo das am besten geeignete Object. (S. Fig. 106.)

Wir bemerken, dass zuerst von einzelnen, häufig in Gruppen angeordneten Markkörperchen Grundsubstanz entsteht, welche sofort mit Kalksalzen infiltrirt wird. Der Embryonal-Zustand wird hierauf in diesen Körpern durch Verflüssigung der Grundsubstanz wieder hergestellt, sie werden wieder zu Plastiden, welche später abermals zu einer grösseren Masse verschmelzen können, als erste Andeutung eines Territoriums mit je einem centralen Knochenkörperchen. Noch später verschmilzt eine Summe solcher Massen, stets durch das Mittelstadium des nicht verkalkten Markgewebes und es entsteht ein Bälkchen, in welchem eine Anzahl grosser und unregelmässiger Knochenkörperchen mit sternförmigen Fortsätzen sichtbar ist. Ob ein Blutgefäss vom Beginne des Processes an vorhanden ist, oder erst später geformt wird, ändert nichts am Wesen der Sache; das Blutgefäss wird stets die Mitte eines Markraumes einnehmen. Durch genauen Vergleich der Entfernungen zwischen den einzelnen Knochenkörperchen gewinnen wir die Ueberzeugung, dass die verkalkte Grundsubstanz zuerst nur von einem einzelnen Markkörperchen, später aber von einer beschränkten Anzahl solcher hervorgeht, in ungefähr derselben Weise, in welcher die myxomatöse Grundsubstanz ent-

steht (s. Seite 154). Zuerst sind keine bestimmten Territorien vorhanden; diese erscheinen erst später mit dem gleichzeitigen Auftreten des lamellirten Baues.

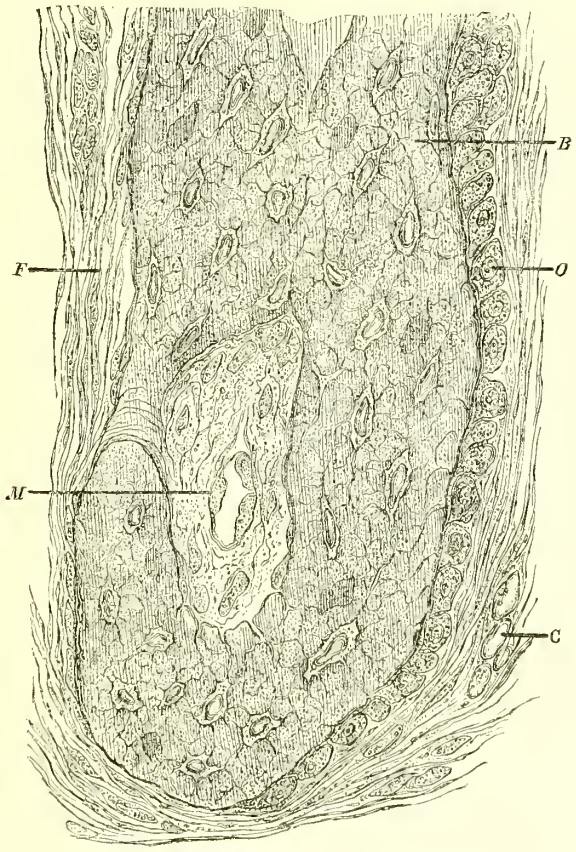

Fig. 106. Schädeldach eines menschlichen 4 Monate alten Embryo. Horizontalschnitt. Chromsäurepräparat.

F Fibröses Bindegewebe des Pericranium; *M* Markraum mit einem centralen Blutgefäss; *B* erstgebildetes Knochenbälkchen; *O* Reihe der Osteoblasten; *C* Markkörperchen des inneren Pericranium, welche mit Kalksalzen infiltrirt sind. Vergr. 500.

Es ist selbstverständlich, dass das ursprünglich gebildete Knochengewebe kein dauerndes ist. Die Knochenbälkchen werden nach Verflüssigung ihrer Grundsubstanz wiederholt in den embryonalen oder Markzustand zurückgeführt, und stets wieder neues Gewebe bis zur Zeit der völligen Entwicklung des Körpers erzeugt. Wahrscheinlich geht eine fortwährende Absorption und Wiederbildung des Knochens das ganze Leben hindurch vor sich. Diese Vorgänge werden durch gewisse Einflüsse beherrscht, so z. B. an den Schädelknochen durch das Wachs-

thum des Gehirns, sowohl in vor-, wie in rückschreitender Weise (*Virchow*). Der Rückschritt zeigt sich in ganz auffälliger Weise durch die Absorption in weit vorgeschrittenem Alter, deren Ergebniss eine für das Greisenskelet so höchst charakteristische Verdünnung der Knochen ist.

Das Wachsthum und die Rückbildung des Knochens.

Zum Schlusse will ich noch mit einigen Worten klarstellen, was ich als richtig betrachte. Zunächst erscheint im Lichte meiner 10 Jahre lang fortgesetzten Untersuchungen die Theorie eines interstitiellen Knochenwachsthums ebensowenig haltbar, wie das interstitielle Wachsthum irgend eines anderen Gewebes. Die einmal gebildete Grundsubstanz kann durch einfache Expansion unmöglich an Umfang zunehmen. Die Beobachtung, dass die Knochenkörperchen im alten Knochen weiter von einander abstehen, als im jungen, hat als Beweis eines interstitiellen Wachsthums allen Werth verloren, seitdem *Steudener* (Seite 227) gezeigt hat, dass mit zunehmendem Alter die peripheren Abschnitte eines jeden Körperchens zu Grundsubstanz werden. Ein neues Gewebe entsteht ausschliesslich aus embryonalem oder Markgewebe und ein schon gebildetes Gewebe muss nach erfolgter Verflüssigung der Grundsubstanz vorerst in den Embryonal-Zustand zurückkehren, bevor daraus ein neues Gewebe hervorgehen kann. Umfangszunahme eines Gewebes ist nur möglich durch Neubildung der lebenden Materie der embryonalen Körperchen, oder was dasselbe ist, durch Zunahme der Anzahl desselben.

Dieses Gesetz wurde, obgleich unvollständig, zuerst von *H. Müller* 1858 nachgewiesen; ferner für das Wachsthum des Knochengewebes von *L. Ranvier* 1865 ausgesprochen; und als allgemein für die Entwicklung und das Wachsthum sämmtlicher Gewebe giltig, von mir 1873 festgestellt. Auch der Entzündungsprocess, zuerst von *S. Stricker* genau studirt, liefert Beweise für die Richtigkeit dieses Gesetzes; denn nach *S. Stricker* kehrt auch das entzündete Gewebe (Cornea) zuerst in seinen Embryonal-Zustand zurück, bevor eine Neubildung stattfindet.

Wir sind *A. Kölliker* [1]) für seine genauen Untersuchungen zu Dank verpflichtet, durch welche er nachgewiesen hat, dass jeder wachsende Knochen an seiner Oberfläche regelmässig wiederkehrende Resorptionsflächen darbietet. An diesen Stellen erscheint der Knochen dem unbewaffneten Auge rauh, wie angenagt, und unter dem Mikroskop von spongiöser Structur, mit buchtigen Aushöhlungen, welche in der Regel

[1]) „Die normale Resorption des Knochengewebes und ihre Bedeutung für die Entstehung der typischen Knochenformen". Leipzig. 1873.

vielkernige Bioplassonmassen enthalten. *Kölliker* behauptete, dass die Körper von aussen in das Knochengewebe hineinwachsen und dieses thatsächlich absorbiren und zerstören, und schlug deshalb zu deren Bezeichnung den alarmirenden Namen „Osteoklasten", Knochenbrecher vor.

Die vielkernigen Bioplassonkörper wurden zuerst von *Robin* unter dem Namen der „Myeloplaxen" beschrieben; *Virchow* bezeichnete dieselben Bildungen als „Riesenzellen", und englische Autoren gebrauchen dafür den Ausdruck „Myeloide Zellen". Sie sind, wie ich schon 1873 nachgewiesen habe (s. das Kapitel über Entzündung), Bildungen der lebenden Materie des Knochengewebes selbst, nämlich die Territorien der Grundsubstanz des Knochens, entweder als eine regressive Bildung nach erfolgter Entkalkung und Verflüssigung der Grundsubstanz, oder eventuell als eine progressive Bildung, bevor das Territorium des Knochens vollendet ist. (S. Fig. 107.)

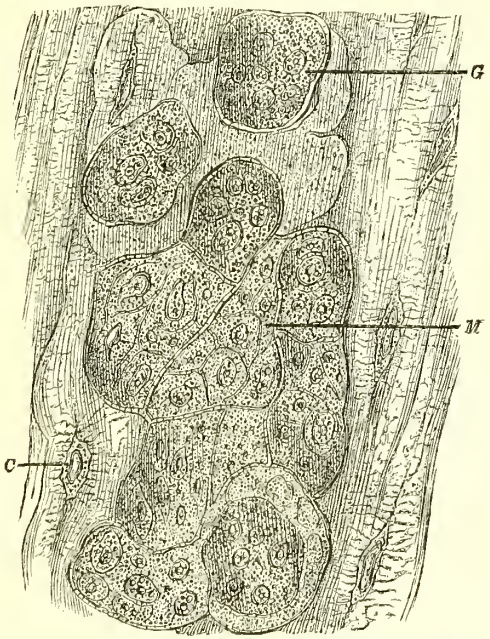

Fig. 107. Oberfläche des Schulterblattes einer jungen Katze. Chromsäurepräparat.

C lamellirter Knochen mit Knochenkörperchen; *G* ein einzelnes Territorium des Knochengewebes verflüssigt, mit dem Ergebnisse der Bildung eines vielkernigen Plastides; *M* verschmolzene Massen vielkörniger Plastiden. Vergr. 600.

Wir sehen diese Körper nicht nur in den Markräumen aller jugendlichen Knochen, sondern auch an den Absorptionsflächen an der Oberfläche wachsender Knochen unterhalb des Periosts; desgleichen im

entzündeten Knochen. Sie sind sicherlich keine von aussen eingedrungene Bildungen, sondern zu grösseren Massen verschmolzene Markkörperchen, welche die Territorien des sich bildenden Knochens herstellen. Wenn hingegen ein schon gebildeter Knochen entweder im fortschreitenden Wachsthum, oder im Entzündungsprocesse seiner Grundsubstanz beraubt wird, fällt derselbe sofort in sein Bioplasson-Stadium zurück, und zeigt zuerst Bioplasson - Territorien, in welchen, entsprechend den ursprünglichen Medullarkörperchen neue Kerne auftauchen; dies sind eben die vielkernigen Bioplasson - Körper. Später erfolgt durch Bildung neuer Theilungsmarken in gewissen Abständen von den Kernen ein vollständiges Wiederauftreten der ursprünglichen Markkörper. Alle Territorien und alle Markplastiden bleiben mittelst feiner, die umgebenden hellen Säume quer durchziehender Fädchen untereinander verbunden, und ebenso bleibt die Verbindung mit dem Bioplasson-Netz der umgebenden unveränderten Grundsubstanz erhalten. In derlei Massen beobachten wir gewöhnlich sämmtliche Entwicklungs - Stadien des Bioplasson, von dem soliden, homogenen Klümpchen an, zu kernhältigen Plastiden, von diesen zu Plastiden, welche nur Kernkörperchen aufweisen, und schliesslich zu körnigen Plastiden, in welchen weder Kerne noch Kernkörperchen nachweisbar sind. (S. Seite 57.)

Die hier gegebene Deutung erklärt übrigens das Auftreten solcher Bioplasson-Körper im todten Knochen nicht. Elfenbeinstäbchen, welche zu chirurgischen, oder experimentellen Zwecken in lebenden Knochen eingetrieben wurden (*Billroth*), ebenso necrotische Knochen, zeigen an ihrer Oberfläche buchtige Aushöhlungen, welche mit vielkernigen Bioplasson - Massen erfüllt sind. Selbstverständlich konnten diese Massen nicht im todten Elfenbeinstäbchen oder im necrotischen Knochen selbst entstanden sein.

Die Buchten werden, wie das schon *Virchow* in befriedigender Weise nachgewiesen hatte, durch die Annahme einer Entkalkung und Verflüssigung der Grundsubstanz, entsprechend den Territorien leicht erklärt, und seitdem *Ziegler* gezeigt hat, dass selbst zwischen 2 dünnen Glasplatten, welche man in das Unterhautgewebe von Thieren einbringt, sich wandernde Plastiden ansammeln und zu vielkernigen Massen verschmelzen können, mag ein ähnlicher Process auch bei der Füllung der buchtigen Aushöhlungen zulässig sein.

Dass die vielkernigen Körper in der That aus dem verflüssigten lebenden Knochengewebe hervorgehen, habe ich mit Bestimmtheit an Milchzähnen nachweisen können, deren Ausbuchtungen in den letzten Jahren von *Dr. F. Abbott* in meinem Laboratorium studirt wurden. Ebensowenig möchte ich bezweifeln, dass dieselben von einem Einwachsen

medullarer Körperchen von aussen erzeugt werden, wenn der Knochen oder der Zahn seines Lebens beraubt ist.

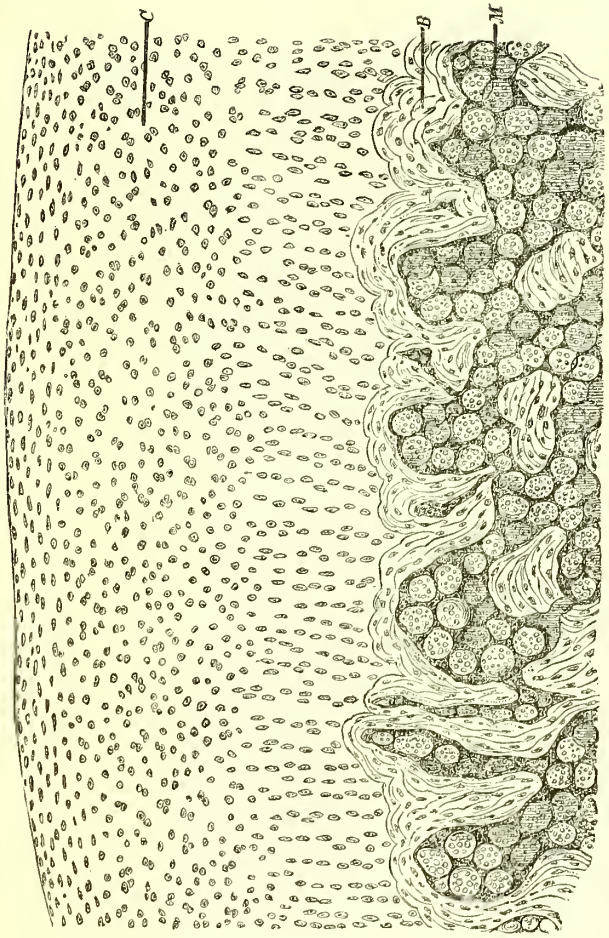

Fig. 108. Gelenkende des Oberschenkelknochens eines 12 Jahre alten Hundes. Sagittalschnitt. Chromsäurepräparat.
C Hyalinknorpel; *B* Zone des lamellirten Knochens; *M* Markräume mit vacuolirten Fettkugeln erfüllt. Vergr. 100.

Mit zunehmendem Alter nimmt der Knorpel allmälig an Umfang ab, und im Greise treffen wir nun eine dünne Schicht von Gelenkknorpel. In sehr alten Hunden ist das dünne Lager des Gelenkknorpels gegen die Markräume hin, welche nun Fett enthalten, durch eine deutlich ausgesprochene Lage lamellirten Knochens abgegrenzt, und ähnliche Verhältnisse hat *L. Schöney* an den Gelenkenden alter Tauben nachgewiesen. (S. Fig. 108.)

Dass das Knochengewebe selbst mit zunehmendem hohen Alter an Umfang abnimmt, wird am besten durch die zahnlosen Kiefer von

Greisen illustrirt. Die Ursache dieser Absorption und Atrophie des Knochengewebes, welche sowohl den spongiösen, wie den Rindenantheil befällt, ist heute noch nicht aufgeklärt. Auch müssen erst weitere Untersuchungen lehren, ob die Vermuthung gerechtfertigt sei, dass auch in dieser regressiven Metamorphose das Knochengewebe in einzelnen Partien erst zu Markgewebe umgewandelt werden müsse, bevor definitiver Schwund eintritt.

VIII.

MUSKELGEWEBE.

Muskel, der eigentliche Bewegungs-Apparat, ist eine Bildung der lebenden Materie in netzförmiger Anordnung. Die Knotenpunkte des Netzes sind im glatten Muskel unregelmässig zerstreut, im gestreiften Muskel hingegen als sogenannte sarcous elements oder Fleischtheilchen mit grosser Regelmässigkeit angeordnet. Die verbindenden Fädchen sind stets ungemein zart, wodurch verhältnissmässig langsame, aber in Betracht der massigen Bildungen des Muskels mächtige Contractionen der lebenden Materie ermöglicht werden.

Der Muskel ist nach dem Plan der Amöbe oder irgend eines anderen Plastids gebaut. Der Unterschied besteht darin, dass die Knotenpunkte der lebenden Materie in der Amöbe sehr klein und unregelmässig zerstreut sind, während im Muskel die Knötchen des Netzwerkes gross und in ihrer Anordnung mehr oder weniger regelmässig erscheinen. Die Flüssigkeit in den Maschenräumen des Netzwerkes der Amöbe entspricht der Muskelflüssigkeit zwischen den Reihen der sarcous elements. Die Contractilität ist eine sowohl der Amöbe, wie jedem anderen Plastid innewohnende Eigenschaft, sie gehört auch dem Muskel ganz unabhängig vom Nerveneinfluss zu. Die selbständige Contractilität des Muskels wurde 1834 von *J. Müller* nach Durchschneidung der Nerven, und 1857 von *Claude Bernard* durch Vernichtung der Thätigkeit der motorischen Nerven mittelst Curare erwiesen. Die Vergrösserung der Knotenpunkte der lebenden Materie, die Verkürzung ihrer verbindenden Fädchen und die Verengerung der Maschenräume stellen die sichtbaren Erscheinungen der Contraction sowohl in der Amöbe, wie auch im Muskel dar (s. S. 29). Ein auffälliger Unterschied zwischen beiden beruht auf der Thatsache, dass in der Amöbe gleichzeitig ein Theil des Körpers in Contraction, der andere hingegen in Dehnung begriffen ist; während in allen höher entwickelten Thieren ein ganzer Muskel oder eine Gruppe von Muskeln sich im Zustande der Contraction be-

findet, während ein anderer Muskel oder eine Gruppe derselben gedehnt wird. Muskeln, welche gleichzeitig in einer derart entgegengesetzten Richtung arbeiten, heissen die Antagonisten.

Die Muskelbildungen sind zweierlei Art. Im Gewebe der glatten oder unwillkürlichen Muskeln ist das Bioplasson gewöhnlich ohne auffällige Regelmässigkeit in verhältnissmässig kleinen Spindeln angehäuft, während im Gewebe des gestreiften oder willkürlichen Muskels das Bioplasson in regelmässiger Anordnung in Gestalt der sarcous elements in verhältnissmässig grossen Spindeln zur Anschauung gelangt.

1. Glatter oder ungestreifter Muskel.

Die glatten Muskelfasern bestehen aus spindelförmigen, in der Regel kernhältigen Plastiden, welche mittelst einer, jede einzelne Spindel umgebenden Kittsubstanz zu Bündeln verbunden sind. Jedes Bündel wird von einem zarten Lager fibrösen Bindegewebes, dem Perimysium, eingehüllt. Die Muskelnatur dieser Spindeln wurde 1847 von *A. Kölliker* entdeckt.

Die Spindeln schwanken ungemein an Grösse. Sehr kleine Spindeln finden wir z. B. in der Haut und in den grossen Arterien, mittelgrosse in den Muskellagern der Schleimhäute und sehr grosse Spindeln in der Wand der schwangeren Gebärmutter. In allen diesen Fällen kann die die Spindeln trennende Kittsubstanz mittelst einer Lösung des salpetersauren Silberoxyds braun gefärbt werden, und stets ist die in solcher Weise erzeugte braune Linie, unter rechten Winkeln von zarten, hellen Querstrichelchen durchbrochen, welche den feinen, die Spindeln quer verbindenden Speichen entsprechen. Man kann diese Speichen auch ohne Zusatz irgend eines Reagens mit starken Vergrösserungen des Mikroskopes sehen, während schwächere Vergrösserungen nur eine zarte Körnung der Kittsubstanz erkennen lassen. Die Körnchen innerhalb der Spindel, nämlich die Knotenpunkte des Netzwerkes, sind in der Regel grob, häufig in einem Grade, dass der centrale, oblonge oder stäbchenförmige Kern im Längsschnitte ganz verborgen wird, während an Querschnitten derselbe in der Regel deutlich zum Vorschein kommt. Nicht selten zeigen die Körnchen eine zum Theile ganz regelmässige Anordnung, insbesondere gegen die verschmächtigten Enden der Spindeln zu, was zuweilen das Aussehen von sarcous elements gestreifter Muskeln erzeugt. Die Umrisse der Spindeln sind im Ruhezustande desselben glatt und regelmässig, sie werden hingegen durch Contraction der Spindel zackig oder wellenförmig, wobei der Körper der Spindel verkürzt und verbreitert erscheint.

Bündel glatter Muskelfasern sind in der Haut am zahlreichsten in der Gegend der Brustwarze und im Hodensacke, woselbst sie in schiefen Richtungen, bisweilen unter spitzen Winkeln sich durchkreuzend verlaufen. Ein Schiefschnitt des Bündels ist durch kurze Spindeln gekennzeichnet; während im Querschnitte rundliche oder vieleckige Scheibchen sichtbar sind, in welchen wir, falls das Messer durch die Mitte der Spindel gegangen war, je einen glänzenden centralen Kern erkennen. (S. Fig. 109.)

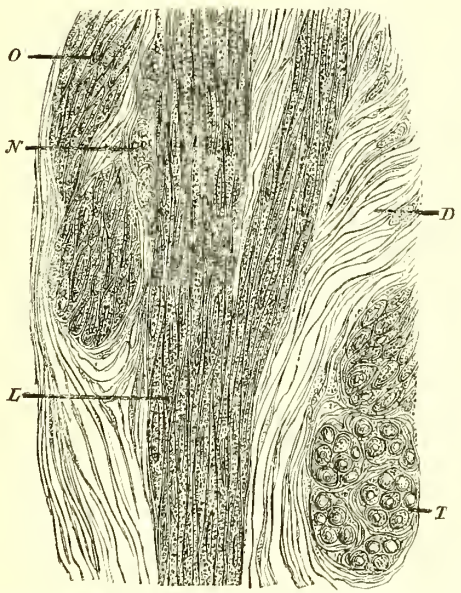

Fig. 109. Bündel glatter Muskelfasern in der Cutis der Brustwarze. Chromsäurepräparat.

L Längsschnitt; *O* Schiefschnitt; *T* Querschnitt eines Bündels; *D* das Cutisgewebe; *N* wahrscheinlich eine Nervenendigung. Vergr. 500.

Man findet die Bündel glatter Muskelfasern häufig in netzartiger Ausbreitung, so z. B. im Hodensacke, in den grossen Schamlippen, in der Prostata und in der Harnblase. Die Bündel sind in sämmtlichen grösseren Röhrenbildungen des Nahrungs- und Geschlechtharn-Apparates in flachen Lagern ausgebreitet und finden wir in diesen Röhren stets zwei Schichten, deren innere, der Epithel-Oberfläche zunächst gelegene ringförmig, deren äussere hingegen längsverlaufend ist. Im Darmkanal hat die Schleimhaut eigene zwei Muskeln, ein Ring- und ein Längslager, während die Röhrenwand ausserdem noch zwei mächtige Muskelschichten aufweist, von welchen die Ringschicht eine beträchtlich stärkere Entwicklung zeigt, als die Längsschicht. In der Magen-, Blasen- und Gebärmutterwand sind die Ring- und Längsmuskeln von zahlreichen

schiefen Bündeln durchflochten. Im unteren Drittel der Speiseröhre treten glatte Muskelfasern auf, welche die in den zwei oberen Dritteln vorhandenen gestreiften Muskeln ersetzen; die Uebergangsstelle zwischen beiden ist nicht scharf gezeichnet, indem ein allmäliger Wechsel aus der einen in die andere stattfindet (*Treitz*).

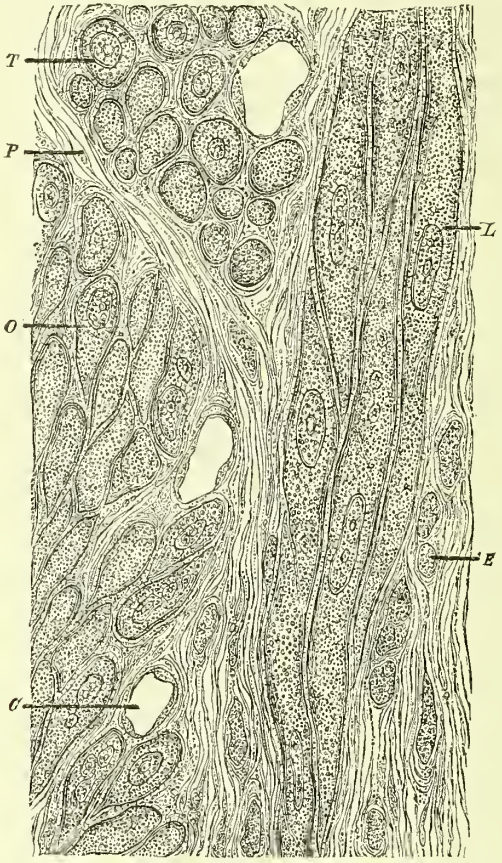

Fig. 110. Bündel glatter Muskelfasern aus der Wand der menschlichen Gebärmutter, kurz nach der Entbindung. Chromsäurepräparat.

L längs-, *O* schief-, *T* quergetroffene Bündel; *P* das Perimysium, reichlich mit Blutgefässen *C* versehen; *E* Plastiden des Bindegewebes, aus welchen wahrscheinlich die Muskelfasern hervorgehen. Vergr. 500.

Die Wand der schwangeren Gebärmutter wird von zahlreichen und grossen glatten Muskelfasern hergestellt, welche in längs-, schief- und querlaufenden Bündeln angeordnet sind. Das Bioplasson ist an dieser Stelle überaus reichlich, so zwar, dass die Spindeln grobkörnig oder nahezu homogen aussehen, und der Kern nur selten scharf gezeichnet ist. Jede grössere Spindel wird aus einer Anzahl kleinerer aufgebaut, und die Grenzlinien zwischen den letzteren sind häufig nur am äusseren

Umfange der grossen Spindeln kenntlich, doch kann man bisweilen solche Grenzlinien auch innerhalb des Körpers grosser Spindeln nachweisen. Wie diese mächtigen Spindeln entstehen, wachsen und sich wieder rückbilden, wird erst durch weitere Untersuchungen festgestellt werden können; nach dem, was ich gesehen habe, erscheint es im hohen Grade wahrscheinlich, dass die im Bindegewebe, dem Perimysium, zahlreich angehäuften grossen Plastiden die Quelle der Muskelbildung abgeben. (S. Fig. 110.)

Blut- und Lymphgefässe sind im glatten Muskelgewebe stets zahlreich vorhanden und erzeugen ein in die Länge gezogenes, mehr oder weniger rechtwinkeliges Netzwerk. Die grösseren Blut- und Lymphgefässe verlaufen in den dichteren Bindegewebsbildungen um die Bündelgruppen, während das zarte, die einzelnen Bündel umhüllende Perimysium nur Capillargefässe trägt.

Die Nerven der glatten Muskelbündel verzweigen sich nach vielfachen geflechtartigen Verästigungen in Gestalt feinster Axenfibrillen in der Kittsubstanz zwischen den Spindeln (*M. Löwitt*). Manche Beobachter behaupten, dass die Axenfibrillen in die Spindeln eintreten und sich in das Kernkörperchen einsenken (*Frankenhäuser*) oder gar den Kern und das Kernkörperchen durchbrechen, um an der anderen Seite der Spindel wieder in den Plexus einzutreten. All das wäre ja von vornherein möglich; indessen genügt zu wissen, dass die feinsten Axenfibrillen mit den die Spindeln verbindenden Speichen lebender Materie in Verbindung stehen, um zu begreifen, wie der Nerveneinfluss auf die Muskelfaser übertragen wird. Es scheint übrigens, dass auch hier, wie im gestreiften Muskel die Nervenendigung bisweilen in Hügeln stattfindet, wie in Fig. 109 angedeutet ist, obgleich deren Verhältnisse noch keineswegs mit hinreichender Genauigkeit studirt sind.

2. Der gestreifte Muskel.

Der gestreifte Muskel wird von verhältnissmässig grossen, spindelförmigen Fasern, bisweilen mit abgestumpften Enden aufgebaut, welche von einander durch zartes Bindegewebe getrennt und mit einander durch breite Lagen Bindegewebes zu Bündeln vereinigt werden. Jedes Bündel besteht aus einer wechselnden Anzahl von Fasern und jede Faser wieder aus mehr oder weniger regelmässig angeordneten Schichten von Fleischtheilchen, sarcous elements - Bildungen der lebenden Materie, welche in allen Richtungen durch zarte Bioplasson-Fädchen verbunden werden, während die Maschenräume zwischen den sarcous elements eine nicht contractile, nicht lebende Flüssigkeit enthalten, die man durch Auspressen aus jedem Muskel gewinnen kann.

Die Vertheilung der Muskelfasern innerhalb eines Muskelbauches lässt sich am besten an Querschnitten übersehen und zwar bei Anwendung schwacher Vergrösserungen des Mikroskopes. (S. Fig. 111.)

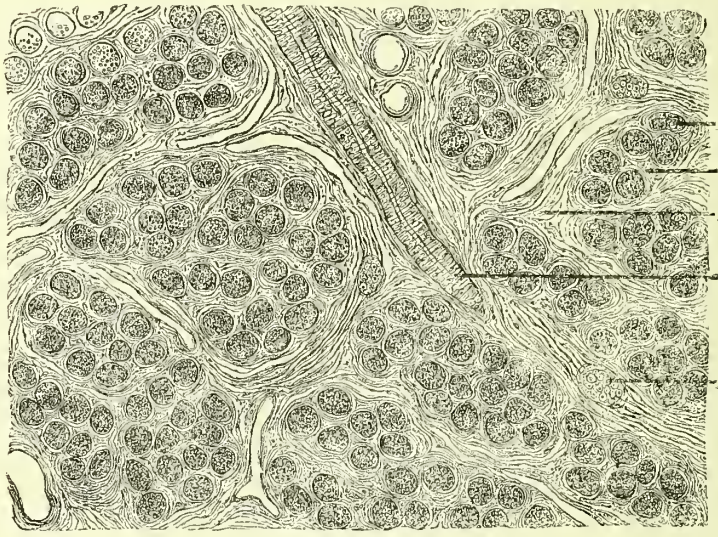

Fig. 111. Ein gerader Augenmuskel des Menschen im Querschnitte. Chromsäurepräparat.

PE äusseres Perimysium nebst Fettkugeln und capillaren Blutgefässen, darunter eine Arterie *A*, auch Bündel markhältiger Nervenfasern *N* enthaltend; *PI* inneres Perimysium, welches die einzelnen Muskelfasern *F* umgibt. Vergr. 200.

Zartes fibröses Bindegewebe umgibt jede einzelne Muskelfaser und in etwas breiteren Lagen jede Gruppe derselben; das erstere heisst inneres Perimysium, das letztere äusseres Perimysium. Diese Bindegewebsbildungen sind die ausschliesslichen Träger der Blut- und Lymphgefässe, ebenso der Nerven, und häufig mit Fettkugeln versehen. Das äussere Perimysium vereinigt sich wieder zu sehnigen Scheidewänden und diese zu Fascien und Aponeurosen.

Jede Muskelfaser ist überdies von einer äusserst zarten, hyalinen, elastischen Membran eingehüllt, dem Sarcolemma, welches zuerst von *Th. Schwann* 1839 beschrieben wurde; diese Hülle hat man bisher an den Muskelfasern des Herzens nicht gefunden. Das Sarcolemma kann man nur an Querschnitten von Muskeln mit Bestimmtheit erkennen, ebenso an Längsschnitten, wo einzelne Fasern abgerissen sind oder nach Behandlung mit verdünnten Säuren, welche das Muskelgewebe zerstören, ohne das Sarcolemma anzugreifen. Das Sarcolemma erscheint als eine anscheinend structurlose, äusserst dünne und gefaltete Membran, nie-

mals mit Kernen versehen, wie dies schon *Max Schultze* ausgesprochen hat. (S. Fig. 112.)

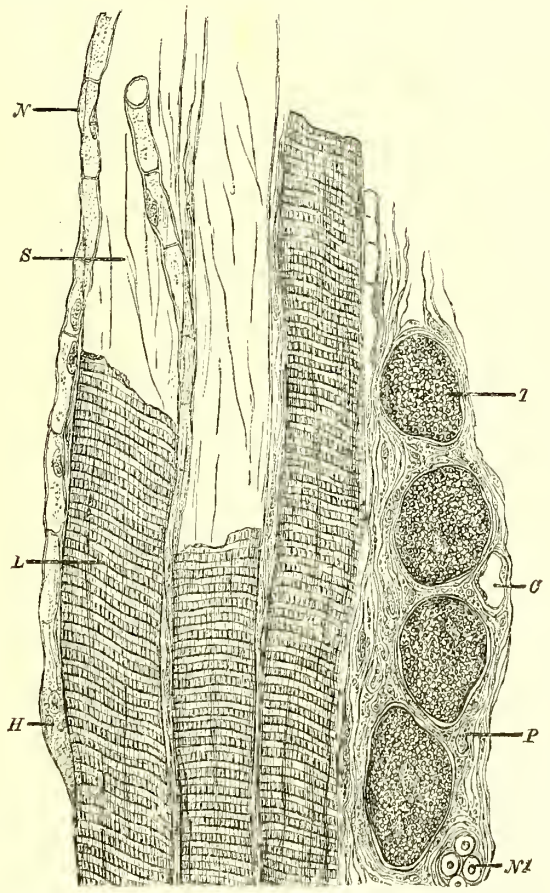

Fig. 112. Muskeln aus der Zunge des Menschen. Chromsäurepräparat.

L längsverlaufende Muskelfaser, am oberen Ende abgerissen und die structurlose Hülle, das Sarcolemma *S* zeigend; *N* markhältige Nervenfaser, welche in der motorischen Platte *H* endet; *T* Querschnitt einer Muskelfaser; *P* das Perimysium mit capillaren Blutgefässen *C* und Nerven N^1. Vergr. 500.

Die Anheftung der Muskelfaser an das Sehnen- oder Periostgewebe geschieht mittelst des inneren Perimysiums, während das Sarcolemma das stumpfe oder zugespitzte Ende der Muskelfaser umzieht (*C. Toldt*). Die Sehnen zeigen häufig abgerundete Aushöhlungen, in welchen die stumpfen Enden der Muskelfasern liegen und von der Sehne aus ziehen in wechselnder Tiefe verdickte Verlängerungen zwischen den stumpfen Enden der Muskelfasern herab. Das Perimysium ist an der Stelle, wo es in das Sehnen- oder Periostgewebe übergeht, mit zahlreichen Plastiden versehen; auch sieht man bisweilen Gruppen von

Plastiden den dreieckigen Raum oberhalb der Spitze der Muskelfaser ausfüllen, welch letztere häufig wie in kleine Spindeln zerfallen aussieht, mit unregelmässig angeordneten sarcous elements. (S. Fig. 113.)

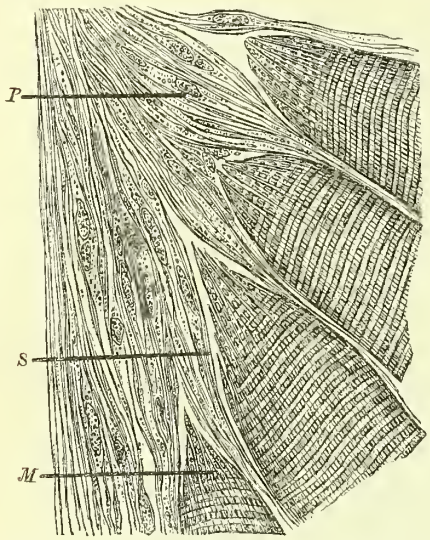

Fig. 113. Anheftung von Muskelfasern an das Periost vom Schulterblatte einer Katze. Chromsäurepräparat.

M zugespitztes Ende der Muskelfaser; *S* das Sarcolemma hart am Perimysium *P* anliegend, welches in das fibröse Bindegewebe des Periosts übergeht. Vergr. 500.

In Betreff des feinsten Baues der gestreiften Muskelfasern besteht die grösstmögliche Divergenz in den Ansichten der Histologen, und doch ist dieser Bau recht einfach, wie das schon von *E. Brücke* 1857 (s. S. 132) nachgewiesen wurde. Ich habe seiner Beschreibung nur hinzuzufügen, dass die Fleischtheilchen, wie immer auch ihre Grösse und Anordnung sei, mit einander sowohl in der Längs- wie in der Querrichtung ununterbrochen verbunden sind. Die Zersplitterung der Muskelfaser zu den Längsfibrillen von *Schwann* ist durch eine nahe Aneinanderlagerung der sarcous elements in der Längsrichtung bedingt und man kann das rosenkranzähnliche Aussehen solcher Fibrillen nur durch die Anwesenheit von Fädchen begreifen, welche die Fleischtheilchen in der Längsrichtung verbinden. In Alkohol conservirte Muskeln zeigen diese Eigenthümlichkeit ganz deutlich. Wenn hingegen die sarcous elements vorwiegend in einer Querrichtung aneinander gelagert sind, was nach mechanischen Misshandlungen, z. B. Zupfen, oder nach Anwendung gewisser Reagentien, wie verdünnte Salz-, Salpeter-, Milchsäure oder Magensaft eintreten kann, werden die *Bowman*'schen Scheiben zum Vorschein kommen.

Je kleiner die Fleischtheilchen in einer Muskelfaser, desto rascher und anhaltender ist die Thätigkeit des Muskels und umgekehrt. Der Herzmuskel, unter allen der thätigste, hat auch die verhältnissmässig kleinsten sarcous elements; und je langsamer ein Thier in seinen Bewegungen, desto grösser finden wir die sarcous elements. Wenn man in Betracht zieht, was ich über den Bau des Bioplasson im Allgemeinen ausgesagt habe, wird man begreiflich finden, dass die Contractionsfähigkeit des Netzwerkes mit zunehmender Kleinheit der Knotenpunkte zunimmt. Normale, frische

Muskelfasern zeigen bisweilen sehr kleine und unregelmässig angeordnete sarcous elements, aber auch lebhafte Contractionen unter dem Mikroskop. Die Muskeln des Flusskrebses, des Hummers und des Hydrophilus sind wegen der Grösse ihrer Fleischtheilchen ausgezeichnete Objecte für das Studium.

Wie *Brücke* schon nachgewiesen hat, ist die Anordnung der sarcous elements in der lebenden Muskelfaser eine sehr schwankende; der Grund davon ist aber noch keineswegs aufgeklärt. Trotzdem wurde von *Hensen* als das Schema des Muskelbaues jener Zustand aufgestellt, wenn die Reihen der sarcous elements durch eine einfache, helle Querlinie abgetheilt sind, und fand es *Meckel* für nöthig, diese Linie in zwei abzutheilen. *A. Schäfer* hingegen stellte als Schema auf, dass zwei schmale Reihen zwischen zwei breiten liegen. Unzweifelhaft begegnet man all diesen Zuständen gelegentlich, sie sind aber keineswegs die einzigen, ja nicht einmal die häufigsten. *Krause*'s Theorie der Muskelkästchen und *Schäfer*'s Theorie der verbindenden, durch die breiten Reihen durchziehenden Fäden zwischen 2 entfernten schmalen Reihen sind aus der irrthümlichen Anschauung hervorgegangen, dass die Fäden zwischen den sarcous elements verlaufen, während sie thatsächlich die sarcous elements verbinden, und zwar entweder deren Mitte oder deren Seiten. Nicht selten erscheinen die Fleischtheilchen unter dem Mikroskop schief gestellt, was man bei der allgemeinen Spindelform der Faser leicht begreifen kann und dann sieht man eine dunkle Linie an einem Ende der sarcous elements, welche nichts weiter ist, als die optisch verkürzte obere Fläche oder Breite je eines Theilchens. Auch diese dunkle Linie hat verschiedene Beobachter zu falschen Deutungen veranlasst.

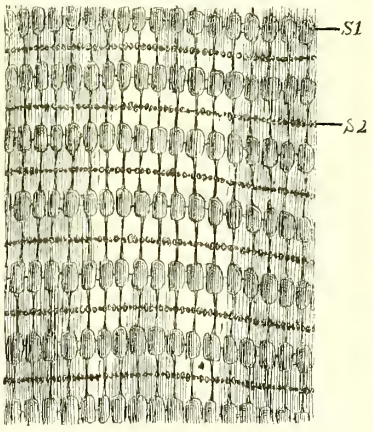

Fig. 114. Gestreifter Muskel des Wasserkäfers (Hydrophilus piceus), mit Goldchlorid gefärbt.

S^1 Reihe von grossen und S^2 Reihe von kleinen sarcous elements, von denen die letzteren tiefer violett gefärbt sind, als die ersteren. Sämmtliche Reihen sind durch zarte Fädchen verbunden. Zwischen den Reihen befindet sich eine ungefärbte Flüssigkeit. Vergr. 1200.

Das Goldchlorid ist ein gutes Reagenzmittel, um alle beschriebenen Verhältnisse klar zur Anschauung zu bringen und nach Behandlung mit Gold kann man auch erkennen, dass die schmalen Reihen selbst wieder aus sehr kleinen sarcous elements bestehen (Fig. 114). Diese Anordnung ist übrigens bloss eine ausnahmsweise und noch seltener ist das Auftreten

doppelter schmaler Reihen im Vergleich mit der Häufigkeit der Anordnung, wie sie in Fig. 41, Seite 133 dargestellt ist.

Dass in einer und derselben Muskelfaser verschiedene Anordnungen der sarcous elements vorkommen können, lässt sich am Muskel des Flusskrebses leicht nachweisen. Häufig verschwinden im frischen Muskel die regelmässigen Reihen ganz und für einen Augenblick sieht man nur eine gleichmässige Kreuzung, während im nächsten Augenblicke die Reihen wieder hergestellt sein können — und in allen diesen Zuständen vollführt die Muskelfaser Contractionen. (S. Fig. 115.)

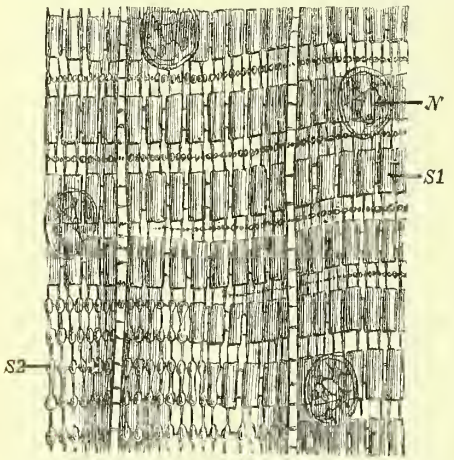

Fig. 115. Gestreifter Muskel des Flusskrebses (Astacus fluviatilis), mit Goldchlorid gefärbt.

S^1 Reihe von grossen sarcous elements, welche bei S^2 in Reihen kleinerer zerfallen; zwischen den Reihen grosser sarcous elements sieht man Reihen kleiner, und sämmtliche Reihen sind untereinander verbunden; N Kerne an der Oberfläche der Muskelfaser. Vergr. 1200.

Die Contraction eines Muskels erscheint dem freien Auge als eine Verkürzung und Verbreiterung seines Bauches; dem entsprechend sehen wir auch unter dem Mikroskope, dass in der contrahirten Muskelfaser sämmtliche Reihen der Fleischtheilchen einander näher rücken und jedes einzelne breiter wird. Dies geschieht auf Unkosten der verbindenden Fädchen, welche kürzer werden. Die zwischen den Reihen vorhandene Flüssigkeit vertheilt sich durch den von Seite der sarcous elements ausgeübten Druck der Quere nach; und man weiss, dass durch die Contraction nichts von der Muskelfaser verloren geht und ihr auch nichts hinzugefügt wird. In der Dehnung hingegen wird die Muskelfaser verlängert und dem entsprechend gewinnen die einzelnen Fleischtheilchen an Länge, während gleichzeitig deren Reihen auseinander weichen. Ranvier hat auf das Vorhandensein von zweierlei Muskeln selbst bei Säugethieren, insbesondere bei Kaninchen, aufmerksam gemacht: eine blasse, halb durchscheinende und eine rothe, opake Art. Er behauptet, dass sich die blassen Muskeln auf Anwendung des galvanischen Stromes rascher contrahiren, als die rothen; dass die blassen Muskeln eine mehr ausgesprochene quere, die rothen hingegen eine deutlichere Längsstreifung aufweisen; endlich, dass die Kerne der blassen Muskeln weniger zahlreich sind, als jene der rothen.

In Querschnitten der gestreiften Muskelfasern (s. Fig. 112) be-

merken wir häufig einen centralen, blassen, unregelmässig gekörnten Kern, bisweilen auch deren zwei. Anstatt granulirter Kerne oder nebst diesen kommen auch kleine, unregelmässige, solide Klümpchen von Bioplasson inmitten der sarcous elements vor, welche Bildungen den oblongen Kernen und den Reihen grober Körnchen an Längsschnitten entsprechen. Von dem centralen Kerne gehen radiäre Fortsätze aus, welche die groben Körnchen verbinden und die sarcous elements zu kreis- oder radförmigen Bildungen gruppiren, wodurch bisweilen ungemein zierliche Bilder entstehen. Das sind nun die berühmt gewordenen Muskelkerne *Max Schultze*'s, augenscheinlich nichts anderes, als Reste der embryonalen Entwicklung oder „undifferenzirtes Protoplasma", wie es *Max Schultze* ausgedrückt hat. Sie fallen, zumal in sehr dünnen Schnitten häufig aus und hinterlassen dann je ein mehr centrales oder zwei mehr peripher gestellte Löcher, welche von einem zackigen oder sternförmigen Contour begrenzt erscheinen.

Die als Kerne bezeichneten Bildungen enthüllen thatsächlich die Entwicklungsgeschichte der Muskelfaser. Jede Faser ist nach dem Plane eines Bindegewebsbündels, z. B. einer Sehne gebaut. Sie wird gleichfalls aus einem grossen oder einer Anzahl kleinerer Territorien hergestellt und jedes Territorium ist aus der Verschmelzung einer Summe von Plastiden hervorgegangen, deren einzelne oder Abschnitte einzelner unverändertes, solides oder granulirtes Bioplasson bleiben, während in allen umgebenden Plastiden die Knotenpunkte des Bioplasson-Netzes eine regelmässige Anordnung in der Form von sarcous elements annehmen. Am Rande der Territorien bildet sich bisweilen eine Lage elastischer Substanz und ein ganzes System von Territorien ist in der Regel von verdichteter, elastischer Substanz begrenzt und eingehüllt, dem Sarcolomma, welches nur ein Product der Bioplasson-Flüssigkeit sein kann. *Th. Margo* war der erste Beobachter, der mit Bestimmtheit nachwies, dass jede Muskelfaser aus einer Anzahl von Plastiden, den sogenannten „Sarcoplasten", hervorgeht, entgegen der von *Schwann* ausgesprochenen Meinung, dass jede einzelne Muskelfaser eine enorm ausgewachsene und in die Länge gezogene „Zelle" sei.

An manchen Stellen hat man die Muskelfasern gabelig gespalten gefunden, so z. B. in der Zunge, in den Muskeln des Augapfels und im Herzen. Im Herzen sind die Muskelfasern insbesondere klein, stark verzweigt und nach Art eines Filzwerks in Bündeln angeordnet. Ich habe schon früher bemerkt, dass hier die sarcous elements ausserordentlich klein sind, während die Muskelkerne ungemein zahlreich erscheinen. Dies ist wohl der einzige Muskel, welcher 80 Jahre lang und

darüber in ununterbrochener Thätigkeit ist, der Erste, der zu arbeiten anfängt, der Letzte, welcher stillesteht. (S. Fig. 116.)

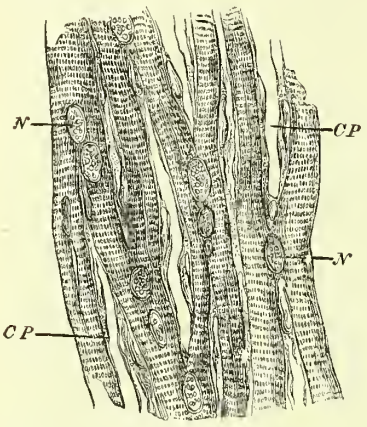

Fig. 116. Herzmuskel eines neugeborenen Kindes. Längsschnitt. Chromsäurepräparat.

NN Kerne an der Oberfläche der Muskelfaser; *CP* zartes Perimysium mit oblongen Kernen und capillaren Blutgefässen. Vergr. 500.

Die markhältigen motorischen Nerven zerfallen, sobald sie in den Muskel eintreten, in zahlreiche Zweige, welche in queren oder schiefen Richtungen zwischen den Muskelfasern verlaufen; die Zweige erzeugen im Perimysium durch wiederholte Spaltungen und Verbindungen ein Geflecht, und von diesem entstehen die terminalen Nervenfasern, wobei jede Muskelfaser mindestens mit einem Nerven versehen wird. In manchen Amphibien dringt die markhältige Nervenfaser durch das Sarcolemma und zertheilt sich in eine Anzahl von an der Oberfläche der Muskelfaser längsverlaufenden Axenfibrillen. In den meisten Thieren hat man eine terminale Scheibe, den „motorischen Hügel“ von *Doyère* beobachtet; derselbe besteht aus einer fein granulirten, scheibenförmigen, massig vorspringenden Erhöhung, welche sich der Oberfläche der Muskelfaser entsprechend krümmt und eine gewisse Zahl blass contourirter Kerne aufweist. Die markhältige Faser wird, sobald sie am Hügel angelangt ist, ihres Markes beraubt, während die elastische Markscheide (*Schwann*'s Scheide) mit dem Sarcolemma verschmilzt, so zwar, dass die motorische Platte unterhalb des Sarcolemma zu liegen kommt. Darin stimmen die meisten guten Beobachter überein, während *W. Krause* noch immer behauptet, dass der Hügel ausserhalb des Sarcolemma liegt. (S. Fig. 111.) *Kühne* hat in allen höheren Thieren am motorischen Hügel eine breite Schicht verschmolzener, markhältiger Nerven nachgewiesen. Der Axencylinder der Nervenfaser verbindet sich direct mit dem zarten Bioplasson-Netz innerhalb des motorischen Hügels, und dieses Netz steht wieder mittelst zarter Fädchen mit den nächstliegenden sarcous elements in directer Verbindung. So wird nun durch Brücken lebender Materie eine ununterbrochene Verbindung zwischen Nerv und Muskel hergestellt. Es gibt auch markhältige und marklose, wahrscheinlich Empfindungsnerven, welche sich im Perimysium verzweigen, ohne motorische Hügel zu bilden.

Man hat bisher an den Muskeln verschiedener Thiere 3 verschiedene Endapparate gefunden: den Nervenendhügel bei den Arthropoden; die Nervenbüschel bei Amphibien; und die Nervenendplatten bei Reptilien, Vögeln und Säugethieren. Insbesondere unterscheidet *Kühne* scharf zwischen Endbüschel und Endplatte. *L. Bremer*[1]), der mir persönlich als guter Beobachter bekannt ist, weist nach, dass beim Frosche und der Eidechse zahlreiche Uebergangsformen zwischen den beiden Typen *Kühne*'s vorhanden sind. Er fand bisweilen 2 markhältige Nerven in einen und denselben Endapparat eintreten; desgleichen auch marklose Fasern, welche sich entweder mit den markhältigen geflechtartig verbinden, oder eigene, häufig „doldenförmige" Endapparate erzeugen, wie sie schon von *Tschiriew* erwähnt wurden. Die von *B.* benützte Goldmethode mit Ameisensäurebehandlung war dem Nachweis der Verbindung zwischen Nerv und Muskeltheilchen nicht günstig.

Blutgefässe sind im gestreiften Muskelgewebe sehr zahlreich. Man sieht dieselben als grössere Arterien und Venen im äusseren Perimysium, welche sich, sobald sie an die Oberfläche eines Bündels gelangen, zu Capillaren auflösen, die im inneren Perimysium verlaufen, ohne je in eine Muskelfaser einzutreten. Sämmtliche Gefässbildungen des gestreiften Muskels sind durch eine auffällige Verzweigung in rechten Winkeln ausgezeichnet, und dies ist besonders an den Aesten der Arteriolen und der von ihnen entspringenden ersten Capillaren stark in die Augen fallend. (S. Fig. 117.)

Lymphgefässe sind im Gewebe des gestreiften Muskels gleichfalls zahlreich, und wie gelungene Injectionen beweisen, bilden sie ein allseitig geschlossenes System von Capillaren, welche die arteriellen und venösen Blutgefässe begleiten. Ueber den Verlauf der Lymphgefässe im Muskel fehlen mir übrigens persönliche Beobachtungen.

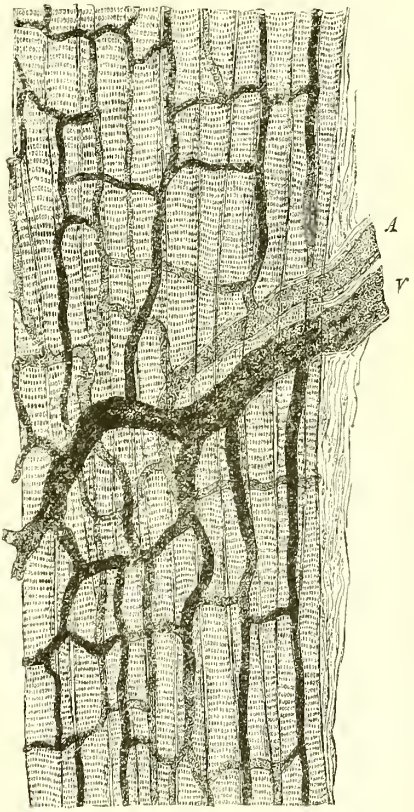

Fig. 117. Gestreifter Muskel der Katze, injicirt.

A Arterie; *V* Vene. Vergr. 300.

[1]) „Ueber die Endigungen der markhältigen und marklosen Nerven im quergestreiften Muskel". *Archiv f. mikrosk. Anatomie.* Bd. 21.

Der Bau des Muskels vom Hummer.

Von Dr. *M. L. Holbrook*[1]).

Wenn wir die Geschichte histologischer Untersuchungen durchblicken, welche in den letzten 40 Jahren von unseren besten Beobachtern angestellt wurden, müssen wir zugeben, dass selbst die einfachsten Thatsachen nur nach langdauernden, geduldigen Forschungen festgestellt werden konnten. Die Wahrheit wird selten oder nie in einer geraden, sondern in einer Zickzacklinie erreicht, indem wir manchmal glauben sie erhascht zu haben; während sie kurz darauf dem Blicke entschwindet, und wir nach ihr in neuen Bahnen suchen müssen. Dies ist auch mit den Untersuchungen über den Bau des Muskels der Fall.

Das Muskelsystem ist der Bewegungs-Apparat aller höheren Thiere, durch welchen alle Form- und Ortsveränderungen ausgeführt werden. Alle Bewegungen beruhen auf Contraction der beiden Muskelarten, welche die jedem Theilchen lebender Materie zukommende Eigenschaft der Contractilität im hohen Grade besitzen. Schon aus diesem Umstande wird der Schluss gestattet sein, dass der Muskel aus lebender Materie besteht.

Unsere heutigen Anschauungen über den Bau des gestreiften Muskels datiren bis zum Jahre 1839 zurück, als *Th. Schwann*[2]) in seinen berühmten Untersuchungen die Behauptung aufgestellt hatte, dass der gestreifte Muskel aus zahllosen, ungemein zarten Fibrillen von rosenkranzähnlichem Aussehen zusammengesetzt wird und eine Anzahl solcher Fibrillen das Muskelbündel herstellen. Wenn wir eine Muskelfaser unter dem Mikroskop betrachten, sehen wir abwechselnd helle und dunkle Linien, und diese sollen nach *Schwann*'s Ansicht daher rühren, dass die dicken und dünnen Theile der Fibrillen mit grosser Regelmässigkeit aneinander liegen.

W. Bowman[3]) zeigte, dass die Muskelfasern nach mechanischen Insulten oder Behandlung mit chemischen Reagentien zu queren Scheibchen zerfallen, so dass eine längsweise Spaltung der Faser die Fibrillen, eine quere Spaltung hingegen die Scheiben erzeugen würde. Durch Spaltung in beiden Richtungen erhielt dieser Forscher unzählige winzige, cylindrische oder quadratische Stückchen, welche er sarcous elements benannte. Er sprach mit voller Deutlichkeit aus, dass die Streifungen der Muskelfaser von einem Unterschiede in der Lichtbrechung der intermediären Substanz herrühren, und dass weder die Längs- noch die Querspaltung wesentliche Eigenschaften des Muskels seien, sondern auf künstlichen Einwirkungen beruhen.

Der nächste Forscher, der in diesen Gegenstand Licht brachte, war *E. Brücke*[4]). Er stellt auf, dass die sarcous elements keineswegs unveränderliche Bildungen im lebenden Muskel seien, sondern sich im Augenblick des Todes in wechselnder Anordnung in Reihen aufstellen. Durch Untersuchung der Muskelfasern mit dem polarisirten Licht kam er zu der Folgerung, dass die sarcous elements aus sehr kleinen Theilchen aufgebaut seien, welche er Disdiaklasten nannte, von deren Gruppirung die verschiedenen Formen der sarcous elements abhängen würden.

---

[1]) Uebersetzung des Manuscripts.

[2]) „Untersuchungen über die Uebereinstimmung etc." Berlin. 1839.

[3]) *Todd*'s Cyclopedie. 1848.

[4]) „Untersuchungen über den Bau der Muskelfasern mit Hilfe des polar. Lichtes". Denkschr. der Wiener Akad. der Wissensch. Bd. XV. 1857.

Brücke behauptet, dass die Reihen der sarcous elements die Eigenschaft der doppelten Lichtbrechung besitzen, während die Räume zwischen denselben nur einfach lichtbrechend seien; welcher Natur aber die die letztere erfüllende Substanz sei, darüber spricht er keine Meinung aus.

C. Heitzmann[1]) hat die Verbindung der sarcous elements in der Längs- und Querrichtung nachgewiesen, und zwar geschieht diese durch zarte Fädchen lebender Materie, in derselben Weise, wie die Bioplasson-Körnchen in der Amöbe verbunden werden. Meine eigenen Untersuchungen bestätigen die Richtigkeit seiner Angaben.

Die Beobachtungen der genannten Forscher liefern die Hauptquelle unserer Kenntniss des gestreiften Muskels. Die Untersuchungen von *Hensen*, *W. Krause*, *W. Engelmann*, *Heppner* und *Alb. Schäfer* haben unsere Kenntniss nur wenig bereichert, indem die Autoren den Muskelbau in einer complicirten, der Wirklichkeit nur wenig entsprechenden Weise zu erklären versuchten. Vielleicht verdient *Cohnheim*'s Entdeckung eigenthümlicher Felder in den Querschnitten gefrorener Muskeln Erwähnung, weil dieselben aller Wahrscheinlichkeit nach Kunstproducte sind, wie ich später zeigen werde.

Wenn wir aus einem frischen, lebenden Hummer ein Stückchen Muskel sammt etwas Blut des Thieres auf den Objectträger übertragen und rasch mit einem dünnen Deckgläschen bedecken, sehen wir schon mit mässigen Vergrösserungen, dass derselbe aus Fasern von nahezu gleicher Breite aufgebaut wird. Diese Fasern sind von einander durch ungemein schmale, helle Säume getrennt, in welchen wir hie und da eine körnige Masse finden. Eine Summe von Fasern wird durch zartes fibröses Gewebe zusammengehalten, welches die Blutgefässe und Nerven trägt, und die letzteren Bildungen erkennt man am besten an Querschnitten des Muskels. Innerhalb einer Faser bemerken wir zweierlei Substanzen: eine dunkle von mattem Glanze, die andere hell, ungefärbt und nicht glänzend. An vielen Stellen wechseln die 2 Substanzen so miteinander ab, dass Reihen in der Querrichtung der Fasern entstehen, oder wir sehen, dass die dunkle Substanz in Gestalt von Körnchen ohne Regelmässigkeit in der hellen Substanz eingelagert ist. Die von der glänzenden Substanz erzeugten Reihen schwanken in ihrer Breite ganz beträchtlich; bisweilen ist eine Reihe eben so breit wie die helle Substanz, oder die Reihen sind um ein Merkliches breiter, als die hellen Linien; oder eine breite Reihe ist in ihrer Mitte von einer sehr schmalen, hellen Linie durchbrochen. Kurz, die glänzende Substanz wechselt in ihrem Verhältnisse zur hellen Substanz in ganz auffälliger Weise.

Wenn wir nun stärkere Vergrösserungen benützen, finden wir, dass jede glänzende Reihe aus einer grossen Menge quadratischer, cylindrischer oder prismatischer Stücke besteht; dies sind die sarcous elements von *Bowman*. (Siehe Figur 118.)

Wir bemerken auch, dass die hellen Schichten zwischen den Reihen der sarcous elements von ausserordentlich zarten, grauen Fädchen durchzogen werden, welche sämmtliche in einer Faser vorhandenen Reihen unter einander verbinden. Wenn die sarcous elements von einander in der queren Richtung abstehen, so dass helle Zwischenräume sichtbar sind, sehen wir abermals graue Fädchen die sarcous elements in der Querrichtung verbinden. Endlich sehen wir, dass auch alle Zwischen-

[1]) „Untersuchungen über das Protoplasma". Sitzungsber. d. Wiener Akad. d. Wissensch. 1873.

räume zwischen den Muskelfasern von zarten grauen Fädchen oder Speichen durchbrochen werden, welche sowohl die benachbarten Fasern, wie auch die sarcous elements mit den zwischen den Fasern stellenweise vorhandenen Körnchen verbinden.

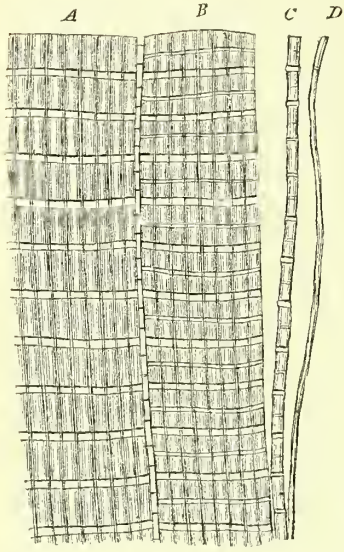

Fig. 118. Muskel des Hummers.

A Muskelfaser mit einfachen Reihen von sarcous elements; *B* Muskelfaser mit getheilten Reihen von sarcous elements; *C* einzelne, abgerissene Fibrillen, aus getheilten Reihen von sarcous elements bestehend; *D* einzelne, abgeschlitzte Fibrillen ohne deutliche Structur; *CD* sind Vorkommnisse in mit Chromsäure conservirten Präparaten. Vergr. 12.

Aus alledem geht hervor, dass der feinere Bau des frischen Hummermuskels ein netzförmiger ist. Die Knotenpunkte des Netzes, stark an Umfang wechselnd, entsprechen den sarcous elements, während die in rechten Winkeln verlaufenden Fasern unter allen Umständen sehr zart sind.

Fast alle Beobachter stimmen darin überein, dass die sarcous elements das thätige Princip in der Contraction des Muskels seien, indem gerade diese Bildungen während der Contraction Gestalt und Ort wechseln, während die dazwischen liegenden hellen Räume mit einer nicht contractilen, wahrscheinlich flüssigen Substanz erfüllt sind.

Um die Structur des Muskels noch deutlicher zur Anschauung zu bringen, als dies im frischen Zustande möglich ist, habe ich mit Erfolg die $^1/_2$% Lösung von Goldchlorid benützt, von welcher wir wissen, dass sie die lebende Materie violett färbt. Auch habe ich die Frierungsmethode benützt, um die Schnitte leichter und vollkommener herzustellen. Jedoch veränderte die letztere Methode das Muskelgewebe, oder zerstörte es auch so vollständig, dass ich zu anderen Mitteln Zuflucht nehmen musste. Ich kann hier den Verdacht nicht unterdrücken, dass das eigenthümliche Bild in den Querschnitten der Muskeln, welches von *Cohnheim* entdeckt wurde, durch den Frierungsprocess hervorgerufen werde, indem es mir niemals gelang, die von ihm beschriebenen Felder an anderen Muskeln, z. B. jenen des Ochsen nachzuweisen, wenn die Muskeln vor der Untersuchung abgekühlt und nur geringeren Kältegraden ausgesetzt wurden.

Das nächste von mir benützte Reagenzmittel war eine $^1/_2$% Lösung von Chromsäure, von welcher wir wissen, dass sie die lebende Materie ohne wesentliche Veränderungen conservirt; die mit dieser Behandlungsweise gewonnenen Resultate waren in der That mit den von frischen Muskeln gewonnenen übereinstimmend. Auch hier konnte man die abwechselnden Schichten der sarcous elements und der interstitiellen Substanz deutlich erkennen; ebenso erschienen die sarcous elements selbst in wechselnden Formen und Breiten. Nach Zerzupfung eines Chromsäurepräparates erhalten wir zarte Fibrillen, indem wir die queren fadenförmigen Verbindungen zerreissen; eine derart künstlich isolirte Fibrille kann auch rosenkranzförmig erscheinen, wie es von *Th. Schwann* behauptet wurde, oder sie mag in ihrer ganzen Länge gleichmässig breit, selbst ganz glänzend und homogen aus-

sehen und keine optische Differenzirung aufweisen. Dies könnte durch die Annahme erklärt werden, dass die sarcous elements innerhalb einer Fibrille verschmelzen oder einander so nahe rücken, dass die intermediäre helle Substanz unsichtbar wird. Die Rosenkranzform der Fibrille hingegen können wir erklären, indem wir sagen, dass die lebende Materie ein solides quadratisches Stück bildet, das sarcous element, welches oben und unten ausgehöhlt ist und die interstitielle Flüssigkeit einschliesst, oder dass von beiden Seiten des sarcous element verbindende Fäden oder auch geschlossene Scheiden zu den benachbarten sarcous elements verlaufen.

In Längsschnitten begegnen wir nicht selten oblongen soliden Bildungen von starker Lichtbrechung, welche von den Autoren Muskelkerne genannt werden. Dass solche Bildungen nicht nur an der Oberfläche der Muskelfaser, sondern auch in ihrem Inneren vorhanden sind, lässt sich am besten an Querschnitten nachweisen, wo man in der Mitte der Faser häufig eine mehr solide Masse mit sternförmigen Fortsätzen sieht, welch letztere die Faser in kleinere Felder abtheilen. Die Anwesenheit dieser grossen Bioplassonmassen steht, wie wir wissen, mit der Entwicklungsgeschichte des Muskels im innigen Zusammenhange. Ganz ähnliche Bildungen kommen übrigens auch in den Muskeln der Säugethiere vor; insbesondere habe ich in den Muskelfasern des Ochsen centrale, kugelige oder oblonge Bioplasson-Massen beobachtet. In Querschnitten fallen diese Massen leicht aus oder werden vielleicht durch das Messer mit Zurücklassung eines leeren Raumes herausgerissen. Dadurch entsteht der irrthümliche Eindruck, dass die Muskelfaser in ihrer Mitte hohl ist.

Man weiss, dass in Säugethieren jede Muskelfaser von einer ungemein zarten und festen, sogenannten elastischen oder hyalinen Membran, dem Sarcolemma eingehüllt wird. Diese Hülle ist auch um die Muskelfasern des Hummers vorhanden.

Die Annahme von *E. Brücke*, dass die sarcous elements die Eigenschaft einer doppelten Lichtbrechung besitzen, hat vielfach Zustimmung gefunden und doch möchte ich ihre Richtigkeit bestreiten; zum mindesten sind meine Beobachtungen mit polarisirtem Lichte am Muskel des Hummers nicht in Uebereinstimmung mit jener Annahme. Ich habe eine grosse Anzahl von Beobachtungen an in verschiedener Weise zugerichteten Präparaten, ebenso wie an frischen Muskeln, welche nur mit einem Tropfen Blutes von demselben Thiere angefeuchtet waren, angestellt und konnte die Erscheinungen der Polarisation stets nur an Präparaten von einer gewissen Dicke gewinnen. Jedesmal, wenn das Präparat sehr dünn war und den Durchtritt des Lichtes ohne Schwierigkeit gestattete, fehlte die Erscheinung der Polarisation. *W. Kühne* (1864) gelang es auch nicht, Polarisations-Erscheinungen an Amöben zu erhalten, und dies stimmt mit meinen Erfahrungen am Muskel des Hummers.

Nach der Entdeckung *Doyère*, welche von *Kühne* des Weiteren ausgeführt wurde, treten die motorischen Nerven nicht in die Muskelfaser ein, sondern endigen an deren Oberfläche in den als motorische Hügel bekannten Bildungen. Ich habe ähnliche Bildungen auch am Hummermuskel beobachtet, und konnte ferner bestätigen, dass zwischen dem Bioplasson des motorischen Hügels und jenem der benachbarten sarcous elements eine Verbindung mittelst zarter Fädchen stattfindet. Auf diese Weise lässt sich begreifen, dass der Einfluss des motorischen Nerven direct auf eine Anzahl von sarcous elements übertragen wird, von welchen aus derselbe sich gegen die Faserenden zu ausbreitet und dadurch Contraction hervorruft.

Als Ergebniss meiner Untersuchungen habe ich die Ueberzeugung gewonnen, dass der quergestreifte Muskel des Hummers nach demselben Plane gebaut ist, wie jener der hochentwickelten Säugethiere. Der Muskel ist eine Bildung der lebenden Materie von netzförmigem Bau, in welcher die sarcous elements die Knotenpunkte darstellen, während die Verbindungen sowohl in der Längs- wie in der Querrichtung durch zarte Fädchen eben derselben Materie hergestellt werden.

IX.

DAS NERVENGEWEBE [1]).

Das Nervengewebe besteht aus lebender Materie, welche entweder in Gestalt eines überaus zarten Netzwerkes oder anscheinend homogener Fäden, der Axencylinder, zur Anschauung kommt. Das Netz ist von einer vorwiegend gleichmässigen Breite, ohne deutlich ausgeprägte Knotenpunkte (s. Seite 133 Fig. 42 und 43), wie man es am besten in der grauen Substanz des Gehirnes und des Rückenmarkes sieht. In dem netzförmigen Bioplasson sind kernähnliche Bildungen eingelagert, welche eine deutliche Schale besitzen, und grössere verzweigte Körper, welche in der Regel mit Kernen versehen und von einem netzförmigen Bau sind, nämlich die ganglionären Elemente, „die Ganglienzellen" der Autoren. Aus dem Netzwerk der grauen Substanz, ebenso wie aus jenem der Ganglienkörper gehen etwas dickere fadenförmige Bildungen hervor, die Axencylinder, welche im Aufbaue der Nerven den wesentlichen Antheil darstellen. Die Axencylinder durchsetzen als continuirliche Bildungen sämmtliche Gewebe des Körpers, mit Ausnahme des hornigen Epidermalgewebes, und dienen entweder zur Uebertragung von Empfindungseindrücken von der Peripherie zum Centrum, oder von motorischen Impulsen vom Centrum gegen die Peripherie.

Das Nervengewebe als solches ist aller Blut- und Lymphgefässe bar; stets ist es nur das begleitende und einhüllende Bindegewebe, welches Gefässe trägt.

Um das Studium des Nervensystems zu erleichtern, pflegt man dasselbe in 3 Abschnitte zu theilen, welche selbstverständlich eine

[1]) Man wird dieses Capitel an histologischen Thatsachen ärmer finden, als vielleicht irgend ein anderes im Buche. Der Grund davon ist, dass ich dem Studium des Nervengewebes noch nicht die erforderliche Menge von Zeit gewidmet habe, indem es wohl als der am wenigsten befriedigende und der am meisten entmuthigende Theil der Histologie gelten darf. Ich ziehe vor, in diesem Capitel unvollkommen zu bleiben, bis ich im Stande sein werde, auf Grundlage eigener Beobachtungen bestimmte Aussagen zu machen, anstatt mich allzusehr auf die Aufstellungen Anderer zu verlassen, was bekanntlich gerade in der Histologie ein misslich Ding ist. Die Einzelnheiten, welche ich über die Architectur des Gehirnes geben werde, sind den geistvollen Arbeiten *Th. Meynert*'s entnommen.

ununterbrochene Gewebsmasse bilden, nämlich: den centralen Theil, den leitenden Theil und den terminalen Theil.

1. Die Nervencentren.

Im Gehirne und Rückenmark ist es ausschliesslich die graue Substanz, welche man als Nervencentrum bezeichnen kann, indem die weisse Substanz nur von leitenden Nerven zusammengesetzt wird. Auch die Ganglien des Sympathicus müssen als centrale Organe betrachtet werden.

A. Das Gehirn. Nach *Th. Meynert*[1]) kann die graue Substanz des Gehirns in vier Gruppen eingetheilt werden:

a) Die oberste Masse grauer Substanz, von welcher die gesammte weisse Substanz des Gehirns entspringt, ist die oberflächliche graue Substanz der Gehirnlappen, die Rinde.

b) Anhäufungen grauer Substanz sind die Ganglien des Gehirns, das Corpus striatum, die 3 Glieder des Linsenkörpers, der Thalamus opticus und die Corpora quadrigemina.

c) Die röhrenförmige graue Substanz, welche die Gehirnhöhlen als eine directe Verlängerung der grauen Substanz des Rückenmarkes auskleidet und durch die Fossa rhomboidalis, den Aquäduct und den mittleren Ventrikel in das Tuber cinereum und das Infundibulum verfolgt werden kann.

d) Die graue Substanz des Kleinhirns, entweder in Schichten oder in centralen Anhäufungen angeordnet und in Verbindung mit den grauen Bildungen des Hirnschenkels, welche von der Marksubstanz des Kleinhirns durchsetzt sind.

Die grauen Massen sind mittelst der Faserzüge der weissen Substanz unter einander verbunden. Die Hirnrinde empfängt sämmtliche Sinneseindrücke von der äusseren Welt und von ihr gehen die motorischen Impulse aus, welche den motorischen Nerven mitgetheilt werden.

Die Mark- oder weisse Substanz der grossen Hirnhemisphären, die Corona radiata, bildet die Strassen dieses Projections-Systems erster Ordnung, und überdies ist dieses System durch Nervenbündel mit dem Kleinhirn verbunden. Die Fasern dieses Projections-Systems verlaufen meist in strahligen Richtungen und ihm gehören auch die Commissuren des Corpus callosum an, welche die entsprechenden Theile der rechten und linken Hemisphäre verbinden; desgleichen die Associations-Systeme, welche verschiedene Regionen der Rinde in einer Hemisphäre verbinden.

Die Ganglien des Gehirns unterbrechen das Projections-System erster Ordnung und in demselben findet eine Verminderung der Zahl der Fasern dieses Systems statt. Die Bündel von Nervenfasern, welche aus den Ganglien hervortreten und in das centrale röhrenförmige Grau des Gehirns eingehen, werden als das Projections-System der zweiten Ordnung betrachtet. Dieses System besteht aus zwei Abschnitten; der eine für die Impulse der willkürlichen Muskelbewegung entspringt aus dem Corpus striatum und dem Linsenkern, worauf er in den

[1]) Handbuch der Gewebelehre von *S. Stricker*. Leipzig. 1872.

Pedunculus des Hirnschenkels eintritt; der andere Abschnitt ist die Strasse der Reflexbewegung, entspringt aus dem Thalamus opticus, dem Vierhügel und dem Corpus geniculatum internum und verläuft in das Tegmentum cruris cerebri.

Die röhrenförmige graue Masse dient den peripheren Nerven als Ursprung, die wieder im Vergleich mit der Reduction der Fasern in den Ganglien stark an Zahl vermehrt erscheinen. Die peripheren Nerven stellen das Projections-System der dritten Ordnung dar. Die Anhäufungen von Nervenelementen in der röhrenförmigen grauen Substanz heissen deren Kerne, und diese graue Masse liegt an der Gehirnbasis an der Lamina perforata posterior und im Infundibulum bloss.

Das Kleinhirn ist bis zu einem gewissen Grade unabhängig von den Projections-Systemen des Gehirns, obgleich es mit der Gehirnrinde durch die Crura cerebelli und wahrscheinlich auch durch die Crura cerebelli ad pontem verbunden ist. Es tritt mit dem Rückenmark in Verbindung durch die Funiculi graciles und cuneiformes und die Corpora restiformia.

Das verlängerte Mark verbindet das Gehirn mit dem Rückenmark und in dieser Bildung ist das Projections-System der zweiten Ordnung auf seine einfachste Form reducirt, wie man dieselbe im Rückenmarke beobachtet. Beide Hälften der Medulla oblongata werden durch die Pyramiden-Kreuzungen verbunden und beide enthalten eine gewisse Zahl von grauen Kernen, die oberen und unteren Oliven und den Pyramidenkern.

Die Gehirnrinde hat eine gemeinsame Form der Schichtung, von welcher übrigens Abweichungen vorkommen: in dem Hinterhauptabschnitt, in der die Fossa Sylvii begrenzenden Rinde, im Ammonshorn und im Bulbus olfactorius.

Im Menschen sind 5 Schichten der Gehirnrinde vorhanden, wie folgt:

a) die oberflächlichste Schicht, welche grösstentheils aus Bindegewebe, mit wenigen eingestreuten Ganglien-Elementen und zarten Nervenfasern besteht;

b) die zweite Schicht ist durch eine grosse Anzahl kleiner, multipolarer Ganglien-Elemente ausgezeichnet;

c) die dritte breiteste Schicht enthält multipolare Ganglien-Elemente, welche diejenigen der zweiten Schicht namhaft an Umfang übertreffen; ihre Gestalt ist entweder pyramidal oder spindelförmig mit einer zur Oberfläche des Gehirns senkrechten Richtung. Ihre obere Verlängerung spaltet sich in ein zartes Netzwerk, die untere zieht ohne Theilung gegen die weisse Substanz;

d) die vierte Schicht enthält kleine Körner mit äusserst zarten Fortsätzen, welche möglicher Weise nur mit sensorischen Nerven verbunden sind;

e) die fünfte Schicht zeigt spindelförmige Ganglien-Elemente, welche mit der Oberfläche des Gehirns parallel verlaufen und ungetheilte Fortsätze aufweisen. *Meynert* betrachtet sie als Schaltzellen des Associations-Systems.

Am Hinterhauptende gibt es acht Schichten; die dritte typische Schicht fehlt; dafür bestehen aber die Körnerbildungen aus drei Schichten. In der die Fossa Sylvii begrenzenden Rinde ist die fünfte Schicht beträchtlich entwickelt und erzeugt das Claustrum. Die Rinde des Ammonshorns hat kein Körnerlager, während die motorischen Elemente der zweiten und dritten typischen Schicht sehr zahlreich sind. Die Rinde des Riechkolbens ist an dessen oberem Abschnitte mit einer weissen Schicht bedeckt und zeigt von unten aufwärts: ein Lager markloser Nervenfasern, ein Lager der Glomeruli olfactorii, ein Lager von spindelförmigen

Ganglien-Elementen und ein Körnerlager. Die zwischen den Körnern verlaufenden Nerven verbinden sich mit jenen der obersten Markschicht.

Der Ursprung der Gehirnnerven. Wie oben bemerkt, gibt die röhrenförmige graue Substanz, welche um die *Sylvi*'sche Wasserleitung herum gelagert ist und rückwärts mit dem Boden des vierten Ventrikels in Verbindung steht, allen Gehirnnerven Ursprung. In dieser grauen Masse finden wir Gruppen multipolarer Ganglien-Elemente, welche als die eigentlichen Nervenkerne bekannt sind. Ausnahmsformen solcher Elemente kommen in den Zügen längs dem vorderen Paar des Vierhügels vor, nämlich ungemein grosse, kugelige Ganglien-Elemente; sie stellen die sensitive Wurzel des Trigeminus dar. Aehnliche Bildungen kommen im vorderen Kerne der Wurzel des Gehörnerven vor. Braune und schwarze Pigmentkörner trifft man in der Substantia ferruginea der Rautengrube und in der Substantia nigra des Hirnschenkels. Der Hypoglossuskern besitzt sehr grosse Ganglien-Elemente und eine durch innige Combination der Schichten der grauen und weissen Substanz hervorgerufene Netzbildung. In dem verlängerten Marke trifft man ähnliche Bildungen: in der Pyramide, in den Funiculi restiformes, graciles und cuneiformes.

Der Geruchsnerv entspringt vom Riechkolben; sein äusserer und grösserer Zug verbindet sich mit dem Gyrus uncinatus oder Subiculum cornu Ammonis; sein innerer Zug mit dem Stirnende des Gyrus fornicatus und sein mittlerer Zug mit dem Kopf des Corpus striatum.

Der Sehnerv entspringt wahrscheinlich von mehreren Kernen, deren einer vielleicht das vordere Paar des Vierhügels ist.

Der oculomotorische Nerv, sowie der N. trochlearis gehen aus einer cylindrischen Gruppe unterhalb der *Sylvi*'schen Wasserleitung, nahe der Mittellinie hervor. Dieser Kern steht mittelst Nervenbündel mit dem Streifenhügel und dem oberen Paar des Vierhügels in Verbindung.

Der Trigeminus hat mehrere Kerne. Der obere, sensitive Kern besteht aus Gruppen von Ganglien-Elementen längs des Tegmentum des vorderen Paares des Vierhügels; der mittlere sensitive Kern liegt unterhalb des oberen; der untere sensitive Kern ist im verlängerten Mark zu suchen und kann bis in die hintere Säule des Rückenmarkes verfolgt werden. Die motorische Wurzel dieses Nerven hat ihren Kern in der Rautengrube und reicht nach vorne bis an die Wasserleitung heran.

Der N. abducens entspringt von einem Kern im vorderen Abschnitte der Rautengrube und steht mit dem tiefer gelegenen Kern des N. facialis in Verbindung.

Der N. facialis geht mit drei Wurzeln aus einem Kern in der Tiefe des Bodens der vierten Gehirnkammer hervor, woselbst grösse Ganglien-Elemente mit massigen Fortsätzen sichtbar sind.

Der Gehörnerv hat seinen Kern im Boden der Rautengrube, wo sich derselbe von der Mittellinie gegen die Hirnschenkel ausbreitet und dabei allmälig an Dicke zunimmt. Der mittlere Abschnitt ist der innere Acusticuskern, welcher wieder in drei Stücke getheilt werden kann. Das breite äussere Stück hat grosse pyramidenförmige Ganglien-Elemente. Ein anderer Kern liegt zur Seite des Kleinhirnschenkels.

Der N. glosso-pharyngeus und Vagus entspringen von einem gemeinsamen Kern, dessen vorderer Abschnitt, bis an den inneren Acusticus-Kern heran-

reichend, dem N. glosso-pharyngeus angehört, während der hintere Abschnitt in der Ala cinerea der Rautengrube den Vagus erzeugt.

Der N. accessorius geht zum Theile aus dem Vaguskern hervor, zum Theile aus einer säulenförmigen Bildung, welche mit dem Vaguskern innig verbunden ist und bis in die vordere Säule des Rückenmarkes verfolgt werden kann.

Der N. hypoglossus hat seinen Kern im hinteren Abschnitte der Rautengrube, nahe der Mittellinie; überdies besteht ein directer Zug von Fasern vom Gehirnschenkel zum Hypoglossus durch die Raphe.

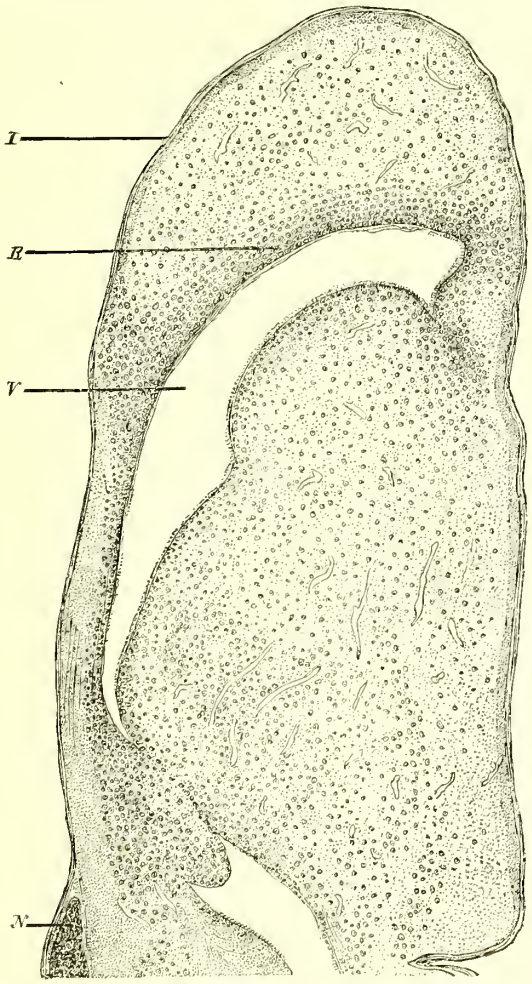

Fig. 119. Vorderlappen des Gehirns des Laubfrosches. Sagittalschnitt.

I Bindegewebshülle; *R* Reihen von Kernen; *V* Ventrikel mit endothelialer Auskleidung; *N* Bündel markhältiger Nervenfasern. Vergr. 50.

B. Die graue Substanz. Die graue Substanz stellt in niederen Wirbelthieren das einzige Nervengewebe des Gehirns dar; man findet

hier an Stelle der Ganglienelemente Kerne, welche sich insbesondere um die Ventrikel herum in regelmässigen Reihen aufstellen, und somit als die einfachsten Bioplasson-Bildungen des Nervencentrums betrachtet werden können. (S. Fig. 119.)

Das Vorhandensein von Bindegewebe in der grauen Substanz steht ausser Frage, indem es gleichzeitig der Träger zahlreicher Blutgefässe ist; die feinsten Verzweigungen des Bindegewebes sind jedoch unbekannt, und liefern das Material lebhaften Streites unter den Histologen. Es scheint, dass die feinsten zu einem überaus zarten Netzwerk zerfallenden Fortsätze der Ganglienelemente, welche von *J. Gerlach* entdeckt wurden, in der That unter die nervösen Structuren gezählt werden müssen, insoferne in diesem Netz kein Anzeichen einer Grundsubstanz vorhanden ist, die doch einen wesentlichen Theil aller Arten des Bindegewebes bildet. Auch wäre recht gut möglich, dass das Binde- und Nervengewebe in einander so allmälig übergehen, dass eine scharfe Begrenzung und Bestimmung derselben zur Unmöglichkeit wird.

Die Blutgefässe der grauen Substanz sind durch das Vorhandensein einer sogenannten Lymphscheide ausgezeichnet, auf welche zuerst *His* aufmerksam gemacht hat. Nach seiner Anschauung ist jedes Blutgefäss von einer Bindegewebsscheide mit endothelialer Structur umgeben, und der Raum zwischen der Röhre des Blutgefässes und der umgebenden Röhre des Lymphgefässes schwankt an Breite ganz beträchtlich. *Boll*'s Ansichten über diese Lymphscheide oder Adventitialscheide sind etwas verschieden.

Die Rinde des Kleinhirns besteht aus drei Schichten. Die äusserste heisst das graue Lager und hat mit schwächeren Vergrösserungen ein zartkörniges Aussehen, welches sich mit stärkeren Vergrösserungen in ein von den Histologen als Bindegewebe betrachtetes Netz auflösen lässt. Innerhalb des Netzes liegen spärliche, kleine verzweigte Ganglienelemente; und im untersten Abschnitt dieses Lagers sieht man mit der Oberfläche parallel verlaufende Faserzüge. Das mittlere, sogenannte Zellenlager enthält grosse, verzweigte, kernhältige Ganglienelemente, welche grösstentheils eine Birnform aufweisen, und zur Oberfläche senkrecht oder schief gestellt sind; man bezeichnet diese Körper zu Ehren ihres Entdeckers als die *Purkinje*'schen Zellen. Vom äusseren Pole eines jeden Körperchens entspringt ein Fortsatz, welcher sich vielfach zerspaltet und seine Zweige in das graue Lager sendet; vom inneren Pole hingegen geht je ein Fortsatz ab, welcher ohne Verzweigungen das Körnerlager durchsetzt und in die weisse Substanz eindringt. Das innere, sogenannte Körnerlager wird aus Häufchen kleiner, kugeliger Körper zusammengesetzt, welche grösstentheils von

starker Lichtbrechung sind, ähnlich den Körpern in den Körnerlagern der Netzhaut. Man kennt deren Natur nicht.

Die Hypophysis cerebri besitzt zwei Läppchen, welche von einander durch zahlreiche venöse Blutgefässe getrennt werden. Ihr hinterer kleiner Abschnitt ist eine Verlängerung des Infundibulum und gehört wahrscheinlich unter die Nerven-Structuren; der vordere grössere Lappen hingegen ist eine Drüsenbildung und war ursprünglich, wie *v. Mihalkovics* gezeigt hat, eine kolbenförmige Verlängerung der Mundhöhle des Embryo.

Die Glandula pinealis ist mittelst Bindegewebe an das Gehirn geheftet, besitzt jedoch in ihrem Inneren keine Nerven-Elemente; sie besteht aus Alveolen, welche Körperchen in einer netzförmigen Anordnung enthalten; in den mittleren Abschnitten sind die Alveolen mit Hirnsand erfüllt, nämlich kugeligen oder maulbeerförmigen, mit Kalksalzen infiltrirten Bildungen, in der Regel mit concentrischer Streifung. Die organische Grundlage dieser Körperchen ist mit kohlensaurem Kalk und phosphorsaurer Magnesia gesättigt.

Die graue Substanz des Rückenmarkes befindet sich in der Mitte der ganzen Länge des Stranges nach, und erreicht ihre stärkste

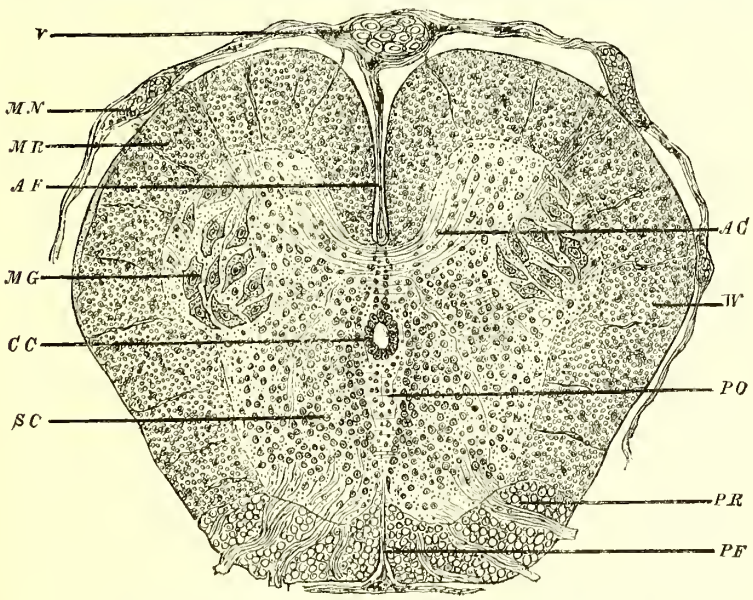

Fig. 120. Rückenmark des Frosches im Querschnitte.

AF vordere Längsspalte; *PF* hintere Längsspalte; *W* weisse Substanz; *AC* vordere Commissur der grauen Substanz; *MG* vorderes oder motorisches Horn der grauen Säule, reichlich mit Ganglienelementen versehen; *SC* hinteres oder sensitives Horn; *CC* Centralkanal; *PC* Markblatt mit den Fasern der hinteren Commissur; *MR* vordere oder motorische Nervenwurzeln; *PR* hintere oder sensitive Nervenwurzeln; *MN* Zwischenwirbel-Ganglion; die Verbindung mit *PR* durchrissen; *V* Pia mater mit einem Blutgefäss. Vergr. 50.

Entwicklung im Hals- und Lendenabschnitte, wo die grössten Nerven der Extremitäten entspringen. Die graue Substanz sieht am Querschnitte

einem Schmetterlinge ähnlich, indem die zwei grösseren vorderen Flügel oder Hörner von den zwei kleineren hinteren durch einen seichten Einschnitt getrennt werden. Jede Hälfte der grauen Substanz entspricht einer Säule und beide Säulen sind durch Commissuren verbunden, welche das sogenannte Markblatt oder Commissurenblatt durchsetzen. (S. Fig. 120.)

Jede graue Säule besitzt ein grosses vorderes oder motorisches und ein kleineres hinteres oder sensitives Horn. Im äusseren Abschnitte des Vorderhorns finden wir sehr grosse motorische Ganglienelemente, welche an Grösse und Gestalt in verschiedenen Theilen des Rückenmarks beträchtlich schwanken. In manchen Abschnitten des Hinterhorns fehlen die Ganglienelemente und an deren Stelle sieht man Anhäufungen von kernähnlichen Körpern. Das Hinterhorn trägt wegen seiner weichen Consistenz den überflüssigen Namen der „gelatinösen Substanz", welchen manche Histologen auch zur Bezeichnung der Commissuren-Antheile in der Umgebung des Centralkanals verwenden. Der letztere Theil heisst auch der centrale Ependyma-Faden oder der centrale graue Kern. Der Centralkanal, eine Verlängerung der Gehirn-Ventrikel, ist von einem cylindrischen Endothel angekleidet, welches im Jugendzustande des Körpers deutliche Cilien trägt, während in älteren Individuen diese Cilien häufig nur wenig ausgesprochen sind, oder fehlen.

C. Die Ganglienelemente. Die ganglionären Nervenelemente der „Ganglienzellen" sind von wechselnder Grösse und Gestalt durch die ganze graue Substanz des Gehirns und Rückenmarks eingestreut; die kleinsten sind jenen Bildungen der grauen Substanz nahe verwandt, welche man als Kerne bezeichnet. Viele davon sind in ihrem Wesen zweifelhaft, z. B. die *Deiters*'schen Zellen, welche von manchen Forschern als nervöse, von anderen als Bindegewebskörperchen betrachtet werden. Die grösseren Ganglienkörperchen besitzen eine ausgesprochene eckige oder spindelförmige Gestalt und sind die Ursprungsstätten von Nervenfasern, weshalb man sie mit Recht als die eigentlichen Nervencentren betrachtet. Die grössten Ganglienelemente findet man in den seitlichen Abschnitten des vorderen oder motorischen Hornes des Rückenmarks.

Im Rückenmarke sind die Gruppen der Ganglienelemente in folgender Weise vertheilt: Im Vorderhorn bemerken wir drei Gruppen von Ganglienkörpern, die übrigens nicht durch die ganze Länge des Markes gleich ausgeprägt sind; die grösste Gruppe liegt jedesmal im seitlichen Abschnitte; eine kleinere Gruppe im vorderen Abschnitte nahe der stärksten Vorwölbung des Vorderhorns, und eine dritte, kleinste Gruppe findet sich nahe der Mittellinie. Eine vierte Gruppe von Ganglienelementen, welche die sogenannten *Clarke*'schen Säulen herstellen, existirt nur im Brustabschnitte des Rückenmarks, und zwar im vordersten

Theile des Hinterhorns, nahe der hinteren Commissur. Im Hinterhorn sind die Ganglienelemente stets klein, zerstreut, und mit verhältnissmässig wenig Fortsätzen versehen. Die Abbildung ist der dritten Gruppe des Vorderhorns entnommen. (S. Fig. 121.)

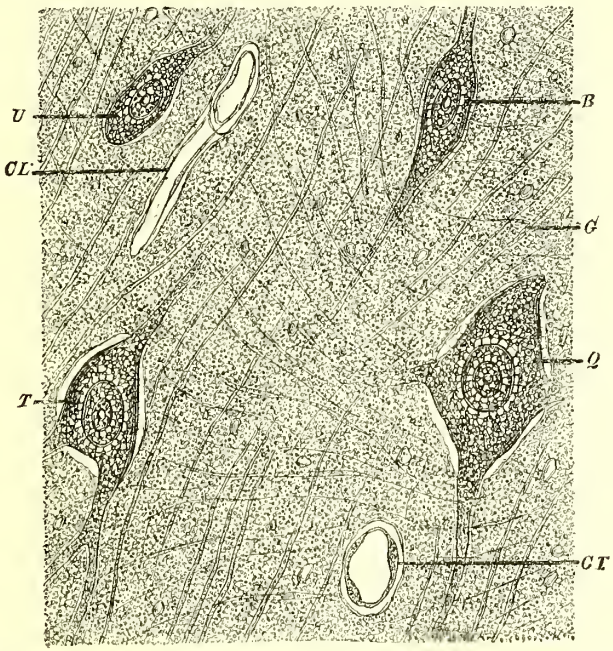

Fig. 121. Ganglienelemente vom vorderen oder motorischen Horn des Rückenmarks eines Kindes.

U unipolares; *B* bipolares; *T* tripolares; *Q* quadripolares Ganglienelement; *G* graue Substanz, kleine glänzende Kerne und eine Anzahl von Axencylindern enthaltend; *CL* capillares Blutgefäss im Längsschnitte; *CT* capillares Blutgefäss im Querschnitte, beide von Lymphscheiden umgeben. Vergr. 600.

Die Ganglienelemente sind Bioplassonbildungen, welche der Zahl ihrer Fortsätze entsprechend unipolare, bipolare, tripolare und multipolare genannt werden. Die Zahl der Fortsätze steht zur Grösse des Elements jedesmal im geraden Verhältnisse; je mehr Fortsätze, desto grösser ist das Element. Häufig findet man einen hellen Raum um das Ganglienkörperchen, den sogenannten „perigangliönären Raum“, welcher aller Wahrscheinlichkeit nach ein Kunstproduct in Folge der Schrumpfung des umgebenden Gewebes ist. Der netzförmige Bau dieser Körperchen wurde zuerst von *C. Frommann* 1867 beschrieben; derselbe ist in der Regel sehr deutlich ausgeprägt, zumal dann, wenn die Bildungen des Kerns, des Kernkörperchens und des Nucleolinus (*L. Mauthner*) deutlich ausgesprochen erscheinen. Der netzförmige Bau ist übrigens nicht eine diesen Körperchen speciell zukommende Eigenthümlichkeit,

sondern der allgemeine Typus des Bioplasson in einem gewissen Stadium seiner Entwicklung. Die Fortsätze der Ganglienelemente sind von zweierlei Art: nämlich breite, sogenannte protoplasmatische Fortsätze von *Deiters*, und schmale Axencylinder-Fortsätze. Von den ersteren wissen wir, dass sie benachbarte Elemente untereinander verbinden und sich in der grauen Substanz verzweigen, woselbst sie ein überaus zartes, zuerst von *J. Gerlach* beschriebenes Netz erzeugen. Dieser Forscher behauptet, dass die Ganglienelemente der *Clarke*'schen Säulen, und wahrscheinlich auch jene des Hinterhorns keine anderen, als verzweigte Fortsätze besitzen. Der schmale Axencylinder-Fortsatz nimmt einen mehr oder weniger geraden Verlauf und tritt ohne Verzweigungen in die weisse Substanz ein, indem derselbe eine künftige Nervenfaser darstellt. Axencylinder-Fortsätze entspringen übrigens auch von der grauen Substanz, ohne alle Verbindung mit Ganglienelementen.

M. Schultze und Andere haben behauptet, dass der Axencylinder eine zarte, faserige Structur besitzt, und sich dessen Fibrillen im Körper des Ganglienelementes nach Art eines Fächers ausbreiten. Diese Behauptung gründet sich auf Untersuchung von Zupfpräparaten und muss deshalb mit grosser Vorsicht aufgenommen werden. Ich selbst habe die Gehirnstructur sehr häufig an Präparaten eben getödteter Kaninchen studirt, sowohl mit, wie ohne Zusatz indifferenter Flüssigkeiten, und konnte niemals einen fibrillären Bau der Axencylinder oder deren fächerförmige Ausbreitung im Ganglienelemente sehen. Sowohl die breiten Axencylinder, wie die breiten Ganglienfortsätze überhaupt haben einen zarten, netzförmigen Bau, wie das Ganglienelement selbst; während die feinsten Axencylinder solid oder leicht vacuolirt erscheinen. In der grauen Substanz, zumal junger Thiere, zeigen viele Axencylinder varicöse Anschwellungen, welche von den Histologen, sehr mit Unrecht, als postmortale Erscheinungen angesehen werden. Ich muss dieser Ansicht deshalb widersprechen, weil ich derlei Anschwellungen häufig in ganz frischen Präparaten begegnet bin. (S. Seite 134, Fig. 43.) Ich möchte auch der Behauptung vieler Histologen entgegentreten, dass markhältige Nervenfasern unmittelbar von Ganglienelementen entspringen; denn letztere Körper sind nur in der grauen Substanz vorhanden, wo es überhaupt keine markhältigen Nervenfasern gibt, sondern bloss nackte Axencylinder. Demnach wird der Axencylinder, nachdem er aus dem Ganglienkörperchen hervorgetreten, eine gewisse Strecke weit ohne Markhülle verlaufen müssen.

Ueber den Gang der Nervenfasern innerhalb der grauen Substanz des Rückenmarks weiss man nur wenig. Die Nerven des Vorder- oder motorischen Horns entspringen von den motorischen Ganglien; überdies tritt auch eine kleine Anzahl von Nerven aus der weissen Substanz in

die motorischen Wurzeln ein. Aus dem *Gerlach*'schen Netz entspringen Nervenfasern, welche zu den entgegengesetzten Hörnern theils durch die vordere Commissur, theils aufwärts in das verlängerte Mark ziehen, woselbst sie sich kreuzen. Auch die hinteren, sensitiven Wurzeln entstehen von 2 Bündeln, deren eines die hintere Commissur durchzieht. Nach *Gerlach* ist es auch wahrscheinlich, dass aus dem Netz des Hinterhorns

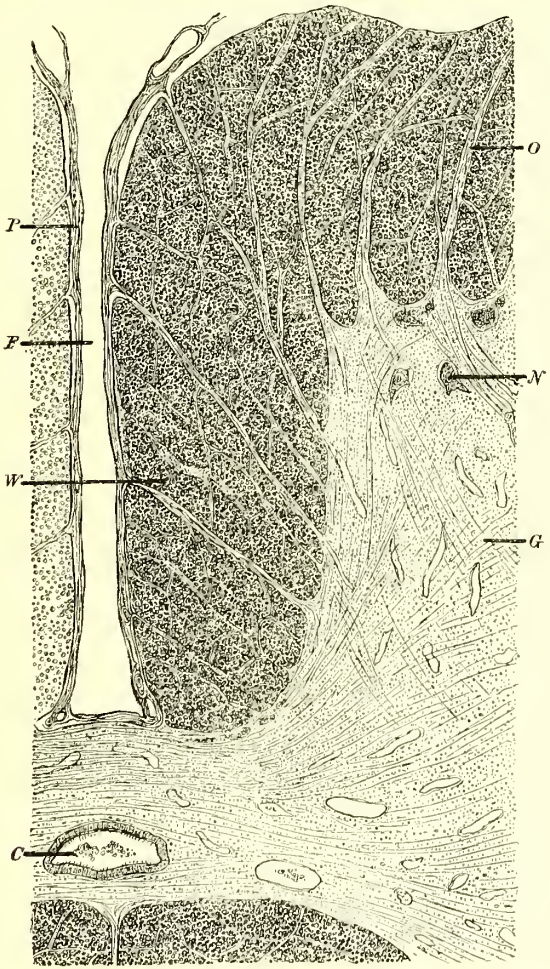

Fig. 122. Der vordere Abschnitt des Rückenmarks eines Kindes. Querschnitt.

F vordere Längsfissur; *P* die Pia mater; *W* die weisse Substanz, von Fortsätzen der Pia mater durchsetzt; *O* Zug der vorderen oder motorischen Nerven durch die weisse Substanz; *G* graue Substanz, welche die Ganglienelemente *N* enthält; *C* Centralkanal, und in deren Innerem die geronnene, körnige Cerebrospinal-Flüssigkeit. Vergr. 150.

Nervenfasern entspringen, welche sowohl in diesem Horn, wie auch in der weissen Substanz einen centripetalen Curs einschlagen. Man be-

trachtet das Hinterhorn als hauptsächlich von Bindegewebe aufgebaut, insbesondere dessen gelatinösen Antheil.

D. Die weisse Substanz des Rückenmarks ist ebenso, wie jene des Gross- und Kleinhirns aus markhältigen Nervenfasern aufgebaut, welche in der Längsrichtung des Rückenmarks verlaufen und dessen äussere Bekleidung darstellen. Diese Substanz begrenzt die vordere und hintere Längsfissur und schliesst in der Höhe des Bodens die vordere Fissur ab; sie wird von zahlreichen Fortsätzen der Pia mater durchbrochen, welche die Nervenbündel in grössere und kleinere Gruppen abtheilen. (S. Fig. 122.)

Die vorderen und hinteren Wurzeln der Rückenmarksnerven erzeugen gleichfalls kleinere Fissuren in den seitlichen Abschnitten der weissen Substanz, nämlich den vorderen und hinteren Sulcus lateralis, durch welche die weisse Substanz auf beiden Seiten in einen vorderen, einen seitlichen und einen hinteren Strang abgetheilt wird. Im Hals- und Brustabschnitte des Rückenmarks ist der hintere Strang wieder in zwei Hälften getheilt, von welchen die mediale der „zarte Strang" und die seitliche grössere Hälfte die „Keilstränge" benannt werden.

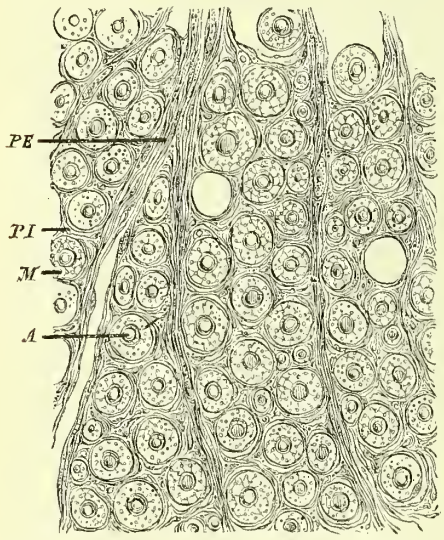

Fig. 123. Die weisse Substanz des Rückenmarks eines Kindes. Querschnitt.

PE Bindegewebsfortsatz der Pia mater, das äussere Perineurium; *PI* seitliche Bindegewebsfortsätze um die Nervenfasern, das innere Perineurium; *M* die Markhülle mit ausgesickertem Myelin und begrenzender Markscheide; *A* Axencylinder mit der umgebenden Axencylinder-Scheide. Vergr. 600.

Die markhältigen Nervenfasern der weissen Substanz sind von bedeutend wechselnder Grösse. Die gröberen Fortsätze der Pia mater senden seitliche Verlängerungen zwischen die Nervenfasern, deren jede eine zarte Bindegewebshülle, das Perineurium internum oder die Neuroglia, besitzt. Nach *Gerlach* ist dieses Bindegewebe reich an elastischer Substanz und mit kleinen kugeligen oder eckigen Kernen, jedoch nur mit verhältnissmässig wenigen Blutgefässen versehen. In Querschnitten der weissen Substanz erkennen wir die markhältigen Nervenfasern insbesondere an deren zierlichem, einhüllenden Binde-

gewebsnetze und aus der Anwesenheit centraler, glänzender Axencylinder, welche die Carminfärbung leicht annehmen. (S. Fig. 123.)

Jede Nervenfaser ist von einer zarten äusseren Hülle, der Markscheide, oder *Schwann*'schen Scheide umgeben, welche flache, oblonge, im Querschnitte spindelförmige Kerne trägt. Frühere Beobachter läugneten das Dasein dieser Scheide; aber schon *Gerlach* hat ihre Anwesenheit erschlossen, und ich behaupte dieselbe auf das bestimmteste. Das nächste umhüllende Lager ist die Myelinhülle, welche jedoch in dünnen Schnitten fast regelmässig verloren geht, während an ihrer Stelle ein „knorriges" Netzwerk auftritt, dessen Gegenwart zuerst *Kühne* und *Ewald* [1]) nachgewiesen haben. Diese Beobachter stellen auf, dass das Netzwerk des Myelinlagers horniger und keratoider Natur sei, weil es der Verdauung durch Pepsin und Tripsin widersteht; sie haben ein ähnlich resistentes Netz auch in der grauen Substanz gefunden. Die Maschenräume dieses Netzes enthalten das Myelin, oder Nervenmark. Das Marklager erscheint in manchen Nerven sehr schmal und fehlt in anderen ganz. Die nächstfolgende Schicht ist eine zarte, anscheinend structurlose, von *L. Mauthner* entdeckte Scheide, die Axencylinder-Scheide, ähnlich der Markscheide. Die Mitte wird von dem glänzenden, homogen aussehenden, gewöhnlich rundlichen Axencylinder eingenommen, und von diesem gehen radiäre, überaus zarte Speichen zur Axencylinder-Scheide ab.

In Längsschnitten ist der Axencylinder nur dann deutlich sichtbar, wenn die umhüllenden Scheiden abgestreift sind; wo diese erhalten bleiben, das Myelin hingegen ausgesickert ist, lässt sich vom Axencylinder nur eine schwache Spur nachweisen. Wir erkennen die Myelinscheide mit ihren oblongen Kernen; sie sendet in ziemlich regelmässigen Zwischenräumen quere Scheidewände durch das Myelinlager, von deren Bedeutung später die Rede sein wird. Das Netzwerk des Myelinlagers ist an Stellen, wo das Myelin ausgesickert ist, sehr deutlich. Die Axencylinder-Scheide kann man nur hie und da erkennen, obgleich es häufig überaus schwierig ist, sie von der gedehnten oder collabirten Myelinscheide zu unterscheiden, welche dem Axencylinder hart anliegen kann. (S. Fig. 124.)

E. Die Bindegewebshüllen des Gehirns und des Rückenmarks. Das Gehirn und Rückenmark haben drei membranöse Hüllen, nämlich die harte Hirnhaut, die Arachnoidea und die Pia mater. Die Räume zwischen diesen Hüllen sind von einer wechselnden Menge von Cerebrospinal-Flüssigkeit erfüllt. Der Raum zwischen der Dura mater und der Arachnoidea heisst der Subdural-Raum; jener

[1]) Verhandlungen der Heidelberger Gesellschaft. 1876.

zwischen der Arachnoidea und der Pia mater der Subarachnoideal-Raum, derselbe ist von schief verlaufenden, die Arachnoidea mit der Pia mater verbindenden Bindegewebsbälkchen durchzogen. Im Wirbelkanal wird dieser Raum durch das Ligamentum denticulatum in zwei Hälften getheilt, und an der Basis des Gehirns verlaufen in demselben die grossen Blutgefässe. Ein dichter Raum zwischen der Pia mater und der Gehirnoberfläche kann künstlich durch Injection von Flüssigkeiten dargestellt werden, und trägt den Namen Epicerebral-Raum.

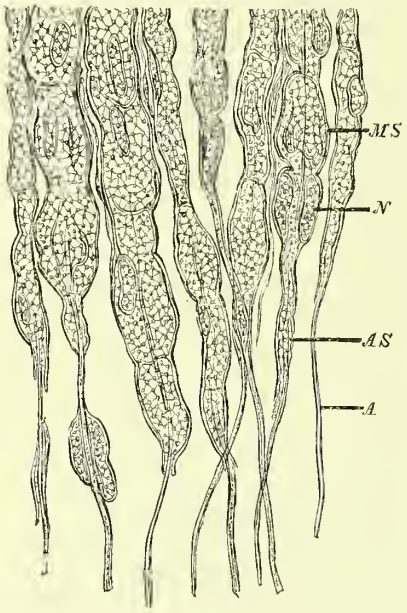

Fig. 124. Die weisse Substanz vom Rückenmarke eines Pferdes. Längsschnitt.

A Axencylinder; *AS* Axencylinder-Scheide; *N* Kern der Markscheide; *MS* Myelin- oder Markscheide mit oblongen Kernen. Vergr. 600.

Die harte Hirnhaut der Schädelhöhle stellt das Periost der Schädelknochen dar, während im Wirbelkanal nebst der harten Hirnhaut auch noch eine Periosteal-Hülle der Wirbelknochen besteht. Die harte Hirnhaut wird von sehr festen und dichten, sich durchkreuzenden Bündeln von Bindegewebe aufgebaut; ihre äussere Schicht ist reichlich mit Blutgefässen versehen, welche zum Theile in die Schädelknochen eindringen, während die innere Schicht, diejenige nämlich, welche die Dura mater des Wirbelkanals ausschliesslich erzeugt, mit Blutgefässen nur spärlich versehen ist. Die innere Fläche dieser Membran wird von einem zarten Lager von Endothelien bedeckt.

Die Arachnoidea besteht aus viel zarteren Bündeln von Bindegewebe, als die harte Hirnhaut (s. Fig. 55, Seite 167) und enthält wahrscheinlich weder Blutgefässe noch Nerven. Beide Flächen derselben sind von einem zarten endothelialen Lager bedeckt. Sie sendet wie oben erwähnt, zahlreiche Bälkchen von Bindegewebe zur:

Pia mater, die gleichfalls von dünnen, sich durchkreuzenden Bindegewebsbündeln hergestellt wird, und zwischen diesen Bündeln ungemein zahlreiche Blut-, Lymphgefässe und Nerven enthält. Die Verlängerungen der Pia mater in das Gehirn und Rückenmark tragen hauptsächlich capillare Blutgefässe, indem die Vertheilung der Arterien zu Capillaren noch vor deren Eintritt in die Nerven-Centren stattfindet.

Die Telae choroideae sind reichlich mit Blutgefässen versehene Bildungen der Pia mater; ihre Gefässe sind in Bündeln aufgeknäuelt, und erzeugen dadurch Läppchen, welche von grossen, zum Theil bewimperten, häufig Pigment- und Fettkörnchen tragenden Endothelien bedeckt werden.

F. Die Ganglien. Die Nerven des Cerebrospinal-Systems treten an gewissen Stellen mit spindelförmigen, kugeligen oder halbmondförmigen Anschwellungen in Verbindung, die Ganglien, welche aus Anhäufungen von an Grösse wechselnden und entweder in Reihen oder in Häufchen angeordneten Ganglien-Elementen bestehen; man trifft sie an der Peripherie gewöhnlich in grösserer Zahl, als im Centrum des Ganglions.

Die Art der Verbindung der Nervenfasern mit den Ganglien-Elementen wurde bisher nicht ganz klargestellt. Jedes Ganglion ist von einer Bindegewebskapsel eingehüllt, und von Bindegewebsscheidenwänden in kleinere Abschnitte getheilt; bisweilen ist sogar jedes einzelne Ganglien-Element von einer Bindegewebsscheide umgeben, wobei das Bindegewebe stets reichlich mit Blutgefässen versehen erscheint. Aus solchen Ganglien-Elementen können direct markhältige Nervenfasern hervorgehen.

Die Ganglien des Sympathicus enthalten kleinere Ganglien-Elemente und zahlreiche kugelige Körperchen, welche ihrem Aussehen nach eher als Lymphkörperchen oder Kernbildungen zu betrachten wären, denn als Ganglien-Elemente. Letztere selbst sind in der Regel multipolar. In jenen des Frosches fand *Beale* den centralen Axencylinder von einer zarten, spiralen Faser umwunden, welche man gleichfalls als Fortsatz des Ganglien-Körperchens betrachtet. *J. Arnold* behauptet, dass die gerade centrale Faser aus dem Kernkörperchen des Ganglien-Elementes entspringt, während die spirale Faser von der Oberfläche kommt. All diesen Behauptungen wurde übrigens schon vielseitig widersprochen und wir benöthigen schärfere Beweise, bevor wir sie als richtig anerkennen dürfen.

2. Die Nerven.

Nerven sind fadenförmige Bildungen der lebenden Materie, welche die Nervencentren sowohl mit den Organen, wie mit der Oberfläche des Körpers verbinden. Man unterscheidet zweierlei Arten: erstens jene mit einer Myelinhülle, die markhältigen oder weissen Nerven, und zweitens jene ohne Myelinhülle, die marklosen oder grauen Nerven.

a) Markhältige Nerven. Diese bilden die weisse Substanz des Gehirns und Rückenmarks, und sämmtliche, aus dem Gehirn und Rückenmark entspringenden Nerven, mit Ausnahme der Geruchs- und Gehör-

nerven. Sie verlaufen in ihrer ganzen Länge stets ohne sich zu verästigen. Die Bestandtheile der markhältigen Nerven kann man am besten an Präparaten studiren, wo zu Folge eines welligen Verlaufs der Nerven das Messer abwechselnd Längs- und Querschnitte erzeugt. (Siehe Fig. 125.)

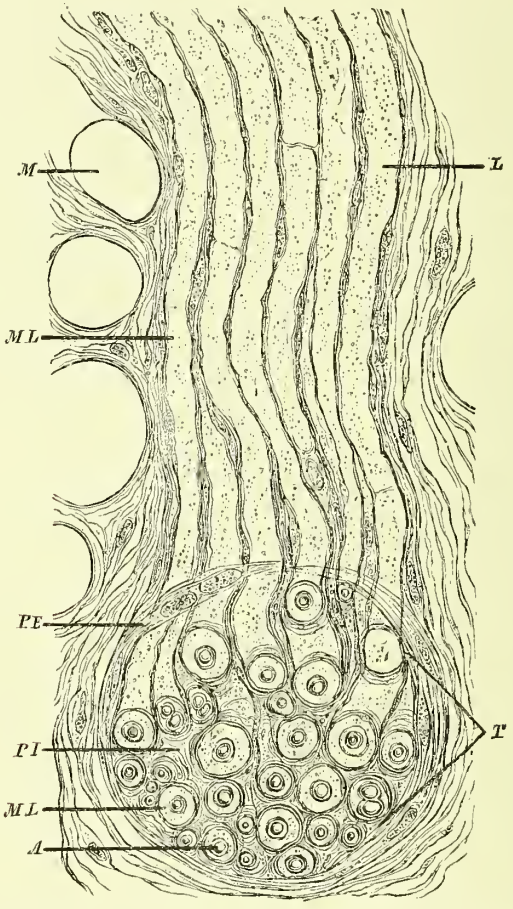

Fig. 125. Ast des N. oculomotorius des Menschen.

L Längsschnitt; *T* Querschnitt der Nervenbündel; *PE* äusseres Perineurium; *PI* inneres Perineurium; *ML* Myelinhülle; *A* Axencylinder; *M* Querschnitte von Muskelfasern. Vergr. 600.

Wir sehen das Nervenbündel aus einer Summe von Nervenfasern zusammengesetzt. Das Bündel ist von einer breiteren Schicht fibrösen Bindegewebs umgeben, dem äusseren Perineurium, von welchem zartere, membranartige Scheiden für jede einzelne Faser entstehen. Die letztere Bildung bezeichnet man als inneres Perineurium. Sowohl das äussere, wie das innere Perineurium sind mit einer mässig grossen

Anzahl von Blutgefässen versehen. Hierauf folgt eine zarte, hyaline Schicht mit deutlichen Kernen, die Myelin- oder Markscheide, auch *Schwann*'sche Scheide genannt; diese schliesst eine Schicht halbflüssiger, fettiger Substanz ein, das Myelin- oder Nervenfett, häufig auch als *Schwann*'s weisse Substanz bezeichnet. Die Myelinhülle erscheint in verhältnissmässig regelmässigen Zwischenräumen von queren Scheidewänden durchsetzt, auf deren Gegenwart zuerst *L. Ranvier* aufmerksam gemacht hat; er fand jede Scheidewand in Verbindung mit der Axencylinder-Scheide (*L. Mauthner*) und in inniger Beziehung zur Entwicklung der markhältigen Nerven. Die Markhülle wird vom centralen Axencylinder durch *Mauthner*'s Axencylinder-Scheide getrennt, eine überaus zarte, anscheinend structurlose Membran, welche den centralen Axencylinder, den eigentlichen leitenden Theil der Nervenfaser umschliesst. Der Axencylinder ist an Querschnitten entweder rund oder oblong und durch sein glänzendes, nahezu homogenes Aussehen leicht kenntlich, während an Längsschnitten derselbe unkenntlich bleibt, so lange die Myelinhülle vorhanden, und nur undeutlich sichtbar, wo das Myelin ganz fehlt. Nicht selten treffen wir 2 Axencylinder in einer Nervenfaser. In je einem Nervenbündel finden wir gemeinsam mit breiten markhältigen Nerven bisweilen solche, welche keine, oder eine nur wenig ausgesprochene Myelinhülle erkennen lassen; derlei Bildungen gehören möglicher Weise dem sympathischen System an.

Das Myelin ist eine fettartige Substanz, welche sich jedoch von gewöhnlichem Fett sowohl in seinen optischen, wie auch chemischen Eigenschaften unterscheidet. Aus der Thatsache, dass im Raume zwischen der Myelin- und der Axencylinder-Scheide ein zartes Netzwerk erhalten bleibt (s. Fig. 124), ferner, dass Fett als ein Product der lebenden Materie gelten darf, mögen wir folgern, dass entweder das Myelin möglicher Weise nur aus einem Theile der lebenden Materie entstand, während ein anderer Theil in Gestalt eines Netzwerkes unverändert blieb; oder noch wahrscheinlicher, dass das Myelin in einer vom Fett verschiedenen Weise entsteht, nämlich von der leb-

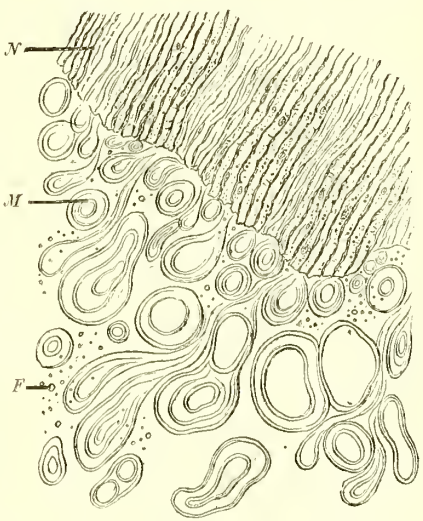

Fig. 126. Myelintropfen aus dem Sehnerven eines Ochsen hervorgesickert.

N Bündel markhältiger Nervenfasern; *M* Myelintropfen; *F* Fettkörnchen. Vergr. 400.

losen, in den Maschenräumen des Bioplasson-Netzes vorhandenen Flüssigkeit. In Präparaten markhältiger Nerven trifft man das Myelin häufig in Gestalt zahlreicher, wenig lichtbrechender, concentrisch gestreifter Bildungen, was augenscheinlich auf einem langsamen Aussickern und schichtenweiser Ablagerung des Myelins beruht. (S. Fig. 126.)

Durch Färbung frischer markhältiger Nerven mit einer Lösung von salpetersaurem Silberoxyd hat man an der Oberfläche des Bündels ein endotheliales Lager entdeckt; jede Nervenfaser zeigt eine Reihe von Einkerbungen, welche den „Annular-Einschnürungen“ von *Ranvier* entsprechen, und der Axencylinder erscheint an der Stelle der Einschnürung mit einer Anzahl dunkelbrauner Querlinien versehen (*Frommann*). Zwischen je zwei Einschnürungen wurde ein Querbarren von doppelt konischer Gestalt nachgewiesen, durch dessen breitesten Theil der Axencylinder durchtritt. *Ranvier* schliesst aus diesen Befunden, dass jede Section der Nervenfaser eine Einheit, nämlich eine röhrenförmige Zelle darstelle, welche gleich einer Fettkugel mit Myelin erfüllt ist, und von ihm das interannulare Segment genannt wird, mit je einem oblongen Kern in der Markscheide. Der Axencylinder durchbricht nach ihm die Reihe der interannularen Segmente ohne Unterbrechung, während *Engelmann* behauptet, dass jede interannulare Einschnürung auch einer Unterbrechung des Axencylinders entspräche. Die letztere Behauptung steht wohl mit allen unseren Begriffen über Nerventhätigkeit in grellem Widerspruch; desgleichen die Behauptung anderer Histologen, dass der Axencylinder eine flüssige Substanz sei.

In peripheren Bildungen des Bindegewebes, so z. B. in der weiblichen Brust, in der Cutis etc. begegnen wir häufig einzelnen markhältigen Nervenfasern, welche die eben beschriebenen charakteristischen Eigenthümlichkeiten aufweisen. Ihr doppelter Contour beruht auf der Anwesenheit der Markscheide, und nicht auf der Lichtbrechung des Myelins, indem derselbe auch dann deutlich sichtbar ist, wenn das Myelin fehlt. Die wellenförmige Zeichnung markhältiger Nerven beruht zum Theil auf der Gegenwart oblonger Kerne in der Markscheide, zum Theil auf Einschnürungen längs des Verlaufes der Nervenfaser, auf welche zuerst *Remak* und neuerlich wieder *Schmidt* die Aufmerksamkeit gelenkt haben, obzwar deren Natur noch nicht aufgeklärt ist. Diese Eigenthümlichkeiten gestatten uns, markhältige Nervenfasern von capillaren Blutgefässen leicht zu unterscheiden. (S. Fig. 127.)

Innerhalb des Nervenbündels findet keine Verzweigung der Nervenfasern statt; sobald sich aber diese der Peripherie nähern, seien sie nun motorischer oder sensitiver Art, treten reichliche Verzweigungen auf, so zwar, dass eine Faser in eine Anzahl mässig verdünnter Aeste zerfällt.

b) Marklose Nerven. Diese Nerven haben das Aussehen von nackten Axencylindern ohne Myelinhülle; sie sind entweder verhältnissmässig breit, und heissen dann *Remak*'sche Fasern (1838), deren man

eine grosse Menge in sympathischen und in den Schädeltheilen der Geruchs- und Gehörnerven findet. Sie zeigen an ihrer Oberfläche eine Anzahl oblonger Kerne und häufig auch eine zarte, der Axencylinder-Scheide markhältiger Nerven entsprechende Umhüllung, welcher wahrscheinlich die Kerne angehören. Diese Nerven werden als von undeut-

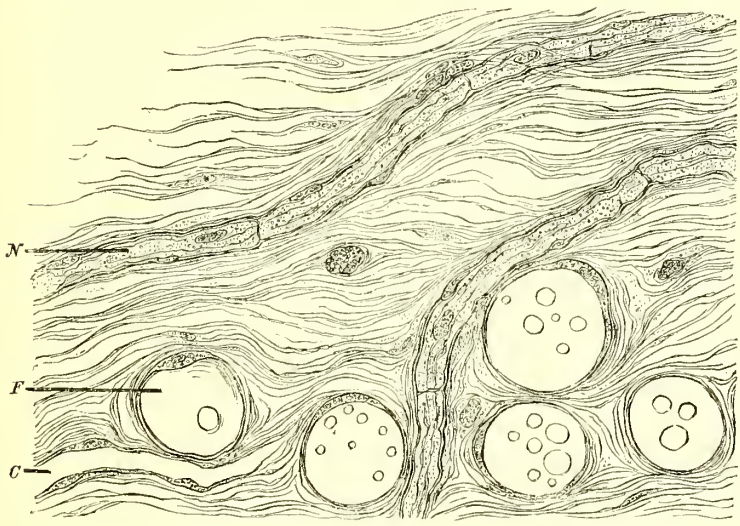

Fig. 127. Markhältige Nervenfasern aus der weiblichen Brustdrüse.
N Nervenfasern; *C* capillares Blutgefäss; *F* Fettkugel mit Vacuolen. Vergr. 600.

lich fibrillärem Bau beschrieben und manche tragen in gewissen Abständen Gruppen knopfförmiger Anschwellungen, welche ihnen das Halskrausen-artige Aussehen verleihen. In den frühesten Stadien der embryonalen Entwicklung sind sämmtliche Nerven marklos.

Ausser diesen breiten marklosen Nervenfasern gibt es andere schmälere, in der grauen Substanz des Gehirns und Rückenmarks zerstreut; sie verlaufen sowohl innerhalb der Bündel markhältiger Nervenfasern, wie auch mit den Nerven des Sympathicus. Derlei Fasern, nämlich nackte Axencylinder, stellen in der grauen Substanz den Anfang sämmtlicher, auch der markhältigen Nervenfasern dar. In vielen Fällen werden die markhältigen Fasern wieder marklos, sobald sie sich der Oberfläche des Körpers nähern.

Unter stärkeren Vergrösserungen zeigen manche der breiten marklosen Nervenfasern eine deutliche netzförmige Structur; andere besitzen in ihrem Inneren eine Anzahl sehr kleiner Vacuolen; während wieder andere, und zwar die feinsten Nervenfasern ein homogenes Aussehen und keine Evidenz irgend eines Baues aufweisen. (S. Fig. 128.)

Viele der feinsten marklosen Nervenfasern zeigen in ihrem Verlaufe oblonge, varicöse Anschwellungen, und führen deshalb den Namen

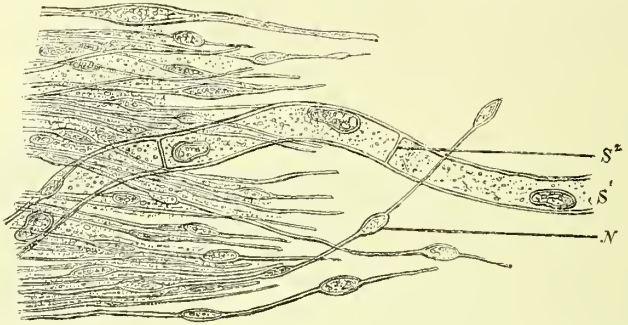

Fig. 128. Markhältige und marklose Nervenfasern aus der Retina des Ochsen.

S^1 Markscheide mit oblongen Kernen und bei S^2 mit queren Scheidewänden; das Myelin ausgesickert; N marklose Nervenfasern mit varicösen Anschwellungen. Vergr. 600.

von varicösen Nervenfasern; diese Anschwellungen sind sicherlich keine post-mortalen Erscheinungen, indem man ihnen auch in vollkommen frischen Nervenpräparaten, wie oben erwähnt, begegnet.

3. Endigungen der Nerven.

Man kennt die Endigungsweisen der letzten Nervenfädchen in den Geweben und an der Oberfläche des Körpers nur zum geringsten Theil. In der Regel nimmt man zwei Arten an, nämlich Endigungen markhältiger Nerven als solcher, und Endigungen markloser Nerven. Das Vorhandensein der ersten Art muss nach neueren Entdeckungen auf diesem Gebiete stark angezweifelt werden; während die letzteren entweder als Verlängerungen ursprünglich markhältiger Nerven auftreten, welche ihre Myelinhülle eingebüsst haben, sobald sie sich der Peripherie nähern; oder direct Endigungen markloser, sympathischer Nervenfasern darstellen.

a) Endigungen markhältiger Nervenfasern.

Der motorische Endhügel und die Endplatte an Muskelfasern, wie dieselben im Kapitel über das Muskelgewebe beschrieben wurden. *Gerlach* stellt schon die Behauptung auf, dass innerhalb des Hügels marklose Nerven ein zartes Geflecht bilden, und neuerdings wurde nachgewiesen, dass auch beim Frosche und der Eidechse aus markhältigen hervorgegangene marklose Nervenfasern an der Oberfläche der Muskelfaser einen Plexus erzeugen (*Tschiriew*, *Bremer*).

Die Tastkörperchen von *Merkel* in der Schwimmhaut von Wasservögeln, im Rüssel des Schweines etc. sind feingekörnte, mit deutlichen Kernen versehene kugelige Körper in den oberen Schichten

der Cutis oder im Epithel, z. B. jenem der äusseren Wurzelscheide der Tasthaare, in welche der Axencylinder eindringen und endigen soll. Bisweilen haften zwei oder mehr Körperchen der markhältigen Faser seitlich an. Weitere Untersuchungen müssen erst lehren, ob der Axencylinder in diesen Körperchen wirklich faden- oder knopfförmig endet, wie behauptet wird.

Die Tastkörperchen von *Meissner* oder *Wagner* in den Papillen der Haut, bisweilen auch unter dem Niveau der Papillen, insbesondere zahlreich in den Finger- und Zehenspitzen: eiförmige und kugelige Bildungen mit queren oder spiralen Streifungen oder oblongen Kernen längs den Streifen. Eine oder mehrere markhältige Nervenfasern dringen in das Körperchen meist an einem Pole ein. Bisweilen sind zwei oder mehrere solche Körperchen zusammengruppirt. Wie der Axencylinder im Inneren dieser Körper endigen sollte, war immer ein ungelöstes Räthsel, bis kürzlich *A. R. Robinson* nachwies, dass eine solche Endigung überhaupt nicht existirt, sondern der Axencylinder schlingenförmig umbiegt, und aus einer eintretenden in eine austretende Nervenfaser übergeht. Demnach sind diese Bildungen plexiform, aber keineswegs terminal.

Die Nervenkolben von *Krause* in der Conjunctiva, der Schleimhaut des Bodens der Mundhöhle, der Lippen, des weichen Gaumens und der Zunge, desgleichen in der Glans penis und in der Clitoris. Es sind ei- und maulbeerförmige Körper, in welchen der Axencylinder knopfförmig endigen soll. *Longworth* fand sie in manchen, keineswegs aber in allen Bindehäuten und sah deren Inneres mit kernhältigen Körperchen erfüllt. *Waldeyer* betrachtet diese Körper als Zwischenformen zwischen den Tast- und *Pacini*'schen Körperchen.

Die Körperchen von *Pacini* (von *Vater* 1741 entdeckt), im Unterhautgewebe der Brustwarze, des Handtellers, der grossen Schamlippen, im Periost, im Mesenterium, zumal längs den Zweigen des sympathischen Nerven, und an vielen anderen Stellen. Dieses sind ovale birnförmige Körper von beträchtlicher Grösse, aus zahlreichen concentrischen, kernhältigen Schichten zusammengesetzt. Die markhältige Faser wird, sobald sie in das Körperchen eintritt, ihres Markes beraubt und der Axencylinder soll knopfförmig oder in einer Kette von Körnern endigen. Bisweilen hat man auch 2 Nervenfasern in ein Körperchen eintreten sehen. Die Bedeutung dieser Bildungen war bisher völlig unbekannt. Nach Präparaten, welche mir Herr Dr. *A. R. Robinson* gezeigt hat, ist es in hohem Grade wahrscheinlich, dass auch hier keine Endigung des Axencylinders, sondern eine schlingenförmige Umbeugung stattfindet, geradeso, wie in den Tastkörperchen.

b) Endigung markloser Nervenfasern. Die gewöhnlichste Endigungsweise der Nervenfädchen ist das Geflecht, in welchem man in

der Regel Ganglien-Elemente als Knotenpunkte eingestreut findet. Derlei geflechtartige Endigungen sieht man an verschiedenen Stellen unterhalb der Epithelien, im submucösen Gewebe, und im Bindegewebe zwischen den Ring- und Längsmuskelschichten des Darmes. (S. Fig. 129.)

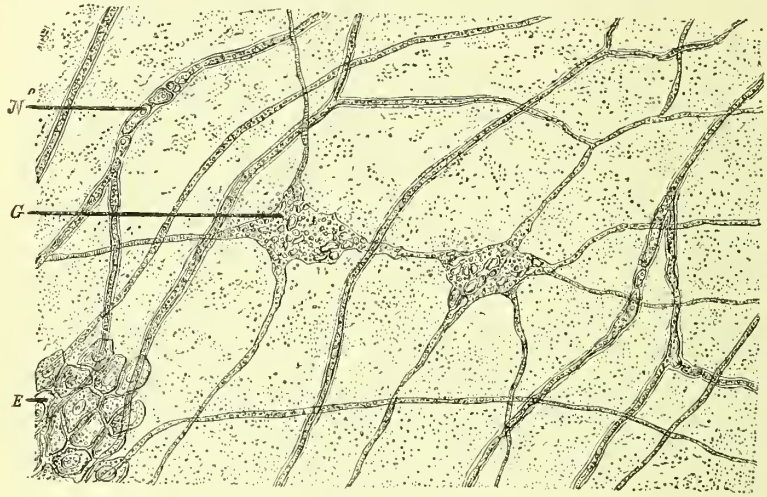

Fig. 129. Terminales Geflecht markloser Nerven unterhalb des Epithellagers der Hornhaut eines Ochsen.

N marklose Nervenfasern, zum Theil von zart netzförmigem, zum Theil körnigem Bau; *G* ganglionäre Anschwellung; *E* Säulenepithel in Aufsicht. Vergr. 600.

Das Geflecht von *Meissner* liegt in der submucösen Schicht des Darmes, und weist deutliche, ganglionäre Anschwellungen auf. Weiteres wird darüber im Kapitel über den Nahrungskanal berichtet.

Das Geflecht von *Auerbach* findet man an der Begegnungsstelle der beiden Muskelschichten des Darmes; es enthält knötchenförmige Ganglien-Körperchen mit zahlreichen Kernen. (S. Kapitel über den Nahrungskanal.)

Die Axencylinder zerspalten sich nahe ihren Endigungen zu ungemein feinen Axenfibrillen (*M. Schultze*), nämlich dünnen gekörnten oder rosenkranzförmigen Fädchen, welche das Bioplasson-Netz in der einfachsten Form in verlängerter Richtung darstellen. Ihr Verlauf wurde in der Hornhaut von *W. Hassloch* studirt. (S. Seite 182 Fig. 67.) Sie treten in das Hornhautkörperchen ein und verbinden sich hier mit dem Netz der lebenden Materie augenscheinlich in derselben Weise, in welcher sie vom centralen Ganglien-Element entspringen. Viele Fibrillen dringen durch ein Hornhautkörperchen und treten in ein anderes ein; selbst in das Bioplasson-Netz der Grundsubstanz sind Fibrillen verfolgt worden. Endigungen dieser Art trifft man in verschiedenen Bildungen

des Bindegewebes; sie sind aller Wahrscheinlichkeit nach nicht dauernd und unveränderlich, sondern gehen aus einer zeitweiligen Vergrösserung und Verlängerung des Netzes der lebenden Materie hervor, indem sie sich mit älteren Nerven in Verbindung setzen. In derselben Weise, wie sie aus dem Bioplasson-Netz hervorgehen, können sie eventuell in dieses Netz zurückfallen, und dadurch ihren Nerven-Charakter verlieren.

Die feinsten geflechtartigen Endigungen der Axenfibrillen beobachtet man in den Wänden der capillaren Blutgefässe, insbesondere in der Kittsubstanz zwischen den Endothelien (*W. Tomsa* und Andere). Derlei Geflechtbildungen innerhalb der Epithelien sind von *Pflüger, Langerhans* und Anderen gefunden worden; jedoch ist die Frage bisher ungelöst, ob die Nerven wirklich in der Kittsubstanz zwischen den Epithelien endigen, oder in die Epithelien selbst eindringen.

Eigenthümliche epitheliale Bildungen sind die Geschmackknospen von *Schwalbe* und die Riechzellen von *Max Schultze,* deren Verbindungsweise mit Nerven jedoch immerfort Gegenstand von Controversen ist. Ueberaus complicirte Bildungen sind jene des *Corti*'schen Organs und der Retina. Die Platten, „Haarzellen", Stäbchen und Zapfen sind wohl bekannte Formen im Gehör- und Sinnesorgan; wie sie aber mit Nerven in Verbindung stehen, lässt sich nicht mit Sicherheit angeben. Da mir eigene Erfahrung über diesen Gegenstand fehlt, habe ich vorgezogen, nicht weiter darauf einzugehen. Im Lichte der Bioplasson-Theorie werden, hoffentlich in nicht allzu weiter Ferne, neue aufklärende Entdeckungen auch in diesem Gebiete zu erwarten sein.

Entwicklung des Nervengewebes.

Ueber die Entwicklung der Nerven und Nervencentren ist bisher nur wenig Bestimmtes bekannt. Fast alle Beobachter sind Anhänger der Anschauung, dass die Nervencentren Producte des äusseren oder Hornblattes des Embryo seien. *Remak* hat aber schon behauptet, dass bei der Bildung dieser Organe auch das mittlere Keimblatt wesentlich betheiligt sei, und den allgemeinen biologischen Anschauungen entsprechend muss man als undenkbar bezeichnen, dass Nerven aus dem Hornblatte hervorgehen, man würde denn das obere Blatt in ein Horn- und Nervenblatt abtheilen, wie dies *Stricker* bei den Batrachiern gethan hat. Die Nerven, die doch dem Bindegewebe nahe verwandt, und mit demselben innig vermengt sind, müssen wohl Bildungen des mittleren Keimblattes, des Mesoblast sein; wenn auch die Anlage der Nerven allen anderen Bildungen dieses Blattes in der Entwicklung voranschreitet. *L. Unger*[1]) behauptet, dass dio markhaltigen Nervenfasern

[1]) „Untersuchungen über die Entwicklung der centralen Nervengewebe". *Sitzungsber. der Wiener Akad. der Wissensch.* 1879.

des Gehirnes aus strahligen Zügen hervorgehen, in welchen die „Zellen“ säulenförmig angeordnet sind; die Säulen haben zuerst ein netzförmiges Aussehen und eine bekleidende Membran. Er stellt auf, dass das Netz des Myelinlagers früher gebildet werde, als der Axencylinder; dass aus einer und derselben Zelle sowohl Binde- wie Nervengewebe hervorgehen könne, und dass die Nervenfasern oder Axencylinder aus gewissen Antheilen des Netzwerkes hervorgehen würden.

Meine eigenen Beobachtungen hingegen lehren mich, dass das Gehirn eines menschlichen, 5 Wochen alten Embryo aus einem Bioplassonnetz besteht, dessen Knotenpunkte bei schwächeren Vergrösserungen als Körnchen erscheinen. In dieser netzförmigen Masse sind zahlreiche Kerne eingebettet und Züge von Axencylindern angelegt, bevor noch eine Spur von markhältigen Nerven nachweisbar ist. (S. Fig. 130.)

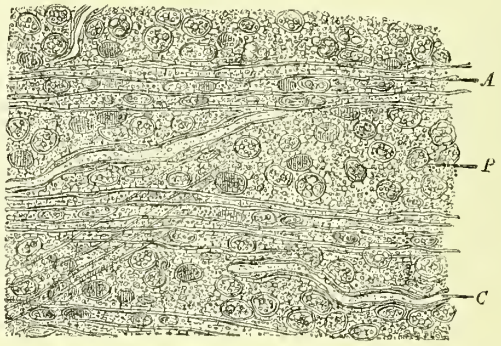

Fig. 130. Abschnitt des Gehirns eines menschlichen, 5 Wochen alten Embryo. *P* graue Substanz mit zahlreichen Kernen; *A* Axencylinder; *C* capillare Blutgefässe. Vergr. 600.

Daraus geht hervor, dass es niemals möglich sein wird, auf Grundlage der Zellentheorie die Entwicklung der Nerven zu begreifen, indem gar keine Thatsache vorliegt, um die Annahme zu rechtfertigen, dass das Nervengewebe aus „Zellen“ hervorgeht. Zweifellos sind im Nervencentrum grosse Massen eines netzförmigen Bioplasson vorhanden, in welchen durch Auswachsen der lebenden Materie hauptsächlich in einer Längsrichtung Axenfibrillen entstehen, während die Myelinhülle eine viel spätere Bildung darstellt. Zuerst gibt es auch keine Spur von Ganglien-Elementen und wir wissen, dass diese erst nach dem dritten Monat des Intrauterin-Lebens anfangen sichtbar zu werden. Insbesondere beobachtet man die motorischen Elemente des Rückenmarkes erst im Verlaufe des dritten und vierten Embryonalmonates, entsprechend der Periode, wenn der Embryo anfängt, Lebenszeichen von sich zu geben. Weiterhin ist es undenkbar, dass die Ganglien-Elemente aus Zellen hervorgehen, denn sie sind zu keiner Zeit Zellen, sondern ursprünglich

in Gruppen angeordnete Klümpchen der lebenden Materie, in welchen sämmtliche Plastiden unter einander verbunden bleiben. Diese Art der Entwicklung wird überdies durch die entzündlichen Veränderungen der Ganglien-Elemente bekräftigt, wobei dieselben zunächst in den Embryonal-Zustand zurückkehren.

In dem menschlichen, 2 Monate alten Embryo besteht ein Intervertebral-Ganglion aus Markgewebe mit verhältnissmässig grossen Feldern einer myxomatösen Grundsubstanz. Die Nerven sind marklos, was abermals beweist, dass die Myelinhülle zu einer späteren Zeit gebildet wird, als der Axencylinder. (S. Fig. 131.)

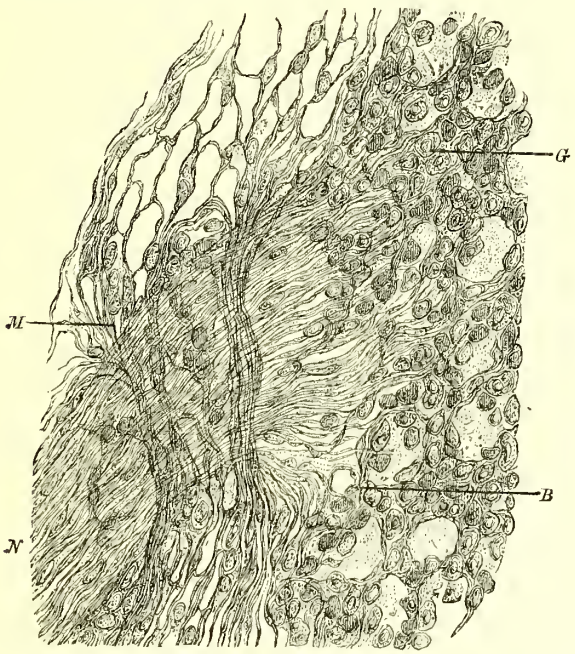

Fig. 131. Intervertebrales Ganglion eines menschlichen 8 Wochen alten Embryo.

G zum Theile solide, zum Theile kernhältige Plastiden; *N* Nervenfasern, noch nicht mit einer Markhülle versehen; *M* zartes, myxomatöses Bindegewebe; *B* capillares Blutgefäss im Querschnitt. Vergr. 600.

Zur erfolgreichen Untersuchung der Entwicklung des Nervengewebes scheinen nur 2 Punkte von wesentlicher Wichtigkeit zu sein, nämlich: erstens ist das Nervensystem eine aus dem mittleren Keimblatte hervorgehende Bildung, und zweitens nehmen keine isolirten „Zellen" an der Bildung des Nervengewebes Theil. Mit Anerkennung dieser Thatsachen würden wir auch begreifen, dass in einer verlängerten Gruppe von untereinander verbundenen Plastiden der centrale Antheil

unveränderte lebende Materie, der Axencylinder bliebe, während ein mehr peripherer Antheil einen netzförmigen (hornigen?) Charakter annimmt und nach Art einer Grundsubstanz mit Myelin infiltrirt wird. Der peripherste Abschnitt endlich würde durch ein Solidwerden der Bioplasson-Flüssigkeit zur kernhältigen Markscheide umgestaltet werden, etwa in derselben Weise, in welcher eine Fettkugel aus myxomatösem Bindegewebe hervorgeht. Die oben erwähnte Anschauung von *Ranvier* wäre die richtige, wenn er ausgesprochen hätte, dass jede Einheit eines Nerven, jedes interannulare Segment aus einer Summe von Elementen hervorgeht, anstatt sich vorzustellen, dass ein solches Segment Eine verlängerte Zelle sei.

Methoden zur Präparation des Nervengewebes.

Die erfolgreiche Untersuchung des Nervengewebes hängt wesentlich von einer passenden Conservirungs-Methode ab. Das übliche Zupfen, Zerreissen, Ziehen und „Halbtrocknen" sind so sinnwidrige Vorgänge, dass sie den Namen von Methoden gar nicht verdienen, überhaupt kaum werth sind, erwähnt zu werden.

Kleine Stücke des Gehirnes oder Rückenmarkes sollen in eine dunkel weingelbe Lösung von doppelt chromsaurem Kali oder in *Müller*'sche Flüssigkeit gelegt werden, wobei irgend eine dieser Flüssigkeiten im Vergleiche mit dem Umfang des Präparates stark im Ueberschuss sein muss; dadurch wird das Nervengewebe vollständig conservirt, zumal wenn man jeden vierten oder fünften Tag die Flüssigkeit erneuert, so lange nämlich, bis dieselbe klar bleibt. Der Härtungsprocess kann hinterher mittelst Alkohols oder sehr verdünnter ($^1/_5$—$^1/_{10}$%) Lösung von Chromsäure vollendet werden. Der leichteste Ueberschuss von Chromsäure kann dadurch schaden, dass das Nervengewebe brüchig und zum Schneiden untauglich wird. Man muss deshalb den Zeitpunkt sorgfältig erforschen, wenn das Präparat die genügende Consistenz angenommen hat, nämlich weder zu weich, noch zu hart ist. Einmal gehärtete Präparate kann man in verdünntem Alkohol aufbewahren und wird dadurch das Material viele Jahre in unverändertem Zustande erhalten können.

Nur Schnitte, entweder mit dem Rasirmesser oder mit einer Schneidemaschine angefertigt, sind meiner Meinung nach zum Studium dieses Gewebes geeignet. Das selbst bei Anwendung des Messers unvermeidliche Zerreissen der Schnitte mag hie und da bemerkenswerthe Eigenthümlichkeiten hervorbringen. Der Hauptwerth des Präparates liegt in dessen Dünnheit, je dünner der Schnitt, desto besser. Durch Aufbewahrung in verdünntem Glycerin werden die Einzelheiten viel klarer und übersichtlicher zur Anschauung gebracht, als in Balsam. In

meinem Laboratorium wurden Schnitte von demselben Object vergleichsweise theils in Glycerin, theils in Canada-Balsam aufbewahrt und jedes Mal erwiesen sich die Balsam-Präparate schon nach 3 Monaten völlig unbrauchbar.

Ueberosmiumsäure (s. Seite 9) mag bisweilen mit Nutzen angewendet werden. Das wichtigste unter allen modernen Reagentien ist aber die $^1/_2$% Lösung von Goldchlorid, durch dessen Anwendung es zuerst *J. Cohnheim* [1]) gelang, die Endigungen der Nerven in den Epithelien der Hornhaut klar darzustellen. Eine 20 bis 40 Minuten lang fortgesetzte Tränkung der Schnitte mit dieser Lösung macht alle Bioplasson-Bildungen deutlich, obgleich als ein grosser Uebelstand anzuführen wäre, dass die so behandelten Präparate nach 5 oder 6 Jahren durch Nachdunkeln allen Werth verlieren. Die Behandlung mit Goldchlorid wird wesentlich durch vor- oder nachherige Einwirkung von Essig-, Milch-, Weinstein- oder Ameisensäure unterstützt, wodurch die Nerven auf Kosten aller anderen Gewebe scharf hervortreten. Die Anwendungsweise und Wahl dieser Säuren lässt sich nur durch vielseitige Versuche an verschiedenen Geweben erlernen.

Analyse der lebenden Materie in ihrer Beziehung zur Nerventhätigkeit.

Einige Denker haben unsere heutigen Anschauungen betreffend die Thätigkeit des Nervensystems schon vor einer Reihe von Jahren vorausgesehen. Ich citire von *L. Elsberg* (*L. c.* Seite 193) die folgenden historischen Daten:

„Nach *Drysdale* [2]) war Dr. *John Fletcher* in Edinburgh der Erste [3]), der in klarer Weise die Vorstellung verlassen hatte, dass die körperlichen Theilchen eines Organismus die Zugabe einer allgemeinen oder localen, immateriellen oder geistigen Essenz, Substanz oder Kraft benöthigen, deren Anwesenheit die wirksame Ursache des Lebens wäre, und der zur Schlussfolgerung kam, dass irgend ein Gewebe oder Theil nur vermöge einer speciellen lebenden Materie, welche allgemein verbreitet und auf das innigste mit der Textur untermengt ist, Vitalität besitzt. Er läugnete, dass Vitalität irgend einer gasförmigen oder rein flüssigen, oder harten und rigiden Substanz zukommen könne, und dachte sich, dass die einzige wirklich lebende Materie jene der überall verbreiteten grauen Substanz der ganglienhältigen Nerven, und des Gehirns und Rückenmarks sei. Er beschrieb die lebende Materie als eine stickstoffhältige, weiche, durchscheinende, homogene Substanz, die nach dem Tode Fibrin liefert. Die chemische Analyse ist seiner Meinung nach nützlich insoferne, als sie uns zeigt, nicht aus was diese Materie bestand so lange sie Sitz der Vitalität war, sondern aus was sie nachher besteht. Nicht nur würde jede Lebensthätigkeit auf molecularen Veränderungen, auf Verzehrung und Neubildung dieser structurlosen, halbflüssigen Materie beruhen, sondern auch die Ausgangspunkte dieser Veränderungen sind von *Fletcher* in Abhängigkeit von Reizen gesetzt, und

---

[1]) *Virchow*'s Archiv. Bd. 38.

[2]) „The Protoplasmic Theory of Life". London 1874.

[3]) „Rudiments of Physiology". Edinburgh. 1835.

damit jede Spontaneität oder Autonomie dieser Materie in ihrem lebenden sowohl, wie todten Zustande geläugnet worden".

„Da *Fletcher*'s Buch 1835 veröffentlicht wurde, demnach mehrere Jahre selbst vor Aufstellung der Zellentheorie, müssen wir wohl mit *Drysdale* darin übereinstimmen, dass *Fletcher* eine Hypothese der Anatomie der lebenden Materie aufgestellt hatte, welche deren wirklicher Entdeckung in ganz merkwürdiger Weise vorausging. 1850 erkannte *Cohn* [1]) das Protoplasma als das contractile Element und als diejenige Substanz, welche der Zoospore die Befähigung ertheilt, ihre Form ohne irgend eine entsprechende Volums-Ab- oder Zunahme zu ändern. Er schliesst, dass das Protoplasma als der wirkliche Sitz aller vitalen Thätigkeit, insbesondere aller Bewegungserscheinungen im Inneren der Zelle anzusehen sei".

„*Huxley* [2]) sagte 1853: Die Vitalität, nämlich die Befähigung bestimmte Cyclen von Veränderungen der Form und Zusammensetzung aufzuweisen, ist eine gewissen Arten von Materie innewohnende Eigenschaft".

„*Unger* [3]) dachte 1855, dass die nächste Ursache der Saftbewegungen in den Zellen weder in Diosmose, noch in der Thätigkeit des Kernbläschens, oder in einer mechanischen Einrichtung, wie jene der Cilien zu suchen sei, sondern in der Verfassung des selbstbeweglichen Protoplasma liege, welches als ein speciell stickstoffhältiger Körper von der Natur der einfachen thierischen contractilen Sarcode genannter Substanz eine rhythmisch vorschreitende Contraction und Ausdehnung hervorruft".

„1856 entdeckte *Lord S. G. Osborne* die Carminfärbung, und unterschied mit deren Hilfe die lebende, bildende Materie von der gebildeten; eine Methode, welche später wichtige Früchte in der Entdeckung *Cohnheim*'s, die lebende Materie mit Goldchlorid zu färben, und jener *v. Recklinghausen*'s, alle geformten Substanzen mit Ausnahme der lebenden Materie mittelst des Silbernitrats zu tingiren, trug".

„*Max Schultze* hat 1858 und in einer Anzahl späterer Aufsätze [4]) wesentlich zur Aufstellung einer Theorie der lebenden Materie beigetragen, indem er nachwies, was *Unger* schon hypothetisch aufgestellt hatte, dass die Bewegungen der Pseudopodien und der Körnchen wirklich durch active ‚Contractionsbewegungen des Protoplasmas' bedingt seien, und andere wichtige Beobachtungen über das Protoplasma mittheilte".

„*Haeckel* [5]) strebte eine Reihe von Jahren hindurch in verschiedenen Publicationen dieselbe Theorie zu stützen und zu erweitern, von welcher er selbst sagt [6]): Die Protoplasma- oder Sarcodetheorie, dass dieses eiweissartige Material das ursprüngliche, active Substrat aller Lebenserscheinungen sei, könnte vielleicht

---

[1]) „Nachträge zur Naturgeschichte des Protococcus pluvialis". *Nova acta Acad. Leop.-Carol.* Bd. XXII. I. Theil. Seite 605.

[2]) „Review of the Cell-Theory". *British and Foreign Medico-Chirurg. Review.* Oct. 1853.

[3]) „Anatomie und Physiologie der Pflanzen". 1855. Seite 280. 282.

[4]) „Ueber innere Bewegungserscheinungen bei Diatomeen". *Müller's Archiv.* 1858. S. 330. „Ueber Cornuspira", *Archiv f. Naturgesch.* 1860. S. 287. „Ueber Muskelkörperchen und das was man eine Zelle zu nennen habe". *Reichert und Du Bois-Reymond's Archiv.* 1861. S. 1. „Das Protoplasma der Rhizopoden und der Pflanzenzellen". Leipzig. 1863.

[5]) „Monographie der Radiolarien". 1862. S. 89 und 116. „Ueber den Sarcodekörper der Rhizopoden". *Zeitschr. f. wissensch. Zoologie.* 1865. S. 342. „Generelle Morphologie". Bd. I. S. 269 und 289.

[6]) „Monographie der Moneren". *Jenaische Zeitschr. f. Medicin u. Naturwissensch.* 1868. Bd. IV. S. 1.

als eine der bedeutendsten Leistungen der modernen Biologie, zugleich als die an Resultaten reichste bezeichnet werden. Und, sagt *Drysdale*[1]), wenn auch die grosse Theorie der einen wirklichen lebenden Materie schon von *Fletcher* hypothetisch erschlossen worden ist, gebührt das Verdienst des Nachweises ihrer anatomischen Erscheinung doch *Beale*. Der Cardinalpunkt in der Theorie von *Beale* ruht nicht in der Zerstörung der Zelle von *Schwann*, als der elementaren Einheit, denn dieses wurde schon früher von Anderen gethan, sondern in der Behauptung, dass von dem zuerst sichtbaren Keimpünktchen bis zum letzten Augenblick des Lebens in jedem Lebewesen, sei dies eine Pflanze, ein Thier oder ein Protist, die Eigenschaft des Lebens an ein anatomisches Element gebunden erscheint und dieses ist homogen und structurlos; während die ganze übrige unendliche Reihe von Structuren und Zusammensetzungen flüssiger oder solider Natur, welche die Lebewesen aufbauen, nichts weiter ist, als passives, lebloses gebildetes Material. Die Unterscheidung von nur zwei wesentlich verschiedenen Arten von Materie, nämlich der lebenden, germinalen oder bildenden, und der leblosen gebildeten (formed) Materie liefert den Schlüssel, mit welchem er die von der Zellenlehre erzeugte Verwirrung aufklärt und den Ausgangspunkt für die Theorie, dass jeder Theil ein demselben innewohnendes, unabhängiges Leben besitze; eine Anschauung, die von der Zellentheorie zwar erstrebt, aber nicht nachgewiesen wurde. Die einzig wahrhaft lebende Materie, welche *Beale* „germinal matter" oder „Bioplasm" nennt, beschreibt er als durchsichtig und farblos, und so weit die Untersuchung mit den stärksten Vergrösserungen reicht, vollkommen structurlos, mit denselben Eigenschaften zu jeder Periode ihres Daseins. Die lebende Materie *Beale*'s entspricht den folgenden histologischen Elementen anderer Autoren: Der klebrigen, stickstoffhältigen Substanz im Primordial-Utrikel, *v. Mohl*'s Protoplasma; dem Primordial-Utrikel im Sinne *Naegeli*'s, nämlich der Protoplasmaschicht nächst der Zellwand; der durchsichtigen, halbflüssigen Materie in den Zwischenräumen zwischen den Faden der Vacuolen protoplasmatischer Massen; dem grösseren Theil der Sarcode der Moneren, Rhizopoden und anderer niederer Organismen; den weissen Blut- und Eiterkörperchen und anderen nackten wandernden Massen der lebenden Materie; dem sogenannten Kern der secernirenden Zellen und Gewebe höherer Thiere und vieler Pflanzenzellen; den Zellkernen der grauen Substanz des Gehirns, Rückenmarks, der Ganglien und den Kernen der Nervenfasern. Die Bezeichnung einer wirklich lebenden oder germinalen Materie kann folgenden Theilen nie beigelegt werden: der Zellwand der Pflanzen und Thiere, den Fäden und Wänden der Vacuolen innerhalb protoplasmatischer Massen oder Zellen; der Wand des Primordial-Utrikels; dem echten fibrösen, Binde-, elastischen Knochen- und anderen Geweben des Thieres, welche man gewöhnlich unter die lebenden Theile rechnet; den eigentlichen contractilen Muskelfasern; den strahligen Fasern der geschwänzten Nervenzellen und der äusseren Hülle dieser Zellen, nebst den Nervenfasern im Allgemeinen; den harten Theilen der Epithelzellen und allen flüssigen Secreten; den Wimpern; den Geweben der Cuticula, der Haare, Nägel und hornigen Bildungen und ähnlichen Theilen in Pflanzen; den Körnchen in der Sarcode; allen Farbstoffen und endlich allen Nahrungstoffen, einschliesslich der Flüssigkeit des Blutes, der Lymphe und des Chylus, und den entsprechenden Substanzen in Pflanzen. Kurz, die

[1]) *Loc. cit.* pag. 42 *et seq.*

Bezeichnung der lebenden Materie kann keiner Substanz von einer gewissen Rigidität in irgend einem Grade beigelegt werden, von der weichsten gelatinösen Membran an bis zum härtesten Zahnschmelz; ebensowenig irgend einer Substanz, welche unter dem besten Mikroskop die Spur einer Structur aufweist; oder einer Flüssigkeit, oder wirklich löslichen Substanz. Auf diese Art ist nichts, was lebt, in jedem Theilchen lebend, sondern das Leben haftet demselben nur vermöge der Theilchen des oben beschriebenen Protoplasma an, welche mit den Geweben so innig verwoben sind, dass kaum einem Gewebstheil vom Umfange eines $^1/_{500}$ Zolles sein Antheil an Protoplasma fehlt. Nach *Beale* sind von jener Materie, welche den Körper des Menschen und der Thiere aufbaut, in völlig entwickeltem Zustande wahrscheinlich mehr als vier Fünftel als geformt und nicht lebend zu betrachten: obgleich all dieses in einer früheren Periode des Daseins lebend war. Dies gilt nur als Durchschnittsschätzung, indem manche Gewebe noch viel weniger lebende Materie enthalten; Knochen z. B. nur ein Zwanzigstel, und manche, insbesondere alte Gewebe nicht mehr, denn ein Hundertstel".

Dieses lange Citat aus *Drysdale* soll die Anschauung von *Beale* wiedergeben, und zwar besser, als man in den Schriften von *Beale* selbst finden kann. Der Einwand von *Bastian* gegen diese Anschauungen ist jedoch so schlagend, dass ich denselben hier anführen will, ohne auf andere Unterschiede zwischen *Beale*'s und der Bioplasson-Theorie einzugehen; zumal auf die Behauptung, dass die lebende Materie in jeder Periode ihrer Existenz stets dieselben Eigenschaften aufweist, und dass sie unter allen Umständen structurlos sei. *Bastian* sagt [1]): Als ein wirklich fundamentaler Einwand gegen die Theorie ist mir stets erschienen, dass so viele der am meisten charakteristischen Lebenserscheinungen der höheren Thiere durch Gewebe, z. B. Muskeln und Nerven, vermittelt werden, deren bei Weitem grösster Antheil nach der Ansicht von *Beale* todt und inert sein sollen.

Die Anschauung von *Meynert*, dass die Hirnrinde ein Spiegel sei, in welcher mittelst der leitenden Nerven Eindrücke von der äusseren Welt projicirt werden, hat in letzteren Jahren entschieden an Boden gewonnen. Er fand, dass die Nerven von den speciellen Sinnesorganen zu speciellen Windungen der Gehirnrinde ziehen, und dass wieder von anderen Windungen Nerven hervorgehen, welche die Muskelthätigkeit controlliren. *Hitzig* hat zuerst Punkte in der Hirnrinde der Katze entdeckt, von welchen aus durch Reizung mit Elektricität regelmässig wiederkehrende Bewegungen in den Extremitäten hervorgerufen werden konnten. Später demonstrirten *Ferrier* und *Munk* im Affengehirne die Inseln specieller Sinneseindrücke und Muskelbewegungen, die gewöhnlich dem Willen unterthan sind. Ihre Versuche bestätigen die anatomischen Aufstellungen von *Meynert* in deren allgemeiner Tragweite. Man fand, dass durch Wegschneiden eines gewissen Theiles des Gehirns dieser Thiere Blindheit entsteht, während die Entfernung eines anderen Theiles von Taubheit, und wieder eines anderen von Lähmung gefolgt war. Wenn die letzteren Theile, anstatt entfernt zu werden, mittelst Elektricität gereizt wurden, folgten specielle Bewegungen, wie von dem Willen des Thieres hervorgerufen. Diese Forscher fanden die Tasten der Thierseele in der grauen Substanz der Hirnwindungen, und konnten durch Berührung einer speciellen Taste den Ausdruck der Gefühle des Thieres nachtäuschen.

---

[1]) „The Beginnings of Life: being some account of the Nature, Modes of Origin, and Transformations of Lower Organisms". London. 1872. Vol. I. pag. 155.

Auch die pathologischen Vorgänge im Gehirn haben wesentlich beigetragen, die localisirte Natur der sensorischen und motorischen Thätigkeit zu bestätigen. Insbesondere hat *Meynert* durch das Studium der Aphasie, dem Verluste der Fähigkeit, gewisse Worte auszusprechen, das Centrum der Sprechthätigkeit nachgewiesen, nämlich die *Reil*'sche Insel mit dem Claustrum, nach aussen vom dritten Gliede des Linsenkerns. *Meynert* hat in einer Reihe sorgfältiger Forschungen dargethan, dass das Claustrum ein Bestandtheil der Inselrinde, der Rinde in der Umgebung der *Sylvi*'schen Spalte und der hinteren orbitalen Windung sei. Es stellt das 5. Lager der Rindensubstanz, von ungewöhnlicher Entwicklung dar, und dient zur breiten Verbindung mit anderen Gebieten der Gehirnrinde. Die Verbindung des Claustrum mit einem Gehörbündel macht die Wände der *Sylvi*'schen Spalte zu einem Klangfeld, während die Verbindung des Claustrum mit dem Fasersystem des Markes der *Reil*'schen Insel und der äusseren Kapsel des Linsenkerns dieses Klangfeld zu einem centralen Organ der Sprache erhebt. Aphasie ist von einer Zerstörung oder krankhaften Veränderung der Ganglienelemente dieses Centrum bedingt. Diese Thatsachen, vereint mit dem Auftreten von Muskelbewegungen auf die Bildung motorischer Ganglienelemente im Rückenmarke des Embryo würden darauf hinweisen, dass jede Muskelgruppe bis zu einem gewissen Grade unabhängige Centren in der grauen Substanz besitzt, die wieder mit anderen vom sogenannten Willen abhängigen, oder Reflexcentren in Verbindung stehen.

Die Hypothese wird dadurch vielleicht möglich, dass Alles, was wir positives oder concretes Wissen nennen, z. B. 1, 2, 3. u. s. w. oder a, b, c, u. s. w., was auf primärem Wege durch Sinneseindrücke gewonnen ist, in specifischen Ganglienelementen localisirt sei, während abstracte oder diffuse Nerventhätigkeit ihren Sitz in diffusen kernhältigen Abschnitten der grauen Substanz zwischen den Ganglienelementen hätte. Derlei diffuse Thätigkeiten wären z. B. Hoffnung, Furcht, Einbildung, Träume etc. Die Vermehrung unserer Kenntnisse das ganze Leben hindurch würde dann nichts anderes bedeuten, als eine fortwährende Neubildung von netzartigen Centren innerhalb schon vorhandener Ganglienelemente, oder geradezu die Neubildung von solchen Elementen selbst. Die Intelligenz würde dann hauptsächlich von der Zahl dieser Elemente abhängen, und deren Menge könnte durch Erziehung und Lernen vermehrt werden selbst dann, wenn von Haus aus nur eine verhältnissmässig geringe Menge vorhanden wäre. Was man Gedächtniss nennt, würde auf einer gewissen Gruppirung der Bioplassontheilchen beruhen, welche zu Zeiten zu Bewegungen angeregt würden, um dann wieder in den Zustand einer verhältnissmässigen Ruhe zurückzukehren.

Die Nerventhätigkeit beruht vielleicht ganz und gar auf einer Contraction der lebenden Materie, gerade wie im Muskel. Würde eine solche Contraction an der Oberfläche des Körpers eingeleitet, so würde sie gegen das Centrum verlaufen und als Schmerz zur Kenntniss gelangen; würde umgekehrt eine Contraction vom Centrum ausgehen und gegen die Peripherie geleitet, dann würde sie eine Muskelbewegung veranlassen. Von diesem Standpunkte wird die Bezeichnung von Empfindungs- und Bewegungsnerven überflüssig, nachdem Versuche ohnehin schon gezeigt haben, dass ein und derselbe Nerv einmal ein Empfindungs-, das anderemal ein Bewegungsleiter sein kann. Dann brauchen wir nur mit einander in Verbindung stehende Empfindungs- und Bewegungsstationen in den Centren anzunehmen. Was das eigentliche Agens ist, welches die Bewegungen des Bioplassonnetzes

sowohl im Centralorgan, wie auch im gesammten Organismus einleitet, wissen wir nicht und es steht uns demnach völlig frei, demselben irgend einen Namen zu geben. Nur das müssen wir mit *Fletcher* unbedingt zugeben, dass das Agens ein der

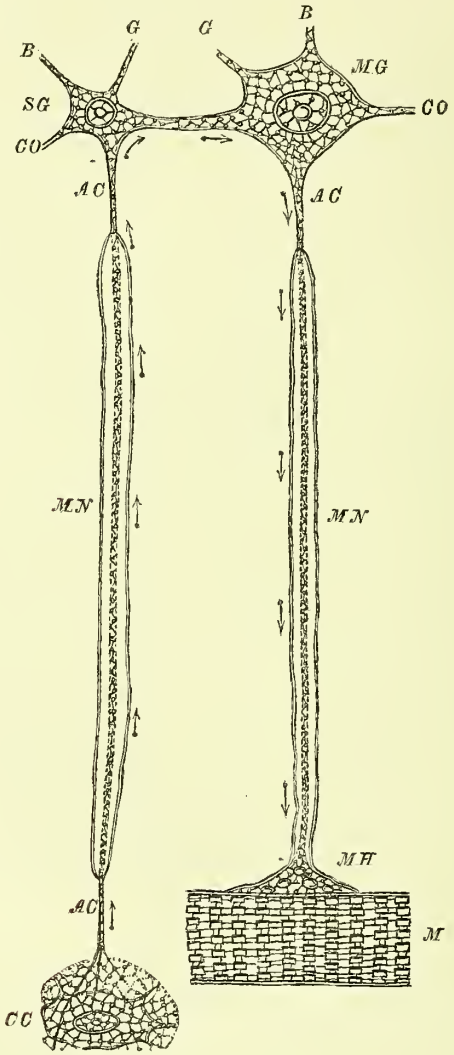

Fig. 132. Schema der Nervenleitung.

MG motorisches Ganglienelement; *SG* sensitives Ganglienelement; *G* Fortsatz zur grauen Substanz des Rückenmarkes; *B* Fortsatz zur grauen Substanz des Gehirnes; *CO* Fortsätze zu analogen Ganglienelementen für coordinirte Empfindung und Bewegung; *AC* Axencylinder, welcher zu *MN* der markhältigen Nervenfaser wird; *CC* Hornhautkörperchen in Verbindung mit dem sensitiven Ganglienelement; *M* gestreifter Muskel mit *MH*, dem Nervenendhügel, in Verbindung mit dem motorischen Ganglienelement.

lebenden Materie innewohnendes, von ihr untrennbares ist, und keineswegs eine selbständige, von der lebenden Materie trennbare Kraft.

Im Rückenmark erscheint die Nerventhätigkeit hinlänglich deutlich darstellbar. (S. Fig. 132.)

Reflexbewegung, coordinirte Empfindung und Bewegung und Leitung zum und vom Gehirn findet in separirten Strassen statt, welche mit empfindenden und motorischen Ganglienelementen mittelst Fortsätze in Verbindung stehen müssen. Vielleicht ist dieses die Auflösung des Räthsels der multipolaren Gestalt dieser Körper.

X.

DAS EPITHELIALE UND ENDOTHELIALE GEWEBE.

Die hier ausgesprochenen Anschauungen über den Charakter des Epithels und Endothels sind von den jetzt herrschenden weit verschieden. Im Lichte der Bioplassontheorie erscheinen diese Gewebe in ihrer Bedeutung ganz klar, während bisher darüber grosses Dunkel herrschte. Ich habe die hier niedergelegten Ansichten seit mehr denn 7 Jahren in meinem Laboratorium gelehrt und zum Theile 1878 publicirt[1]).

Definition. Ein einzelnes lebendes Plastid, z. B. eine Amöbe, ein farbloses Blutkörperchen oder ein Eiterkörperchen zeigen bei starken Vergrösserungen des Mikroskops einen zarten netzförmigen Bau sowohl im Kern, wie auch im umgebenden Körper. Der letztere wird von einer überaus dünnen, glänzenden, homogenen Schicht umschlossen, und ebenso ist jede Vacuole, sie mag nun im kriechenden Plastid zeitweilig oder dauernd auftreten, von einer solchen Schicht begrenzt. Das Netzwerk im Körper ist mit der peripheren und der die Vacuole einschliessenden Schicht in ununterbrochenem Zusammenhange. Das Netz im Kerne, dessen Schale, das Netz des Plastids und die begrenzenden Hüllen sowohl des Körpers, wie seiner Vacuolen sind Bildungen der lebenden Materie, deren active Contraction und passive Dehnung die Form- und Ortsveränderungen während des Lebens des Plastids bedingen.

In der Keimscheibe der höher entwickelten Thiere, welche aus 2 symmetrischen Hälften des befruchteten Keimes hervorgeht, wie sie den späteren 2 symmetrischen Hälften des künftigen Organismus entsprechen, kann man zunächst 3 Schichten erkennen. Der sogenannte Mesoblast, jene Lage, welche die Hauptmasse der Keimscheibe darstellt, ist an seiner äusseren Oberfläche von einer Schicht abgeflachter Plastiden bedeckt, welche man als Epiblast bezeichnet; die untere Fläche wird von einer ähnlichen Schicht, dem sogenannten Hypoblast bedeckt.

[1]) „Epithelium and its Performances". Vortrag, gehalten vor der amerikanischen Dermatologischen Gesellschaft bei deren Versammlung in Saratoga, 27. August 1878. Im Auszuge publicirt in *New-York Medical Journal*. 1878.

Im Mesoblast erscheint die erstgebildete Vacuole, das künftige Herz, von einer continuirlichen dünnen Schicht umkleidet und mit sämmtlichen umgebenden Plastiden mittelst zarter Fädchen verbunden. Unseren Vorstellungen entsprechend muss der Mesoblast die Anlage der Hauptmasse des Organismus, bestehend aus Bindegewebe, Muskeln und Nerven, darstellen. Die Nervenschicht erscheint mit dem Epiblast innig verbunden, und dies ist der Grund, dass man sich seit *Remak* gewöhnt hat, dieselbe als eine Bildung des Epiblast zu betrachten. Diese Vorstellung kann jedoch unmöglich die richtige sein, denn das Nervensystem ist stark mit Blutgefässe tragendem Bindegewebe vermischt, während Blutgefässe in den Derivaten des Epiblast und Hypoblast, nämlich den Epithelien nicht vorhanden sind. Die dünne Schicht um die erstgebildete Vacuole ist der Repräsentant aller künftigen einhüllenden Lager der geschlossenen Höhlen und liefert im völlig entwickelten Organismus jenes Gewebe, welches wir als Endothel bezeichnen.

Im hoch entwickelten Thierkörper heissen alle der äusseren oder bedeckenden Schicht eines einzelnen Plastids analogen Bildungen, nämlich jene Schichten, welche die äussere Oberfläche des Körpers bedecken und alle inneren, mit der Oberfläche in unmittelbarem oder mittelbarem Zusammenhange stehenden Höhlen auskleiden, Epithelien. Jene Bildungen hingegen, welche der Wand einer geschlossenen Vacuole des einzelnen Plastids analog sind, werden mit dem Namen Endothelien bezeichnet.

Epithelien findet man demnach: an der äusseren Oberfläche des Körpers, der Haut und ihrer Anhängsel, den Haaren, Nägeln, den Talg- und Schweissdrüsen und der Brustdrüse, der Krystalllinse des Auges; ferner in dem als Verdauungstract oder Nahrungskanal bezeichneten Systeme und dessen Verlängerungen, den Schleim-, Speichel-, Pepsin- und Darmdrüsen und der Leber; ferner in den Höhlen des Athmungstractes und dessen Verlängerungen, den Schleimdrüsen; endlich in den Höhlen und Canälen des Harn-Geschlechts-Apparates, einschliesslich sämmtlicher Verlängerungen in die Nieren, und Geschlechtsdrüsen. Endothelien hingegen begrenzen und bedecken alle geschlossenen Höhlen des Schädels und der Wirbelsäule und der membranösen Hüllen des Central-Nervensystems; sämmtliche Ventrikel des Gehirnes und deren Verlängerung im Rückenmark; die Höhlen der Brust, sowohl die pleuralen, wie auch die pericardiale; die Höhle des Peritoneum; sämmtliche Gelenkhöhlen und sämmtliche Blut- und Lymphgefässe, mit Einschluss der Höhlen des Herzens.

Diese Unterscheidung wurde zuerst von *His* aufgestellt, der gleichzeitig behauptete, dass die Epithelien Abkömmlinge des Epi- und Hypo-

blast seien, während die Endothelien als Bildungen des Mesoblast, demnach als nahe Verwandte des Bindegewebes zu betrachten wären. Eine vollkommene Trennung zwischen Epithelien und Endothelien lässt sich übrigens nicht durchführen, und zwar aus folgenden zwei Gründen: Erstens: Die Entwicklungsgeschichte und das Schema eines einzelnen Plastids beweisen, dass sowohl die Epithelien, wie Endothelien ursprünglich flache Lager der lebenden Materie sind, welche erst später zu einzelnen Plastiden zerfallen und dass der einzige Unterschied zwischen beiden darin besteht, dass die Epithelschicht die Oberfläche des Körpers bedeckt, während die endotheliale die geschlossenen Höhlen im Inneren des Körpers auskleidet. Zweitens: Es besteht eine directe Verbindung zwischen Epithelien und Endothelien an den Oeffnungen der Eileiter in die Peritonealhöhle; die Epithelbildungen der Eierstöcke stehen mit der äusseren Welt nicht in Verbindung; die Krystalllinse, welche ihrem Ursprung nach vollkommen epithelialer Natur ist, wird vom Endothel der vorderen und hinteren Augenkammer bedeckt; die Epithelien der Leber liegen hart an den Endothelien der capillaren Blutgefässe und stehen mit denselben in unmittelbarem Zusammenhange. Ueberdies sind Epithelien und Endothelien in ihrem feineren Baue ganz und gar übereinstimmend. Endlich gibt es im Körper einschichtige Epithellagen, z. B. jene der Gallengänge, der Speicheldrüsen, der Harnkanälchen u. s. w., und andererseits findet man auch bewimperte Epithelien als Auskleidung der Hirnventrikel und des Centralkanals des Rückenmarks u. s. w., u. s. w.

Epithelien und Endothelien stellen continuirliche, bekleidende Lagen von lebender Materie dar. Die ersteren sind die frühesten Bildungen im in Entwicklung begriffenen Körper, nachdem das durch Furchung und Theilung des befruchteten Keimes eingeleitete Stadium der Indifferenz vorüber ist. Die letzteren sind Bildungen, welche mit dem Auftreten von Vacuolen im mittleren Keimblatte, dem künftigen Herz und Blutgefässen im Zusammenhange stehen. Sowohl Epithelien wie Endothelien sind unter allen Umständen der Blut- und Lymphgefässe bar.

Bau. Die epi- und endothelialen Schichten werden von einzelnen vieleckigen Plastiden, den früher sogenannten „Epithel- und Endothel-Zellen“ aufgebaut. Jedes Plastid erscheint von seinem Nachbarn durch einen schmalen Mantel einer leblosen, hornigen Kittsubstanz getrennt, welche zwar der Grundsubstanz des Bindegewebes nahe verwandt, aber nicht leimgebend ist. In Betreff der chemischen Zusammensetzung dieser Substanzen ist so gut wie nichts Positives bekannt. Unter dem Mikroskop sehen wir stets nur die seitlichen Antheile der Hülle der Kitt-

substanz, welche in Gestalt eines blassen Saumes um jeden einzelnen vieleckigen Körper herum auftritt. (S. Fig. 133.)

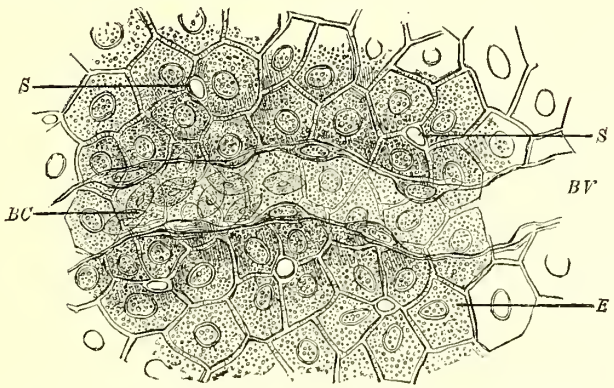

Fig. 133. Endotheliale Bekleidung des Bauchfells eines Huhnes, schwach mit Goldchlorid gefärbt.

E vieleckige Endothelien, von einander durch helle Säume von Kittsubstanz getrennt, mit einander durch zarte Fädchen verbunden; *SS* Stomata in der Kittsubstanz; *BV* capillares Blutgefäss von Endothelien begrenzt, welche in Seitenansicht als Spindeln erscheinen; *BC* Blutkörperchen. Vergr. 600.

Das Netzwerk der lebenden Materie innerhalb des Plastids sendet zarte konische Fortsätze durch die Kittsubstanz sowohl in Epithelien wie in Endothelien, welche man bis jetzt zu Ehren ihres Entdeckers als die „Stacheln von *Max Schultze*“ bezeichnet hat. Dieser Forscher beschrieb 1864 Stachelzellen in den Epithelien der Bindehaut, der Lippen und der Zunge von Kindern, welche, wenn isolirt, Reihen von Stacheln zeigten und so das Aussehen von „Riffzellen“ annahmen. Er wusste, dass die Stacheln von konischer Gestalt und zwischen 2 benachbarten Epithelien ähnlich 2 Zahnrädern angeordnet sind, deren Zähne zwischen einander gedrückt wurden, äusserte jedoch über deren Bedeutung keine bestimmte Ansicht. Spätere und frühere Beobachter, obgleich deren Zahl sehr gross ist, haben die Frage über die Natur der Stacheln nicht zu lösen vermocht; die einzige, von allen zugegebene Thatsache war, dass die Stacheln in Epithelien von Stellen, welche einer Reizung oder Entzündung ausgesetzt waren, sehr deutlich ausgeprägt erscheinen. Im Jahre 1873 habe ich behauptet, dass die Stacheln Bildungen der lebenden Materie seien, welche die Säume der Kittsubstanz durchziehen und brückenartig sämmtliche Epi- und Endothel-Körper unter einander verbinden (s. Seite 135). Dass die sogenannten Stacheln ganz allgemeine Vorkommnisse in der Kittsubstanz und Bildungen der lebenden Materie sind, kann man durch verschiedene chemische Reagentien und das Studium krankhafter Zustände, wie der Entzündung, der fettigen Entartung u. s. w. beweisen. Bei der Entzün-

dung und in gewissen Geschwülsten geht von diesen Fädchen eine lebhafte Neubildung lebender Materie aus, welche zur Bildung sowohl von Entzündungskörperchen, wie auch von neuen Epithelien führt (s. „Papillom" im Kapitel der Geschwülste).

Eines der Lieblings-Objecte der Histologen zum Studium des Endothels ist das Bauchfell. Dieselben werthvollen Reagentien, welche zur Aufklärung der feinsten Structurverhältnisse in der Grundsubstanz des Bindegewebes so namhafte Dienste geleistet hatten, nämlich das Silbernitrat und das Goldchlorid, bewähren sich auch zur Bestimmung der Structur der Kittsubstanz. *v. Recklinghausen* hatte nachgewiesen, dass die Kittsubstanz nach Behandlung mit einer 1% Lösung von salpetersaurem Silberoxyd dunkelbraun wird, und dass in den Endothelien der Lymphsäcke und jenen des Bauchfells runde Oeffnungen auftreten, welche in die Lymphgefässe führen und die Aufsaugung feiner, in diese Höhlen injicirter Körnchen von Carmin, Anilin etc. in ganz kurzer Zeit ermöglichen. Die sogenannten serösen Oberflächen erwiesen sich als geschlossene Lymphsäcke, welche mit den Lymphgefässen in offener Communication stehen. Später wurde auch bekannt, dass die Endothelien des Bauchfells sehr verschiedene Grössen besitzen und *E. Klein* wies längs der Blutgefässe knopfförmige Vorwölbungen nach, die er mit dem Wachsthum der Endothelien in Verbindung brachte. (S. Fig. 134.)

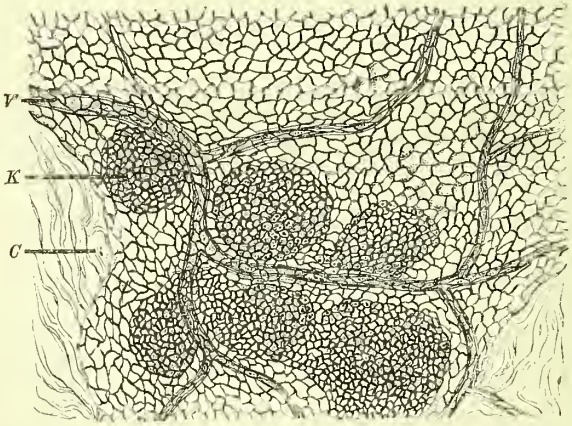

Fig. 134. Endotheliale Bekleidung des Bauchfells eines Huhnes, mit salpetersaurem Silberoxyd gefärbt.

K knopfförmige Gruppen kleiner Endothelien längs der Blutgefässe; *V* capillare Blutgefässe, welche in *C*, dem Bindegewebslager des Bauchfells verlaufen. Vergr. 150.

Die beiden Oberflächen freier Peritoneal-Blätter, z. B. des Omentum, des Mesenterium, zeigen verschieden grosse Endothelien und überdies sind die die capillaren Blutgefässe direct bedeckenden Endothelien

entschieden grösser, als jene, welche das zarte, interstitielle fibröse Bindegewebe bekleiden. Nach Silberfärbung erscheinen in der braunen Kittsubstanz solide, dunkelbraune, rundliche Flecke, und zwar weit zahlreicher an den Endothelien *zwischen*, denn an jenen *über* den Blutgefässen; oder es treten einfache ringförmige Bildungen auf, oder endlich lichte Oeffnungen, umgeben von einem Kranze kleiner Endothelien. Man nennt die Oeffnungen an den Ecken der polygonen Körper Stomata, jene in der Mitte der braunen Linie der Kittsubstanz hingegen Stigmata, obgleich beide im Wesentlichen identisch, nämlich Oeffnungen der Lymphgefässe sind. Aehnliche Bildungen hat man auch in der Endothelschicht der capillaren Blut- und Lymphgefässe gefunden und *J. Arnold* hat insbesondere auf deren stark vermehrte Zahl in Blutgefässen entzündeter Gewebe aufmerksam gemacht, was einer lebhaften Auswanderung farbloser Blutkörperchen zuzuschreiben wäre.

In dünnen Präparaten silbergefärbter Endothelien ist die dunkelbraune Kittsubstanz nicht eben, sondern mehr oder weniger wellen- oder zickzackförmig und in regelmässigen Abständen von hellen Linien durchbrochen, welche unzweifelhaft den vom Silbersalz nicht berührten „Stacheln" oder Fädchen entsprechen. (S. Fig. 135.)

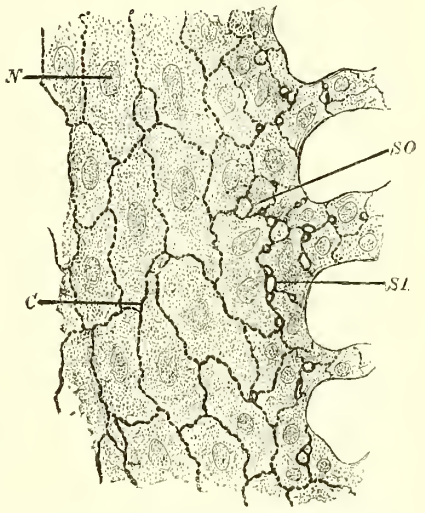

Fig. 135. Endotheliale Auskleidung des Bauchfells eines jungen Hundes, mit Silbernitrat gefärbt.

N schwach sichtbare Kerne in den Endothelien; *C* dunkelbraune unterbrochene Linien der Kittsubstanz; *SO* Stomata an den Ecken; *SI* Stigmata in der Mitte der braunen Linien. Vergr. 600.

Man weiss, dass die *Krystalllinse* eine Bildung des Hornblattes, des Epiblast ist, folglich muss man dieselbe als epithelialer Natur betrachten, und zwar wird sie von flachen Bändern aufgebaut, welche in einer eigenthümlich radiären und concentrischen Weise angeordnet sind. Die peripheren Bänder besitzen oblonge Kerne. Man hat früher schon feine Zäckchen längs den Rändern der ausgerissenen Bänder der Linse beobachtet, deren Bedeutung jedoch nicht verstanden. Es sind eben dieselben Bildungen, wie in allen Epithelien, nämlich *Max Schultze*'s „Stacheln", die verbindenden Fädchen der Bänder. Man erkennt den netzförmigen Bau in jedem Bande im frischen Zustande sowohl, wie nach Goldfärbung (die übrigens recht schwierig gelingt) und auch in Chromsäure-Präparaten ganz leicht. Das

Wesen der Kittsubstanz zwischen den Bändern wird durch Behandlung mit einer Lösung von salpetersaurem Silberoxyd klargelegt, welche dieselbe braun färbt, aber gleichzeitig zarte, helle, konische Linien ungefärbt lässt, ganz ebenso, wie in allen anderen Bildungen der Kittsubstanz. (S. Fig. 136.)

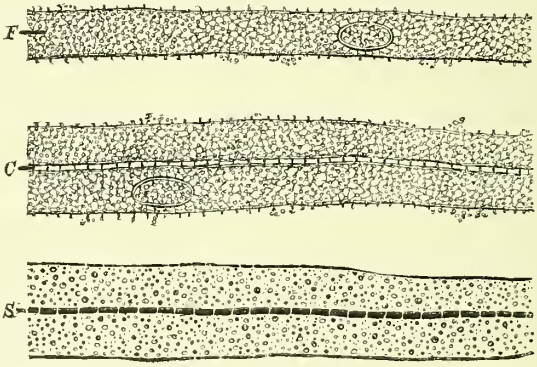

Fig. 136. Bänder der Krystalllinse eines Ochsen.

F isolirtes kernhältiges Band von netzförmigem Bau, mit zackigen Rändern; *C* zwei Bänder, von einander durch die helle Kittsubstanz getrennt und mit einander durch zarte konische Fädchen verbunden. *S* zwei mit Silbernitrat gefärbte Bänder, die Kittsubstanz zwischen denselben dunkelbraun und von hellen, konischen Linien durchbrochen. Vergr. 600.

Die verbindenden Fädchen in der Kittsubstanz sind vermöge ihrer grossen Zartheit in frischen Präparaten häufig unsichtbar und selbst in Chromsäurepräparaten ist an deren Stelle häufig nur eine zarte Körnung bemerklich. Wenn man diese Fädchen deutlich sehen will, muss man zur Färbung mit einer $^1/_2\,\%$ Lösung von Goldchlorid Zuflucht nehmen. Epitheliale Bildungen werden in der Regel vom Goldsalz nur sehr langsam gefärbt, indem die umhüllende Kittsubstanz die Einwirkung auf das Bioplassonnetz im Inneren zu verzögern scheint; die konischen Fädchen nehmen aber nach 20—40 Minuten langer Einwirkung des Reagensmittels eine violette Farbe an und werden dadurch deutlich sichtbar.

Der Kittsubstanzmantel ist nicht überall gleichmässig hart, sondern an manchen Stellen mehr flüssiger Natur, wie die Beobachtungen von *J. Arnold*, der gefärbte Flüssigkeiten in die Mitte der Kittsubstanz eintreten sah, andeuten. Nach *Thoma* wird eine Indigocarmin-Lösung, in kleinen Quantitäten wiederholt in das Blut eines lebenden Frosches gebracht, nach kurzer Zeit in der Kittsubstanz der cylindrischen und verschiedener anderer geschichteter Epithelien erscheinen, während die letzteren selbst ungefärbt bleiben. Derlei Aushöhlungen der Kittsubstanz scheinen zur Ernährung der Epithelien fast eine Nothwendigkeit zu

sein. Im Entzündungsprocesse wird die Kittsubstanz verflüssigt und gestattet nun ein freies Wachsthum der Fädchen und die Verschmelzung benachbarter Epithelien zu vielkernigen Bioplasson-Massen. In der Kittsubstanz der Leberepithelien sind regelmässig angeordnete, röhrenförmige Aushöhlungen, die Gallen-Capillaren, vorhanden.

Eintheilung. Wir unterscheiden im Wesentlichen 3 Hauptformen von Epithelien, nämlich die flachen und die cylindrischen oder säulenförmigen, wobei der Unterschied auf dem vorwiegenden Durchmesser beruht. (S. Fig. 137.)

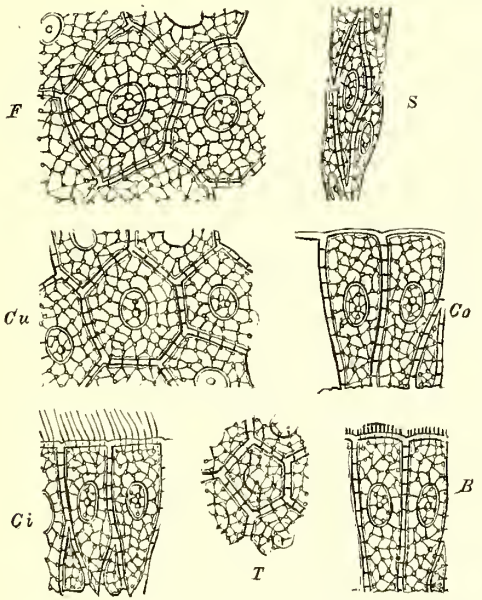

Fig. 137. Schema der Epithelarten.

F flache Epithelien in Stirnsicht; *S* dieselben in Kantensicht; *Cu* cubische Epithelien; *Co* Säulenepithelien in Seitenansicht; *T* Säulenepithelien in Scheitelsicht; *Ci* bewimperte Säulenepithelien; *B* Säulenepithelien mit Stäbchensaum.

Flache Epithelien weisen eine breite Stirnsicht auf, während dieselben in Seitenansicht vermöge ihrer Verschmächtigung von dem kernhaltigen Mittelstücke gegen die Peripherie spindelförmig erscheinen. Die cubischen Epithelien erhalten ihren Namen von dem Umstande, dass sie in allen Richtungen ungefähr den gleichen Durchmesser besitzen, während die säulenförmigen Epithelien in einer Richtung, nämlich in der zum unterliegenden Bindegewebe senkrechten, verlängert erscheinen. Die Kittsubstanz hüllt unter allen Umständen den Epithelkörper vollständig ein.

Die säulenförmigen Epithelien haben 2 Unterarten, nämlich: die Wimperepithelien, mit sich bewegenden, haarförmigen Verlängerungen an der äusseren freien Oberfläche, und Säulenepithelien mit Stäbchensaum, mit unbeweglichen, kurzen Stäbchen besetzt, wie man sie im Darmkanal und in den Gallengängen findet.

Die säulenförmigen, bewimperten Epithelien treten gewöhnlich in einfachen Lagen auf; bisweilen sind aber die zwischen den Füssen dieser Epithelien eingeschalteten Plastiden so zahlreich und die keilförmigen Zwischenstücke so regelmässig angeordnet, dass man den Eindruck eines geschichteten säulenförmigen Wimperepithels erhält; so z. B. im Kehlkopf, in der Luftröhre, in den grösseren Bronchien, in der Schleimhaut der Nasenhöhlen. Die Basalfläche des Epithelkörpers, das heisst die breiteste äussere freie Fläche ist mit zarten, gebogenen, haarähnlichen Bildungen besetzt, welche während des Lebens und kurze Zeit nach Entfernung des Epithels aus dem Körper, eine wellenförmige Bewegung in der Richtung der concaven Seite der Härchen zeigen. *Max Schultze* behauptete, dass die Wimpern die einhüllende Schale der Kittsubstanz durchdringen und im Inneren des Epithels sichtbar sind. *Th. Eimer* und *E. Klein* haben nachgewiesen, dass die Wimpern, nachdem sie die äussere Schale durchsetzt haben, in Verbindung mit dem Netzwerk im Inneren des Epithels stehen. Ich kann diese Thatsache bestätigen; sie erklärt auch die Bewegung der Wimpern in befriedigender Weise. Das Bioplassomnetz ist während des Lebens nie in vollkommener Ruhe, und indem jede Wimper als ein Hebel zu betrachten wäre, dessen kurzer Arm mit dem Netz in Verbindung steht, während der lange Arm frei vorragt, und die hornige Kittsubstanz das Hypomochlion des Hebels darstellt, wird ein leichter Zug am kurzen Arm genügen, um eine beträchtliche Excursion des freien, langen Arms zu erzeugen. Diese Excursion muss selbstverständlich in der Richtung der Concavität der leicht gekrümmten Wimper am deutlichsten ausgesprochen sein. Dadurch wird auch begreiflich, warum Flüssigkeiten, welche die lebende Materie leicht reizen, auch die Bewegung der Wimperhaare beschleunigen, und sie selbst wieder zu Bewegungen anregen, nachdem sie anscheinend zur Ruhe gekommen waren. Diese zarte Bewegung in einer Hauptrichtung ist von grosser physiologischer Bedeutung, indem dadurch fremde Körper oder Secrete nach aussen und andere Substanzen nach innen geführt werden. Die Bewegung, welche z. B. in den Luftwegen aufwärts gerichtet ist, wird die Ausscheidung des Schleimes wesentlich erleichtern, der sich an den empfindlichsten Stellen des Kehlkopfes, nämlich der Innenfläche der Hinterwand und der Unterfläche der Stimmbänder ansammelnd, Reflexbewegung, Räuspern, Husten etc. hervorruft. Es wird auch behauptet, dass die in der Höhle der Gebärmutter gegen die Tuben-

öffnungen gerichtete Bewegung der Wimpern das Eindringen der Spermatozoiden erleichtere; während die in den Tuben abwärts gerichtete Bewegung das Eichen in die Gebärmutterhöhle leiten würde. Die Richtung der Cilienbewegung in der Gebärmutterhöhle ist übrigens noch nicht über allen Zweifel erhaben.

Im Menschen findet man bewimperte Epithelien nur an wenigen Plätzen; so in den respiratorischen Abschnitten der Nasenhöhle; in den *Eustach*'schen Röhren; im Labyrinth (Haarzellen); im Kehlkopf, beginnend von der Hinterfläche des Kehldeckels, mit Ausnahme der Stimmbänder; in der Luftröhre, den Bronchien und Bronchiolen; desgleichen in den Ductus ejaculatorii und dem Vas deferens des Mannes, und in der Gebärmutter und den Eileitern des Weibes. (S. Fig 138.)

In niederen Thieren sind die bewimperten Epithelien und Endothelien bei Weitem häufiger; im Frosche z. B. trifft man sie in der Rachenhöhle, im Herzbeutel etc. Eine leicht zugängliche Stelle zum Auffinden bewimperter Epithelien, welche recht lebhafte Bewegungen ausführen, ist der Mantelsaum der Auster. Man öffne die Schalen, schneide vom dunkel pigmentirten Saume ein kleines Stückchen mit der Scheere ab, übertrage dieses mit einem Tropfen des Saftes der Auster auf den Objectträger und bedecke es mit einem sehr dünnen Deckgläschen.

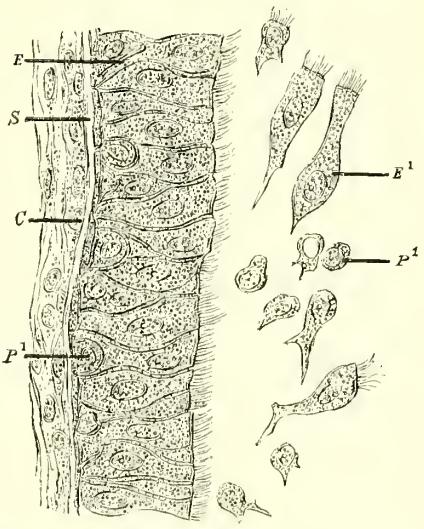

Fig. 138. Bewimperte Säulenepithelien aus der Nasenhöhle des Menschen.

E Reihe von Säulenepithelien; E^1 abgelöste Epithelien; P^1 unregelmässig geformte Plastiden, eingekeilt zwischen den Füssen der Epithelien; *C* Bindegewebe, gegen das Epithel mittelst eines hellen Saumes *S* der Basalmembran begrenzt. Oberhalb der Basalmembran bemerkt man ein flaches Lager von Endothelien. Vergr. 500.

Die Füsse der Säulenepithelien, nämlich die der Basis entgegengesetzten Enden, welche zur Anheftung an das unterliegende Bindegewebe dienen, sind zuweilen breit und stumpf, zuweilen sehr dünn, fast fadenförmig ausgezogen und gekrümmt, oder mit gabeligen Spalten und Zinken versehen. Die letztere Eigenthümlichkeit ist, zumal im jugendlichen Zustande der Epithelien, durch die Anwesenheit verhältnissmässig kleiner, vielgestaltiger Plastiden bedingt, welche zum Theil homogen, zum Theil kernhältig und mit Fortsätzen versehen erscheinen. Diese indifferenten Körperchen sind augenscheinlich das aufgespeicherte

Material zur Neubildung von Epithelien. Die Verbindung der eingekeilten Plastiden wird, so lange sie an ihrer Ursprungsstelle liegen, mittelst zarter, die umgebenden Säume durchziehender Fädchen bewerkstelligt; die Fädchen selbst können unter Umständen stark an Umfang zunehmen, und zur Bildung neuer Epithelien Anlass geben.

Bewimperte Endothelien trifft man in der Auskleidung der Gehirnventrikel und deren Verlängerung, dem Centralkanal des Rückenmarks, dem sogenannten Ependyma von *Purkinje*; desgleichen an der Oberfläche der Adergeflechte der Pia mater. In Kindern sind sie stets vorhanden; in Erwachsenen hingegen findet man sie nicht in jedem Falle. Im Centralkanal des Rückenmarks besitzen die bewimperten Endothelien eine strahlenförmige Anordnung, und verschmächtigen sich allmälig an der hinteren Wand des Kanals gegen die Mittellinie zu. In der Mittellinie selbst bemerkt man eine Art von Spaltbildung. Hier ist die Kittsubstanz zwischen den Endothelien und sind auch die Kerne in der Regel nur wenig ausgeprägt, während die Kittsubstanz-Schicht an der Basalfläche des endothelialen Kranzes gewöhnlich deutlich sichtbar angetroffen wird. (S. Fig. 139.)

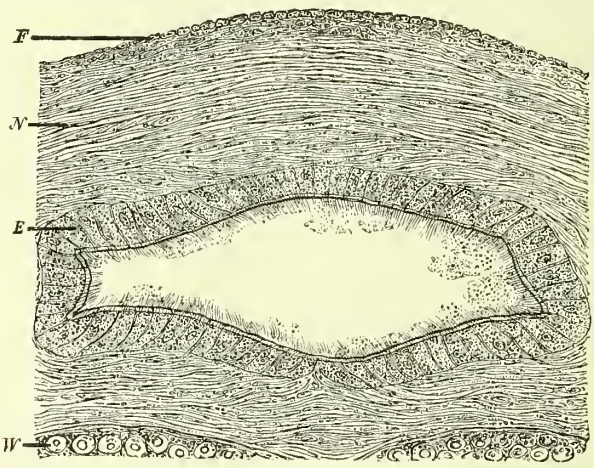

Fig. 139. Centralkanal des Rückenmarks eines Rindes. Querschnitt.

E Wimper-Endothelien in Verbindung mit dem unterliegenden Bindegewebe; *N* Nervenfasern der vorderen Commissur; *W* weisse Substanz; *F* Boden der vorderen Längsfissur, mit flachen Endothelien bedeckt. Vergr. 300.

Die einschichtigen Epithellager können aus irgend einer der genannten Epithelformen aufgebaut sein (flachen, cubischen oder säulenförmigen); in den Harnkanälchen z. B. begegnen wir dem Kaliber der Röhrchen entsprechend allen 3 Varietäten. Geschichtete Epithelien werden stets von allen 3 Formen ge-

meinsam hergestellt. Derlei geschichtete Epithelien treffen wir: an der Oberfläche der Haut, in der Mund- und Rachenhöhle, in der Speiseröhre; im untersten Abschnitt des Rectum; ferner in den untersten Abschnitten der Nasenhöhle, an der Zungenfläche des Kehldeckels, an den Stimmbändern; weiters in der Scheide, am Cervicaltheile der Gebärmutter; in der Harnröhre, der Blase, den Harnleitern, den Nierenbecken und Nierenkelchen; endlich an der Bindehaut, an der äusseren Fläche der Hornhaut, in den Thränengängen, im äusseren Gehörgang, an der äusseren Fläche des Trommelfells und den *Eustach*'schen Röhren nahe deren Einmündung in den Rachen. Wo geschichtete Epithelbildungen vorhanden sind, bilden die flachen Epithelien stets die äusseren, die cubischen die mittleren Lagen, und die cylindrischen die unterste, dem Bindegewebe zunächst gelegene Schicht. An Stellen, wo zwei geschichtete Epithellager mit einander in Berührung kommen, findet man zwischen denselben in der Regel eine anscheinend structurlose Schicht, die hornige

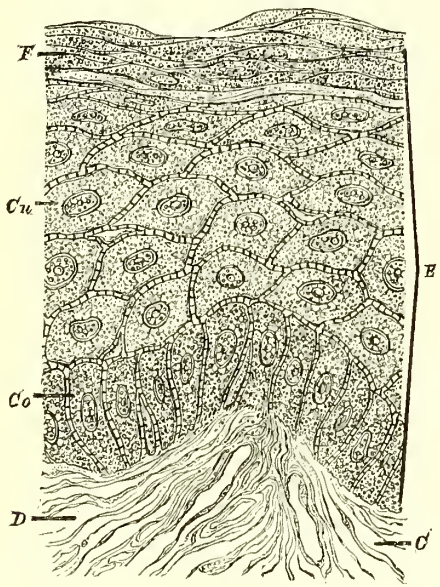

Fig. 140. Geschichtetes Epithel der Haut, über einem Myxofibrom der rechten Schulter. Senkrechter Schnitt.

F flache Epithelien; *Cu* cubische Epithelien; *Co* cylindrische Epithelien. Diese drei Arten erzeugen das Epithellager der Haut *E*; *D* Cutis, von gefässhältigem Bindegewebe *C* aufgebaut. Vergr. 600.

oder Cuticular-Schicht, so genannt zur Unterscheidung von den Basalschichten, welche zwischen Epithelien und Bindegewebe vorkommen. Cuticular-Bildung sieht man an vielen Stellen zwischen den Schichten der flachen und würfelförmigen Epithelien in der Haut; constant zwischen der inneren Wurzelscheide und der Wurzel des Haares,

und zwischen der inneren und äusseren Wurzelscheide. Die Kittsubstanz ist in geschichteten Epithelien stets deutlich ausgeprägt und von zarten Fäden durchbrochen, welche an jenen Stellen am deutlichsten zum Vorschein kommen, welche einer länger andauernden, aber leichten Reizung ausgesetzt waren. (S. Fig. 140.)

Die Kerne der Epithelien, insbesondere der würfelförmigen, fallen in dünnen Schnitten leicht, mit Hinterlassung einer Vacuole aus. In flachen Epithelien geschichteter Lagen sind sowohl der Körper, wie der Kern fein granulirt, und dies bedeutet, dass die lebende Materie ab-, die hornige Substanz hingegen, ein Derivat der Bioplasson-Flüssigkeit, zugenommen hat. Das Kernkörperchen oder der Kern mögen aber selbst in flachen Epithelien, z. B. der Mundhöhle, unter gewissen Bedingungen Eigenschaften der lebenden Materie aufweisen (*Stricker*). Die flachen Epithelien der äussersten Schichten der Haut und jene der Haare und Nägel sind ihres Lebens und ihrer Kerne beraubt, und gänzlich zu einer trockenen, hornigen Masse umgewandelt. *R. Heidenhain* hat auf die Anwesenheit zarter stäbchenförmiger Bildungen im Inneren der Epithelien, zumal gewisser Harnkanälchen aufmerksam gemacht. Die Bedeutung derselben findet im Kapitel über die Nieren Erörterung.

Die Anheftung der Epithelien und Endothelien an das Bindegewebe ist entweder eine directe und zwar mittelst zarter Fädchen, welche den Saum zwischen den Füssen der Epithelien und den benachbarten Fasern des Bindogewebes durchdringen; oder eine indirecte mittelst einer, zwischengeschalteten Basalschicht. Die letztere ist wahrscheinlich von einem Bioplassonnetz durchsetzt (ich habe dieses in der *Bowman*'schen Schicht der Hornhaut der Katze gesehen), mittelst dessen die Verbindung mit jenem der Epithelien hergestellt wird. Basalschichten sind übrigens keine constanten Bildungen; bisweilen sind sie breit, bisweilen schmal und fehlen selbst in einem und demselben Organ verschiedener Individuen mitunter ganz. Die äussere Fläche der Basalschicht ist häufig mit einem Lager flacher, vieleckiger Körperchen bedeckt, welche zuerst von *V. Czerny* mit Hilfe der Silberfärbung nachgewiesen wurden; man zählt dieselben zu den Endothelien.

Endigung der Nerven. Seit *Cohnheim*'s Untersuchungen wissen wir, dass die feinsten Axenfibrillen der Nerven in den Epithel-Lagern enden. Die Endigung wurde von manchen Beobachtern als ein Geflecht zwischen den Epithelien beschrieben, während Andere (*Pflüger*, *Flemming*) behaupten, dass die Axenfibrillen in den Körper des Epithels eindringen und selbst im Kernkörperchen endigen. Auf Grundlage meiner eigenen Beobachtungen kann ich aussagen, dass die Axenfibrillen, welche man in mit Goldchlorid gefärbten Präparaten an deren Rosenkranzform und dunkel violetter Farbe erkennt, in der Kittsubstanz zwischen den Epithelien verlaufen, und hier mit den, das Bioplassonnetz der benachbarten Epithelien verbindenden Fädchen („Stacheln") in directem Zusammenhange stehen.

(S. Fig. 141.) Auf diese Weise lässt sich auch begreifen, dass der active Theil der Epithelien, nämlich die lebende Materie, unter der Controle der Nerven steht. Ab und zu lässt sich ein gekörnter Faden auch in das Innere eines Epithelkörpers verfolgen, und dieses Vorkommniss lässt sich erklären, wenn wir bedenken, dass sowohl die Nervenfasern, wie auch das Netz der lebenden Materie in allen wesentlichen Punkten identische Bildungen sind. Als einzig verlässliche Methode zum Nachweis der Nervenendigungen gilt die Färbung mit Goldchlorid; jedoch ist unbedingt nöthig, auch den Zusammenhang der Axenfibrillen mit grösseren, markhältigen oder marklosen Nervenfasern nachzuweisen, bevor deren Nervennatur mit Bestimmtheit festgestellt werden kann.

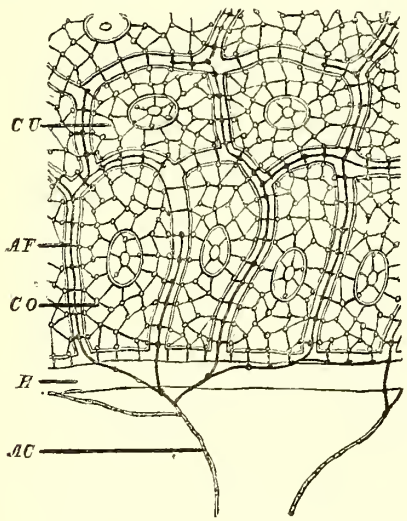

Fig. 141. Schema der Nervenendigung in Epithellagern.

AC Axencylinder, zu *AF*, Axenfibrillen zerfallend, welche die hyaline oder Basalmembran *H* durchsetzen und in der Kittsubstanz zwischen den Cylinderepithelien *CO* und den cubischen Epithelien *CU* verlaufen. Die Axenfibrillen sind direct mit den queren Fädchen in der Kittsubstanz, und indirect mit dem Bioplassonnetz der Epithelien verbunden.

In neuerer Zeit hat *Schwalbe* eine Anzahl von Bildungen in den Sinnesorganen als Neuroepithelien bezeichnet, welche entweder epithelialer Natur sind, oder doch ihren Ursprung von Epithelien nehmen, und die Endigungen der Sinnesnerven darstellen. Zu dieser Gruppe rechnet er die Stäbchen und Zapfen der Retina, welche von einer Summe von queren Scheibchen aufgebaut werden; die äusseren Abschnitte der Stäbchen zeigen während des Lebens eine lebhaft rothe Farbe, welche deren Entdecker *Boll* als „Sehpurpur" bezeichnet hat. Die Stab- und Zapfenfasern mit ihren kernhältigen Anschwellungen stellen das äussere Körnerlager der Retina dar. Im inneren Gehörorgan, dem Labyrinth, insbesondere in den Maculae und Cristae acusticae findet man die bewimperten Gehör-, und zwischen diesen die nicht bewimperten, sogenannten indifferenten Epithelien. Im *Corti*'schen Organ innerhalb der Schnecke befinden sich die sogenannten Haarzellen, und zwar innere und äussere, von welchen die letzteren in 4 fortlaufenden Reihen längs den äusseren Säulen angeordnet sind. In den Schmeckknospen

(*Schwalbe, Lovèn*) trifft man fadenförmige Körper von Epithelien eingehüllt, sie kommen in der Epithelschicht der Papillae circumvallatae am Zungenrande, ferner des harten und weichen Gaumens und der hinteren (Zungen-) Fläche des Kehldeckels vor. Im Geruchsabschnitte der Schleimhaut der Nasenhöhle hat *Max Schultze* zwischen den grossen, säulenförmigen, nicht bewimperten Epithelien zarte, kernhaltige Fädchen entdeckt, welche in Amphibien und Vögeln, jedoch nicht beim Menschen an ihren äusseren Enden Wimperhaare tragen. In keiner der als Neuroepithelien bezeichneten Bildungen ist übrigens bisher die Endigung der Nervenfasern klar dargestellt worden.

Pigmentirte Epithelien und Endothelien sind beim Menschen spärliche, in niederen Thieren dagegen überaus häufige Vorkommnisse. Das pigmentirte Epithel- (Endothel?)-Lager der menschlichen Retina ist von sehr regelmässigen, sechseckigen, flachen Körpern aufgebaut, und der centrale Kern sowohl, wie die Kittsubstanz sind stets ohne alles Pigment. Die Menge und Nuance des Farbstoffes schwankt je nach der allgemeinen Hautfarbe des Individuums, indem in Blonden verhältnissmässig nur wenig, in Albinos hingegen gar kein Farbstoff vorhanden ist. Von der Innenfläche der Epithelkörper gehen zahlreiche Fädchen zwischen die Stäbchen herab, dieselben sind beim Menschen nur wenig, in Vögeln, Amphibien und Fischen dagegen reichlich pigmentirt.

Drüsen. Sämmtliche, die Bezeichnung von Drüsen rechtmässig tragenden Organe sind Bildungen des Epithels, welche von manchen Autoren mit dem überflüssigen Namen der „Parenchym- oder Enchym-Zellen“ belegt wurden. Die grosse Mehrzahl der Drüsen wird von einem einfachen Epithellager hergestellt, und zwar findet man im Körper der Drüse in der Regel die cubische Art, im Ausführungsgange aber die cylindrische. Doch erscheint bisweilen die cubische Form etwas in die Länge gezogen, wodurch die kurz cylindrische Varietät entsteht. Mehrere Schichten cubischer Epithelien trifft man in den Talgdrüsen und der Prostata des Erwachsenen.

Man unterscheidet 2 Arten von Drüsen, nämlich acinöse und tubulöse. (S. Fig. 142.)

Eine rundliche, taschenförmige Verlängerung des Epithellagers in das Bindegewebe erzeugt die einfache acinöse Drüse; Beispiele dieser Art findet man unter den Schleimdrüsen der Mundhöhle, des Kehlkopfes, der Luftröhre und manchen Talgdrüsen; sämmtliche später als zusammengesetzte Drüsen auftretende Bildungen sind ursprünglich, im embryonalen Zustande, einfach acinös. Durch wiederholte Faltungen der acinösen Form entsteht die zusammengesetzte acinöse oder racemose Drüse, als deren Beispiele die Talg-, Thränen-, Milchdrüsen, die Prostata und andere Schleimdrüsen-Bildungen, z. B. jene der Zungenschleimhaut, des Zwölffingerdarms, des Kehlkopfes und der Luftröhre, und die *Cowper*'schen und *Bartholini*'schen Drüsen anzuführen wären. Eine dritte Art sind die racemosen Johannisbeer-förmigen Drüsen,

in welchen die Acini längs des Ausführungsganges reihenweise angeordnet erscheinen, wie in den *Meybom*'schen und den Gallengangdrüsen.

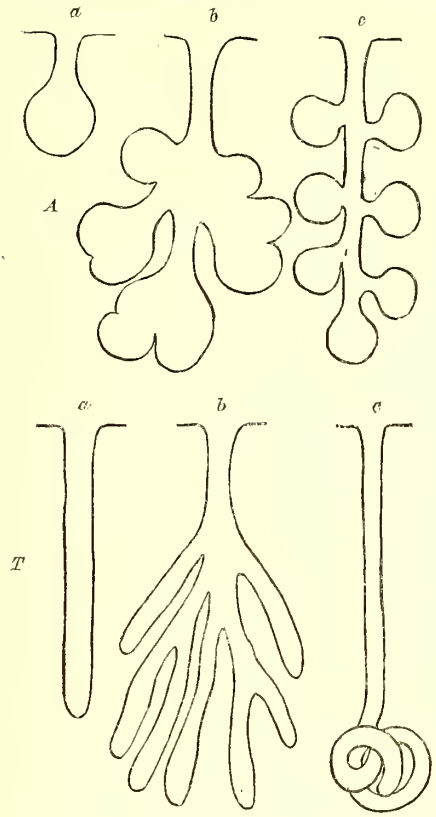

Fig. 142. Schema der Drüsen.

Die Reihe *A* zeigt die Arten der acinösen Drüsen: *a* die einfache taschenförmige; *b* die verzweigte racemose; *c* die verzweigte Johannisbeerform.

Die Reihe *T* stellt die Arten der tubulösen Drüsen dar: *a* die einfache Röhren-; *b* die verzweigte Röhren-; *c* die aufgeknäuelte Röhrenform.

Eine Verlängerung des Epithels in der Längs- oder vielmehr senkrechten Richtung heisst eine einfache röhrenförmige Drüse, wie die Magen-, Darm- und Gebärmutterdrüsen. Wiederholte Verzweigungen der Röhren erzeugen die verzweigten röhrenförmigen Drüsen, als deren Beispiele die Harn- und Samenröhrchen angeführt werden können. Eine dritte Unterart röhrenförmiger Drüsen entsteht durch Aufknäuelung der Röhre, deren Repräsentanten wir an den Schweiss- und Ohrenschmalzdrüsen haben.

Uebergänge zwischen beiden Hauptformen werden durch eine leichte Verlängerung der Acini erzeugt, wie in der Prostata, in den

Littre'schen oder Schleimdrüsen der Harnröhre und den *Brunner*'schen oder Schleimdrüsen des Zwölffingerdarms. Nach dieser Definition können nur epitheliale, nämlich secernirende Bildungen als Drüsen bezeichnet werden, und alle sogenannten Lymphdrüsen, die „adenoiden" oder Lymphganglien, die Milz, die Thymus- und Schilddrüse müssen aus dem Drüsensystem ausgeschieden werden, indem sie weder Secrete erzeugen, noch auch dem Baue nach epithelialer Natur sind.

Die Epithelien der Drüsen ruhen auf einer zarten, hyalinen Schicht des Bindegewebes, welche den überflüssigen Namen einer „Membrana propria" trägt; dieselbe erscheint in wechselnder Breite und ist mit dem, was *Bowman* als „basement membrane" bezeichnet hat, identisch. Zwischen den Epithelien und der hyalinen Schicht trifft man häufig eine Lage flacher, endothelialer Bildungen, welche durch *Mihalkovics* in den Samenkanälchen und durch *C. Ludwig* in den Harnkanälchen bekannt wurden. Nach *Boll* zeigt die hyaline Schicht der Speicheldrüsen zarte, radiäre, von einem flachen, centralen Kern abziehende Speichen, welche entweder als verzweigte sternförmige Bindegewebskörperchen, oder als rippenförmige Leistchen einer anscheinend structurlosen Membran zu betrachten wären. Nach aussen von dieser Schicht befindet sich das interstitielle, zarte fibröse Bindegewebe, reichlich Blutgefässe und Nerven führend. Fibröses Bindegewebe umhüllt auch die grösseren Drüsen, wodurch eine dichte, feste Kapsel, die sogenannte Tunica albuginea entsteht.

Die Nerven des interstitiellen Bindegewebes sind sowohl markhältige, wie marklose, und nicht selten begegnet man in deren Verlaufe kleinen Ganglienelementen. Die Nervenendigungen selbst sind noch nicht hinlänglich aufgeklärt; soweit aber meine eigenen Beobachtungen reichen, möchte ich die in Fig. 141 dargestellte Endigungsweise als die häufigste bezeichnen.

Ueber die Lymphgefässe der Drüsen weiss man nur wenig. Die durch parenchymatöse Injection darstellbaren, sogenannten „Lymphräume" sind ohne Zweifel Kunstproducte und zum Namen von Lymphgefässen keineswegs berechtigt. Man weiss übrigens, dass im Hoden ein vollständiges, geschlossenes System von Lymphgefässen vorhanden ist.

Leistungen des Epithels. Die hauptsächliche Function des Epithels ist nebst der Schützung des Körpers, und der Leitung terminaler Nervenfasern, demnach der Vermittlung von Empfindung etc., die Ausscheidung abgenützten Materiales aus dem Körper durch Secretion und Excretion. Das hornige, epidermale Lager der Haut dient vermöge seiner, selbstverständlich begrenzten, Indifferenz gegen Säuren und Alkalien, desgleichen seiner Eigenschaft als schlechter Wärmeleiter zur Schützung des Körpers und aller mit der Aussenwelt

in Berührung stehenden Höhlen. Die Hauptleistung des Epithels ist ohne Zweifel die Secretion, welche ausschliesslich von den zu Drüsen angeordneten Epithelien besorgt wird. Jede Drüsenbildung ist epithelialer Natur, und jeder einzelne Epithelkörper kann als eine Drüse bezeichnet werden, indem die secretorische Thätigkeit auf den Leistungen der einzelnen Epithelien beruht. Alle Ausscheidungsprocesse, welche man als die ekligsten in der thierischen Oekonomie betrachtet, werden von den Epithelien besorgt; aber es ist auch dieses Gewebe, welches die süsse Nahrung, die Milch und deren Derivate, desgleichen die wesentlichen Materialien zur Wiedererzeugung liefert, nämlich die Spermatozoiden und das Eichen.

Ausser gewissen speciellen Secreten gibt es drei Hauptarten und diese sind: das wässerige, das schleimige und das fettige Secret. (S. Fig. 143.)

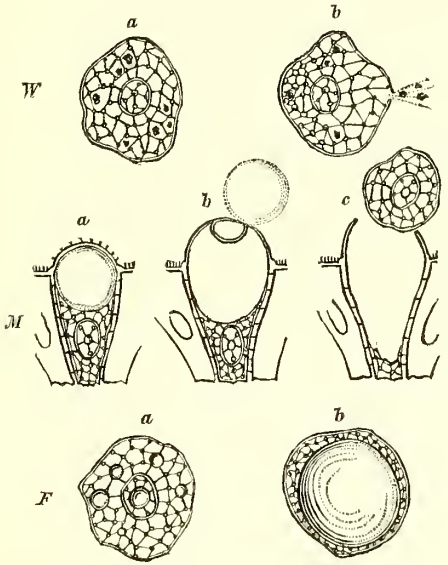

Fig. 143. Schema des Secretionsvorganges.

Die Reihe *W* illustrirt die wässerige Secretion: *a* ein Plastid mit fremden Körnchen in den Maschen des Netzwerkes; *b* Ausstossung einiger Körnchen mit etwas Bioplasson-Flüssigkeit.

Die Reihe *M* illustrirt die schleimige Secretion: *a* Schleimkugel auf der Höhe des Epithels; *b* die Schleimkugel ausgestossen; *c* ein Schleimkörperchen ausgestossen; in beiden letzteren Fällen bleibt eine sogenannte „Becherzelle" zurück.

Die Reihe *F* illustrirt die fettige Secretion: *a* erstgebildete Fettkörnchen; *b* Verschmelzung von Fettkörnchen zu einer Fettkugel.

a) Die wässerige Secretion lässt sich unter dem Mikroskope nicht direct beobachten. Wir können aber folgern, wenn wir eine mit Carminkörnchen erfüllte Amöbe beobachten und sehen, wie durch Con-

traction der lebenden Materie innerhalb des Körpers Carminkörnchen ausgestossen werden, dass mit den Körnchen gleichzeitig auch eine gewisse Menge von Flüssigkeit entleert wurde. Wir gelangen zu dieser Folgerung, indem wir sehen, dass die Carminkörnchen mit einer gewissen Kraft, augenscheinlich zusammen mit einer Ladung von Flüssigkeit ausgestossen werden; auch müssen wir folgern, dass sich die Oeffnung in der Hülle der Amöbe sofort und vollständig schliesst, indem die Amöbe nach dem Schusse genau dieselbe Thätigkeit äussert, wie vor demselben. Eine im Blute vorhandene, und zur Ausscheidung bestimmte Flüssigkeit muss nothwendiger Weise durch die Wände des Blutgefässes und zuerst in die Epithelien dringen, bevor es aus diesen hervorgepresst wird. Die Ausstossung einer gewissen Menge von Flüssigkeit hängt erstens von der Contraction des lebenden Netzwerkes des Epithels, und zweitens vom Bersten der Epithelwand ab, und wahrscheinlich schliesst sich die Oeffnung, sobald die Contraction aufhört und im Netzwerk der Zustand vergleichsweiser Ruhe wiederkehrt. Wässerige Secrete liefern die Thränen- und Schweissdrüsen. Die letzteren erzeugen eine Flüssigkeit, welche in Bezug auf feste Bestandtheile und Consistenz zu verschiedenen Zeiten beträchtlichen Schwankungen unterworfen ist, woraus man schliessen darf, dass die lebende Materie des Epithels selbst einen gewissen Einfluss auf die chemische Zusammensetzung des Secretes ausübt. Bei Annäherung des Todes ist der Schweiss beträchtlich eingedickt und von nahezu schleimigem Charakter. Die Hauptleistung der Harnkanälchen ist gleichfalls die Auswahl gewisser Excretionsstoffe und die Eindickung der von den Blutgefässen des Knäuels ausgepressten Flüssigkeit.

b) Die schleimige Secretion kann unter dem Mikroskope unmittelbar beobachtet werden, und zwar am besten an einem, von der Innenfläche des Dünndarms eines Frosches abgeschnittenen Stückchen, welches man mit Zusatz einer sehr verdünnten Lösung von Chromsäure oder chromsaurem Kali auf den Objectträger bringt; reines Wasser eignet sich hiezu nicht, indem dasselbe zu stürmisch wirkt. Man sieht zuerst ein Anschwellen des säulenförmigen Epithelkörpers nahe dessen äusserer oder freier Fläche. Dies lässt sich nur erklären, wenn man zugibt, dass das Epithel in sein Inneres etwas Flüssigkeit aufnimmt, welche die Maschenräume des Bioplassonnetzes anschwellen macht und zugleich das Netz selbst beträchtlich ausdehnt. Eine Contraction des hinteren Abschnittes des Bioplassonnetzes wird die nächste Folge sein, welche die Vergrösserung des vorderen Abschnittes gleichfalls begünstigt. Die einhüllende Kittsubstanz wird an der freien Fläche vorgewölbt und deren zarte Stäbchen fallen ab. Schliesslich berstet die Kittsubstanz, nachdem sie den höchsten Grad der Dehnung erlitt, und ein blasser, kugeliger Körper, nämlich der aufgequollene Antheil des Epithels tritt

hervor, in welchem keine Spur der früheren Structur erkennbar ist. Dennoch müssen wir zugeben, dass ein beträchtlich ausgedehntes Netz und selbst eine auf das äusserste ausgedehnte Hülle um die Schleimkugel vorhanden ist, denn nur durch die Annahme einer stark gedehnten spurweise vorhandenen, lebenden Materie lassen sich die bei der Schleimkugelbildung auftretenden Erscheinungen begreifen. Eine Summe solcher blasser Schleimkugeln verschmilzt zu einer gelatinösen Masse, die wir eben als Schleim bezeichnen.

Wenn der Vorgang des Aufquellens etwas langsamer von Statten geht, kann sich innerhalb der Kittsubstanzhülle das gesammte Bioplasson vergrössern und nachdem dasselbe frei geworden, stellt es ein als „Schleimkörperchen" bezeichnetes, kernhaltiges Plastid dar, in welchem man immer noch die netzförmige Structur erkennen kann; oder man sieht im Inneren des Plastids isolirte, aus dem Zusammenhang gerissene Körnchen in lebhafter, sogenannter „molecularer" Bewegung. Diese Körnchen sind eben nichts anderes, als zerrissene Theile des früheren Bioplassonnetzes. Speichel- und Schleimkörperchen entstehen auf gleiche Weise aus dem Inhalt der Epithelien. Die Kittsubstanzhülle, zum Theile oder gänzlich entleert, und am oberen Ende durchbrochen, gibt die unter dem Namen „Becherzelle" bekannte Form; man findet derlei Bildungen in allen Flächen von Schleimhäuten in schwankender Zahl, und insbesondere zahlreich im Dünndarm von an Diarrhöe leidenden Kaninchen, desgleichen in der künstlich entzündeten Schleimhaut des Magens verschiedener Thiere (*Strieker* und *Kocslakoff*).

Ein ähnlicher Vorgang der Schleimbildung wird häufig in den Schleimdrüsen der Haut des Frosches beobachtet; häufig begegnet man Bildern, welche das Entstehen des Schleimes aus den Epithelien in geradezu schematischer Klarheit darstellen. (S. Fig. 144.)

Abarten schleimiger Secrete sind: Der Magensaft, die Galle und der Samen. Die Säure des Magensaftes ist unzweifelhaft auf einer eigenthümlichen, nicht näher definirten, chemischen Thätigkeit der lebenden Materie der Epithelien begründet, da ja das Blut selbst stets alkalisch reagirt. Die Galle ist das Product der Leberepithelien, deren jedes einzelne ein chemisches Laboratorium darstellt, worin aus dem Plasma des Blutes und sehr wahrscheinlich auch aus den rothen Blutkörperchen Galle erzeugt wird. Man weiss, dass der Farbstoff der Galle dem Hämoglobin der Blutkörperchen nahe verwandt ist. In der Samenflüssigkeit sind Bildungen der lebenden Materie, nämlich die Spermatozoiden als unmittelbare Abkömmlinge der Epithelien der Samenkanälchen suspendirt. Der Speichel stellt ein Zwischenglied zwischen den wässerigen und schleimigen Secreten dar.

R. Heidenhain hat zuerst auf Unterschiede im Aussehen der Epithelien der Speicheldrüsen aufmerksam gemacht, je nachdem sich dieselben im Zustande der Füllung oder der Contraction oder Ruhe be-

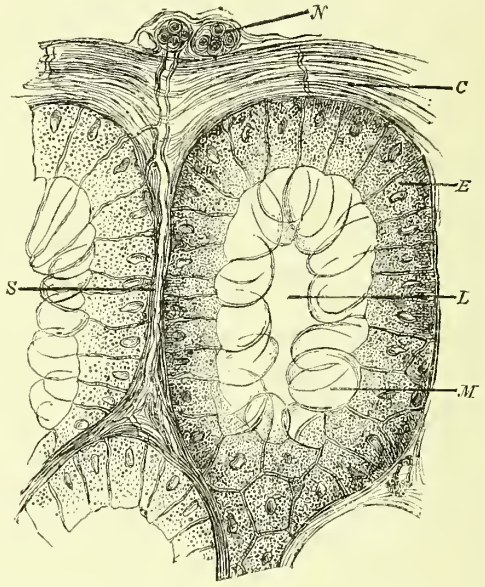

Fig. 141. Schleimdrüsen aus der Haut eines Frosches.

C Bindegewebshülle mit markhältigen Nerven *N*, welche zwischen den Drüsen (bei *S*) verlaufen und zarte Fädchen zur Kittsubstanz der Epithelien senden; *E* verlängerte cubische Epithelien, theilweise zu *M* Schleimkugeln umgewandelt; *L* die centrale Lichtung. Vergr. 400.

finden. Er fand die Epithelien in ausgehungerten Hunden hell, stark aufgequollen, zum Theile ohne Körnchen, und von Carminfärbung nicht berührt, obgleich deren Kerne eine tiefe Carminfärbung annehmen. Die Epithelien solcher Hunde hingegen, welche vor dem Tode reichlich gefüttert, oder deren Speicheldrüsen mittelst Elektricität zu einer starken und lang anhaltenden Secretion angeregt wurden, fand er klein, von regelmässigen Umrissen und deren Kerne mit Carmin weniger gefärbt. Im ersten Falle war eine centrale Lichtung nicht erkennbar; im letzteren hingegen sehr deutlich. Derselbe Forscher entdeckte auch in den Epithelien des Pancreas vom Secretionsvorgange abhängige Eigenthümlichkeiten; er bezeichnete den oberen Abschnitt des Epithels als granulirt, den unteren hellen hingegen als structurlos und fand die obere Schicht während der Secretion über die untere stark vorherrschend. *Heidenhain* und *Rollett* entdeckten verschiedene Arten von Epithelien in den Pepsindrüsen, die sich von einander dadurch unterschieden, dass manche sehr gross und aufgequollen, mit einem deutlichen Kern versehen, andere hingegen klein, ungefähr vom Umfang

gewöhnlicher cubischer Epithelien und nicht deutlich kernhältig erschienen. Die Thatsachen, welche deren Entdecker und auch neuere Untersucher nicht erklären konnten, werden sofort einleuchtend, wenn man die Anwesenheit eines Bioplassonnetzes der Epithelkörper innerhalb der Kittsubstanzhülle zugibt. Wenn die Epithelien der Speichel-, der Pancreas- und Magendrüsen mit Secret geladen sind, müssen die Maschenräume des Netzes vergrössert und das Netz selbst stark ausgezogen sein; wenn aber die Epithelien ihres Secretes entledigt sind, wird das Netz die Gleichgewichtslage einnehmen. Das Bioplasson ist an dem, dem Bindegewebe nächst gelegenen Abschnitte in grösserer Menge angehäuft, und erzeugt das nahezu homogene, glänzende Aussehen.

Unzweifelhaft wird im Vorgange der schleimigen Secretion ein Theil, oder auch das gesammte Bioplasson eines individuellen Epithels zerstört; dabei müssen wir zugeben, dass die Neubildung verloren gegangener Epithelien und das Schicksal der leeren Kittsubstanzhülsen („Becherzellen") noch nicht bekannt sind. Mit dieser Thatsache lässt sich auch erklären, warum der Gesammtorganismus durch Diarrhöe geschwächt wird, warum bei gewissen Krankheiten Drastica eine so auffallende Erleichterung verschaffen u. s. w.

c) Die fettige Secretion kann unter dem Mikroskop am besten an Colostrum-Körperchen studirt werden, welche nach der Entbindung einige Tage hindurch in der serösen Entleerung der Brustdrüsen suspendirt sind. In denselben sehen wir die erstgebildeten Fettkörnchen immer noch in Verbindung mit dem Netzwerk der lebenden Materie, und gelangen dadurch zur Folgerung, dass das Fett unmittelbar aus Veränderungen der lebenden Materie hervorgeht. (S. Seite 28.) Während der activen Ortsveränderungen des Colostrum-Körperchens werden häufig aus dessen Innerem Fettkörnchen ausgestossen. (*S. Stricker.*) Nach einigen Tagen jedoch hört die Abscheidung von Colostrum-Körperchen auf, indem die lebende Materie der Epithelien fast vollständig zu Fettkörnchen umgewandelt wird, wobei die Körnchen sich mit der serösen Flüssigkeit mengen, und die als Milch bezeichnete Emulsion erzeugen. Dieser Vorgang der Fettumwandlung der lebenden Materie in den Epithelien der Brustdrüse geht merkwürdig rasch von Statten. In mikroskopischen Präparaten der Brustdrüse während der Lactation finden wir in den secernirenden Epithelien nur ganz wenig unverändertes Bioplasson, während der grösste Theil desselben zu Fettkörnchen umgewandelt erscheint. Entfernt man letztere durch Nelkenöl, dann bleiben von den meisten Epithelien nur die Kittsubstanz-Hülsen übrig. Durch welche Mittel das so enorm vermehrte Bioplasson zu Fett umgewandelt wird, können wir heute noch nicht begreifen; sicher ist nur, dass dieses Material ganz und gar ein Product der Epithelien ist. Diejenigen, die

annehmen, dass das neue Material zur Bildung von Milch von den „Leukocyten", oder ausgewanderten farblosen Blutkörperchen stammt, sind in Betreff der Function der Epithelien und Drüsen sehr im Dunkeln und stehen auch mit der mikroskopischen Beobachtung auf gespanntem Fusse.

Die die kleinen Fettkörnchen der Milch in Suspension haltende seröse Flüssigkeit stammt augenscheinlich aus den Blutgefässen; indem man weiss, dass reichliches Trinken die Menge der Milch vermehrt. Die von einem Euter durch Melken gewonnene Menge von Milch übertrifft den Umfang des Euters um ein Beträchtliches, woraus hervorgeht, dass während des Melkens ein fortwährender Zufluss von Plasma des Blutes stattfindet. Wenn gegen Ende des Melkens das Plasma erschöpft ist, erhält man eine an Fett sehr reiche, eingedickte Milch.

Die höchsten Grade der Fettumwandlung des Bioplasson werden in den Talg- und Ohrenschmalzdrüsen erreicht. Auch hier geht eine fortwährende, jedoch noch nicht aufgeklärte Regeneration der Epithelien vor sich. Der wunderbare Apparat zur Entleerung der Talgdrüsen wird im Kapitel über die Haut Erörterung finden.

Das Blutgefäss-System.

Das System der Blutgefässe geht aus dem mittleren Keimblatte, dem Mesoblast, insbesondere aus dem Bindegewebe, dem einzigen Träger von Gefässen hervor. Die verschiedenen Abschnitte dieses Systems sind: das Herz, die Arterien, die Capillaren und Venen. Im Herzen ist der Muskelapparat stark entwickelt, indem dieses der hauptsächliche Motor des Blutstromes ist. Arterien haben stets eine Muskelhülle, verhältnissmässig desto mehr entwickelt, je kleiner das Caliber des Gefässes, offenbar um eine unabhängige Thätigkeit derselben in der Bewegung und Vertheilung des Blutstromes zu ermöglichen. Die Venen besitzen eine dünnere Muskelschicht, als die Arterien, während die Capillaren ganz ohne Muskellager sind. Die einzige Schicht, welche sowohl im Herzen wie in sämmtlichen Blutgefässen stets vorhanden bleibt, ist die innerste, nämlich die endotheliale. Diese Schicht kann, wie schon früher erwähnt, als der Repräsentant der Hülle lebender Materie von Vacuolen gelten, welche zeitweilig in einzelnen Plastiden auftreten. Das endotheliale Lager erscheint in den frühesten Stadien der Bildung von Blutgefässen als eine continuirliche Schicht um Vacuolen, und spaltet sich erst in einem späteren Stadium der Entwicklung zu einzelnen Plastiden, welche, obzwar von einander durch einen schmalen Saum von Kittsubstanz getrennt, untereinander das ganze Leben hindurch mittelst zarter Fädchen („Stacheln") verbunden bleiben. Unter gewissen Verhältnissen wird die Kittsubstanz sowohl für rothe, wie für farblose Blutkörperchen durch-

gängig. Die Nahrungsflüssigkeit, das Plasma des Blutes muss nothwendiger Weise zuerst in die endotheliale Schicht eindringen, bevor es die benachbarten Gewebe erreichen kann, und die Anzahl der Blutgefässe steht jedesmal in geradem Verhältniss zur Thätigkeit des von ihnen versorgten Gewebes. So sind z. B. die Muskeln, die Drüsen, die graue Substanz der Nervencentren überaus reichlich mit Blutgefässen versehen; während der vergleichsweise unthätige Knorpel deren nur eine sehr beschränkte Zahl besitzt. Blutgefässe existiren in grösster Menge in jenen Organen, in welchen die Oxydirung des Blutes vor sich geht, nämlich in den Lungen. Welchen Einfluss das Bioplasson der Endothelien auf den Austausch der Flüssigkeiten und Gase ausübt, können wir nicht bestimmen; so viel ist jedoch sicher, dass alle Endothelien Bildungen der lebenden Materie sind, mit einer hochgradigen Vitalität begabt, und keineswegs „elastische Platten", wie das dem alten Usus gemäss jetzt noch einige Histologen behaupten. Die stark ausgeprägten Veränderungen in Endothelien während des Entzündungsprocesses sind directe Beweise ihres Lebens und ihrer Thätigkeit.

1. Das Herz. Der Herzmuskel wird von kurzen, verzweigten und anastomosirenden gestreiften Muskelfasern aufgebaut, deren Eigenthümlichkeit auch in der Kleinheit ihrer sarcous elements besteht (siehe Seite 282, Fig. 116). Die Fasern sind in Bündeln angeordnet und von einer Bindegewebshülle umgeben, dem äusseren Perimysium, welches zwischen die einzelnen Muskelfasern die als inneres Perimysium bezeichneten Verlängerungen sendet. Als Befestigungspunkte der Muskelfasern des Herzens gelten die fibrösen Ringe an den Mündungen der Vorhöfe in die Ventrikel und die Sehnen der Papillar-Muskeln. Das Perimysium ist reichlich mit Blut- und Lymphgefässen versehen. *Hyrtl* hat entdeckt, dass das Herz vieler niederer Wirbelthiere, z. B. des Frosches aller Blutgefässe bar ist und deren Stelle buchtige Verlängerungen der Herzhöhlen einnehmen; das Endocardium und Pericardium hingegen besitzen ein Capillar-System mit weiten Maschen. Nach demselben Forscher besteht das Herz der Reptilien und der meisten Fische aus zwei scharf getrennten Muskellagern, von welchen das innere kleine Blutgefässe, das schmale äussere dagegen ein wohl entwickeltes Capillar-System aufweist.

Das Endocardium besteht aus einer Schicht fibrösen Bindegewebes, welche an verschiedenen Stellen an Breite wechselt und reichlich mit elastischer Substanz untermengt ist. Die innere Oberfläche dieser Schicht wird von einem zarten Lager grosser und flacher Endothelien bedeckt, die einer homogenen, sogenannten hyalinen Membran aufliegen. Die festen Bindegewebsvorsprünge der Klappen, welche aus den Ostienringen hervorgehen, sind gleichfalls mit Endothelien bedeckt. Nach *Gussenbauer*

findet man in den peripheren Abschnitten der Klappen an den gegen die Vorhöfe gekehrten Flächen zahlreiche ringförmige und radiäre Züge von Muskelbündeln, welche aus dem Septum der Vorhöfe hervorgehen. Das Muskellager der Vorhofwände ist übrigens viel weniger entwickelt, als jenes der Ventrikel; während die elastische Schicht unterhalb der Endothelien daselbst stark ausgeprägt erscheint. An vielen Stellen gleicht der Bau der Vorhofwände völlig jenen der grossen Arterien. Die *Purkinje*'schen Fäden im Endocardium des Rindes und anderer Thiere werden als eigenthümliche Entwicklungsformen gestreifter Muskelfasern betrachtet.

Das Pericardium ist eine Bindegewebsbildung, welche im parietalen Abschnitte aus groben, sich durchkreuzenden Bündeln; im visceralen Blatte hingegen aus zarten, derlei Bündeln besteht; die freie Oberfläche beider Blätter ist mit flachen Endothelien bedeckt. Die Geflechte der Blut- und Lymphgefässe sind im Pericardium und Endocardium weiter, als im Herzmuskel. Nach *Weil* gibt es zahlreiche Lymphgefässe in dem unterhalb des visceralen Herzbeutelblattes gelegenen Fettgewebe.

Die Nerven des Herzens gehören sowohl der markhältigen, wie der marklosen Art an. Die ersteren sind Zweige des Vagus; die letzteren solche des Sympathicus, und der Plexus cardiacus ist eine Combination beider. Die subserösen Zweige begleiten die Coronar-Gefässe in geflechtartiger Anordnung, und sind mit einzelnen oder gruppirten Ganglien-Elementen besetzt. Die Endigungsweise der Nerven im Herzmuskel ist bisher noch nicht bekannt.

2. Die Arterien. Die Gefässwände sind von mindestens 3 Schichten aufgebaut, deren innerste, die Intima, als Endothel; die mittlere, die Media aus glatten Muskelfasern, und die äussere, die Adventitia, aus Bindegewebe besteht. Diese drei Lagen stehen untereinander in sehr fester Verbindung; ihre relative Dicke wechselt mit der Grösse und Oertlichkeit des Gefässes. (S. Fig. 145.)

Die innere Hülle besteht aus flachen, kernhältigen mit dem gewöhnlichen Bioplasson-Netz ausgestatteten Endothelien, welche in der Längsrichtung der Arterie verlängert, und in der Seitenansicht spindelförmig erscheinen, indem der mittlere Theil dem Sitze des Kernes entsprechend die grösste Breite aufweist. Die trennende Kittsubstanzlage wird am besten mittelst Injection einer, mit 2% Lösung von salpetersaurem Silberoxyd gemengten Leimlösung zur Anschauung gebracht. Nach erfolgtem Auswaschen mit destillirtem Wasser und unter dem Einfluss des Tageslichtes erscheinen die Linien der Kittsubstanz dunkelbraun und von zahlreichen hellen, queren Linien durchbrochen, welche (s. Seite 131) den verbindenden Fädchen der lebenden Materie (den sogenannten „Stacheln“ oder „Riffen“) entsprechen. Nicht selten begegnet

man längs den braunen Linien der Kittsubstanz dunkelbraunen Punkten oder zarten Ringen, welche an verschiedenen Stellen an Zahl beträchtlich schwanken, die sogenannten Stomata und Stigmata.

In den kleinsten Arterien, den Arteriolen befindet sich unterhalb der Endothelien eine überaus zarte structurlose Membran. Beide zusammen haben einen wellenförmigen Contour und die Kittsubstanz ein zickzackförmiges Aussehen, was augenscheinlich auf der Contraction des mittleren, oder Muskellagers beruht. In grösseren Arterien findet man die structurlose Membran beträchtlich breiter und gefenstert, nämlich mit zahlreichen, unregelmässig vertheilten Löchern versehen; in noch grösseren Arterien wird die gefensterte Membran durch ein dichtes Netz elastischer Fasern ersetzt. In den grössten Arterien trifft man unterhalb des Endothels zwei mehr oder weniger ausgeprägte Schichten; die innere ist die eigentliche hyaline oder elastische Membran, die äussere ein Netzwerk elastischer Fasern.

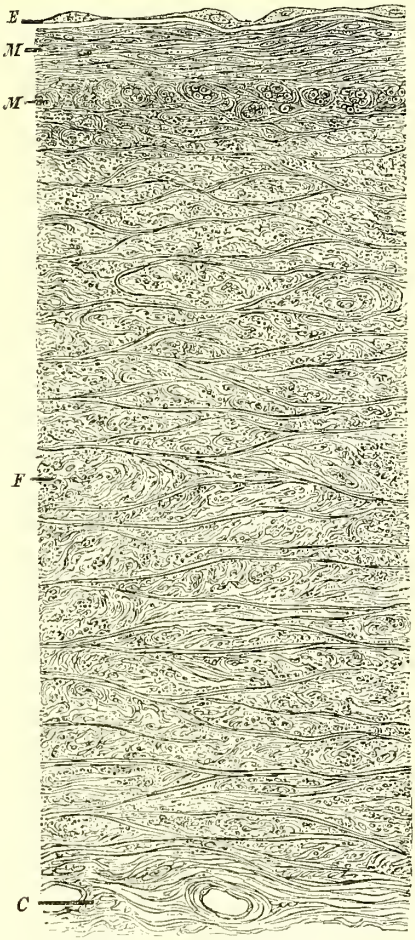

Fig. 145. Wand der äusseren Carotis des Menschen. Querschnitt.

E Endothelialschicht, darunter eine hyaline, sogenannte elastische Membran; *MM* glatte Muskelfasern im Längs- und Querschnitt; *F* dichtes fibröses Bindegewebe mit einem Netzwerk breiter, elastischer Fasern; *C* lockeres, mit capillaren Blutgefässen versehenes Bindegewebe. Vergr. 200.

Die mittlere Hülle besteht aus glatten, spindelförmigen Muskelfasern, welche in den End-Arteriolen nur in einer, um das Gefäss gewickelten Schicht auftreten. In Längsschnitten der Arteriolen erkennt man diese Fasern ganz leicht an deren längs der Wand, nach aussen vom Endothel aufgestellten Reihe von Querschnitten. Der Kern der spindelförmigen Muskelfaser, in Stirnsicht stäbchenförmig, wird in Querschnitten nur dann sichtbar, wenn der mittlere, breiteste Abschnitt der Spindel getroffen ist. Mit Zunahme des Kalibers der Arterie sind auch die Muskelspindeln zahlreicher, und in den grösseren Arterien

schon überaus reichlich vorhanden. Hier erscheint nebst einer Längslage von Spindeln auch noch eine circuläre Lage nach innen zu, und letztere ist in der Regel viel stärker entwickelt, als erstere. In der mittleren Hülle der grösseren Arterien sind die Bündel der glatten Muskelfasern von einander durch elastische Fasern getrennt und in den grössten Arterien sogar durch continuirliche membranöse Bildungen der elastischen Substanz, welche ihre stärkste Entwicklung in der Aorta erreichen. Hier stehen die Lamellen vorwiegend in schiefer Richtung und sind mit dem elastischen Netz oberhalb und unterhalb des Muskellagers in continuirlicher Verbindung.

Nach *C. Toldt* fehlen die Muskelfasern der Mittelschicht im Anfangsstück der Aorta, in der Lungenarterie und in den kleinen Arteriolen der Retina; in der Aorta descendens, der A. iliaca communis und der A. poplitea sind kleine Muskelbündel in schiefer und Längsrichtung mit den circulären vermengt; und in anderen Arterien (Art. renalis, lienalis, spermatica interna) kommen an der inneren Grenze des Muskellagers spärliche Längsbündel vor, welche von manchen Autoren als zur inneren Hülle gehörig betrachtet werden. Bisweilen beobachtet man in den entsprechenden Arterien verschiedener Personen leichte Unterschiede in der Vertheilung der Muskeln der mittleren Hülle.

Die äussere Hülle besteht aus fibrösem Bindegewebe, welches an Menge und Dichtigkeit in verschiedenen Gefässen beträchtlich schwankt; sie ist in den kleinsten Arteriolen nur ganz wenig entwickelt, während ihre Breite in den grössten Arterien bedeutend wird. In mittelgrossen Arterien erscheint das Muskellager gegen das Bindegewebe zu von einer hyalinen, elastischen Membran begrenzt, welche in den grossen Arterien zu einer mächtigen Schicht dichten fibrösen Bindegewebes verbreitet ist. Die Bündel dieses Gewebes durchkreuzen sich und werden an den Grenzlinien durch ein grobes, stark entwickeltes Netz oder Fachwerk elastischer Substanz gekennzeichnet. Dieses Fachwerk ist in der Nähe der Mittelschicht dichter, als gegen die peripheren Abschnitte; die letzteren enthalten Bündel glatter Muskelfasern in der Längsrichtung und übergehen allmälig in lockeres Bindegewebe, welches die sogenannte Gefässscheide darstellt und ein System von capillaren Blutgefässen, die Vasa vasorum trägt.

Die Entwickelung der Arterien wurde in meinem Laboratorium von Dr. *Jeannette B. Greene* studirt. Sie fand, dass die Arterien ursprünglich solide, von indifferenten oder embryonalen Elementen zusammengesetzte Stränge sind; später werden die mittelsten vacuolirt; andere in ein flaches Lager umgewandelt, um die künftigen Endothelien zu bilden; während die äussersten sich verlängern und eine circuläre

Anordnung einnehmen, wodurch die ersten Spuren der künftigen Muskelfasern entstehen. (S. Artikel über die menstruale Decidua.)

3. Die Schichten der Venen sind in ihrem Aufbau jenen der Arterien ähnlich; jedoch sind die elastische Substanz und das Muskelgewebe stets weniger entwickelt; zumal schwankt die mittlere oder Muskelhülle in den Venen sehr an Breite. Diese Schicht ist an den Venen der unteren Extremitäten verhältnissmässig mehr entwickelt, als an jenen der oberen. In den VV. portae, cava ascendens und hepatica ist die Muskellage nur schwach ausgeprägt, und deren Bündel von einander durch breite Bindegewebslagen getrennt. Eine vergleichsweise stark entwickelte Muskellage trifft man in den Venen des Samenstranges. (Siehe Fig. 146.)

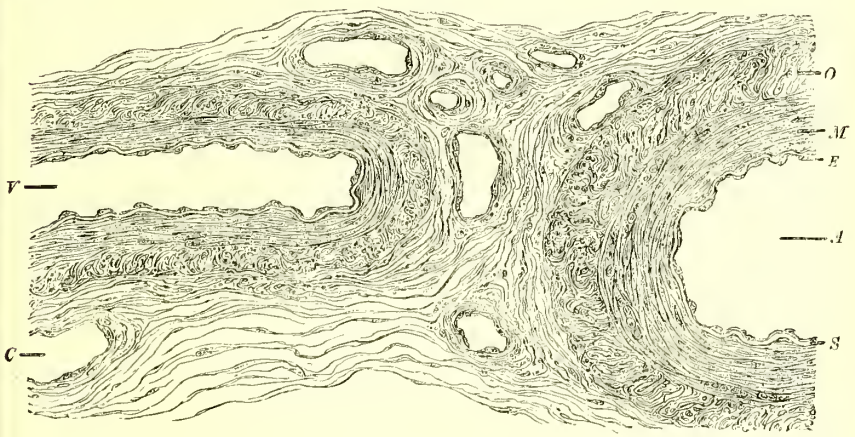

Fig. 146. Blutgefässe aus dem lockeren adventitiellen Bindegewebe des Samenstranges des Menschen.

A Arterie mit *E* der endothelialen und hyalinen Schicht; *M* Schicht glatter Muskelfasern; *O* Adventitialschicht; *V* Vene mit ganz denselben Lagen wie die Arterie; *C* capillare Blutgefässe, von einer einfachen Lage von Endothelien mit umgebendem zarten, adventitiellen, fibrösen Bindegewebe aufgebaut. Vergr. 200.

Die Muskelhülle fehlt nahezu vollständig in dem System der V. cava descendens, den Venen der Nervencentren und auch jenen der Knochen; hier wird dieselbe von zartem, fibrösem Bindegewebe, mit mehr oder weniger in kreisförmiger oder schiefer Richtung angeordneten elastischen Fasern ersetzt. Die venöse Adventitia ist gleichfalls weniger entwickelt, als die arterielle, enthält jedoch eine verhältnissmässig grössere Zahl von Längsbündeln glatter Muskelfasern, so zwar, dass in der V. portae und V. renalis diese Bündel ein nahezu continuirliches Lager erzeugen. In der Adventitial-Hülle der Venen, welche in das Herz einmünden, finden wir nahe den Mündungen eine wechselnde

Menge von gestreiften Muskelfasern in netzförmiger Anordnung, das sind Verlängerungen des Herzmuskels.

Die Klappen der Venen sind Duplicaturen der inneren Hülle mit einem, insbesondere an den convexen Oberflächen deutlich ausgeprägten elastischen Netz, und einer vollständigen endothelialen Bekleidung.

Die Schwellkörper sind Venen oder venöse Buchten mit stark wechselnden Lichtungen reichlich mit einander anastomosirend; sie werden von einer dichten Bindegewebskapsel eingehüllt, welche zwischen die Venen zahlreiche Fortsätze sendet, und zum Theil reichlich mit glatten Muskelfasern versehen ist.

Man kann in mikroskopischen Präparaten die Arterien von den Venen dadurch unterscheiden, dass die ersteren fast immer leer erscheinen, oder nur einige wenige rothe Blutkörperchen enthalten, während die Venen in der Regel mit Blut erfüllt sind. Ueberdies findet man die Arterien contrahirt, deren innerste Schicht wellenförmig oder gerunzelt, während die Venen am inneren Umfange mehr oder weniger glatt erscheinen. Die Wand einer Arterie ist wegen des starken Muskellagers stets breiter, als jene der Vene; und die Muskeln sind sowohl im Längs-, wie im Querschnitte in ersteren deutlicher ausgeprägt, als in letzteren. An Querschnitten von Venen kann man häufig auch die Querschnitte der Längsmuskelbündel erkennen. Ein weiterer Unterscheidungspunkt für den Fall, dass sowohl die Arterie, wie die Vene eine deutlich ausgeprägte Muskelschicht besitzt (s. Fig. 146) ist, dass die Arterie ein kreisförmiges oder mässig oblonges, die Vene hingegen ein deutlich oblonges, oder unregelmässiges, zusammengedrücktes, oder stundenglasförmiges Kaliber aufweist. Die Adventitialhülle ist in Arterien gleichfalls breiter, als in Venen, obgleich beide die ernährenden Blutgefässe, die Vasa vasorum tragen können.

4. Die Capillaren bestehen aus einer einfachen endothelialen Wand. Ihre geflechtartige Anordnung wird am besten durch Injection einer gefärbten, erstarrenden Gelatinemasse zur Anschauung gebracht. Die Dichtigkeit des Gefässnetzes wechselt in verschiedenen Theilen und Organen des Körpers ganz beträchtlich; das dichteste Netz findet man in den Lungen, das dichteste und zugleich breiteste Netz in der Leber. In letzterem Organ weisen die Kaliber der Gefässe stark ausgeprägte Schwankungen, selbst in vergleichsweise kleinen Bezirken der Leberläppchen auf; dies ist wahrscheinlich auf einem Unterschiede des Durchmessers der Leberepithelien in verschiedenen Stadien ihrer Thätigkeit begründet. Auch in den Nieren unterliegen die Capillaren in ihrem Umfange starken Schwankungen, so zwar, dass manche derselben — die sogenannten Vasa recta — die Grösse von Venen erreichen.

S. Stricker hat die Thatsache zuerst festgestellt, dass die Wand der Capillaren auf vitalen Eigenschaften, insbesondere mit Contractilität ausgestattet ist; vor ihm wurden die Wände der Capillaren als elastische Membranen angesehen. Niemand, der Capillaren unter verschiedenen Bedingungen und an verschiedenen Plätzen genau studirt hat, wird bezweifeln, dass während des Lebens die Endothelwand je nach dem Grade der Contraction, der functionellen Thätigkeit des Organs und dem Alter des Individuums, ganz auffallende Unterschiede zeigt. Diese werden aber durch Injection gefärbten Materiales von aussen, wie sich das von selbst versteht, zum grössten Theile verwischt. Die capillaren Blutgefässe sind keineswegs permanente, unveränderliche Bildungen. sondern entstehen und schwinden je nach der Nothwendigkeit ihrer Lebensthätigkeit; sie gehen ursprünglich aus Bindegewebe hervor, und fallen in dieses eventuell wieder zurück. Dass mit zunehmendem Alter z. B. eine Anzahl von Capillaren zu Knochengewebe umgewandelt wird, habe ich schon früher (s. Seite 244) gezeigt, und ähnlichen Vorgängen begegnet man in allen Varietäten des Bindegewebes.

Sämmtliche Capillaren werden allseitig von einem hellen Saum umgeben, welcher zur Verbindung der Wand des Capillargefässes mit dem umgebenden Gewebe von zarten Fädchen der lebenden Materie durchbrochen erscheint. Dieser mit Flüssigkeit erfüllte, perivasculare Raum wurde irrthümlicher Weise als ein Lymphraum beschrieben, weil es gelang, durch parenchymatöse Injection in denselben gefärbte Flüssigkeiten einzutreiben; derlei Räume bestehen jedoch um alle Bioplasson-Bildungen und alle Territorien des Bindegewebes (s. Seite 137), ohne dass sie mit dem Lymphgefässsystem in unmittelbarer Verbindung stünden. Ich werde später besprechen, dass gelungene Injectionen die Anwesenheit einer endothelialen Auskleidung in den Lymphcapillaren geradeso, wie in den Blutcapillaren nachgewiesen haben, und da beide sowohl für die flüssigen, wie festen Bestandtheile des Blutes und der Lymphe durchgängig sind, erscheint die Annahme von Lymphscheiden um die Blutgefässe herum von vornherein als überflüssig. Längs den Capillaren, welche nahe an Arterien oder Venen liegen, trifft man häufig ein continuirliches Lager von zartem fibrösem Bindegewebe, welches man als die capillare Adventitialhülle bezeichnet: eine deutliche Hülle dieser Art besteht um sämmtliche Capillaren des centralen Nervensystems, und wurde von *His* als Lymphscheide aufgefasst, während nach *Boll* keine Nothwendigkeit vorliegt, diese Hülle, die man durch parenchymatöse Injection allerdings deutlich darstellen kann, als Lymphscheide zu bezeichnen.

In der Nähe von Capillaren, insbesondere im lockeren Bindegewebe begegnet man häufig grob granulirten Plastiden, *Waldeyer*'s

„Plasmazellen", deren Bedeutung noch nicht völlig aufgeklärt ist. Hier liegt übrigens der Bezirk der stärksten Ernährung, wo die ersten und auffallendsten Veränderungen bei der Entzündung aufzutreten pflegen.

Nach Injection einer Lösung von salpetersaurem Silberoxyd zeigen die Capillaren an vielen Stellen ein verlängertes Gerüst brauner Kittsubstanz mit einer Anzahl von Stomata und Stigmata. Die flachen Endothelien sind am breitesten in deren mittlerem Abschnitte, woselbst der Kern liegt, und weisen deshalb sowohl in Längs- wie in Querschnitten der Capillaren die Spindelform auf; in ersteren jedoch nur dann, wenn das Capillarrohr contrahirt und verengert ist. In vielen Fällen lässt sich übrigens gar kein Endothel, selbst nicht mittelst der Silberfärbung nachweisen, und das Rohr erscheint als eine continuirliche Lage von Bioplasson, hier und da mit leichten Anschwellungen. Dies wird durch die von der Entwicklung der Capillaren abhängigen Thatsachen vollauf begreiflich.

In den Wänden der Capillaren hat man mittelst der Goldfärbung häufig marklose Nerven nachgewiesen; sie erscheinen in Gestalt eines feinen, körnigen Netzwerkes, und verlaufen in der Kittsubstanz zwischen den Endothelien gerade so, wie in der Kittsubstanz der Epithelien. (S. Seite 335, Fig. 141.)

Eigenthümliche Gefässbildungen sind die Steiss- und Carotis-„Drüsen" und die Plexus chorioidei. Sie bestehen aus Knäueln gewundener Capillargefässe mit bläschenförmigen, kolbigen oder halbkugeligen Verlängerungen, häufig im Inneren ausgehöhlt und mit der Lichtung des Gefässes im Zusammenhange. Weder die sogenannte Steiss- noch die Carotisdrüse gehören zu den epithelialen oder Drüsenbildungen, weshalb die Bezeichnung „Drüse" für dieselben eine ganz falsche ist. *C. Langer* hat in der Schleimhaut des Gaumens und Rachens von Fröschen hohle, halbkugelige Verlängerungen der Capillaren entdeckt, welche mit der Lichtung des Capillarrohres durch einen schmalen Stiel in Verbindung stehen; er betrachtet diese Bildungen, die ich aus eigener Anschauung seiner Präparate kenne, als den capillaren Schlingen-Aequivalent.

Entwicklung der Capillaren. *S. Stricker* wies 1865 nach, dass die Capillaren ursprünglich solide, mit der Wand eines schon gebildeten Capillarrohres zusammenhängende Stränge, oder sólide, kolbenförmige Auswüchse dieser Wand sind. Die Stränge oder Kolben werden später ausgehöhlt, vacuolirt und schliesslich die ursprünglich solide Capillarwand zu Endothelien differenzirt.

Meine eigenen Beobachtungen bestätigen diese Entdeckung *Stricker*'s. Ich habe derlei solide, kolbenförmige Bildungen in der Mitte von Markräumen gesehen, welche nach der Rückkehr des Knorpelgewebes zu seinem Embryonalzustand neu entstanden waren (s. Seite 254); ich habe ferner gesehen, dass die vorerst soliden kolben- oder strangförmigen

Bildungen vacuolirt werden, selbst bevor eine Verbindung mit älteren Blutgefässen hergestellt war, und dass in der Vacuole unveränderte Massen von Bioplasson zurückbleiben, welche ich als Hämatoblasten bezeichnete, indem sie künftige rothe Blutkörperchen darstellten. Ich habe zahlreiche ähnliche Beobachtungen auch beim Studium des Entzündungs-Processes in verschiedenen Arten des Bindegewebes gemacht, die alle darauf hinweisen, dass das Capillargefäss, zuerst eine solide Masse von Bioplasson, durch Vacuolirung ausgehöhlt wird, während einzelne Bioplassontheilchen mit Hämoglobin versehen und somit zu fertigen Blutkörperchen umgestaltet werden. Schon 1873 behauptete ich, dass wenn eine Umwandlung eines Gewebes in ein anderes entweder als normaler Vorgang oder als das Ergebniss von Entzündung stattfindet, gleichzeitig auch immer eine Neubildung von Blutgefässen und Blutkörperchen, als ein Theil des Processes Platz greift. Die Wand des neugebildeten Capillarrohres ist vorerst solid, in anderen Worten, das Bioplasson befindet sich in seinem Jugendzustande; später zerspaltet sich das solide Bioplasson in ein Netzwerk, wobei centrale unveränderte Massen, die man als Kerne bezeichnet, zurückbleiben. In einer gewissen Entfernung von den Kernen, demnach an der Periphorie der Plastiden, bildet sich die Kittsubstanz, obgleich diese, vermöge der Anwesenheit verbindender Fädchen („Stacheln“) die einzelnen Endothelien niemals vollständig in individuelle „Zellen“ abtheilt. Auf diese Weise bleibt die Wand des Capillarrohres selbst nach vollendeter Bildung von Endothelien ein ununterbrochenes Lager von lebender Materie, welches mit den Eigenschaften der Contractilität, der Fähigkeit zuerst im Entzündungsprocesse auszuwachsen, begabt ist. In der Rückbildung der Capillaren wird zuerst das hohle Bioplasson wieder solid, zerfällt dann zu Markelementen und gibt schliesslich zur Entstehung von Bindegewebe Anlass, aus welchem unter allen Umständen die Capillaren hervorgingen.

Th. Schwann[1]) hat in der Keimhaut des Hühnereies, 36 Stunden nach der Bebrütung Zellen gefunden, welche durch Verlängerung in verschiedenen Richtungen sternförmig geworden. Er nannte sie die Capillar-Gefässzellen und betrachtete die Blutkörperchen als junge, in der Höhle der Gefässzelle entstandene Zellen.

C. Rokitansky[2]) wusste, dass in gewissen pathologischen Vorgängen, insbesondere in wachsenden Carcinomen, innerhalb röhren- oder kolbenförmig gewordener Zellen Blut entsteht. Die Verlängerungen der Zellen betrachtete er als beginnende Neubildung von Blutgefässen. Er behauptete auch, dass im Entzündungsprocesse eine sogenannte insulare Bildung von Blut stattfinde.

S. Stricker[3]) wies nach, dass die Capillarröhre ausgehöhltes, mit vielen

[1]) „Mikroskopische Untersuchungen“ etc. 1839.

[2]) Handbuch d. allg. pathol. Anatomie. 1846.

[3]) „Studien über den Bau und das Leben der capillaren Blutgefässe“. *Sitzungsber. der Wiener Akad. d. Wissensch.* 1865.

Lebenseigenschaften ausgestattetes Protoplasma sei; dass ein solider, einen Fortsatz des Capillar-Gefässes darstellender Faden später hohl werde; dass im Schwanze der Kaulquappe mit rothen Blutkörperchen erfüllte Gefässe vorhanden seien, welche an beiden Enden in überaus dünne, solide, fadenförmige Fortsätze ausgezogen erscheinen.

E. Klein[1]) zeigte, dass in der Keimscheibe des Hühnerembryo in der ersten Hälfte des zweiten Bruttages einzelne Elemente des mittleren Keimblattes Vacuolen aufweisen. Diese wären die ersten Bildungen von Blutgefässen, und von deren protoplasmatischen Wänden werden zum Theil gefärbte, zum Theil ungefärbte Massen abgeschnürt — die Blutkörperchen. In anderen, gelegentlich vielkernigen Zellen desselben Keimblattes beobachtete er im Centrum eine endogene Neubildung von Blutkörperchen, während die Peripherie der Zelle zur endothelialen Gefässwand umgestaltet wurde.

Meine eigenen Untersuchungen[2]) führten zur Behauptung, dass das lebende Protoplasma in dem als „hämatoblastisch" bezeichneten Zustande, welcher dem Jugendzustande in der Entwicklung entspricht, das Material liefert, aus welchem sowohl die rothen Blutkörperchen, wie auch die Wände der Blutgefässe hervorgehen.

Das Lymphgefässsystem.

In den letzten 15 Jahren sind viele irrthümliche Ansichten, bezüglich des Lymphsystems entstanden, und zwar auf Grundlage der zum Studium angewandten Methode, nämlich der „parenchymatösen Injection" gefärbter Flüssigkeiten. Man stach in die Gewebe nach Willkür, und presste die Flüssigkeiten mit der Spritze ein; aber die auf diese Weise gewonnenen Resultate und Ansichten sind wohl werth, der Vergessenheit anheimzufallen. Andererseits wurde durch *Teichmann*, *Langer*, *Sappey* u. A. mittelst sorgfältiger Injectionen der Lymphgefässe selbst auf das bestimmteste nachgewiesen, dass das System der Lymphgefässe ein geschlossenes ist, geradeso, wie jenes der Blutgefässe. In den Lymphganglien, insbesondere den Lymphfollikeln, in der Milz, und in dem, unrichtiger Weise als „adenoides Gewebe" bezeichneten Lymphgewebe im Allgemeinen bestehen wahrscheinlich keine geschlossenen Lymphgefässe. Die Schwierigkeiten, die Lymphgefässe durch Injection klar darzustellen, kennt man als sehr gross, denn erstens sind deren Wände ungemein zart und durchsichtig; zweitens ist der Inhalt selbst ein farbloser; und drittens sind die Klappen wie in den Venen der injicirten Flüssigkeit im Wege.

Die Lymphgefässe erzeugen ein Netz, welches durchschnittlich weiter ist, als jenes der Blutgefässe, und an den peripheren Verzweigungen ausser Schlingen, auch zugespitzte oder kolbenförmige Endigungen

[1]) „Das mittlere Keimblatt in seinen Beziehungen zur Entwicklung der ersten Blutgefässe und Blutkörperchen im Hühnerembryo". *Sitzungsber. d. Wiener Akad. d. Wissensch.* 1871.

[2]) „Ueber die Rück- und Neubildung von Blutgefässen im Knochen und Knorpel". *Wiener med. Jahrbücher.* 1873.

aufweist. Ueberdies sind die Lymphgefässe durch unregelmässige Erweiterungen und Ausbuchtungen gekennzeichnet, und verlaufen entweder parallel mit den Blutcapillaren, oder auch ganz unabhängig von letzteren. Sie existiren geradeso wie die Blutgefässe ausschliesslich nur in Bindegewebsbildungen. Die Wände der Lymphcapillaren werden von einer einfachen, endothelialen Schicht hergestellt, deren Elemente in der Regel grösser sind als jene der Blutgefässe; häufig ist überhaupt keine andere Hülle vorhanden, und die Lymphcapillaren können dann den Eindruck erzeugen, sie wären in dem umgebenden Gewebe einfach ausgehöhlt und von diesem unterstützt. Die Lymphcapillaren haben keine Klappen; diese treten erst in den Sammelröhren auf, wodurch Einschnürungen entstehen, während dicht oberhalb der Klappe im centralen Abschnitte die Lichtung erweitert ist. Die Sammelröhren begleiten die Arterien häufig in Gestalt eines Netzes, welches man auch um die Venen, wenngleich in schwächerer Entwicklung antrifft. Die grösseren Sammelröhren zeigen ein zartes elastisches Lager dicht oberhalb der Endothelien, und mit Zunahme des Kalibers des Lymphgefässes nimmt diese Hülle den Charakter eines fibrösen Bindegewebes mit eingestreuten glatten Muskelfasern an. Eine deutliche Schichtung der Wand ist erst dann bemerkbar, wenn das Lymphgefäss im ausgedehnten Zustande einen Durchmesser von 0·8—1 Mm. besitzt (*C. Toldt*). Hier lassen sich nun drei Schichten, ähnlich jenen der Blutgefässe nachweisen: die innerste ist die endotheliale mit einem unterliegenden zarten, gewöhnlich von zahlreichen elastischen Fasern durchsetzten Bindegewebe; die mittlere Schicht wird von circulären, glatten Muskelfasern aufgebaut, und nach innen von diesen findet man bisweilen auch Längsfasern; die äusserste Schicht besteht aus Bindegewebe mit eingestreuten Bündeln glatter Muskelfasern. Das Netz der elastischen Fasern liefert im Ductus thoracicus eine verhältnissmässig breite Lage, und hier sind auch die schiefen Muskelbündel der Adventitialhülle am deutlichsten ausgeprägt.

In den niederen Wirbelthieren findet man die Lymphgefässe häufig zu Buchten erweitert, welche zum Theile unter der Controle von Muskeln stehen, und von *J. Müller* als „Lymphherzen" bezeichnet wurden. Viele dieser Lymphsinus münden direct in grössere Venen. Bei den Säugethieren ist das Vorkommen solcher Lymphbuchten zweifelhaft, obgleich man ziemlich allgemein die Ansicht hegt, dass die Lymphfollikel im Dünndarm der Kaninchen von solchen Buchten umgeben werden.

v. Recklinghausen hat entdeckt, dass die Peritonealhöhle am sehnigen Centrum des Zwerchfells in unmittelbarer Verbindung mit dem Lymphsystem steht. Das Peritoneum ist über die grossen Lymphgefässe dieses Abschnittes gespannt und von verhältnissmässig kleinen

Endothelien bedeckt, deren Kittsubstanz mehr oder weniger dicht von kleinen Oeffnungen — Stomata und Stigmata — durchbrochen erscheint.

Die Kerne der Endothelien sind um die Stomata in Gestalt eines Kranzes angeordnet, und grössere Stomata werden sogar von einem Kranze sehr kleiner, aber regelmässiger Endothelien umgeben. Gelöste oder feinkörnige Farbstoffe, wenn in die Bauchhöhle gespritzt, gelangen durch diese Oeffnungen direct in die Lymphgefässe des Zwerchfells. (*C. Ludwig* und *Schweigger-Seidel.*)

Die Methode von *Ludwig* und *Schweigger-Seidel* („Arbeiten aus der physiologischen Anstalt zu Leipzig", 1867) besteht in Folgendem: Man eröffnet die Bauchhöhle eines den Verblutungstod gestorbenen Kaninchens, befestigt die V. cava, die Aorta und die Speiseröhre mittelst einer gemeinsamen Ligatur an die Wirbelsäule und theilt den Körper des Kaninchens durch einen Schnitt unterhalb des Zwerchfells in zwei Hälften. Die obere Hälfte wird, den Kopf abwärts, suspendirt, so dass das Zwerchfell eine Becherform annimmt. In diesen Becher giesst man eine gewisse Menge von in Wasser gelöstem Berlinerblau und hebt und senkt das Zwerchfell mittelst künstlich eingeleiteter Athmungsbewegungen mehrere Minuten lang. Hierauf wird die Peritonealfläche des Zwerchfells abgewaschen und darüber Alkohol gegossen, um das Berlinerblau unlösbar zu machen und die Gewebe zu fixiren. Nach Ausschneidung des Zwerchfells zeigt der Centraltheil der Peritonealfläche weisse sehnige Züge, welche blaue Züge begrenzen. Die letzteren sind die grösseren Lymphgefässe und die genannten Forscher betrachteten dieselben als Lymphspalten zwischen den sehnigen Bündeln. An der Pleuralfläche sieht man ein durch Injection blau gefärbtes Netz von Lymphgefässen und kann die kleinen Gefässe allmälig in grössere hinein verfolgen. Die gefärbte Flüssigkeit ist in die Lymphgefässe durch Oeffnungen des das Centrum tendineum des Zwerchfells bedeckenden Bauchfells eingedrungen. Die hier vorhandenen, von kleinen kugeligen Elementen umgebenen Stomata hat *Ranvier* als „Lymphbrunnen" bezeichnet.

Dybkowski wies ähnliche Oeffnungen auch in der Endothelhülle des parietalen Brustfells nach, und zwar sind dieselben ausschliesslich auf die Intercostalräume beschränkt, während sie an der die Rippen bedeckenden Pleura fehlen. Durch Injection gefärbter Flüssigkeiten in den Brustfellsack erhielt er ähnliche Resultate, wie am Bauchfell. Die dem Endothellager nächst gelegenen Lymphgefässe sind an allen genannten Oertlichkeiten durch ein Endothel gekennzeichnet, dürfen deshalb nicht einfach als Gewebsspalten angesprochen werden. Die Behauptung *v. Recklinghausen*'s, dass das Bindegewebe von wandungslosen Räumen und Kanälen durchsetzt sei, welche er als die Wurzeln des Lymphgefässsystems betrachtete, ist, wie ich im Kapitel über das Bindegewebe bereits besprochen habe, eine irrthümliche. Jeder, mittelst Silbertinction sichtbar gemachte Raum enthält einen Bioplassonkörper, wie man das durch Goldfärbung nachzuweisen vermag. Die anscheinende Verbindung zwischen den „Saftkanälchen" des Bindegewebes und den eigentlichen Lymphgefässen, wie dieselbe in Silberpräparaten, wenn

auch selten, zur Anschauung kommt, wird durch die Thatsache erklärlich, dass weder die Bioplassonkörper noch die Lymphgefässe die Silberfärbung annehmen. Alle Beobachter stimmen übrigens darin überein, dass an der Peripherie der Bindegewebskörperchen und jener der Territorien schmale, mit Flüssigkeit erfüllte Räume existiren; wir sind jedoch durch keine einzige Thatsache berechtigt, diese Räume mit dem Lymphgefässsystem in Verbindung zu bringen.

Lymphganglien und Lymphgewebe. Diese eigenthümlichen Bildungen des myxomatösen Bindegewebes stehen mit dem Lymphgefässsystem in inniger Verbindung. Ihr anatomisches Kennzeichen ist ein zartes Reticulum, dessen Maschenräume mit Lymphkörperchen, nämlich Bioplassonkörpern erfüllt sind, welche alle Stadien der Entwicklung von kleinen, homogenen Körnchen an bis zum kernhaltigen Plastid, ähnlich den farblosen Blutkörperchen aufweisen. (S. Seite 112, Fig. 31.) Dieses Gewebe ist in den submucösen Lagern weit verbreitet, und hat seine höchste Entwicklung in ganz jungen Individuen. Es ist in zusammengebackenen Häufchen, den sogenannten Lymphfollikeln angeordnet: in den Tonsillen, im Rachen, am Zungengrunde, in der Magenwand, im submucösen Lager des Darmes, in den Lymphganglien längs der Lymphgefässe an gewissen, regelmässigen Stellen, dann in der Thymus und der Milz. Wahrscheinlich gehören auch die Schilddrüse und Nebenniere zu dieser Gruppe. Einzelne Häufchen dieses Gewebes heissen Lymphfollikel; während zusammengesetzte Bildungen von Lymphfollikeln als Lymphganglien oder Lymphknoten (fälschlich „Lymphdrüsen“) bezeichnet werden. In der Milz des Menschen sind die Lymphfollikel (die *Malpighi*'schen Körperchen) in die Länge gezogen, und stehen allenthalben mit den Arterien und Arteriolen in innigem Verhältniss.

Die Lymphfollikel sind nach der gegenwärtig allgemein herrschenden Anschauung erweiterte Betten der Lymphgefässe und werden mit dem Lymphstrom in Verbindung gesetzt entweder durch umgebende Buchten oder ein dichtes Netz von Lymphgefässen, während das Innere des Lymphfollikels selbst aller Lymphgefässe bar ist. Ueberdies wird jeder Lymphfollikel von einem reichen Blutgefässnetz umsponnen, welches eine verhältnissmässig kleine Anzahl capillarer Schlingen in das Innere des Follikels sendet, woselbst sie häufig nicht einmal das Centrum erreichen.

Die Lymphganglien werden aufgebaut: von mehr oder weniger kugeligen Lymphfollikeln, deren Verlängerungen, den Follicularsträngen und den Interfollicularzügen mit Bindegewebs-Septen, welche zwischen den erstgenannten Bildungen verlaufen. Die Follikel und Follicularstränge sind reichlich mit Lymphkörperchen, dagegen mit

einem verhältnissmässig nur zarten und spärlichen myxomatösen Netzwerk versehen; während in den Interfollicularzügen das myxomatöse oder fibröse Gewebe stark entwickelt, die Lymphkörperchen dagegen weniger zahlreich erscheinen. Ausserdem enthalten die Interfollicularzüge zahlreiche Blutgefässe, die Follicularbildungen hingegen eine verhältnissmässig geringe Zahl derselben. Die Interfollicularzüge besitzen endlich reichlich Lymphgefässe, die Follikel dagegen keine. (S. Fig. 147.)

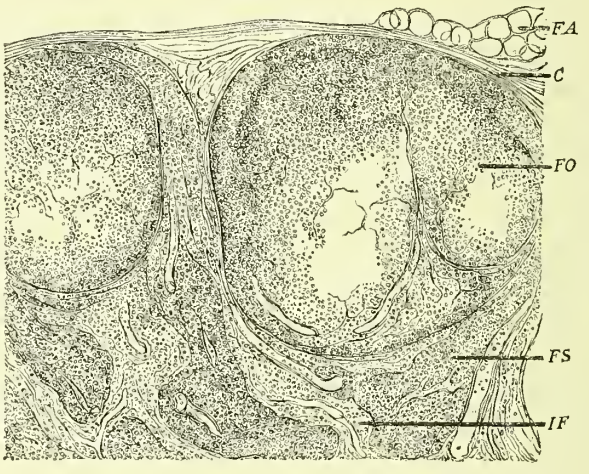

Fig. 147. Abschnitt eines Lymphganglion.

C Bindegewebskapsel, nach aussen mit Fettläppchen *FA* versehen; *FO* Lymph-Follikel; *FS* Follicularstrang; *IF* Interfollicularzug mit zahlreichen Blutgefässen. Vergr. 100.

Jedes Lymphganglion ist von einer dichten fibrösen Bindegewebskapsel eingeschlossen, deren äussere Antheile in das umgebende lockere, mit einer wechselnden Menge von Fettkugeln versehene Bindegewebe übergehen. Sowohl in der Kapsel, wie in deren gröberen Fortsätzen findet man Bündel glatter Muskelfasern, welche in den Lymphganglien des Rindes eine continuirliche Lage herstellen (*v. Recklinghausen*).

Die fibröse Kapsel sendet Verlängerungen, Septa, zwischen die Follikel, wobei sich das fibröse bald zu einem myxomatösen Bindegewebe umwandelt; das letztere ist besonders in den Interfollicularzügen gut entwickelt, an den meisten Knotenpunkten mit oblongen Kernen versehen, und trägt in seinen Maschenräumen verhältnissmässig wenig Lymphkörperchen.

Die Interfollicularzüge hüllen die Follikel ein, nämlich grosse kugelige oder birnförmige Massen von Lymphkörperchen, an der Peripherie reihenweise angeordnet und somit die sogenannte Rinde des Lymphganglion herstellend (Rindenknoten). Die kugeligen Follikel senden Verlängerungen, die Follicularstränge gegen die Mitte, das soge-

nannte Mark des Lymphganglion (Markstränge), und hier entsteht durch vielfache Vereinigung der Follicularstränge ein grobes, von den umgebenden Interfollicular-Zügen mehr oder weniger deutlich abgesetztes Netz. Der Absehnitt des Lymphganglion, wo die Lymphgefässe auftreten, ist durch eine vergleichsweise dichte Bindegewebsbildung ausgezeichnet, in welcher verlängerte Räume eingeschlossen sind; diese Bildung wurde von *His* Hilusstroma genannt. Man weiss, dass die Bindegewebsbalken die Träger der Lymphgefässe sind, welche mit den Lymphräumen oder Buchten um die Follikel und in den Follicularsträngen in offener Communication stehen. Alle diese Räume sind von einer einfachen Endothelschicht bekleidet, und stehen auch mit den Maschenräumen des myxomatösen Reticulum in Verbindung. Wie oben erwähnt, enthalten die Maschenräume des Netzes in den Interfollicularsträngen verhältnissmässig wenig Lymphkörperchen, während die Maschen des überaus zarten Netzes der Follikel und Follicularstränge mit Lymphkörperchen strotzend erfüllt erscheinen.

Zwei oder mehr zuführende Lymphgefässe dringen an einem Pole in das Lymphganglion ein und zerfallen in eine Anzahl von Aesten, deren Endothel auch die Bekleidung der Lymphbuchten liefert; die letzteren vereinigen sich zu den von *Toldt* „terminale Lymphsinus" genannten Buchten. Aus diesen entstehen zwei oder mehr wegführende Gefässe, welche durch Anastomosen allmälig an Zahl abnehmen.

Die Arterien betreten das Ganglion sowohl an der Peripherie, wie im Hilus. Ihre Aeste nehmen die Mitte der Interfollicularzüge, demnach die Bindegewebssepta ein, die letzteren enthalten auch capillare Blutgefässe, sämmtlich mit einer deutlichen Adventitialhülle versehen.

Die Arteriolen erzeugen ein weites capillares Netzwerk, welches die Follikel und Follicularstränge durchzieht, und den die Arterien begleitenden Venen Ursprung gibt. Das capillare System der Follikel und Follicularstränge ist bis zu einem gewissen Grade von jenem der Interfollicularzüge unabhängig. Die Capillaren der Lymphganglien gestatten den Durchtritt von in die Arterien injicirten gefärbten Flüssigkeiten mit grosser Leichtigkeit; jedoch kennt man den Grund dieser Erscheinung noch nicht.

Der Thymuskörper ist ein speciell dem Fötalleben zukommendes Lymphganglion. Derselbe erreicht seine höchste Entwicklung während der ersten 2 Lebensjahre, bleibt dann bis zum 10. Jahre stationär, und hat zur Zeit der Pubertät seinen follicularen Bau nahezu vollständig eingebüsst. Die zarte fibröse Hülle der Thymus sendet zahlreiche Verlängerungen in das Innere des Körpers, wodurch dieser ein mehr oder weniger deutliches lappiges Aussehen erhält. Die Follicularbildungen sind in der Thymus weniger deutlich, als in anderen Lymph-

ganglien, und erscheinen an der Peripherie eines Läppchens stärker angehäuft, als in dessen Centrum. Zahlreiche kleine Arterien dringen in den Thymuskörper an dessen ganzem Umfange ein; einige grössere an dessen hinterem Abschnitte. Der Verlauf der Lymphgefässe im Inneren der Thymus ist nicht bekannt. Zur Zeit ihrer Rückbildung erscheinen eigenthümliche, concentrisch geschichtete Körperchen (*Hassal*), welche den Amyloidkörperchen des Gehirns sehr ähnlich sehen; anscheinend entwickeln sich dieselben von den Wänden der Capillaren, wahrscheinlicher Weise von deren Endothelien.

Die Schilddrüse weist in den frühesten Perioden der Embryonal-Entwicklung einen Drüsenbau auf, indem sie aus mit cubischem Epithel bekleideten Acini besteht; letztere sind jedoch allerseits geschlossen, und lässt sich nirgends ein Ausführungsgang nachweisen. Dieser Körper ist aller Wahrscheinlichkeit nach eine Verlängerung des äusseren Keimblattes. Zur Zeit der Geburt ist der epitheliale Bau häufig noch gut erhalten; früher oder später jedoch werden die Epithelien in indifferente oder embryonale Körperchen umgewandelt, welche alle Eigenthümlichkeiten der Lymphkörperchen aufweisen. Wir begegnen kleinen, homogenen Klümpchen, ferner grösseren vom Umfange und dem Bau von Kernen, endlich noch grösseren, kugeligen, kernhaltigen Plastiden. Gleichzeitig mit dieser Rückkehr zum Embryonalzustande gehen selbst schon im Kindesalter viele Lymphkörperchen zu Grunde und werden in eine homogene, klebrige, sogenannte colloide Substanz umgewandelt, welche in den Schilddrüsen Erwachsener nahezu constant in geschlossenen, als Alveolen bezeichneten Räumen gefunden wird. Die Lymphkörperchen sind längs der Wand der Alveolen häufig kranzförmig angeordnet; desgleichen trifft man unregelmässige Gruppen solcher Körperchen in der colloiden Masse zerstreut. Die Uebergangsstadien der Plastiden zu Colloidsubstanz lassen sich leicht verfolgen. (S. Fig. 148.)

Die Bindegewebskapsel der Schilddrüse schickt zahlreiche Verlängerungen in deren Inneres, wodurch die Wände der Alveolen entstehen. Eine auffallende Eigenthümlichkeit dieser Bildung ist die grosse Zahl von Blut- und Lymphgefässen, welche das Gerüst der Alveolen durchziehen. Man kennt die Bedeutung dieses Organs nicht.

Die Nebenniere besteht aus 2 Schichten; einer Rinden- und einer Markschicht. In der ersteren sehen wir strahlenförmige Reihen vieleckiger Körper mit allen Eigenschaften von Epithelien, welche häufig Fettkörnchen enthalten. Das Bindegewebe im Innern dieses Körpers ist eine Verlängerung der äusseren Kapsel und lässt sich auch zwischen den Reihen der vieleckigen Körper nachweisen; nahe der unteren Grenze der Rindenschicht erzeugt es ein zartes, durch wechselnde Mengen eines braunen, körnigen Pigments ausgezeichnetes Netzwerk. Das myxo-

matöse Reticulum der Markschicht enthält in dessen Maschenräumen an Grösse beträchtlich schwankende Lymphkörperchen. Sowohl im Marke wie in der Kapsel begegnet man zahlreichen ganglionären Nervenelementen (*v. Brunn*) in Verbindung mit dem Sympathicus, dessen Zweige die Nebenniere in grosser Anzahl durchziehen. Ueberdies besitzt dieses Organ eine grosse Menge von Blutgefässen. Seine Entwicklung und Function sind ein bisher ungelöstes physiologisches Räthsel.

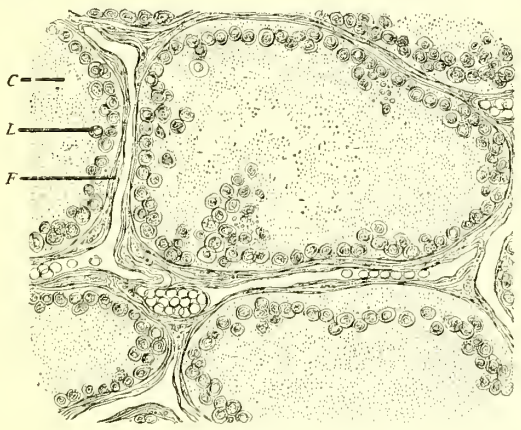

Fig. 148. Abschnitt der Schilddrüse eines Erwachsenen.

F Bindegewebsgerüst, zahlreiche Blutgefässe tragend; *L* Lymphkörperchen; *C* colloide Masse. Vergr. 500.

Die Milz ist in ihrem Bau den Lymphganglien nahe verwandt, obgleich man deren Verhältniss zum Lymphsystem nichts weniger als aufgeklärt bezeichnen kann. Ebenso wie die Lymphganglien besitzt auch die Milz eine Bindegewebskapsel mit zahlreichen Verlängerungen in die Tiefe des Organs, woselbst dieselben in ein zartes, myxomatöses Reticulum zerfallen. Die Maschenräume des Reticulum enthalten verhältnissmässig kleine Mengen von Lymphkörperchen, während diese selbst grössere kugelige oder in die Länge gezogene Anhäufungen erzeugen, ähnlich den Follikeln der Lymphganglien, die sogenannten *Malpighi*'schen Körperchen, und überdies auch verlängerte Züge, ähnlich den Follicularsträngen, die sogenannten Pulpastränge. Die Bindegewebskapsel trägt als äussere Bekleidung das Endothel des Bauchfells; bei vielen Thieren enthält sie zahlreiche Bündel glatter Muskelfasern, welche auch das Gewebe der Milz durchsetzen. Beim Menschen schwankt in diesem Organ die Menge der glatten Muskelfasern ganz beträchtlich; doch habe ich noch keine Milz untersucht, welche nicht wenigstens kleine Bündel derselben aufgewiesen hätte. Die breiten Bindegewebssepta stehen sämmtlich in Verbindung mit der äusseren Kapsel und erzeugen verzweigte und

anastomosirende Trabekeln durch die ganze Pulpa der Milz; sie tragen die Arterien und Venen, welche die Milz an verschiedenen, gewöhnlich weit von einander abstehenden Punkten betreten oder verlassen.

Die Arteriolen zeigen bei den meisten Säugethieren eine deutliche adventitielle Hülle, welche in ihrem ganzen Verlaufe mit Lymphkörperchen angefüllt ist, so zwar, dass jeder Pulpastrang in seinem Centrum von einer Arteriole durchbrochen erscheint. Beim Menschen sind die Lymphkörperchen um die Arteriolen in den Lymphfollikeln angehäuft, deren Durchmesser wechselt, und die das Gefäss entweder gleichförmig umgeben, oder einer Seite desselben mehr oder weniger excentrisch anhaften; derlei sogenannte *Malpighi*'sche Körperchen trifft man vorzüglich an der Verzweigungsstelle der Arteriola. In Säugethiermilzen, welche reich an Bündeln glatter Muskelfasern sind, z. B. in der Milz des Dachses, sehen wir Muskelbündel die Arterie begleiten und den Follikel umgeben, welcher selbst mit dem Lager von Lymphkörperchen in der Adventitia der Arterie in Verbindung steht. (S. Fig. 149.)

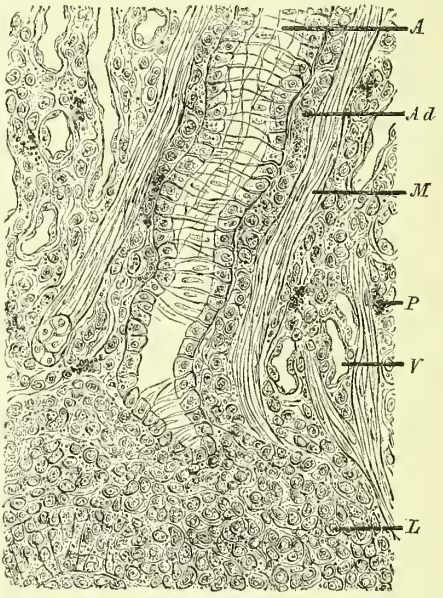

Fig. 149. Follikel aus der Milz des Dachses, in Verbindung mit einer Arterie.

L Lymph-Follikel; *A* Arterie, in den Follikel eindringend; *Ad* Adventitialhülle der Arterie mit Lymphkörperchen erfüllt; *M* Muskelzüge der Milz, welche die Arterie begleiten; *V* Blut- und Lymphgefässe im Querschnitt; *P* Pigmenthäufchen im Gewebe der Milz. Vergr. 500.

Das myxomatöse Reticulum der Pulpastränge der Milz enthält in seinen Maschenräumen Lymphkörperchen in verschiedenen Stadien der Entwicklung und vielkernige Bioplassonmassen; desgleichen eine wech-

selnde Menge von Pigmentkörnchen, entweder in den Lymphkörperchen eingestreut, oder in Gestalt dunkelbrauner oder braungelber Pigmentklümpchen angehäuft. Von der Idee ausgehend, dass die rothen Blutkörper in den Lymphkörperchen entstehen, beschreiben fast alle Autoren solche Körperchen als rothe Blutkörper enthaltend. Andere wieder stellen auf, dass diese Körper aus den Endothelien hervorgehen. Diese Ansichten sind jedoch irrthümlich, und *Johnstone* hat die Quelle nachgewiesen, aus welcher die rothen Blutkörper sowohl in den Lymphganglien, wie in der Milz hervorgehen, in letzterer insbesondere in grosser Anzahl. (S. Seite 110.) Die Bedeutung der vielkernigen Körper ist nicht bekannt, und bisher liegt kein stichhaltiger Grund vor, dieselben als die Gräber der rothen Blutkörperchen zu bezeichnen.

Die Arterien senden zahlreiche Zweige in das adventitielle Lymphgewebe und in die Lymphfollikel; schliesslich zerspalten sie sich in terminale Aeste, aus welchen zarte Capillaren für die Bindegewebssepta und die Pulpastränge entstehen. Die Venen entspringen von diesen Capillaren, und stellen Gefässe mit dünnen, endothelialen Wänden von hochgradiger Ausdehnungsfähigkeit dar (*Billroth*). Diese Gefässe durchziehen die Zwischenräume zwischen den Pulpasträngen und den Bindegewebsbälkchen, indem sie Quastenförmige Bildungen erzeugen, aus welchen schliesslich die grösseren Venen hervorgehen. Viele Forscher behaupten, dass die arteriellen Capillaren direct in die capillaren Venen übertreten, dass demnach das Gefässsystem der Milz ein allenthalben geschlossenes ist. *Weil* nimmt sogar eine directe Verbindung zwischen Arterien und Venen an. Andere glauben wieder an die Anwesenheit von Lacunen, ohne eigene Wände, welche zwischen den terminalen Capillaren und den Wurzeln der Venen eingeschaltet sein sollen. Die letztere Ansicht ist nicht hinreichend gestützt, und wenn man auch häufig in Injectionspräparaten gefärbte Felder ohne deutliche Begrenzung zur Ansicht bekommt, darf man nicht vergessen, dass die Capillaren der Milz geradeso wie jene der Lymphganglien den Durchtritt von aussen eingetriebener, gefärbter Flüssigkeiten sehr leicht gestatten. Die wichtige Frage über die Endigung und den Ursprung der Capillaren ist demnach als eine ungelöste zu betrachten.

Auch der Ursprung der Lymphgefässe ist eine vielfach discutirte Frage. *Tomsa* betrachtet die Lacunen als die Wurzeln der Lymphgefässe, weil es ihm gelang, dieselben von den Lymphgefässen aus zu injiciren. Wahrscheinlich sind aber die Verhältnisse dieselben, wie in den Lymphganglien. Neben den Lymphgefässen der Milzpulpa existiren andere in der Kapsel, und *Weil* fand in der Milz des Pferdes und Schafes zwei Lagen derselben, von denen die oberflächliche aus engen

Capillaren und weiten Maschen, die tiefe hingegen aus grossen, buchtigen Capillaren besteht, welche vielfach miteinander anastomosiren.

Die Endigungsweise der Nerven in den Lymphganglien und der Milz ist nicht bekannt.

Ich habe hier die Ansichten verschiedener Forscher in aller Kürze mitgetheilt, da ich selbst wegen Mangel genügender Untersuchungen keine bestimmte Kenntniss über den Bau der Lymphganglien und der Milz habe.

XI.

DIE ENTZÜNDUNG.

Historische Skizze. Die klinischen Eigenthümlichkeiten der Entzündung sind seit *Hippokrates'* Zeiten genau studirt worden; aber die Erklärung ihrer Erscheinungen unter dem Mikroskop ist erst in den letzten 40 Jahren versucht worden und in diesem Zeitraum durch verschiedene Phasen gegangen.

Die Ansichten über die Natur des Entzündungsprocesses haben sich mit unserer vorschreitenden Kenntniss der biologischen Thatsachen geändert und wurden dem jeweiligen Stande dieser Kenntniss angepasst. Hauptsächlich haben zwei Auffassungen dieses Vorganges die mittelst des Mikroskopes angestellten Beobachtungen beeinflusst, nämlich die Theorien der humoralen und cellularen Pathologie.

C. Rokitansky[1]), der Begründer der Humoral-Pathologie, betrachtete ursprünglich die Entzündung als eine Störung im Gefäss-System, als eine Krankheit des Blutes, dessen Mischung, die „Krasis", dem Entzündungs-Process seinen typischen Charakter aufprägen sollte. Dem Exsudate, einer aus den Blutgefässen stammenden Flüssigkeit, demnach einem modificirten Plasma des Blutes, wurde die grösste Wichtigkeit beigemessen. Das beliebteste Experiment zu jener Zeit war die Hervorrufung einer künstlichen Entzündung an der Schwimmhaut des Frosches; denn dieselbe zeigte anscheinend die ganze Reihe der für diesen Process charakteristischen Erscheinungen. Die Schwimmhaut eines lebenden Frosches wurde sorgfältig über einen Korkring ausgespannt und mittelst Nadeln befestigt, und so konnte man die Blutgefässe und den durch die vorbeischiessenden Blutkörperchen markirten Blutstrom sehr deutlich und schön sehen. Wurde nun auf die Schwimmhaut ein reizendes Agens gebracht, gewöhnlich ein Tropfen concentrirter Ammoniak-Lösung, so entstanden in dem Blutstrom auffallende Veränderungen: zuerst eine Unregelmässigkeit in der Stromrichtung, eine undulirende Bewegung; hierauf eine Verlangsamung und schliesslich ein Stillstand des Stromes innerhalb des gereizten Gefässgebietes. Diese „Stasis" wurde als die wesentlichste Erscheinung des Entzündungs-Processes betrachtet. Gleichzeitig erfolgte durch das Auftreten eines Exsudates eine Ueberschwemmung und ein Anschwellen des umgebenden Gewebes. Man bezeichnete sämmtliche neu auftretende Körperchen, sowohl die entzündlichen, wie jene des Eiters als Exsudat-Körperchen und stellte sich in Uebereinstimmung mit der von *Schwann* ausgegangenen Zellen-Theorie vor, dass alle diese Körperchen aus dem exsudirten Plasma des Blutes hervorgingen, in einer Weise, welche man

[1]) Handbuch der allgemeinen pathologischen Anatomie. Wien. 1846.

als primordiale oder Urzeugung bezeichnete, worunter man eine Neubildung von Zellen in einer Flüssigkeit verstand, welche früher keine Zellen enthalten hatte.

Die Ursache der Erweiterung der capillaren Blutgefässe, wie man dieselbe in der Stasis des Blutstromes beobachtete, war zu jener Zeit eine vielfach erörterte, aber nie befriedigend beantwortete Frage; schliesslich wurde die Ansicht von *Brücke*, dass die Capillaren nach einigen heftigen Contractionen gelähmt würden, als die wahrscheinlichste angenommen. Die neugebildeten Zellen des Ergusses sollten nach der humoral-pathologischen Anschauung sowohl zur Bildung neuer Gewebe, wie auch zum Entstehen von Eiter Anlass geben, indem man sich dachte, dass das Exsudat selbst organisirt werde und auf diese Weise die Pseudomembranen und die Hypertrophie der entzündeten Gewebe entstünden.

C. Rokitansky[1]) änderte später seine Ansichten über den Ursprung der entzündlichen Neubildung. Dieser grosse Forscher erklärte im Gegensatze zu den Anschauungen *Virchow*'s, dass bei der Entzündung die Proliferation nicht nur von den „Bindegewebszellen", sondern auch von den „intercellularen Substanzen" ausgehe; dass auch die letztere auswachse, sich vermehre und zur Neubildung Anlass gebe. Ich werde später darthun, dass diese Ansicht, obgleich zu jener Zeit nicht verstanden, vollkommen richtig ist und dass wir seit 1873 Thatsachen kennen gelernt haben, welche derselben eine feste Grundlage verleihen.

Die Theorie der Humoral-Pathologie wurde von *R. Virchow*[2]) gründlich erschüttert. Dieser Forscher behauptete zunächst, dass die Blutgefässe am Entzündungsprocesse nur geringen Antheil nehmen und begründete seine Folgerungen auf von *His* in der entzündeten Hornhaut gemachte Beobachtungen, desgleichen auf jene von *Redfern* im entzündeten Knorpel, indem keines dieser Gewebe Blutgefässe besitzt und dennoch in der Entzündung beträchtliche Veränderungen erleidet. Nach *Virchow* sollten die einzigen thätigen Theile im Bindegewebe die Zellen sein, welche durch Anziehung von Exsudat aus den Blutgefässen übermässig ernährt würden, sich hierauf vergrössern, theilen und schliesslich die entzündliche Neubildung erzeugen, aus welcher einerseits Neubildung von Bindegewebe, die Hyperplasie, anderseits die Eiterkörperchen hervorgehen. Die Theorie, dass Zellen aus einem Plasma entstünden, konnte nicht mehr aufrecht erhalten bleiben, nachdem *Virchow* gezeigt hatte, dass das Exsudat sich niemals zu einem Gewebe organisiren könne und alle neuen Zellen nothwendiger Weise Abkömmlinge früherer Zellen sein müssen. Die Neubildung von Zellen geht nach *Virchow*[3]) von dem Kerne aus, welcher sich zuerst theilt, worauf dann der Zellkörper selbst sich zu neuen Zellen zerspaltet.

Die Cellularpathologie war auf diese fundamentalen Behauptungen *Virchow*'s begründet und es kann keinem Zweifel unterliegen, dass die heutigen grossen Fortschritte in unseren biologischen Kenntnissen von diesen Anschauungen, welche allmälig die herrschenden wurden und es auch jetzt noch sind, ausgingen. Dass aber die cellularpathologischen Anschauungen nicht ganz richtig sind, werde ich später zu beweisen trachten.

J. Cohnheim[4]) veröffentlichte 1869 betreffend den Entzündungsprocess eine

[1]) „Ueber das Auswachsen der Bindegewebssubstanzen und die Beziehung derselben zur Entzündung". *Sitzungsber. d. Wiener Akad. d. Wissensch.* 1854.

[2]) „Ueber parenchymatöse Entzündung". *Virchow*'s *Archiv.* Bd. IV. 1852.

[3]) „Ueber die Theilung der Zellenkerne". *Virchow*'s *Archiv.* Bd. XI. Cellular-Pathologie. 1871.

[4]) „Ueber das Verhalten der fixen Bindegewebskörperchen bei der Entzündung". *Virchow*'s *Archiv.* Bd. XLV.

neue Theorie, welche auf der Thatsache begründet war, dass in dem blosgelegten Mesenterium des Frosches eine Auswanderung farbloser Blutkörperchen aus den Capillaren und den kleinsten Venen stattfindet. Die Geschichte der Lehre von der Auswanderung der Blutkörperchen aus den Blutgefässen ist in Kürze folgende:

Waller[1]) war der Erste, der 1846 behauptete, dass er die Auswanderung der farblosen Blutkörperchen wirklich gesehen habe. Seiner Auffassung gemäss wird die Wand des Blutgefässes im blosgelegten und ausgespannten Mesenterium und der Zunge von Kröten im Umfange eines anliegenden Blutkörperchens durchbrochen und nachdem das Körperchen ausgetreten ist, wird das hinter dem Körperchen zurückgebliebene Loch in der Gefässwand durch die „wiederherstellende Kraft" des Blutes geschlossen. Dass eine wirkliche Auswanderung stattfinde, war nur eine Folgerung *Waller*'s; ebenso die Behauptung, dass die ausgewanderten farblosen Blutkörperchen die Schleim- und Eiterkörperchen seien, welche zuerst längs der Blutgefässwände auftreten.

S. Stricker[2]) beobachtete 1865 in mit Curare unbeweglich gemachten Kaulquappen rothe Blutkörperchen, welche in der Wand des capillaren Blutgefässes so eingeklemmt waren, dass ein Theil des Körperchens innerhalb, der andere ausserhalb der Capillarwand lag und beide Theile mit einander durch einen dünnen, in der Gefässwand liegenden Hals verbunden erschienen. Er folgerte aus dieser Beobachtung, dass die rothen Blutkörperchen durch die Wand des Gefässes ohne Berstung derselben durchtreten können, in einer Weise, welche von früheren Pathologen „Diapedesis" genannt wurde.

J. Cohnheim[3]) behauptete zuerst 1867, dass eine Auswanderung farbloser Blutkörperchen thatsächlich stattfindet, indem er diese Körperchen durch die Gefässwand durchtreten gesehen hatte. Er beobachtete, dass der innere Abschnitt des Körperchens allmälig kleiner, der äussere hingegen grösser wurde, dass hierauf das Körperchen der Gefässwand mittelst eines dünnen Stieles anhing und sich schliesslich ganz von der Aussenseite der Wand abtrennte. Unglücklicher Weise kam dieser Forscher zur Folgerung, dass die Auswanderung farbloser Blutkörperchen der Hauptfactor im Entzündungsvorgange sei und die ganze Masse der Entzündungskörperchen nichts anderes sei, als eine Anhäufung solcher ausgewanderter Körper, während das Gewebe selbst zu Grunde geht und am Entzündungsvorgange keinen Antheil nimmt. Einige Schriftsteller haben diese Ansicht *Cohnheim*'s angenommen; sie sprachen wieder von einem organisirten Exsudat, worunter sie die körperlichen Elemente des Blutes verstanden, und hätten sie nur gewusst, woher die enorme Menge von Entzündungskörperchen stammt, dann hätte es für sie überhaupt keine Schwierigkeiten mehr gegeben und der ganze Process der Entzündung wäre ein klarer und höchst einfacher gewesen.

S. Stricker[4]) hat seit 1870 diesen Anschauungen von *Cohnheim* auf das schärfste widersprochen. Er zeigte, dass jede der früheren Theorien einige Wahrheiten enthielt, aber erst aus der Combination aller die Wahrheit erschlossen wird. Er bewies die Nothwendigkeit der Gegenwart von Blutgefässen und Nerven zum Auf-

[1]) *Philosophical Magazin.* Zwei aufeinander folgende Publicationen. 1846. I. S. 271 und 397; II. S. 398 u. ff.

[2]) „Studien über den Bau und das Leben der capillaren Blutgefässe". *Sitzungsber. der Wiener Akad. d. Wissensch.* 1865.

[3]) „Ueber Entzündung und Eiterung". *Virchow's Archiv.* Bd. XL.

[4]) „Studien aus dem Institute für experimentelle Pathologie in Wien". 1870, und eine Reihe von Aufsätzen von *Stricker* und seinen Schülern in *Wiener med. Jahrbücher.* 1871—1881.

treten einer Entzündung, indem er hierin mit der Theorie der Humoral-Pathologen übereinstimmte; er zeigte ferner, dass die Bindegewebskörperchen selbst sich activ am Entzündungsprocess betheiligen, indem sie anschwellen, sich theilen und zerspalten, wie den Grundsätzen der Cellularpathologie entspricht. Er hat zuerst die Richtigkeit der Hypothese von *John Hunter* erwiesen, dass die Zellen und demgemäss auch die Gewebe bei der Entzündung in einen Jugendzustand zurückkehren, in welchem die Zellen vergrössert, amöboid werden und proliferiren, während die „Intercellular-Substanz" verflüchtigt und zerstört wird. Dass eine Auswanderung farbloser Blutkörperchen bei der Entzündung wirklich stattfinde, gilt als ausgemachte Thatsache.

Stricker wusste aber nicht, dass die Grundsubstanz („Intercellular-Substanz") selbst eine grosse Menge lebender Materie enthält, und stellte daher auf, dass die Entzündungskörperchen nur Abkömmlinge der „Bindegewebszellen" und deren gröberer Fortsätze seien. Auch wusste er nicht, dass zuerst sämmtliche Entzündungskörperchen untereinander mittelst zarter Fädchen verbunden, demnach ein Gewebe bleiben, aus welchem eventuell wieder neue Gewebe hervorgehen können, und folgerichtig betrachtete er die Entzündungs- und Eiterkörperchen als völlig identisch; Entzündung und Eiterung waren für ihn gleichbedeutende Begriffe.

Im Jahre 1872[1]), als ich zuerst das Studium der Entzündung in *Stricker*'s Laboratorium in Wien unternahm, hing ich noch an der Zellentheorie und meine Deutungen der Phänomene der Entzündung waren deshalb in Uebereinstimmung mit dieser Theorie. Erst ein Jahr später veröffentlichte ich neue Entdeckungen, betreffend den Bau des „Protoplasmas" und der Grundsubstanz, desgleichen über die eigentliche Natur des Entzündungsprocesses[2]). Die Aufsätze in diesem Kapitel über die Entzündung des Bindegewebes sind zum grössten Theile eine wörtliche Wiedergabe meiner 1872 und 1873 gedruckten Abhandlungen, die ersteren in Uebereinstimmung mit der Bioplassonlehre modificirt, ohne irgend eine Veränderung der beobachteten Thatsachen. Statt des Wortes „Protoplasma" habe ich die Bezeichnung „lebende Materie" oder „Bioplasson" benützt.

Die Entzündung der myxomatösen Art des Bindegewebes ist in den folgenden Kapiteln nicht in Betracht gezogen, ich verweise bezüglich des myxomatösen Gewebes auf den Aufsatz „Pulpitis" von *Bödecker*.

1. Die Entzündung des Bindegewebes.

A. Entzündung der Beinhaut. Wenn man Knochen eines Säugethieres, — in meinen Fällen von Hunden, Katzen und Kaninchen, — durch eine Schädlichkeit künstlich zur Entzündung bringt, so ruft man in der Umgebung der verletzten Stelle in der Regel auch Entzündung des Periosts hervor. Die Erscheinungen sind identisch sowohl am verkalkten Periost, wie im nicht verkalkten, streifig-bändrigen Periostgewebe. Das Bild, welches das Periost des Schulterblattes einer

[1]) „Studien am Knochen und Knorpel". *Wiener med. Jahrb.* 1872. „Ueber die Rück- und Neubildung von Blutgefässen im Knochen und Knorpel". *Wiener med. Jahrb.* 1873.

[2]) „Untersuchungen über das Protoplasma. V. Die Entzündung der Beinhaut des Knochens und Knorpels". *Sitzungsber. d. Wiener Akad. d. Wissensch.* Juli, 1873.

älteren Katze am dritten Tage der Entzündung, an Chromsäure-Präparaten bietet, ist aus Fig. 150 ersichtlich.

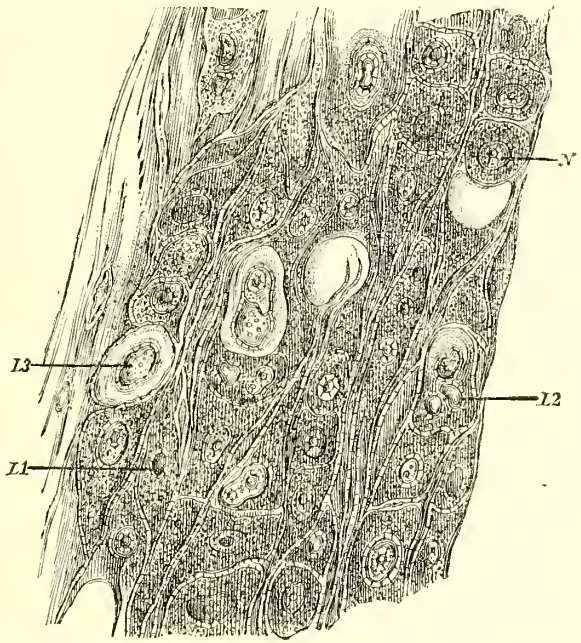

Fig. 150. Periostitis des Schulterblattes einer erwachsenen Katze, am dritten Tage der Entzündung. Chromsäurepräparat. (Publ. 1873.)

N kernhältiges Plastid; L^1 solides Klümpchen vom Aussehen eines Kernkörperchens; L^2 Plastid mit theils homogenen, theils reticulirten Bildungen, vom Aussehen von Kernkörperchen; L^3 vacuolirtes Bioplasson-Klümpchen, umgeben von einem glänzenden Saume eines homogenen Bioplasson. Vergr. 800.

Wir erkennen, dass an Stelle des streifig-bändrigen Gefüges der Beinhaut eine Summe von theils rundlichen, theils spindelförmigen, grösstentheils kernhältigen Elementen vorhanden ist, welche in rautenförmigen Feldern gruppirt erscheinen.

Die Analyse der Elemente ergibt nun Folgendes:

Einzelne Elemente enthalten je ein centrales, homogenes oder von Vacuolen durchbrochenes, gelblich glänzendes Klümpchen, oder ähnliche kleinere in variabler Anzahl; um diese Klümpchen herum liegt eine blasse, feinkörnige Zone. Andere Elemente besitzen nebst einem homogenen Klümpchen je einen blassen Kern, oder auch nur einen Kern von sehr verschiedener Grösse und von rundlicher Gestalt. Im blasenförmigen Kerne sieht man bald ein grosses, bald ein bis drei kleinere Kernkörperchen. Endlich trifft man Elemente, in welchen keine Kerne, dagegen in gewissen Entfernungen von einander eingestreute kernkörperchenähnliche Bildungen nachweisbar sind. Zwischen den rauten-

förmigen Gruppen der geschilderten Elemente liegen schmale, spindelförmige Bioplassonkörper, vielleicht auf ihrer Kante aufgestellte, flache Spindeln. Die Zwischenräume zwischen den einzelnen Elementen aller genannten Formen stellen schmale, helle Säume dar, welche sämmtlich von queren, grauen, überaus feinen Streifen durchzogen sind.

Hier ist also das Periost in Elemente zerfallen, genau ähnlich jenen, welche die Grundlage zur Entwicklung von Periostgewebe abgegeben haben.

Noch schärfer tritt dieses Verhältniss an Präparaten hervor, welche ich von einer 5-tägig entzündeten Beinhaut, nach Subcutan-Bruch der Unterschenkelknochen einer jungen, erwachsenen Katze erhalten habe. Im entzündeten Periost kann man überall noch die elastischen Streifen

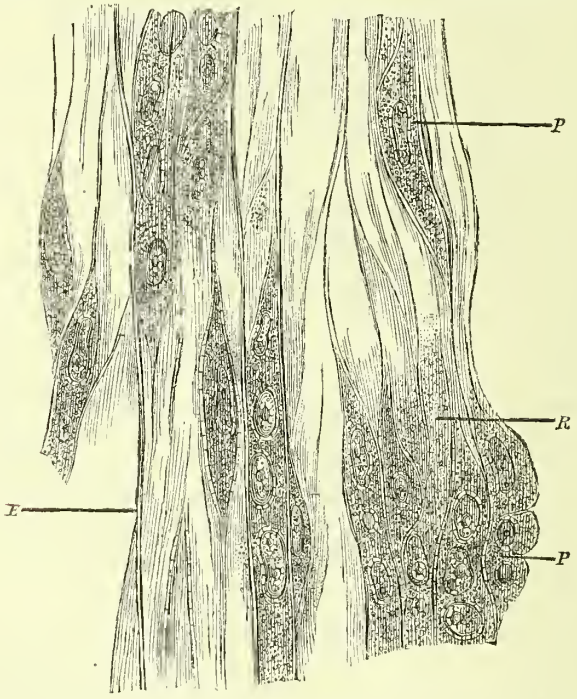

Fig. 151. Periostitis der gebrochenen Tibia einer erwachsenen Katze. Fünfter Tag der Entzündung. Chromsäurepräparat. (Publ. 1873.)

E elastischer Streifen; *PP* kugelige und kernhaltige Plastiden, aus den Periostbändern hervorgegangen; *R* Uebergang der Grundsubstanz in freies Bioplasson. Vergr. 800.

erkennen, welche das Gewebe in rautenförmige Bänder abtheilen. Manche Bänder sind aus Reihen rundlicher Elemente zusammengesetzt; andere in eine Summe von spindelförmigen Körpern aufgelöst, und wieder andere bestehen zum Theile aus solchen Körpern, zum Theilo haben sie den Charakter des Periostbandes beibehalten. Der Uoborgang von

granulirten Bioplassonkörpern in mit Grundsubstanz infiltrirte, anscheinend homogene Periostrauten ist nirgends ein jäher; vielmehr klingt das Bild von den ersteren gegen die letzteren so ab, dass sogar je eine Raute wieder theilweise blass gekörnt, theilweise grundsubstanzhältig erscheint. Die einzelnen Bioplassonkörper bieten auch in diesem Objecte ausnahmslos das oben geschilderte Verhalten. (S. Fig. 151.)

Das in Rede stehende Periost ist im Gebiete der intensivsten Entzündung an grossen Strecken in eine Anzahl rundlicher Elemente aufgelöst, die besonders dicht in der unmittelbaren Umgebung der Blutgefässe beisammen liegen. In den Feldern zwischen den Blutgefässen sind verschieden grosse Gruppen, und auch einzelne Elemente von im Chromsäure-Präparate structurlos erscheinenden Grundsubstanz-Zonen umgeben, genau so, wie man dies im normalen Markgewebe beobachten kann. Aus den Gruppen der letztgenannten Art geht, wie man im Verfolge der Veränderungen des Callus an späteren Tagen beobachten kann, Knorpelgewebe hervor.

In den Höhlen der vorwiegend streifigen Grundsubstanz sind eingebettet theils grosse, blasse, kernhältige Bioplassonkörper, theils kleinere, von Vacuolen durchsetzte, gelbliche, glänzende Klümpchen, theils eine verschieden grosse Anzahl solcher Klümpchen. Endlich gibt es sehr kleine Höhlen in der Grundsubstanz, welche nur je ein winziges, gelblich glänzendes Klümpchen enthalten. (Wegen Illustrationen s. Artikel über den „Heilungsprocess gebrochener Knochen".)

Der Bau dieses Gewebes stimmt in allen Dingen mit dem Baue des normalen Knochens überein. Nur ist in die Augen fallend, dass sämmtliche Körper und auch deren Kerne stark glänzende, gelbliche Körnchen und Gruppen solcher Körnchen, die Knotenpunkte des Maschenwerkes der lebenden Substanz, enthalten. Es entsprechen eben diese Anhäufungen von lebender Materie innerhalb des Plastids einer von mir schon früher beschriebenen Jugendform des letzteren.

Das ganze neugebildete Knorpelgewebe ist von starren, geradlinigen, glänzenden Fasern durchzogen, welche dasselbe in verschieden grosse, rautenförmige Felder abtheilen. Diese elastischen Fasern haben ursprünglich dem Periostgewebe angehört und sind vom Entzündungsprocesse unberührt geblieben. Sie sind auch noch im Gebiete des verkalkten Knorpels kenntlich und durchziehen hier anscheinend regellos sowohl die Grundsubstanz, wie auch die neu aufgetretenen Ausschmelzungsräume.

Dass die Producte des entzündeten Periosts übrigens nicht nur indifferente Markelemente und Knorpelgewebe, sondern auch rothe Blutkörper sein können, habe ich schon dargethan. Die der Blutkörper-

bildung zu Grunde liegenden Vorgänge sollen, um Wiederholungen zu vermeiden, in den folgenden Abschnitten Erörterung finden.

Seit Veröffentlichung dieser Beobachtungen habe ich ganz dieselben Veränderungen auch bei der Entzündung des fibrösen Bindegewebes der Cutis, des Pericements des Zahnes, und an vielen anderen Stellen gesehen, wie aus den betreffenden Artikeln hervorgeht. Der Vorgang war im Wesentlichen überall der gleiche. Zuerst fand eine Lösung der Grundsubstanz statt, welche zum Freiwerden und Wiederauftreten des früher in der Grundsubstanz verborgenen Bioplasson führte. Weiters entstanden durch das Auswachsen einzelner Körnchen des Bioplasson neue Elemente, deren Menge die ursprüngliche Zahl der Plastiden um ein Beträchtliches überstieg. Schliesslich, nachdem die Entzündung abgenommen hatte,

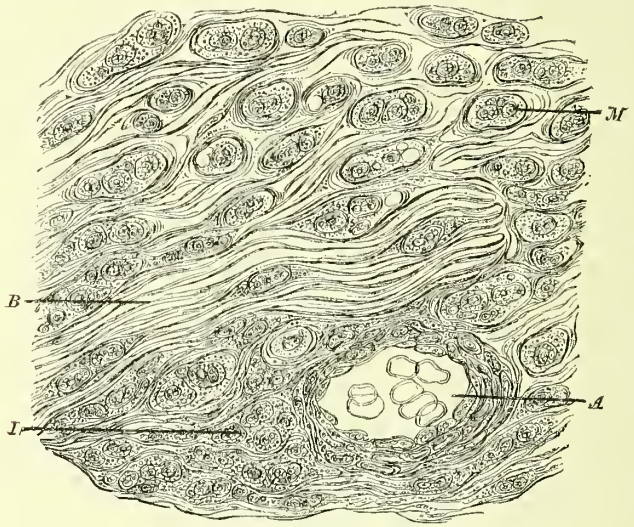

Fig. 152. Peritendinitis eines Pferdes.

B fibröse Grundsubstanz mit spärlichen Plastiden; *M* die Grundsubstanz mehr homogen geworden, mit zahlreichen, neu aufgetretenen, kernhältigen Plastiden; *I* die Grundsubstanz zu Reihen kernhältiger Plastiden, oder zu vielkernigen Bioplassonmassen umgewandelt; *A* Arterie im Querschnitt mit etlichen rothen Blutkörperchen. Vergr. 800.

trat eine abermalige Infiltration mit Grundsubstanz ein, und die Folge davon war eine Neubildung von Bindegewebe, vorausgesetzt, dass das entzündete Gewebe aus dem Zustande des freien Bioplasson nicht sofort wieder in das Stadium der Grundsubstanzbildung zurückfiel. Aehnliche Vorkommnisse trifft man auch bei der Entzündung des Sehnen- und peritendinösen Gewebes beim Pferde, welcher Process von den Veterinärärzten als „Erweichung der Sehnen“ bezeichnet wird. Das ursprüngliche dichte Bindegewebe, welches nur eine kleine Zahl von Plastiden enthält, wird allmälig zu einer mehr homogenen Grundsubstanz umgewandelt, in welcher zahlreiche Plastiden von wechselnder Grösse aufgetreten sind. In solchen Präparaten wird es ganz klar, dass diese neu erschienenen Plastiden nicht von den früheren Plastiden des Bindegewebes (den „Bindegewebskörperchen“) stammen, sondern in einer ziemlich regelmässigen Anordnung unabhängig inmitten der ver-

flüssigten Grundsubstanz sichtbar wurden. Schliesslich kehrt die gesammte Grundsubstanz in ihren Bioplasson-Zustand zurück, das heisst, wird zu Reihen von Plastiden oder zu vielkernigen Bioplasson-Massen umgewandelt, bevor noch irgend eine wirkliche Neubildung stattgefunden hat. Man kann leicht begreifen, dass diese langsam vorschreitende Entzündung, welche nicht über das Stadium der Verflüssigung der Grundsubstanz, und die Rückkehr zum Bioplasson-Zustande hinausgeht, zu einer allmäligen „Erweichung" des Sehnengewebes führt. (S. Fig. 152.)

B. Entzündung des Knorpels. Die nach Reizung des Knorpelgewebes auftretenden Bilder hängen ab einmal von der Intensität und der Tiefe des Einwirkens der Schädlichkeit, zweitens von der Stelle, wo der Reiz angebracht wird. Um die Intensität für alle Fälle gleich zu haben, wählte ich zur Verletzung des Gelenkknorpels der Oberschenkel-Condylen, — ich habe die Versuche ausschliesslich an diesem Gebilde der Kaninchen, Hunde und Katzen angestellt — ein rothglühendes, konisches Eisenstück, mit dem ein Condyl angebohrt, der andere oberflächlich berührt wurde.

Oberflächliche Verletzung des Gelenkknorpels in der Mitte der unteren Fläche eines Oberschenkel-Condyls. 26 Stunden nach der Verletzung fand ich am Gelenkknorpel eines jungen Kaninchens, die durch das Glüheisen erzeugte Mulde stellenweise von Brandschorf bedeckt; vom Rande der Mulde gingen Risse bis zu einer gewissen Tiefe hinab. Im Bereiche dieser Risse hatte die Grundsubstanz eine matt graugelbe Farbe; einzelne Knorpelhöhlen waren hier vergrössert, und bald leer, bald enthielten sie eine feinkörnige, blasse Substanz, die zuweilen mit Vacuolen versehen war. Hart an den Rissen waren die Körperchen spindelförmig, sonst anscheinend in der Structur unverändert.

In Präparaten von einer 5tägigen Entzündung des Gelenkknorpels eines jungen Kaninchens fand ich hart am Rande der zackigen verletzten Stelle mächtige Höhlen, die theilweise gegen die Oberfläche hin eröffnet waren; diese übertrafen die Höhlen der dicht unterhalb und nebenan liegenden Knorpelkörperchen bis um das fünffache. Die Grundsubstanz zwischen ihnen war auf schmale Bälkchen reducirt; feine Sepimente derselben durchzogen auch noch ab und zu die leeren Höhlen.

Die feingekörnte, blasse Substanz war zuweilen so in Felder getheilt, dass die Höhle von mehreren, auch kerntragenden Körperchen erfüllt erschien, von denen nicht entschieden werden konnte, ob sie durch Theilung eines einzelnen grossen Körperchens, oder dadurch entstanden waren, dass die Grundsubstanz zwischen den einzelnen vergrösserten Körperchen reducirt wurde. Für die letztere Deutung fand ich Anhaltspunkte in unmittelbarer Nähe der grossen Höhlen, wo wenig vergrösserte, von deutlicher Zwischensubstanz getrennte Körper-

chen eine gemeinschaftliche Höhle einnahmen. An diesen so veränderten Bezirk stiessen unmittelbar unveränderte Höhlen mit unveränderten Knorpelkörperchen.

Das Bild war im Wesentlichen dasselbe bei 8tägiger Entzündung in Präparaten von einem älteren Kaninchen, in dessen Kniegelenkhöhle in Folge der Operation reichliche Eiterung eingetreten war. Auch hier war die Vergrösserung der Körperchen und Höhlen nur hart am Wundrande nachweisbar; die ersteren hatten ein theils fein-, theils grobgekörntes Aussehen.

Häufig trifft man in der Umgebung der verletzten Stelle spindelförmige, in Reihen gestellte Knorpelkörperchen. Mit der Deutung dieser Befunde wird man wohl vorsichtig sein müssen, wenn man berücksichtigt, dass die mechanische Wirkung des verletzenden Körpers allein schon Spindelformen hervorzurufen vermag (*Hüttenbrenner*).

Aus dieser Versuchsreihe (8 Kaninchen) ergibt sich, dass in der Mitte der unteren medialen oder lateralen Gelenkfläche selbst durch die intensivsten Reize nur geringe Veränderungen im Knorpelgewebe hervorzurufen sind. Die Veränderungen geben sich kund durch Vergrösserung der Knorpelkörperchen und Vergrösserung der Räume der Grundsubstanz. Eiterbildung aus Knorpelkörperchen habe ich bis zum 8. Tage der Entzündung constatiren können.

Ein Jahr später händigte mir Prof. *Rokitansky* gütigst die zweite rechte Rippe eines beiläufig 25jährigen Mannes ein, dem bei einer Rauferei der Rippenknorpel 6 Wochen vor seinem Tode vollständig durchgeschnitten wurde. Die Wunde sah frisch aus, als ob sie einen Tag vorher erzeugt worden wäre, selbst die Rostpartikelchen des Messers konnten noch nachgewiesen werden. Die Untersuchung mit dem Mikroskop zeigte Vergrösserung einzelner Körperchen nahe dem Wundrande, aber keine anderen pathologischen Veränderungen.

Gleichzeitige Verletzung des Gelenkknorpels und des Epiphysenknochens in der Mitte der unteren Fläche eines Oberschenkel-Condyls. An jungen Versuchsthieren (Kaninchen und Katzen) ergab sich, dass die Reizungen mit dem Glüheisen weit prägnantere Bilder erzeugen, als die mit dem Messer ausgeführten. Die erste auffallende Erscheinung war bei sämmtlichen Glüheisenversuchen die schon von *Redfern* [1]) gekannte Kalkablagerung im Knorpel zunächst dem Wundrande. Dieselbe war schon nach 26 Stunden an Sagittalschnitten nachweisbar, und am 3. Tage mit freiem Auge zu erkennen. Der am Wundrande abgelagerte Kalkring nahm von der Oberfläche gegen den Knochen an Breite zu.

[1]) Anormal nutrition in the articular cartilages. London 1850.

Die Untersuchung ergab, dass die Kalksalze in der Grundsubstanz des Knorpels deponirt waren, wobei die im Kalkgebiete liegenden Knorpelkörperchen an vielen Stellen ein zackiges Aussehen bekamen, herrührend von den ein zierliches, feines Netzwerk bildenden Ausläufern. Die Grenze des Kalkgebietes gegen den unveränderten Knorpel hin erschien theils scharf, von halbkreisförmigen Buchten erzeugt, theils verschwommen. Hart am Kalkgebiete lagen zahlreiche Knorpelkörperchen in einer Grundsubstanz, die am Rande der Höhle den charakteristischen Glanz besass; dann andere, deren Höhle von einem Kalkringe umgeben war, welcher ringsherum gleich breit, oder gegen das allgemeine Kalkgebiet hin verbreitet und von letzterem durch grobkörnige Kalkablagerungen getrennt erschien. Ueberall fanden sich Knorpelkörperchen, deren Territorien vollständig verkalkt, und von den verkalkten Nachbarterritorien durch körnige Strassen isolirt waren. (S. Fig. 153.)

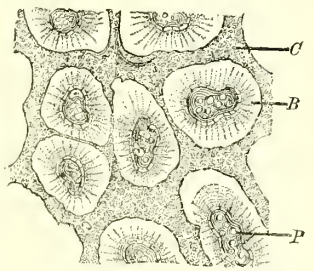

Fig. 153. Verkalkter Knorpel eines mittelgrossen Kaninchens, nach gleichzeitiger Verletzung des Gelenkknorpels und Knochens. (Publ. 1873.)

P glänzendes, gelbliches Knorpelkörperchen, von Vacuolen durchsetzt; *B* nicht verkalkte Grundsubstanz mit strahligen Fortsätzen der Knorpelkörperchen; *C* verkalkte Grundsubstanz an der Grenze der Territorien. Vergr. 800.

Nach Entkalkung solcher Präparate erkennt man, dass die zumal an der Grenze des Kalkgebietes liegenden Körperchen eine eigenthümliche Veränderung eingegangen sind; dieselben erscheinen nämlich theils vollständig, theils unvollständig zu gelblichen, glänzenden, mit höckeriger Oberfläche versehenen Körpern umgewandelt. Dass es sich nicht um Fettbildung handelt, wurde durch die Behandlung mit Alkohol und Terpentin erwiesen. Augenscheinlich waren die Körperchen durch Vermehrung ihrer lebenden Materie solid geworden, d. i., sind in ihren Jugendzustand zurückgekehrt.

Vom 3. Tage der Entzündung an und in den nächsten Tagen trifft man im Kalkgebiete grössere Räume, und zwar desto grösser und zahlreicher, je näher dem Knochen man untersucht.

An Sagittalschnitten kann man sich überzeugen, dass der verkalkte Knorpel immer vom Knochengebiete aus eingeschmolzen wird. Noch hart am Rande der Einschmelzungsbuchten sind die Körperchen bis auf deren compactes Aussehen nicht verändert; erst wo die Grundsubstanz vollständig fehlt, haben die Körperchen Spindelformen angenommen, oder sind zu kerntragenden Massen scheinbar verschmolzen, bei gleichzeitigem Auftreten von Blut und Blutgefässen in der Mitte des ausgeschmolzenen Gewebes. Vom Beginn der Entzündung an findet auch im Epiphysenknochen die Einschmelzung der Grundsubstanz und Vermeh-

rung der Körperchen statt und das Bohrloch erscheint nach mehrtägiger Entzündung mit kerntragenden Massen oder mit spindelförmigen Elementen erfüllt.

Aus diesen Versuchen ergibt sich, dass bei gleichzeitiger Verletzung des Knorpels und Knochens constant eine Verkalkung des Knorpels längs des Wundrandes eintritt und erst nachträglich die Einschmelzung des verkalkten Knorpels, zuerst in der Nachbarschaft des Knochens und dann fortschreitend gegen die Knorpeloberfläche hin erfolgt. Die von Grundsubstanz befreiten Knorpelkörperchen verhalten sich in ihren weiteren Veränderungen so, wie aus der Grundsubstanz ausgelöste Knorpelkörperchen.

Oberflächliche und tiefe Verletzung des Gelenkknorpels, an den Uebergangsstellen der vorderen und unteren Flächen in die Seitenflächen eines Oberschenkel-Condyls. Je näher den Condylkanten eine Verletzung erzeugt wird, desto intensiver sind die Veränderungen des Endothels, der Synovialmembran, des in den Hyalinknorpel übergehenden Faserknorpels, des benachbarten Periosts und der in der Nähe inserirenden Sehnen.

An Präparaten, die ich von der Condylkante einer jungen Katze 2 Tage nach einer daselbst applicirten tiefen Schnittwunde erhielt, finde ich die den Knorpel an der Oberfläche begrenzende Schicht im senkrechten Schnitte verdickt, und zwar um so beträchtlicher, je näher lateralwärts dem sehnigen Gewebe. An der Grenze zwischen diesem und dem Knorpel ist eine dichte Anhäufung von Körperchen, welche das Sehnengewebe trübt. Im Synovialhaut- und Periostgewebe liegen neben einander rundliche Gruppen von Körperchen, und stellenweise ist das ganze Gewebe von kugeligen Körperchen gleichmässig durchsetzt, so dass nur spärliche Reste von Faserzügen erkennbar bleiben.

In Präparaten von 6tägiger Entzündung (junges Kaninchen, Einbohrung eines Glüheisens nahe der Condylkante) ist die Oberfläche des Knorpels mit einer zusammenhängenden, blassgekörnten, an Kernen reichen Masse bedeckt. An der undeutlichen Grenze zwischen dieser Masse und dem Knorpel fand ich spindelförmige Elemente, die zum Theil noch in Höhlen der gekörnten Grundsubstanz des Knorpels lagen. Im Wundkanale selbst traf ich dicht gelagerte Züge solcher Körperchen, welche an der Wand des Kanals herabzogen, um mit den von unten, also vom Knochen her kommenden ähnlichen Zügen zu verschmelzen. (S. Fig. 154.)

Forschen wir nach den Veränderungen des Hyalinknorpels an den Stellen, wo derselbe in Faserknorpel, Periost etc. übergeht, so erkennen wir in der streifigen Grundsubstanz nahe dem hyalinen Knorpel mächtige

Höhlen, die mit grosskernigen Körperchen erfüllt sind, häufig in einer Anordnung, dass man die Grenzen der einzelnen Plastiden nicht erkennt. Solche Bildungen treffen wir sowohl im streifigen Gebiete, wie auch hart an dessen Grenze im Knorpel mit hyaliner Grundsubstanz. Eine ähnliche Plastidenvermehrung traf ich am unteren Rande der Scapula eines jungen Hundes nach gleichzeitiger Verwundung desselben mit dem Knochen, am 5. Tage nach der Verletzung; aber nur in den hart am Knochenrande liegenden Knorpelhöhlen.

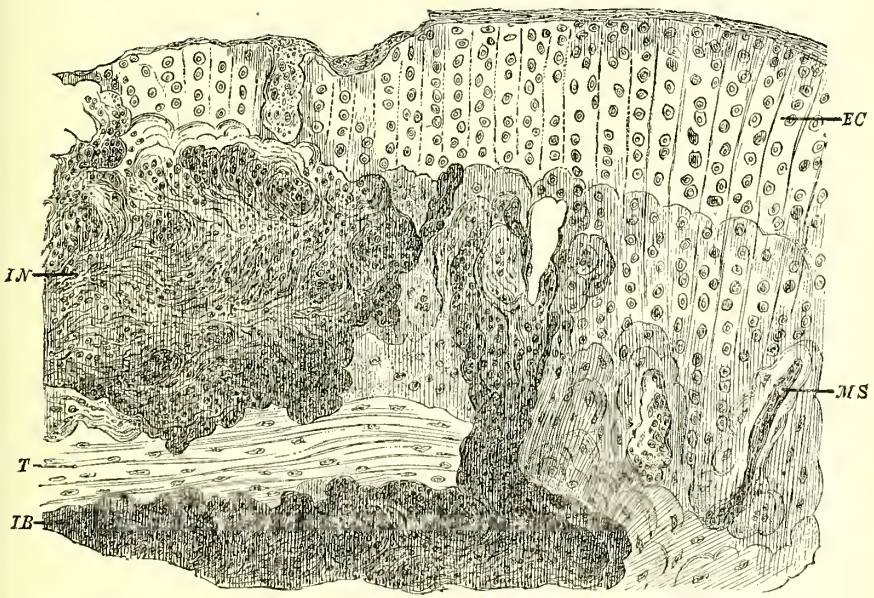

Fig. 154. Oberschenkelcondyl eines alten Kaninchens, am achten Tage einer durch Verletzung der Lateralfläche erzeugten Entzündung. (Publ. 1873.)

EC unveränderter Knorpel; *IN* grosser Markraum an Stelle des früheren verkalkten Knorpels; *T* unverändertes Knochenbälkchen; *IB* Markraum im Knochengewebe, in den verkalkten Knorpel eindringend; *MS* unveränderter Gefässkanal. Vergr. 200.

Gleichzeitig mit der Plastidenvermehrung erfolgt die theilweise Umwandlung derselben zu hämatoblastischer Substanz, durch Rückkehr der lebenden Materie in ihren Jugendzustand, mit Uebergängen zur Bildung rother Blutkörper. Diese Bildung erscheint beim Entzündungsprocess nicht nur in Knorpelkörperchen, sondern auch in Plastiden der Synovialmembran, des Periosts und des Sehnengewebes. (S. Fig. 155.)

Fütterungsversuche der Knorpelkörperchen mit unlöslichen, körnigen Substanzen. Ich habe einem jungen, fast erwachsenen Hunde in die Mitte der unteren Fläche des Lateralcondyls vom Oberschenkelbein und des Medialcondyls der Tibia ein Glüheisen ein-

gebohrt, und 7 Tage später das Thier getödtet. Mit freiem Auge war am Condylus femoris um den unregelmässig zackigen Wundrand herum etwa 2 Mm. weit eine intensive braune Verfärbung des Knorpels wahrnehmbar; eine ähnliche Verfärbung, nur viel schwächer, war auch am Condylus tibiae.

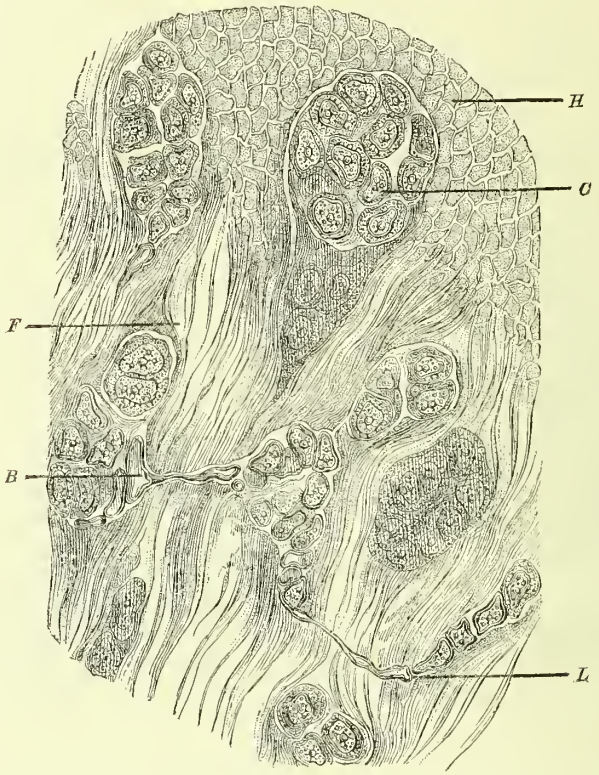

Fig. 155. Seitenfläche des Oberschenkelcondyls einer erwachsenen Katze, am siebenten Tage der Entzündung. Frisches Präparat. (Publ. 1872.)

H Hyalinknorpel im Uebergange zu *F*, Faserknorpel; *C* stark vergrösserte Höhle mit Entzündungskörperchen erfüllt; *B* neugebildete rothe Blutkörperchen, hervorgegangen aus *L*, dem Bioplasson im Jugendzustande (der hämatoblastischen Substanz). Vergr. 800.

Die vom Condylus femoris angefertigten Horizontalschnitte gaben folgendes Bild. Rings um den Wundrand war die Knorpelgrundsubstanz verkalkt; der an der Oberfläche schmale Kalkring verbreitete sich gegen den Knochen zu. Innerhalb des Kalkringes war die Grundsubstanz von rundlich-eckigen, durch schmale Strassen von einander getrennten, glänzenden Kalkplättchen durchsetzt, oder vielfach in eckige Felder zerklüftet; die Grundsubstanz erschien in weitem Umkreise braun, und zwar an der Oberfläche des Knorpels am intensivsten und am weitesten ausgebreitet.

Innerhalb der braunen Grundsubstanz trugen die Knorpelkörperchen in der grossen Mehrzahl tief schwarzbraune Körnchen und Klümpchen, und zwar zunächst dem Kalkrande sehr vereinzelt und spärlich, am reichlichsten hingegen in einer gewissen Entfernung vom Wundrande. In der Grundsubstanz konnte ich gleichfalls zerstreute, feinste, schwarze Körnchen nachweisen; ebenso in den zierlichen, vielfach verzweigten Strassen, die von dem Wundrande aus gegen die unverletzten Partien hinführten.

Am Condylus tibiae war der Befund ähnlich, nur weniger auffällig und die Körnchen am reichlichsten in den zunächst dem Wundrande gelegenen Knorpelkörperchen.

Dass die in den Plastiden liegenden Körper thierische Kohle waren, konnte man durch den Vergleich mit grösseren, an der Wunde haftenden Kohlenpartikeln und mit frischen Knorpelbrandschorfen anderer Thiere leicht entscheiden. Wie aber kam die Kohle in die Knorpelkörper hinein? Entweder lag hier eine directe Verkohlung gewisser Theile des Körperchens und der Grundsubstanz vor, oder die Kohlenpartikel waren von der Oberfläche der Brandwunde aus peripherisch verschleppt.

Gegen die erstere Annahme sprach die Anordnung der Kohlenkörner; dann gelang es mir nie, durch Application des Glüheisens auf lebenden oder todten Knorpel von Katzen oder Kaninchen eine braune Vorfärbung im Umkreise der Wunde hervorzurufen, oder bei unmittelbar nach dem Brennen angestellter Untersuchung Kohlenkörner in den Plastiden zu finden.

Es musste somit an eine Verschleppung der Kohle innerhalb der Grundsubstanz durch eine active Betheiligung der Knorpelkörperchen und deren Fortsätze gedacht werden.

Ich bohrte nun mit dem kalten Eisen den Knorpel und Knochen an, und drückte einer Reihe von Thieren fein gepulverte Lindenkohle, einer anderen Reihe dicken Zinnoberbrei in die so bereitete Wunde. Die Untersuchungen dieser Objecte vom 2. Tage ab bis zum 7. Tage ergaben aber kein schlagendes Resultat. Nur in einem Falle gelang es, Zinnoberkörner in einem von unverletzter Grundsubstanz umschlossenen Knorpelkörperchen nachzuweisen.

Hingegen habe ich in die V. jugularis injicirten Zinnober innerhalb des Gebietes der Entzündung in Knorpelkörperchen wiedergefunden. Ich kann die diesbezüglichen Angaben von *Reitz* und *Hutob* bestätigen. Ich fand Zinnober in den Markräumen des verletzten Knochens, am 4. bis 7. Tage nach der Verletzung, und einzelne Zinnoberkörner in den mit Eiterkörperchen gefüllten Knorpelhöhlen, selbst in angrenzenden Knorpelkörperchen, die anscheinend noch gar nicht verändert waren.

Im entzündeten Knorpel habe ich häufig rothe Blutkörperchen sowohl aus dem Knorpel, wie den Markkörperchen entstehen sehen, die insulare und intravasculare Bildung rother Blutkörperchen erwies sich in manchen Fällen sogar als eine überaus lebhafte. Nach Verletzungen der Seitenfläche eines Condyls habe ich angenscheinlich aus dem Knorpel hervorgegangene vergrösserte Höhlen beobachtet, welche theilweise oder ganz mit Initial-Formen rother Blutkörperchen, den sogenannten „Hämatoblasten", oder auch mit vollkommen entwickelten solchen Körpern erfüllt waren. Solide Bioplasson-Züge verbanden zuweilen die erwähnten geschlossenen Höhlen, welche ich in grosser Zahl insbesondere gegen das Sehnengewebe hin traf, derlei Züge waren bisweilen hohl, und enthielten eine einfache Reihe rother Blutkörperchen. Der Vorgang der Neubildung von Blutgefässen und Blutkörperchen erwies sich als identisch mit dem, im entzündeten Knochengewebe beobachteten, und um Wiederholungen zu vermeiden, verweise ich wegen der näheren Beschreibung des Vorganges auf das Kapitel über Entzündung des Knochens.

C. Entzündung des Knochens. Wiederholte, in den Jahren 1872 und 1873 an den Knochen von Hunden, Katzen und Kaninchen ausgeführte Experimente und Untersuchungen haben es mir ermöglicht, eine Uebersicht über die Gesammtheit der Geschehnisse bei der Entzündung des Knochens bis zum achten Tage derselben, zu gewinnen. Dieselben lassen sich in zweierlei, eng durcheinander geflochtene Vorgänge trennen; der eine betrifft das Freiwerden, der andere die Verjüngung des Bioplasson.

In den frühesten Stadien der Entzündung — 26 Stunden nach der Verletzung — und an der Peripherie des Entzündungsherdes auch an späteren Tagen, kommt eine Lösung der Kalksalze der Grundsubstanz in buchtigen Feldern zu Stande, welche die Gewebseinheit (das Territorium) nicht immer in toto, sondern häufig nur theilweise betrifft.

Im weiteren Verlaufe des Processes wird die entkalkte Grundsubstanz ausgelöst, und es liegen nun platte, rundliche Bioplassonkörper theils vereinzelt, theils in verschmolzenen Gruppen vor, welche je central den ursprünglichen Kern der „Knochenzelle" enthalten. Innerhalb vieler verschmolzenen Gruppen sind eine Anzahl neuer Kerne aufgetaucht, und der vielkernige Körper bietet das unter dem Namen „Myeloplax" bekannte Aussehen. Ein vielkerniger Bioplassonkörper entspricht je einer, oder mehreren, untereinander verschmolzenen Knochengewebseinheiten; er ist also die Bioplasson-Grundlage der Knochengewebseinheit selbst [1]). (S. Fig. 156.)

[1]) Die von ihrem Entdecker *Ch. Robin* (1864) „Myeloplaxes" genannten Bildungen haben im Laufe der Zeit verschiedene Deutungen und Benennungen erfahren.

J. Bredichin (Centralblatt f. d. medic. Wissensch. 1867. Nr. 36) fasst dieselben als eine Uebergangsstufe der Umwandlung des Knochengewebes in Knochenmark- und Granulationsgewebe auf: als Knochenzellen, welche nebst ihren Territorien von der übrigen Knochenmasse bei gleichzeitiger Ver-

Ein vielkerniger Körper kann an der Peripherie des Entzündungsbezirkes sofort die Grundlage zur neuen Bildung von Knochengewebe

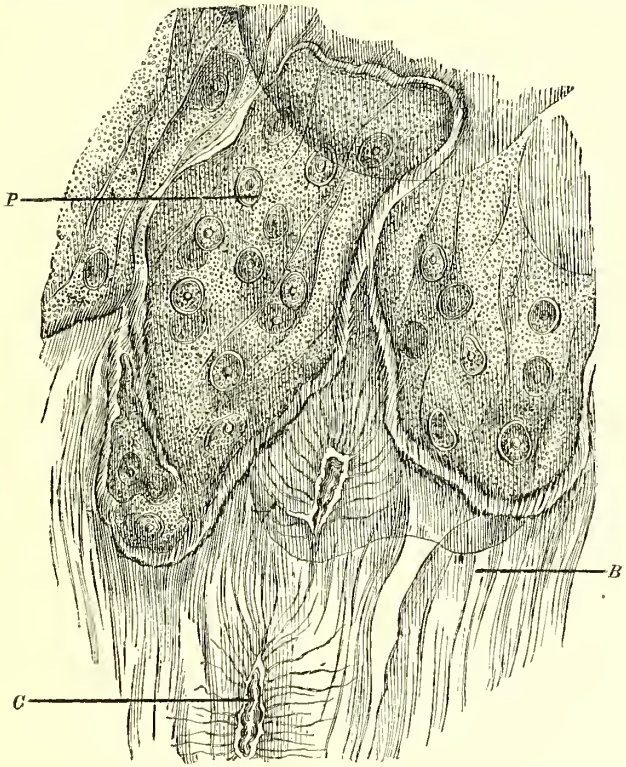

Fig. 156. Mit vielkernigen Bioplassonmassen erfüllte Buchten, durch Lösung der Grundsubstanz erzeugt. Mit einem rothglühenden Eisen verletzte Tibia eines Hundes, am 8. Tage der Entzündung. Chromsäurepräparat. (Publ. 1872.)

B unverändertes Knochengewebe mit *C*, den Knochenkörperchen; *P* grosse kernhaltige Bioplassonmassen, welche die Buchten erfüllen, und mit dem unveränderten Knochen mittelst zarter Fädchen in Verbindung stehen. Vergr. 800.

---

mehrung der Kerne abgetrennt sind. Dieser Forscher hatte demnach eine Anschauung, welche als richtig bezeichnet werden kann, wenn man berücksichtigt, dass ihm das Vorhandensein von lebender Materie innerhalb des Territoriums unbekannt war.

A. Kölliker (Verhandl. d. Würzburger phys. medic. Gesellsch. N. F. Bd. II. 1872) bestreitet die Auffassung von *Bredichin*; nach ihm entstehen die Riesenzellen — „Osteoklasten" — durch eine Umgestaltung der Bildungszellen des Knochengewebes, der Osteoblasten. Sie sind nach *K.* die Organe, welche das Knochen- und Zahngewebe auflösen.

Aehnliche Anschauungen vertritt *G. Wegner* (*Virchow's* Archiv. LVI. Bd. 1872). Ihm scheinen die Myeloplaxen wahre Auswüchse, Sprossen der Gefässwandungen zu sein. Sie entwickeln sich nach *W.* zu Gefässen, zu Fasergewebe, oder vielleicht zu Markzellen.

Die vielkernigen Protoplasmakörper sind aber bekanntlich keineswegs dem Knochenmarkgewebe specifisch zukommende Bildungen; sie erscheinen vielmehr überall da, wo das Bioplasson eine Gewebseinheit erzeugt, bevor die Infiltration mit Grundsubstanz eingetreten ist; oder wo die Grundsubstanz in normalen oder krankhaften Processen langsam ausgeschmolzen, die Gewebseinheiten demnach frei wurden.

abgeben; oder er zerfällt an mehr centralen Stellen des Bezirkes in eine Anzahl von Elementen, deren jedes je einen Kern besitzt. Diese Elemente sowohl, wie die grösseren Bioplassonlager sind von analogen Nachbarbildungen durch schmale, helle Säume abgegrenzt, welche von queren Fädchen durchzogen werden, den lebendigen Brücken, die sämmtliche neu aufgetauchten Elemente unter einander und mit den benachbarten nicht ausgelösten Knochenkörpern verbinden.

Die bisher geschilderte Reihe von Veränderungen kann mitten im Knochengewebe sowohl, wie auch am Rande von Gefässkanälen in allen Uebergängen verfolgt werden. Die Ausschmelzung der kalkfreien Grundsubstanz beginnt stets am Rande der Knochenhöhle, also in der Umgebung des nicht infiltrirten Bioplassonkörpers, und schreitet gegen die Peripherie der Gewebseinheit weiter. Man kann sich überzeugen, dass nicht der centrale Knochenkörper (die Knochenzelle) vergrössert wird, sondern stets nur ein Schwund der Grundsubstanz erfolgt, welcher zum Freiwerden des Bioplasson führt. Die lebende Materie, welche vor der Entzündung nur am Knochenkörperchen sichtbar war, wird jetzt in der ganzen Gewebseinheit sichtbar. Das Resultat dieser Vorgänge aber ist, dass die ganze, früher knöcherne Grundsubstanz in eine Anzahl platter, spindelförmiger, kernhältiger Plastiden zerfällt. Die lebende Materie innerhalb der Grundsubstanz, und nicht etwa die letztere selbst, hat das Materiale für diese nicht neugebildeten, sondern nur sichtbar gewordenen und in neuen Gruppen gelagerten Elemente abgegeben.

Das schliessliche Resultat der Schmelzung oder Lösung der Grundsubstanz ist das Auftreten von Markräumen. Diese können von den Knochenkörperchen und deren umgebender Grundsubstanz aus unabhängig von den Gefässkanälen, in der Mitte des Knochengewebes entstehen. Diese Thatsache war schon *Rokitansky* bekannt. Markräume können ihren Ursprung aber auch von den Rändern der Gefässkanäle nehmen, und je näher der Knochenwunde, desto grösser und unregelmässiger ausgehöhlt sind die von den Gefässkanälen ausgegangenen Markräume. Sie erscheinen stets mit kugeligen oder spindelförmigen Körperchen erfüllt, während in ihrer Mitte Blutkörperchen tragende Blutgefässe verlaufen.

Von den erweiterten, jetzt zu Markräumen umgewandelten Gefässkanälen gehen mit Markkörperchen erfüllte Gänge ab, welche in die interstitiellen Felder zwischen den Lamellensystemen eindringen. Die aus der Umgebung von Knochenkörperchen hervorgegangenen Räume vereinigen sich mit jenen der erweiterten Gefässkanäle und jenen der interstitiellen Felder, und bis zum 8. Tage ist die frühere compacte Structur in eine spongiöse verwandelt; es sind nämlich nur schmale Bälkchen unveränderten Knochens übrig geblieben, zwischen welchen

grosse, mit Markkörperchen erfüllte Räume liegen. Bei noch intensiver Entzündung, insbesondere jener durch Einbohrung eines zugespitzten Glüheisens in den compacten Knochen erzeugten, wird das Knochengewebe um die Wunde in grossen Strecken zu Markgewebe umgewandelt, welches neugebildete Blutgefässe enthält, und in welchen nur sehr kleine, unregelmässige Inseln des früheren compacten Knochens zurückbleiben. Auf diese Weise wird der Jugendzustand des Knochengewebes durch den Entzündungsprocess selbst in den gröberen anatomischen Verhältnissen wieder hergestellt. (S. Fig. 157.)

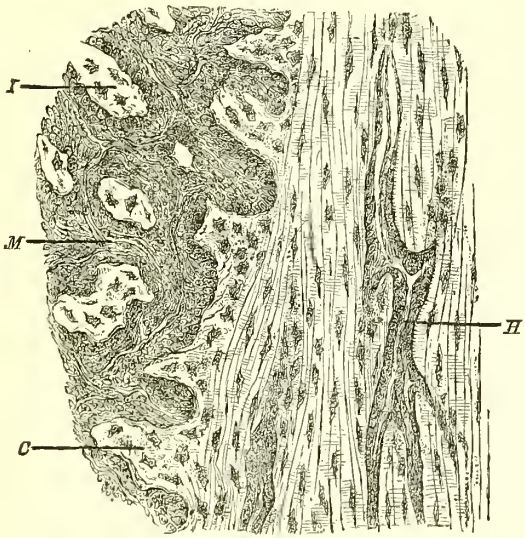

Fig. 157. Umwandlung des compacten Knochens zu Markgewebe. Tibia eines Hundes am achten Tage der Entzündung. Chromsäurepräparat.

H erweiterter *Havers*'scher Kanal; *C* Vorsprünge des compacten Knochens, mit stark vergrösserten und anscheinend vermehrten Knochenkörperchen; *I* Knocheninseln; *M* Markgewebe, neugebildete Blutgefässe enthaltend. Vergr. 300.

Die Formen der neu aufgetauchten Elemente stimmen vollständig mit jenen überein, welche in normalen Gefässkanälen den Raum zwischen Blutgefäss und Knochenwand erfüllen. Es sind eben Markelemente im Indifferenz-Stadium (Osteoblasten).

Bis zum achten Tage der Entzündung können an der Oberfläche des entzündeten Knochengewebes die Elemente der Ausschmelzungsräume wieder in „osteoides“ Gewebe umgewandelt werden dadurch, dass ein Theil derselben mit Kalksalzen infiltrirt wird. Es entstehen dann stark glänzende Bälkchen, zwischen welchen in unregelmässig angeordneten Höhlen zum Theile kernhältige Bioplassonkörper übrig bleiben.

In der wieder verkalkten Grundsubstanz erkennen wir die früheren Markkörperchen in ihren allgemeinen Umrissen, indem zwischen denselben etwas breitere helle Strassen sichtbar bleiben. Durch die Kalkablagerung ist die Lichtbrechung der Felder der Grundsubstanz verstärkt worden, und deshalb erkennen wir in derselben den netzförmigen Bau ganz leicht, ohne Hilfe irgend eines Reagenzmittels. (S. Fig. 158.)

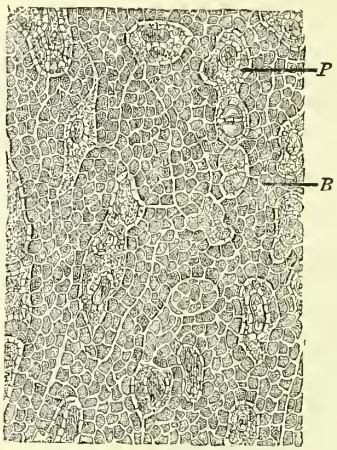

Fig. 158. Wiederverkalkung des Markgewebes der Tibia eines Hundes, am achten Tage der Entzündung, nach Verletzung mit einem rothglühenden Eisen. Chromsäurepräparat. (Publ. 1873.)

P grosse, kernhältige Bioplassonkörper; *B* verkalkte Grundsubstanz von deutlich netzförmigem Bau. Vergr. 300.

Die zweite Reihe der Veränderungen betrifft das Bioplasson selbst: dasselbe kehrt aus der Phase einor vorgeschrittenen Entwicklung in relativ kurzer Zeit zum Jugendzustande zurück. Dieser Vorgang betrifft zuerst, und ganz constant den homogenen Kern, an jüngeren, und das Kernkörperchen an älteren Thieren. Der Kern wird zu einem glänzenden, gelblichen Körper umgewandelt, welcher sofort in mehrere Klümpchen zerklüftet. Im Entzündungsherde trifft man auch in noch nicht ausgeschmolzenen Knochenlamellen vom zweiten bis dritten Tage der Entzündung an, vorwiegend Knochenkörperchen mit getheilten Kernen.

Der eben bezeichnete Vorgang betrifft sehr häufig einen grösseren Theil des Knochenkörpercheus, oder auch das ganze Knochenkörperchen. Das letztere wird theilweise oder ganz zu einem gelblichen, glänzenden Klümpchen umgewandelt, und bietet jetzt das Aussehen, wie ich es als hämatoblastisch geschildert habe. Um das homogene Klümpchen herum erfolgt die Ausschmelzung der Grundsubstanz genau so, wie in dem zuerst beschriebenen Entzündungsbilde.

Die Rückkehr zum Jugendzustande kann aber rolativ frühzeitig nicht nur den contralen Knochenkörper, sondern auch einen variablen Antheil der in der Grundsubstanz eingeschlossenen lebenden Materie betreffen. Es können nicht nur einzelne Ausläufer des Knochenkörperchens verbreitert werden, sondern in denselben kann unabhängig vom centralen Protoplasmakörper eine Rückkehr zum Jugendzustande stattfinden. Endlich kann dieser Vorgang die ganze, innerhalb der Gewebseinheit vorhandene

lebende Materie betreffen, und dann entstehen Bilder, deren eines ich in Fig. 40, Seite 131 gezeichnet habe. Hier ist die Verjüngung des Protoplasmas der Ausschmelzung der Grundsubstanz vorausgegangen.

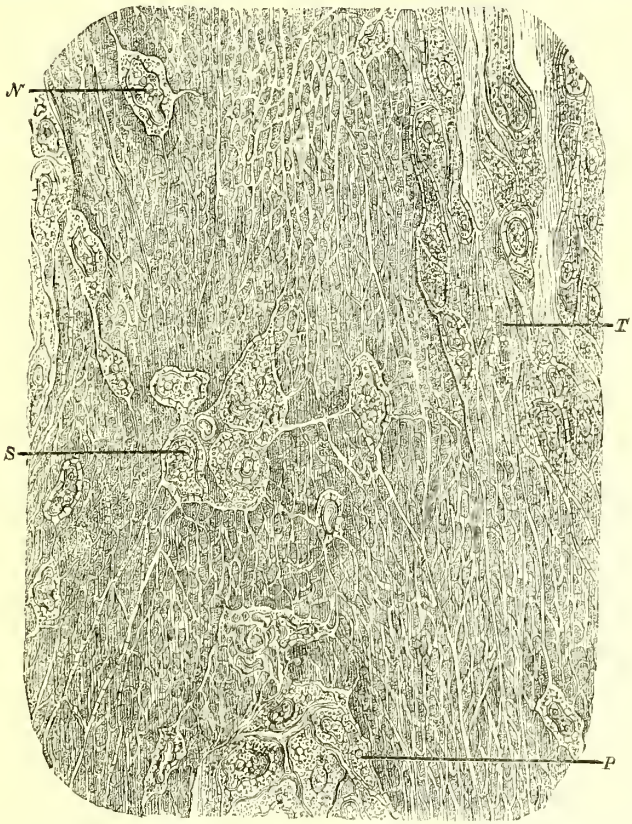

Fig. 69. Gebrochene Fibula eines erwachsenen Hundes; Längsschnitt. Vierter Tag der Entzündung. Chromsäurepräparat. (Publ. 1873.)

T flache Bioplassonkörper im Indifferenz-Stadium, allmälig in die Grundsubstanz übergehend; *P* Bioplassonkörper (Markelemente), hervorgegangen sowohl von Knochenkorperchen wie von Grundsubstanz; *S* Bioplassonkörper mit zahlreichen glänzenden Klümpchen; *N* ursprüngliches Knochenkörperchen mit vergrösserten Kernkörperchen und einem theilweise solid gewordenen Kern. Vergr. 800.

Das Resultat der Verjüngung ist verschieden, je nach dem Grade derselben.

Es entstehen aus dem Knochenkörperchen sowohl, wie aus der lebenden Materie der Grundsubstanz eine Summe glänzender, homogener Klümpchen, deren Jedes, selbst das winzigste befähigt ist, je ein neues Element zu bilden. Dieser Neubildungsprocess, welcher in Ausschmelzungsräumen schrittweise verfolgt werden kann, ist darin begründet, dass sich in der compacten lebenden Materie wieder ein Maschenwerk differenzirt;

darin also, dass das im Jugendzustande befindliche compacte Bioplasson nach und nach in ein vorgeschritteneres Entwicklungsstadium mit Netzbildung eintritt. Jedes Klümpchen und jedes Element bleibt unter diesen Verhältnissen mit allen seinen Nachbarn in ununterbrochener lebendiger Verbindung. (S. Fig. 159.)

Wenn die Zerklüftung des jungen Bioplasson in kleine Klümpchen sehr früh und rapid erfolgt, dann entstehen Gebilde, welche ich als „Hämatoblasten" bezeichnet habe. Aus jedem Hämatoblasten kann, wenn seine directe Verbindung mit den Nachbar-Elementen gelöst und seine Peripherie verdichtet wird, ein rothes Blutkörperchen hervorgehen. Die neu entstandenen Blutkörper liegen in und zwischen anderen Bioplasson-Körpern; oder sie werden von einer Schale junger, durch Vacuolenbildung hohl gewordener lebender Materie eingeschlossen, — die erste Anlage von Blutgefässen, welche von Haus aus rothe Blutkörper enthalten.

Die zweite Reihe der geschilderten Veränderungen bei der Entzündung des Knochens führt zu Bildungen, wie wir sie in der unmittelbaren Nähe des Entzündungsherdes constant antreffen. Eine Anzahl von neugebildeten Ausschmelzungsräumen ist hier nämlich erfüllt mit gelblichen, glänzenden Markelementen, welche in den Formen und im Verhalten ihrer Grundsubstanz den normalen, jugendlichen Markelementen völlig analog sind. In derartigen Ausschmelzungsräumen erfolgt stets mehr oder weniger reiche, bisweilen sogar massenhafte Neubildung von rothen Blutkörpern und, wenn auch nicht constant, von Blutgefässen. In der Regel enthalten die Ausschmelzungsräume vorwiegend central Blut und Blutgefässe, peripher hingegen Bioplasson-Körper von verschiedener Grösse. Dass übrigens rothe Blutkörperchen auch in vielkernigen Körpern, und Blutgefässe aus denselben entstehen können, habe ich 1872 nachgewiesen.

Ich muss schliesslich noch einmal betonen, dass der lebendige Zusammenhang der Bioplasson-Körper bei der nicht eiterigen Entzündung des Knochens nicht unterbrochen wird.

Eine constatirbare Isolirung erleiden nur die rothen Blut- und die Eiterkörperchen. Erstere schwimmen in einer Flüssigkeit, deren Auftreten mit einem theilweisen Zugrundegehen, Abblassen und Schwinden von Bioplasson verbunden ist. Die Bildung von Blutflüssigkeit geschieht stets innerhalb der ersten Vacuolen, der ersten Gefässschläuche, und die Flüssigkeit sowohl, wie die neuen, fertigen rothen Blutkörper werden, sobald die neuen Gefässschläuche mit den älteren in Verbindung treten, Gegenstand des Blutkreislaufes. Dass endlich aus dem freigewordenen

Bioplasson des Knochengewebes bei der Entzündung Eiterkörper hervorgehen können, hat *J. v. Rustizky* [1]) bereits dargethan.

Neubildung von Blutgefässen im entzündeten Knochengewebe [2]). Im künstlich zur Entzündung gebrachten Knochen findet

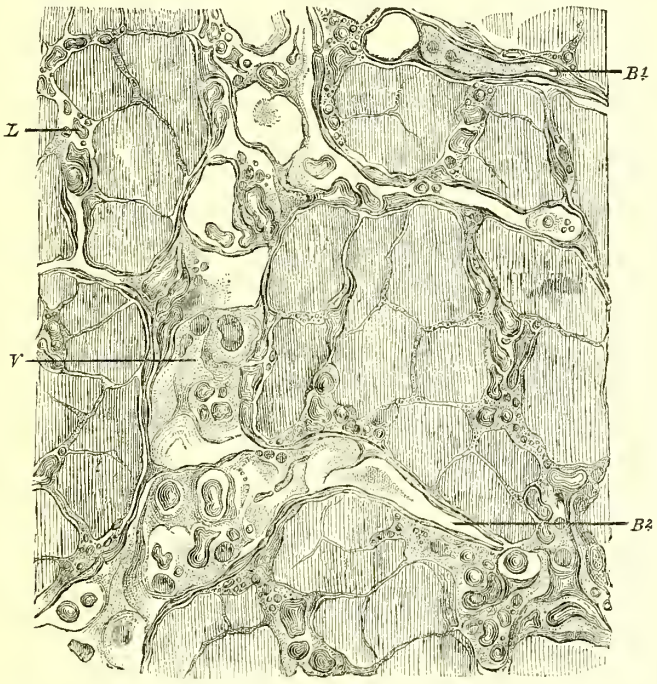

Fig. 160. Scapulaplatte eines Hundes, am vierten Tage der Entzündung. Chromsäurepräparat. (Publ. 1873.)

L Klümpchen des Bioplasson in einer Höhle, welche zum Theile von einer Bioplasson-Hülle begrenzt wird; *V* vacuolirtes Bioplassonrohr, von Scheidewänden durchzogen und isolirte Klümpchen — Hämatoblasten — enthaltend; B^1 und B^2 blind endigende Fortsätze des Bioplassonrohres. Vergr. 800.

reichliche Neubildung von Blutgefässen statt [3]). Dieses sind grösstentheils Capillaren, welche aus den Elementen des entkalkten aber nicht völlig aufgelösten Knochengewebes, aber auch in Markräumen entstehen, indem sie aus den Derivaten des Knochengewebes, nämlich der Markkörperchen hervorgehen.

---

[1]) „Untersuchungen über Knochenciterung". Medic. Jahrb. 1871.

[2]) „Ueber die Rück- und Neubildung von Blutgefässen im Knochen und Knorpel". Wiener med. Jahrbücher, 1873.

[3]) *R. Volkmann* (*Langenbeck's Archiv f. klin. Chirurgie.* IV. Bd. 1863) beschreibt eine Neubildung von Gefässkanälen in der compacten Substanz des Knochens, in dem als „vasculäre Ostitis" bezeichneten Krankheitsprocesse. Die von *V.* geschilderten Vorgänge sind nicht identisch mit den von mir beobachteten, denn er sagt, dass bei jener Kanalisirung keine oder nur eine zufällige Betheiligung der „Knochenkörperchen" stattfinde. Ueber die Gefässbildung selbst macht *V.* keine Aussage. *H. Lossen* (*Virch. Archiv.* Bd. LV. 1872) führt den Beweis, dass jene Kanalisirung wirklich von „Knochenkörperchen" ausgehe, an Präparaten, die er von getrockneten Knochen gewonnen hat.

An der Oberfläche der verletzten Scapula eines Hundes, bin ich am 4. Tage der Entzündung scharf ausgesprochenen Bildungen begegnet, welche auf eine Neubildung von Blutkörperchen und Blutgefässen hinwiesen. (S. Fig. 160.)

Ich sah erweiterte Höhlen in der ihrer Kalksalze beraubten Grundsubstanz, welche eine Anzahl glänzender, gelblicher, homogener Klümpchen und Scheibchen, von einer für die „Hämatoblasten" charakteristischen Gestalt (s. Seite 103) enthielten. Manche dieser Klümpchen waren vacuolirt, andere vacuolirt und verlängert, und wieder andere durch Vacuolenbildung beträchtlich vergrössert, so zwar, dass sie den Eindruck röhrenförmiger Bildungen hervorriefen, welche von einer dünnen, glänzenden, gelblichen, mit spindelförmigen Anschwellungen versehenen Wand begrenzt erschienen. In allen, durch Vacuolirung entstandenen Höhlen lagen nebst einer blassgekörnten, nicht näher definirbaren Masse isolirte Hämatoblasten in wechselnder Zahl. Mit vorschreitender Vacuolirung und Verschmelzung der hohl gewordenen Bioplassonkörper entstanden Röhren, oder verlängerte Räume, welche durch quere oder schiefe Scheidewände, die Ueberreste der ausgehöhlten Körper, in eine Reihe von Kammern abgetheilt erschienen. Wenn die Scheidewände eventuell durch Verflüssigung oder Zugrundegehen der lebenden Materie verschwanden, war eine gemeinsame Lichtung hergestellt, in unregelmässiger Weise von einer flachen, unveränderten, mit spindelförmigen Verdickungen versehenen Lage von Bioplasson, begrenzt. Eine solche Röhre steht in offener Verbindung mit hohlen Fortsätzen, welche die gleichen optischen Eigenschaften aufweisen, und entweder blind endigen, oder in Höhlen münden, die zwar eine gewisse Menge von Hämatoblasten, aber keine begrenzende Hülle aufweisen.

In der 3-tägig entzündeten Katzen-Scapula fand ich ausgehend vom Rande eines Ausschmelzungsraumes solide Gewebszüge, die längs der Knochenlamellen mehrere vergrösserte, homogen und glänzend gewordene, spindelförmige Knochenkörperchen verbinden. Häufig ist ein (dem Ausschmelzungsraume nächstes), am stärksten vergrössertes Knochenkörperchen hohl, während die entfernteren der Kette noch solid erscheinen. Endlich fand ich fertige, spitz endigende Röhren, deren in das Lumen ragende Sepimente an ihre Entwicklung mahnen. (S. Fig. 161.)

Ein ganz ähnlicher Vorgang tritt in Ausschmelzungsräumen des entzündeten Knochens auf, wie mich Präparate aus der erwähnten, 4-tägig entzündeten Hunde-Scapula, und aus einer ähnlich verletzten Katzen-Scapula am 5. Tage der Entzündung gelehrt haben. Zunächst dem Knochenrande sieht man an Längsschnitten spindelförmige und zerklüftete Derivate der frei gewordenen Knochenkörperchen und der lebenden Materie aus der Grundsubstanz. Dann folgt eine Schicht, in

welcher die hämatoblastische Substanz ein Maschenwerk darstellt. Dasselbe entspricht den optischen Durchschnitten von Höhlen, die in Längsrichtung angeordnet, zum Theile von einander durch Querwände getrennt sind, zum Theile schon mit einander in offener Verbindung stehen. Weiter weg vom Knochenrande treffen wir fertige, unregelmässig buchtige Gefässschläuche und an deren Wänden stellenweise Leistchen, die Ueberbleibsel des ehemaligen Fachwerkes. Den Inhalt der Höhlen und Röhren bilden wieder Hämatoblasten und auch fertige rothe Blutkörper.

Hier sind also aus dem Bioplasson-Materiale zunächst isolirte mit Wänden versehene Hohlräume, und durch Communication dieser, Gefässschläuche hervorgegangen. Diese Schläuche hängen anfangs mit älteren Blutbahnen zusammen, obgleich sie rothe Blutkörper beherbergen können. Es unterliegt aber keiner Schwierigkeit sich vorzustellen, wie die Verbindung eventuell eintreten wird, nachdem wir von neugebildeten, und speciell im entzündeten Knochen neugebildeten Blutgefässwänden wissen, dass dieselben Sprossen treiben, und dass die Sprossen später hohl werden.

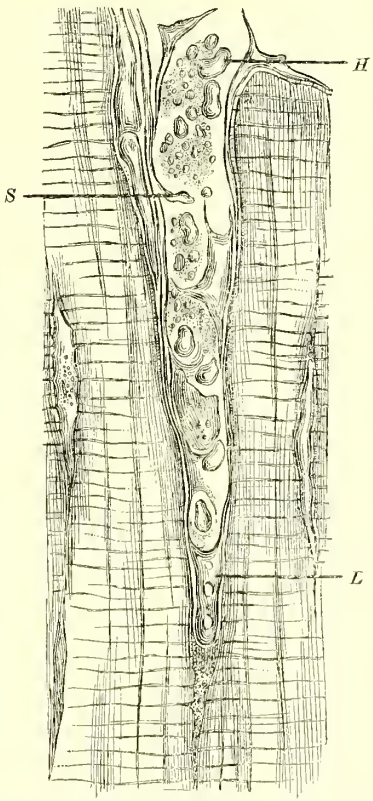

Fig. 161. Scapulaplatte einer Katze, am dritten Tage der Entzündung. Chromsäurepräparat. (Publ. 1873.)

Ein in Neubildung begriffenes Blutgefäss in einem vacuolirten Plastid *L* endigend; *S* Ueberrest einer früheren Scheidewand; *H* Klümpchen von Bioplasson — die Hämatoblasten — in feinkörnigem, coagulirtem Eiweiss suspendirt. Vergr. 800.

Uebrigens sind nicht sämmtliche, in den Markräumen sichtbare rothen Blutkörperchen in Blutgefässen eingeschlossen; häufig trifft man solche isolirte, oder in Gruppen beisammen liegende Körper untermengt mit Markelementen, welche aus dem entzündeten Gewebe hervorgegangen waren, ohne Spur einer Bioplasson-Hülle. Derlei Körper werden wahrscheinlich nie in den Kreislauf aufgenommen; es war mir jedoch unmöglich deren Bedeutung oder Bestimmung zu entdecken. Sie stellen jene Form der Blutbildung dar, welche man seit *Rokitansky* als die insuläre kennt.

Häufig begegnet man vielkernigen Bioplasson-Massen, welche in

ihrem Inneren eine wechselnde Menge rother Blutkörper enthalten; und einige Male habe ich um die vielkernigen Massen herum eine äussere Hülle spindelförmiger Körper beobachtet. Diese erzeugten bisweilen eine deutliche breite Schicht um die Bioplasson-Massen, welche selbst zum Theil zu einer homogenen oder feinkörnigen, möglicher Weise flüssigen Substanz umgewandelt waren. An der Innenfläche der einhüllenden Schicht, gegen die Lichtung gekehrt, lagen Hämatoblasten in kranzförmiger Anordnung. Alle diese Eigenthümlichkeiten deuteten auf die Neubildung von Venen hin; es war mir aber nicht möglich, die Muskelnatur der umgebenden Spindeln zweifellos nachzuweisen.

Dass aber in entzündeten Geweben eine Neubildung von Arterien thatsächlich vorkommt, habe ich mit Sicherheit aus einem Präparate Prof. *Stricker*'s erfahren, der die Güte hatte, mir 1871 eine entzündete Cornea, — es ist mir nicht erinnerlich, ob vom Frosche oder Kaninchen — zu zeigen, in welcher eine neugebildete Arterie zweifellos vorhanden war.

Folgerungen im Jahre 1873. Das Wesen der Entzündung wurde von der Humoralpathologie bekanntlich vorwiegend in einer Erkrankung des Blutes und einer Ausschwitzung von Blutflüssigkeit — Exsudat — gesucht; während die Cellular-Pathologie den Herd der Erkrankung vorwiegend in die „Individuen", die „Gewebszellen", verlegte. Die letztere, von *Virchow* ausgegangene Anschauung war die bis heute herrschende.

Die Anwesenheit von Exsudat, einer veränderten Blutflüssigkeit beim Entzündungsprocesse, innerhalb der Gewebe, braucht heute nicht erst erwiesen zu werden. Denn einerseits wurde sie von keiner Seite angezweifelt, und dann sind die Vorgänge bei der Entzündung des Knochens ohne die Annahme einer, die Lösung der Kalksalze und dann der osteogenen Grundsubstanz herbeiführenden Flüssigkeit überhaupt nicht erklärlich.

Aber auch das entzündete Knorpelgewebe liefert wichtige Anhaltspunkte für das Vorhandensein eines Exsudates. Der Umstand nämlich, dass man im Hyalin-Knorpelgewebe bei reiner Verletzung desselben nur höchst unbedeutende Veränderungen herbeizuführen vermag, während sofort beträchtliche Veränderungen im Knorpelgewebe eintreten, wenn gleichzeitig Knorpel und Knochen verletzt wurden, spricht für eine directe Abhängigkeit der entzündlichen Vorgänge von den Blutgefässen.

Die rasche Kalkablagerung im Knorpel kann ihre Quelle kaum irgendwo anders, als in einer, den Knorpelkörpern zugeführten Flüssigkeit haben. Der Umstand, dass bei Anlage eines in den Knorpel und den Knochen eindringenden Bohrloches am Rande des Loches in der Grundsubstanz des Knorpels Kalksalze deponirt werden, in einer gegen den Knochen zu sich verbreiternden Zone, spricht ferner dafür, dass von

den Knochengefässen aus das Bohrloch mit einer Flüssigkeit überschwemmt wird, aus welcher die lebendige Substanz des Knorpels das ursprünglich gelöste Kalkmateriale bezieht, um dieses in der chondrogenen Grundsubstanz zu deponiren.

Aus der Summe der bis heute bei der Entzündung des Knorpels bekannten Thatsachen wird sich demnach keine Waffe schmieden lassen zur Bekämpfung der Lehre vom Exsudate und der Betheiligung des Blutes und der Blutgefässe beim Entzündungsprocesse; ebensowenig, als dies aus dem bisher bekannt gewordenen Beobachtungsmateriale bei Keratitis thunlich war.

Anders steht die Sache in Betreff der Veränderungen der präsumtiven Individuen, der „Zellen".

S. Stricker hat zuerst klar ausgesprochen, dass die „Zellen" durch die Entzündung in einen Jugendzustand zurückgeführt werden, in welchem dieselben zur Proliferation befähigt sind. Die Aussage beruhte auf dem Nachweise der Veränderungen am sogenannten Protoplasmakörper, seiner Schwellung, seines Amöboidwerdens, des Hervorgehens neuer Kerne und neuer Körper aus dem alten, bei gleichzeitigem Zugrundegehen der „Intercellularsubstanz".

Diese Vorstellung lässt sich nun in allen Consequenzen nicht nur für die „Zellen", sondern für das ganze entzündete Gewebe überhaupt durchführen. Jedes Gewebe wird nämlich bei der Entzündung zunächst in einen Zustand zurückgeleitet, in welchem es bei seiner Entwicklung war, welcher also seinem Jugendzustande entspricht.

So löst sich bei der Entzündung das Knochengewebe in Elemente auf, aus welchen es hervorgegangen ist. Im Knochen werden durch die Lösung der Grundsubstanz Ausschmelzungsräume in gewissen Entfernungen von einander etablirt, die den entzündeten Knochen eines noch so alten Thieres schon in den gröberen Verhältnissen mit dem des neugeborenen gleich aussehend machen. Hiezu kommt, dass die Grundsubstanz bei der Entzündung den lamellösen Bau verliert und streckenweise ein streifiges Aussehen annimmt, wie dasselbe dem Knochen des neugeborenen Thieres zukommt. Die Ausschmelzungsräume endlich sind erfüllt mit Elementen, welche mit jenen des Markgewebes, aus welchem das Knochengewebe hervorgegangen ist, identisch erscheinen.

Dasselbe geschieht mit dem Periost und mit dem Knorpel. Die Periostbänder, deren Grenzen durch die unveränderten „elastischen Fasern" kenntlich bleiben, werden zunächst aufgelöst in Reihen und Gruppen von runden und spindelförmigen Körpern, welche den ursprünglichen Periostbildnern nicht nur quod ad Form entsprechen, sondern mit ihnen geradezu identisch sind. Der Knorpel wird durch die Ent-

zündung zerlegt in jene Markelemente, aus welchen sein Gewebe ursprünglich zusammengefügt ist.

Die Gesammtheit der durch den Entzündungsprocess zu Tage geförderten Elemente wurde bisher unter den Bezeichnungen: „entzündliche Neubildung", „Granulationsgewebe", und „Eiterung" subsumirt. In letzterer Zeit hat man auch jedes neu aufgetretene Element kurzweg als „Eiterkörperchen" bezeichnet.

Die neu aufgetauchten Elemente sind, wie sich aus meinen Beobachtungen ergibt, zunächst Elemente des Gewebes selbst; man wird deshalb von „entzündlicher Neubildung" erst in späteren Stadien der Entzündung sprechen können, wenn aus dem freigewordenen Materiale der lebenden Materie eine Summe wirklich neu entstandener Körper hervorgegangen ist.

Die Bezeichnung „Granulationsgewebe" dürfte nicht haltbar sein, denn durch die Entzündung wird kein neues Gewebe überhaupt producirt, sondern nur ein demjenigen analoges, aus welchem das entzündete Gewebe von Haus aus entstand — für Periost, Knochen und Knorpel also Markgewebe.

Die generelle Bezeichnung der entzündlichen Neubildung als „Eiterkörperbildung" ist aber völlig unrichtig. Aus den geschilderten Befunden geht nämlich hervor, dass die neu aufgetauchten und neu gebildeten Elemente unter einander sowohl, wie mit dem nicht entzündeten Nachbargewebe in ununterbrochenem, lebendigen Zusammenhange stehen.

Wenn bei der Entzündung eines Gewebes einzelne Protoplasmakörper aus der Continuität mit ihren Nachbarn scheiden, um als „Wanderzellen" Locomotionen auszuführen, so geschieht dies augenscheinlich nur in vorübergehender Weise. Nur die neugebildeten Blutkörper, welche innerhalb der neugebildeten, dann mit älteren in Verbindung tretenden Blutgefässe liegen, werden dauernd von dem Mutterboden abgelöst.

Dagegen sind die, den Eiter constituirenden Eiterkörperchen wirklich isolirte, durch Flüssigkeit von einander getrennte Elemente. Der Eiter stellt aber kein Gewebe dar, und soweit bis jetzt bekannt und allgemein zugegeben wird, ist derselbe zur Gewebsbildung überhaupt nicht tauglich.

Es besteht demnach ein durchgreifender anatomischer Unterschied zwischen jenen Processen, welche die Pathologen als „plastische" einerseits, und „eitrige Entzündung" andererseits, bezeichnet haben. Es kann übrigens zugegeben werden, dass beide Processe auf nur graduell verschiedenen Ursachen beruhen.

Fassen wir nun die entzündlichen Veränderungen der lebenden Materie der Gewebseinheiten ins Auge. Dieser Materie wird bei der Entzündung wahrscheinlich zunächst ein Plus von flüssigem Nahrungsmateriale zugeführt. Ob die Strömung der Flüssigkeit in Räumen geschieht, welche zwischen der lebenden Materie und der Grundsubstanz übrig bleiben, oder ob diese Flüssigkeit sofort in die lebende Substanz eingeht, von dieser getrunken wird, die Frage kann durch die Beobachtung allerdings nicht gelöst werden.

Thatsache aber ist, dass das zugeführte Plus seine Wirkung zuerst vorwiegend häufig am, der Form nach jüngsten Antheile der Gewebseinheit, an den Kernkörperchen oder am Kerne des nicht infiltrirten Protoplasmakörpers äussert. Derselbe kehrt durchschnittlich zu allererst in den Jugendzustand zurück: er zerspaltet sich in mehrere Klümpchen; er wird getheilt, wie das *Virchow* zuerst mit Bestimmtheit nachgewiesen hatte.

Die in der Grundsubstanz eingeschlossene lebende Materie reagirt auf die veränderte Flüssigkeitszufuhr in der Regel durch Auflösung ihrer Grundsubstanzhülle. Dann folgt die Verjüngung derselben in einer gewissen Zahl von Centren, deren jedes Einzelne je ein Kernkörperchen oder je einen Kern repräsentirt. Damit ist das geschilderte Bild der Rückkehr zum Jugendzustande des Gewebes hergestellt.

Näher dem Entzündungsherde betrifft die Verjüngung eine grössere Menge der lebenden Materie, welche zu compacten Klümpchen umgewandelt wird. Jedes dieser Klümpchen kann wieder zersplittern, und jedes Theilchen kann die Grundlage eines neuen Protoplasmakörpers werden. Bleibt der Zusammenhang zwischen diesen Körpern erhalten, dann ist das Ergebniss Markgewebe; wird hingegen der Zusammenhang gelöst, so werden aus den compacten Splittern der lebenden Materie Hämatoblasten und schliesslich rothe Blutkörperchen.

Die Bildung neuer Elemente aus grösseren Lagern der lebenden Materie kommt nachweislich dadurch zu Stande, dass sich innerhalb derselben in gewissen, von der Lagerung compacter Centren abhängigen Entfernungen Grenzen, sogenannte „Theilungsmarken", bilden; neue Kitt- oder Grundsubstanz, in welcher kein Maschenwerk, sondern nur zarte Speichen der lebenden Materie vorhanden sind. Jedem der neu entstehenden Protoplasmakörper entspricht ein in der Jugendphase bleibendes Centrum in Form eines Kernes, eines oder mehrerer Kernkörperchen.

Wird endlich der Zusammenhang in der lebenden Materie an unzähligen Stellen unterbrochen, reissen die Verbindungsspeichen zwischen den einzelnen Klümpchen durch, und schwimmen nun die nicht mehr productionsfähigen Klümpchen in einer flüssigen Grundsubstanz, dem

Eiterserum, so haben wir als Resultat die eigentliche Eiterbildung. Dieses Product ist bekanntlich dem Untergange geweiht.

Die Summe der aufgezählten Thatsachen führt uns zur Erkenntniss, dass eine Cellularpathologie im Sinne *Virchow*'s nicht aufrecht erhalten werden kann. Denn in den Geweben des Thierkörpers gibt es keine „Individuen", keine „Zellen", folglich auch keine isolirten „cellularen Krankheitsherde".

Die Gewebe werden von lebender Materie und deren Derivaten aufgebaut. In den Centren der Gewebseinheiten bleibt die lebende Materie erhalten; an den Peripherien derselben ist hingegen dieselbe von Grundsubstanz infiltrirt. Nirgends aber ist der Zusammenhang der lebenden Materie unterbrochen. Die Schädlichkeit also, welche den centralen Körper trifft, wird direct oder indirect auch die ganze Gewebseinheit treffen, und umgekehrt. Die Veränderungen werden sich immer auch an der Gewebseinheit manifestiren müssen [1]).

Diese Veränderungen beruhen beim Entzündungsprocesse auf einer Lösung der Grundsubstanz in erster, und auf einer vermehrten Erzeugung ihres Gleichen von Seite der lebenden Materie in zweiter Linie. Wie ich schon früher dargethan habe (s. Seite 47), ist jedes, noch so winzige Klümpchen der lebendigen Substanz befähigt, seines Gleichen zu erzeugen, also zu wachsen und ein neues Element zu produciren. Dies gilt für die isolirten Klümpchen ebenso, wie für die zu Organen und Geweben vereinigten Massen der lebenden Materie.

Es wird erst durch Beobachtung zu constatiren sein, ob nicht gewisse „freie" Exsudate im Thierkörper eine Anzahl isolirter, aus dem Zusammenhange mit den erkrankten Geweben gerissener Klümpchen mit sich führen, die zum Theile und unter gewissen Bedingungen noch lebens- und bis zu einem gewissen Grade auch productionsfähig sein könnten. Möglicherweise liegt hier neben der Auswanderung farbloser Blutkörper auch eine Quelle für die massenhafte Bildung von Eiterkörperchen.

Innerhalb eines Gewebes aber erleidet stets nur die lebende Materie Ernährungsstörungen, gleichviel, ob sie von Flüssigkeit umspült, oder von einer Grundsubstanzmauer umgeben ist. Die nicht lebendige Grundsubstanz mag Veränderungen welcher Art immer eingehen, productionsfähig ist nur die lebende Materie; sie erzeugt die mächtigen Neubildungen,

---

[1]) Spätere Untersuchungen haben erwiesen, dass *Virchow* auch darin Recht hatte, wenn er behauptete, dass unter gewissen Bedingungen die entzündlichen Veränderungen im Territorium früher platzgreifen, als im centralen Körperchen. Es kann sogar vorkommen, dass nur ein Theil des Plastids entzündliche Veränderungen aufweist, während das Uebrige in einem nahezu unveränderten Zustande angetroffen wird. (S. Artikel „Caries der Zähne", insbesondere „Caries des Cements".)

welche zum Entstehen neuer Gewebe — Pseudomembranen, Schwielen, Vegetationen etc. — führen.

Nicht die „Zelle", auch nicht der lebendige Antheil der „Zelle" allein wächst und wuchert; es wächst und wuchert im Gewebe eben Alles, was lebensfähig ist, also auch der in der Grundsubstanz eingeschlossene Antheil der lebenden Materie.

Auf dieser, durch Beobachtungen und Schlüsse geläuterten Grundlage kehren wir für das Bindegewebe zum Standpunkte *Rokitansky's* zurück, indem wir von einer Productionsfähigkeit der bisher sogenannten „Intercellularsubstanzen" sprechen.

Von einer Humoral- oder Solidarpathologie wird aber fernerhin ebensowenig die Rede sein können, wie von einer Cellularpathologie. Es gibt eben keine Pathologie als die der lebenden Materie. Nur das, was lebt, kann krank werden.

Der Heilungsvorgang gebrochener Knochen.

In einigen meiner 1873 publicirten Abhandlungen, welche in den vorhergehenden Artikeln citirt sind, habe ich auf die Erscheinungen Bezug genommen, wie sie beim Heilungsprocesse in gebrochenen Knochen zur Anschauung kommen. Ich werde den gesammten Vorgang hier etwas ausführlicher schildern, umsomehr als spätere Schriftsteller[1]) in diese Angelegenheit kein neues Licht brachten, indem sie die neugewonnenen Anschauungen über die Entzündung auf Grundlage der Bioplasson-Lehre gänzlich vernachlässigten.

Meine Untersuchungen wurden an den Schienbeinen von Hunden, Katzen und Kaninchen angestellt, welche ich im anästhetischen Zustande der Thiere absichtlich brach. Ich erzeugte in allen Fällen eine Verschiebung der gebrochenen Knochenenden, um einen etwas höheren Grad von Entzündung hervorzurufen; wobei ich die bedeckende Haut jedesmal unverletzt liess. Wie der Vorgang in gebrochenen Knochen mit primärer Heilung vor sich geht, wenn nämlich die gebrochenen Enden sich genau berühren, ist bisher nicht bekannt. Ich möchte behaupten, dass all' die zahlreichen Beobachtungen und Folgerungen betreffend die primäre, unmittelbare Heilung selbst der weichen Gewebe einer Revision bedürfen, indem eine genaue Kenntniss dieses Vorganges nur auf Grundlage einer Kenntniss des feinsten Baues der betheiligten Gewebe möglich ist. Diese Kenntniss hat aber bisher, so seltsam das klingen mag, allen Schriftstellern über den Heilungsvorgang gefehlt. Durch die Güte des Herrn Dr. *J. Lewis-Smith* in New-York bin ich

[1]) *J. Hofmokl:* „Ueber Callusbildung". Wiener medic. Jahrbücher. 1874. Man findet hier ein erschöpfendes Literatur-Verzeichniss über diesen Gegenstand.

in den Besitz zweier gebrochener Oberarmknochen von Kindern gekommen; der eine Bruch war 14 Tage, der andere etwa 4 Wochen alt. Eine genaue Untersuchung dieser Präparate hat mich darüber belehrt, dass der Heilungsvorgang bei Kindern, vorausgesetzt, dass eine Verschiebung der Knochenenden stattfand, mit jenen bei Thieren beobachteten in jeder Beziehung vollkommen übereinstimmt.

Wenn man am Thiere eine Knochenfractur künstlich erzeugt, entsteht zuerst eine Blutung durch das Zerreissen der Blutgefässe der umgebenden Gewebe sowohl, wie jene des Knochens; die Chirurgen wissen recht wohl, dass die anfängliche Anschwellung der Gewebe um den Sitz der Verletzung einem Blutaustritte zuzuschreiben ist. Das fernere Schicksal der extravasirten Blutkörperchen ist noch unbekannt, und fernere Untersuchungen müssen erst darthun, ob die in diesen Körpern vorhandene lebende Materie sich irgendwo beim Neubildungsprocesse betheiligt oder nicht. Was wir „Resorption" des Blutes nennen, ist nichts weiter, als ein Ausdruck unserer Unkenntniss des eigentlichen Vorganges.

In den nächstfolgenden Tagen nach der Verletzung entsteht eine Entzündung, welche an Intensität je nach dem Grade der Verschiebung der Knochenenden, und je nach der allgemeinen Constitution des operirten Thieres wechselt. Der Entzündungsprocess ist am meisten in jenen Geweben ausgesprochen, welche am reichlichsten mit Blutgefässen versehen sind, nämlich in der äusseren Schichte der Beinhaut und in den zerrissenen Muskeln, während sie im centralen Knochenmarkgewebe weniger, in den compacten Abschnitten des Knochens am wenigsten intensiv ist.

Das Ergebniss der Entzündung ist, wie in den vorhergehenden Artikeln beschrieben wurde, dass die betheiligten Gewebe, hauptsächlich das Periost, zu medullaren Körperchen zerfallen, augenscheinlich dieselben Bildungen, welche ursprünglich an dem Aufbaue des Periostgewebes theilnahmen. Durch Auswachsen der lebenden Materie entstehen später neue medullare, oder entzündliche Elemente, welche sämmtlich unter einander in Verbindung bleiben, und somit die entzündliche Neubildung darstellen. Das compacte Knochengewebe wird in der unmittelbaren Umgebung der Fractur gleichfalls gelöst, und bis zum achten Tage sehen wir im Knochen mehr oder weniger zahlreiche Markräume, erfüllt mit medullaren, embryonalen oder Entzündungskörperchen. Diese stehen in Verbindung mit dem aus der Beinhaut sowohl, wie aus dem centralen Markgewebe hervorgegangenen Entzündungsgewebe.

In der zweiten Woche erzeugen die Entzündungselemente, identisch mit medullaren oder embryonalen Körperchen, ein neues Gewebe, und zwar in einer Weise, welche ich im Kapitel über die Bildung des Binde-

gewebes bereits besprochen habe. Das Resultat dieser Gewebsneubildung ist in diesem Falle abermals mit jenem identisch, welches wir in den frühesten Stadien des Embryonallebens beobachten, nämlich: das Markgewebe wird zu Knorpelgewebe umgewandelt. Knorpelgewebe erscheint nach Brüchen, sowohl menschlicher wie Thierknochen, und stellt dasjenige dar, was *Dupuytren* als den provisorischen Callus bezeichnet hatte. Ob ein solcher provisorischer oder Knorpel-Callus je gebildet wird, wenn die Bruchenden genau aneinanderliegen, und das Periost nur leicht verletzt ist, wurde bisher nicht erforscht; so viel ist jedoch sicher, dass die Bildung eines provisorischen Callus jedes Mal auftritt, wenn eine Verschiebung der Bruchenden stattfand.

Die Art, wie die Entzündungs-Körperchen zu Knorpel umgewandelt werden (s. Seite 219) ist in Kürze die folgende:

An von den, grösstentheils neugebildeten Blutgefässen entferntesten Stellen werden die ursprünglich kugeligen Körperchen verlängert, und

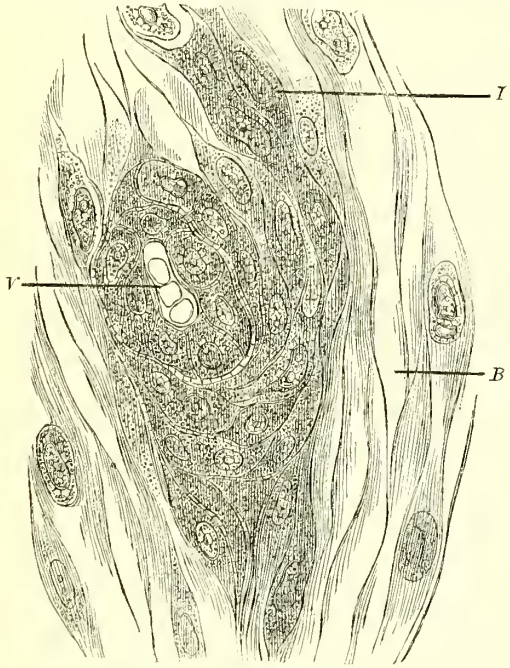

Fig. 162. Knorpelcallus der gebrochenen Tibia einer alten Katze, am 14. Tage nach der Fractur. Chromsäurepräparat. (Publ. 1873.)

B schwach gestreifte Grundsubstanz; *I* Plastiden im Stadium der Indifferenz, kurz vor Bildung der Grundsubstanz; *V* capillares Blutgefäss in der Mitte eines Markraumes. Vergr. 800.

deren Kerne verschwinden. Der letztere Vorgang beruht auf einer Zerspaltung des soliden Bioplasson der Kerne zu einem Netzwerke, und dem Auftreten eines gleichmässigen, zarten Netzwerkes im gesammten

Körperchen, welches mit schwächeren Vergrösserungen als eine gleichmässige Körnung desselben, wie sie dem Stadium der Indifferenz zukommt, erscheint. In der Regel tritt diese Veränderung ohne vorausgehende Verschmelzung der Körperchen zu Territorien ein. Viele der indifferenten Körperchen werden mit Grundsubstanz infiltrirt, ohne dass wir mit Bestimmtheit angeben könnten, ob diese eine gelatinöse, myxomatöse oder echt chondrogene ist. Manche Körperchen bleiben jedoch frei vom Infiltrate, zum mindesten in deren mittelsten Antheilen, und stellen nun in diesem Zustande die Knorpelkörperchen dar, welche in nahezu gleichmässigen Zwischenräumen in der gesammten neugebildeten Grundsubstanz zur Anschauung kommen. In der zweiten Woche nach der Verletzung begegnen wir stets Nestern von Entzündungskörperchen, welche um je ein centrales Blutgefäss angeordnet sind; die dem Blutgefässe zunächst liegenden sind mehr oder weniger kugelig; die entfernteren hingegen verlängert und spindelförmig. Wir sind im Stande, hier alle Stadien des Ueberganges von einem gleichmässig reticulirten Bioplasson zu einer anscheinend structurlosen Grundsubstanz zu verfolgen. (S. Fig. 162.)

In den Höhlen der Grundsubstanz eingebettet findet man grosse, blasse, vorwiegend einkernige Körnchen, in deren Leib theils feine, theils grobe, glänzende Körnchen eingelagert sind. Dann trifft man in einzelnen Höhlen Klumpen einer gelblichen, structurlosen, von Vacuolen durchbrochenen Substanz, welche im Centrum eines blassen Körnchens liegt, oder letzteres an einer peripherischen Stelle halbmondförmig umschliesst. Endlich findet man in den Knorpelhöhlen glänzende gelbliche, von Vacuolen durchsetzte Klümpchen, die jedesmal kleiner sind, als die blassen, mit deutlichen Kernen versehenen Plastiden, und an manchen Stellen den Umfang rother Blutkörper nicht überschreiten. Klümpchen von der letztgenannten Grösse liegen in Gruppen zerstreut in entsprechend kleinen Höhlen der Grundsubstanz, oder sie füllen, untermengt mit noch kleineren Körnern, einzelne grössere Knorpelhöhlen aus.

Von der Peripherie der blassen Körner gehen rundherum konische Zacken ab, welche den schmalen Saum zwischen diesen und der Grundsubstanz radiär durchbrechen, und sich in letztere einsenken. Feinste Fortsätze sind auch an jedem, noch so kleinen homogenen Klümpchen vorhanden, welches einzeln in einer Höhle der Grundsubstanz ruht.

In dem neugebildeten Knorpelgewebe findet man durch breite Lagen des Gewebes von einander getrennte Nester, in welchen die Plastiden weit reichlicher und in länglichen Zügen angeordnet, oder spindelförmig ausgezogen sind. In diesen Gruppen oder Nestern beobachten wir eine Umwandlung der capillaren Blutgefässe zu soliden Strängen, und hinterher die Theilung dieser zu kleineren Markkörperchen, die schliesslich ebenfalls an der Bildung des Knorpels theilnehmen. Dieser Vorgang ist ähnlich dem im vorgeschrittenen Alter beobachteten Umgewandeltwerden der Capillaren zu Bindegewebe.

Die neugebildete Grundsubstanz des provisorischen Callus ist zum Theile hyalin, zum Theile streifig. Die Streifen werden erzeugt entweder durch Erhaltung der Grenzlinien der früheren spindelförmigen, indifferenten Elemente, oder durch Zerspaltung dieser Elemente zu kleinen Spindeln innerhalb eines Territoriums, bevor noch eine Infiltration mit Grundsubstanz Platz gegriffen hatte. Der Gestalt und Anordnung nach dürfen wir die in der Grundsubstanz eingebetteten Körperchen nicht ohne Weiteres als Knorpelkörperchen bezeichnen, indem sie von anderen, auf entzündlichem Wege entstandenen Gewebselementen nicht verschieden sind; die Grundsubstanz jedoch trägt an sich entschieden den Charakter einer knorpeligen. Dass dieselbe geradeso, wie die normale von einem zarten Netz lebender Materie durchsetzt wird, kann man aus den zarten speichenförmigen Fortsätzen erschliessen, welche sich in die Grundsubstanz geradeso einsenken, wie im normalen Knorpelgewebe oder Bindegewebe im Allgemeinen. (S. Fig. 163.)

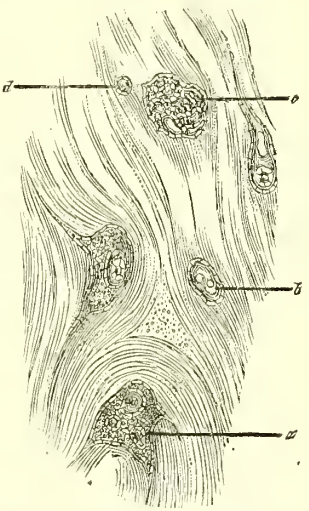

Fig. 163. Knorpelcallus am 14. Tage nach einem Subcutanbruch der Tibia einer alten Katze. Chromsäurepräparat. (Publ. 1873.)

a Plastid mit mehreren kernähnlichen Bildungen; *b* vacuolirtes, glänzendes Plastid; *c* Plastid aus zahlreichen, kleinen, glänzenden Körnchen und Klümpchen zusammengesetzt; *d* winziges Bioplassonklümpchen in einer Höhle der Grundsubstanz. Vergr. 800.

Der neugebildete Knorpel des provisorischen Callus entspricht in seinem Bau dem normalen hyalinen oder streifigen Knorpel; ein auffallender Unterschied besteht jedoch darin, dass das Gewebe des provisorischen Callus eine beträchtliche Menge von Bioplasson enthält. Die grobe Körnung selbst kernhaltiger Plastiden; die compacten Gruppen von Bioplasson-Klümpchen innerhalb je einer Höhle; die Anwesenheit einzelner compacter oder vacuolirter Klümpchen in vielen einzelnen Höhlen sind unzweifelhaft auf einer Vermehrung der lebenden Materie durch den Entzündungsprocess begründet. Derlei unregelmässige Bildungen sieht man niemals im normalen Hyalin- oder Streifenknorpel; man kann dieselbe auch nur durch die verschiedenen Entwicklungsphasen erklären, durch welche ein ursprünglich solides Bioplassonklümpchen geht. (S. Seite 47.)

Dass der neugebildete Knorpel thatsächlich grösstentheils aus dem früheren Periostgewebe hervorgegangen ist, lässt sich durch die Anwesenheit unveränderter elastischer Fasern beweisen. Das Callusgewebe ist nämlich von einer wechselnden Menge einzelner, zuweilen gabelig

verzweigter, gestreckter, glänzender Fasern durchsetzt, welche das Gewebe entweder in mehr oder weniger regelmässige, rautenförmige Felder theilen, oder auch ganz ohne Regelmässigkeit die Grundsubstanz durchziehen. Es kann wohl keinem Zweifel unterliegen, dass diese elastischen Fasern ursprünglich dem Beinhautgewebe angehörten, und von dem Entzündungsprocesse nicht berührt wurden. Sie bleiben sogar unverändert, nachdem im Knorpelgewebe Ablagerung von Kalksalzen eintrat, ja selbst nachdem dieses Gewebe in das medullare Stadium zurückgekehrt ist, sieht man noch elastische Fasern häufig die neugebildeten Markräume ohne anscheinende Ordnung durchziehen.

In der dritten Woche nach erfolgtem Bruche findet im Gewebe des provisorischen Callus eine Kalkablagerung statt; ihre Ausdehnung ist in verschiedenen Individuen sehr verschieden und bisweilen ist sie sehr spärlich, fehlt aber nie ganz. Im gebrochenen Oberarmknochen eines Kindes hatte die Verkalkung in der vierten Woche nach der Verletzung einen grossen Theil des neugebildeten Knorpels betroffen, während an anderen Stellen die Bildung von Markräumen und von Knochenbälkchen vor sich ging, die der letzteren allerdings nur in geringem Betrage.

Gleichzeitig mit der Kalkablagerung und bisweilen sogar unabhängig von dieser kann man eine eigenthümliche Veränderung beobachten, nämlich die Bildung von rothen Blutkörperchen und von Blutgefässen, ebenso diejenige von Markgewebe, an gewissen Punkten des Knorpelgewebes, in nahezu gleichmässigen Zwischenräumen. Diejenigen Abschnitte des Knorpelgewebes, welche in früheren Stadien in der Grundsubstanz die grösste Anzahl kleiner Bioplassonklümpchen aufwiesen, und welche augenscheinlich aus früheren capillaren Blutgefässen hervorgingen, zeigen auch die Neubildung von Blut und Blutgefässen in der ausgeprägtesten Weise.

Man findet Nester von indifferenten Körperchen oder vielkernigen Bioplassonmassen, in welchen eine lebhafte Neubildung lebender Materie stattfindet. Diese zerspaltet sich in kleine Klümpchen, welche in der Folge mit Hämoglobin getränkt werden, und zuerst Hämatoblasten, später rothe Blutkörperchen darstellen. (S. Seite 101.) Die peripheren Antheile der Plastiden oder vielkernigen Massen wandeln sich zu flachen, verdickten Bioplassonlagern um, welche die Grundlage für die späteren Blutgefässwände abgeben. Eine solche Wand früher Bildung zeigt im optischen Durchschnitte leichte, spindelförmige Verdickungen, welche wahrscheinlich den späteren Kernen der Endothelien entsprechen. Kolben- und rosettenförmige Bildungen dieser Art sind zuerst mit älteren Blutgefässen mittelst solider, glänzender Stränge der lebenden Materie verbunden, welche, nachdem sie ausgehöhlt wurden, eine freie

Communication zwischen den alten und neugebildeten Blutgefässen herstellen. (S. Figur 164.)

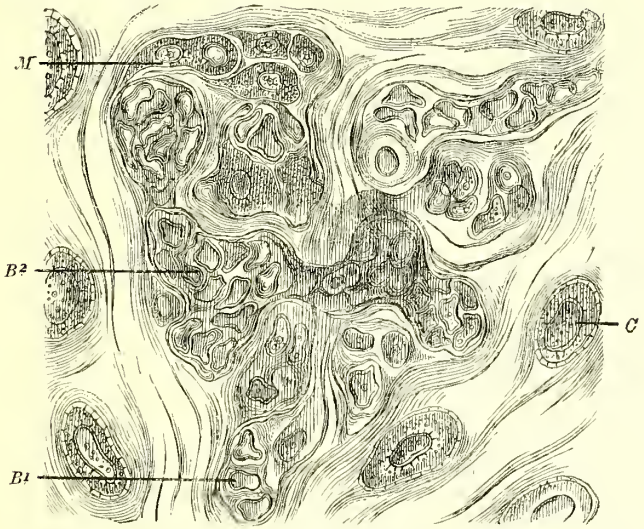

Fig. 164. Knorpelcallus am achtzehnten Tage nach einem Subcutanbruch der Tibia einer Katze. Chromsäurepräparat. (Publ. 1873.)

C Knorpelkörperchen in der streifigen Grundsubstanz; *M* verlängerte Markplastiden mit der Tendenz zur Neubildung von Grundsubstanz oder aus einer Auslösung der Grundsubstanz hervorgegangen; *B¹ B²* kolbenförmige Räume, von einem continuirlichen Bioplassonlager begrenzt, Hämatoblasten und rothe Blutkörperchen enthaltend. Vergr. 800.

Mit dem Auftreten von Blutkörperchen und Blutgefässen, und der Ablagerung von Kalksalzen in der Grundsubstanz des Knorpels (das „osteoide Gewebe" der Autoren) wird die Neubildung von Markräumen eingeleitet. Um die neugebildeten Blutgefässe, oder auch unabhängig von diesen zerfällt das Knorpelgewebe zu Markelementen, einfach nur in Folge der Lösung oder Verflüssigung der Grundsubstanz. Die neu auftretenden Markkörperchen sind dieselben, welche in einem früheren Zeitraume des Heilungsvorganges des Knochenbruches das Knorpelgewebe hergestellt hatten.

Durch eine fortwährende Ausschmelzung der verkalkten Grundsubstanz werden die Markräume vergrössert, und durch fortwährende Neubildung von lebender Materie die Markkörperchen vermehrt. In den centralen Antheilen des Markraumes bilden die Körperchen neue Blutgefässe, wenn solche nicht schon früher entstanden waren. Der Vorgang ist genau derselbe, wie bei der normalen Lösung des Knorpels, welche zur Neubildung von Markgewebe und später von Knochen führt.

Inzwischen sind an den Bruchflächen des Knochens ähnliche Markräume durch Ausschmelzung der Grundsubstanz des Knochens und Vermehrung seines Bioplasson-Materiales entstanden, und man kann

die Verbindung der unregelmässig buchtigen Markräume des Knochens mit jenen des anliegenden verkalkten Knorpels direct verfolgen.

Aus dem Markgewebe, dem Abkömmlinge der entzündeten Beinhaut, geht nun Knochengewebe hervor, und zwar in genau derselben Weise wie bei der normalen Entwicklung des Knochens. (S. Seite 255.) Dieses Knochengewebe stellt jene Bildung dar, die wir seit *Dupuytren* als den definitiven Callus bezeichnen.

Die Knochenbälkchen fangen bei Kindern und Thieren in der vierten Woche nach der Fractur an aufzutreten; bisweilen schon in der zweiten Hälfte der dritten Woche. Es sind vorerst ganz unregelmässige Bildungen mit einer undeutlich streifigen, verkalkten Grundsubstanz, und sehr grossen und unregelmässigen Knochenkörperchen. Die Markräume zwischen denselben sind mit Markkörperchen erfüllt, und enthalten in ihrer Mitte neugebildete Blutgefässe, die je näher der compacten Structur des gebrochenen Knochens, desto kleiner erscheinen. Unzweifelhaft betheiligt sich auch das verletzte Muskelgewebe an der Bildung des provisorischen sowohl, wie des definitiven Callus, stets durch das Zwischenstadium der Bildung von Markgewebe. Das neugebildete Knochengewebe ist in jeder Beziehung identisch mit dem nach plastischer Periostitis beobachteten, welches in letzterem Falle den Namen von „Exostosen“ oder „Osteophyten“ trägt. (S. Fig. 165.)

Die Verbindung zwischen dem alten und neuen Knochen ist an den Bruchflächen eine unmittelbare. An der Oberfläche des compacten Knochens fehlen übrigens die buchtigen Aushöhlungen sehr häufig, und der neugebildete Knochen kann an den alten befestigt sein, ohne dass der letztere ausgeprägte entzündliche Veränderungen zeigen würde. Dieses Vorkommniss hat manche Schriftsteller zu dem Glauben veranlasst, dass das neugebildete Knochengewebe dem compacten alten Knochen einfach aufliegt, ohne dass zwischen beiden eine directe Verbindung bestehen würde. Solche Ansichten müssen das Resultat des Studiums trockener Präparate sein, denn bei irgend einer anderen Präparationsweise unterliegt es keinen Schwierigkeiten, eine directe Verbindung der neugebildeten Knochenkörperchen mit den alten mittelst anastomosirender Fortsätze nachzuweisen.

Die ursprünglich unregelmässige und massige Neubildung von Knochen wird allmälig, das heisst im Verlaufe mehrerer Monate, zu einem mehr regelmässigen, dem normalen sich nähernden Gewebe umgewandelt. Man kann diese Thatsache nur durch die Annahme erklären, dass eine wiederholte Auslösung und Neubildung von Knochengewebe stattfindet. Nach einigen Jahren wird die Knochennarbe so vollkommen, und selbst mit einem so regelmässigen, mit dem alten, centralen Markraume in Verbindung stehenden Centralkanal versehen,

dass, wäre nicht eine Abweichung der gebrochenen Knochenenden vorhanden, keine Spur der früheren Verletzung nachgewiesen werden kann.

Meine Untersuchungen lassen sich in folgenden Aufstellungen zusammenfassen:

1. Die am Knochen, und den anliegenden weichen Geweben erzeugte Verletzung führt zu einer Entzündung, welche am intensivsten in dem gefässreichsten Gewebe, nämlich der Beinhaut ist.

2. Die entzündliche Neubildung führt zum Auftreten eines medullaren, oder entzündlichen Gewebes, aus welchem zunächst Knorpelgewebe hervorgeht, — die als „provisorischer Callus“ bezeichnete Bildung.

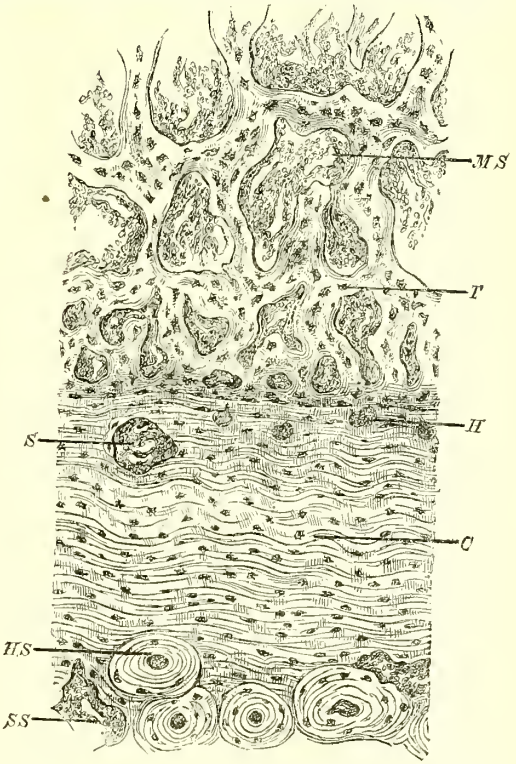

Fig. 165. Exostose nach Periostitis der Tibia eines Hundes am fünften Tage der Entzündung; im Bau identisch mit dem definitiven Callus. Chromsäurepräparat.

C oberflächliche compacte Schicht, mit *HS*, den *Havers*'schen Systemen und *SS* neugebildeten Markräumen; *H* Gefässkanäle zu Markräumen *S* erweitert; *I* Knochenbälkchen neuer Bildung, mit grossen und unregelmässigen Knochenkörperchen; *S* Markräume zwischen den Knochenbälkchen. Vergr. 200.

3. Das neugebildete Knorpelgewebe wird in regelmässigen, grösstentheils von der Neubildung von Blutgefässen abhängigen Zwischenräumen wieder zu einem reichlich vascularisirten Markgewebe umgewandelt.

4. Das aus dem früheren Knorpel hervorgegangene Markgewebe erzeugt Knochen, zuerst in Gestalt unregelmässiger Bälkchen, welche als „definitiver Callus“ bezeichnete Bildung darstellen.

5. Die Bildung des definitiven Callus stimmt in allen wesentlichen Punkten mit der Knochenbildung bei der normalen Ossification von Knorpel und Beinhaut überein.

Die Nekrose.

Von *C. F. W. Boedecker* in New-York[1]).

Ein erfolgreiches Studium der Elemente des Knochengewebes hängt wesentlich von der zur Anwendung kommenden Methode ab. Die genauere Erforschung des Knochengewebes begann im zweiten, dritten und vierten Decennium unseres Jahrhunderts durch *Howship, J. Müller, Henle* u. A. Alle wählten trockenen Knochen, welchen sie mittelst der Säge zu Plättchen zerlegten, worauf sie die Plättchen mittelst verschiedener Hilfsmittel bis zur halben Durchsichtigkeit dünn schliffen. Die auf solche Weise gemachten Beobachtungen führten zur Theorie, dass die Knochenkanälchen Kalksalze in Lösung enthalten. 1850 und 1853 übertrugen *Rudolph Virchow* und *F. C. Donders* die von *Schwann* ausgegangene Zellenlehre auf das Knochengewebe, indem sie zu ihren Forschungen bald getrockneten, bald frischen, mit verdünnter Salzsäure behandelten Knochen wählten, wodurch sie die Structur-Elemente mehr oder weniger deutlich zur Anschauung brachten. Die auf solche Weise isolirten Körperchen erschienen zuweilen kernhaltig, und miteinander durch Fortsätze verbunden, oder aus grösseren centralen Massen aufgebaut, von welchen strahlige Fortsätze abgingen, und diese bezeichneten sie als die „Knochenzellen". *Donders* insbesondere lenkte die Aufmerksamkeit auf die Thatsache, dass das Knochengewebe Räume enthält, welche mit zellenähnlichen Bildungen erfüllt sind, geradeso, wie andere Arten des Bindegewebes. *E. Neumann* behauptete hingegen 1863, dass die bis dahin Knochenzellen genannten Gebilde nicht den Zellen von *Schwann* entsprechen, sondern nur verzweigte Räume seien, mit dichter verkalkten Wänden, als die übrige Zwischensubstanz, so dass sie der Wirkung lösender Agentien mehr Widerstand leisten; die Knochenzellen wären demnach nichts anderes, als die Lacunen, und deren Fortsätze, die Kanälchen selbst. Indem die trockene Methode der Knochenuntersuchung ausschliesslich benutzt wurde, bis endlich *Heinrich Müller* 1856 die nasse Methode einführte, darf es uns nicht Wunder nehmen, dass die erstere selbst heute noch so vielfach zur Anwendung kommt.

Selbstverständlich wird eine Beobachtung desto belehrender und sicherer sein, je näher dem lebenden Zustande die Untersuchung ausgeführt werden kann; deshalb fällt die trockene Methode unter den heutigen Histologen nach und nach in Misscredit. 1871 hat *E. Löng* die Untersuchung des lebenden Knochens unter dem Mikroskop am heizbaren Objectträger eingeführt, mittelst welcher er amöboide Veränderungen der Knochenkörperchen beobachten konnte. Bei dieser Methode zeigte sich, dass die Lacunen „Protoplasma" enthalten; jedoch machte er über den Inhalt der Knochenkanälchen keine Aussage.

Die von *H. Müller* eingeführte Methode, frischen Knochen mittelst Chromsäurelösung zu entkalken, verdient jedenfalls vor allen anderen den Vorzug; man kann dadurch die Kalksalze in kurzer Zeit entfernen, ohne im Knochengewebe nennenswerthe Veränderungen hervorzurufen. Für dünne Knochen genügen 2 bis 3 Wochen, um sie so weich zu machen, dass man sie mit dem Rasirmesser in beliebiger Dünnheit schneiden kann. Auf diese Weise gewonnene Schnitte können gefärbt

[1]) Auszug aus dem Aufsatze „Nekrosis". *Dental Cosmos. Philadelphia.* 1878. Um im Buche eine Gleichmässigkeit in der Nomenclatur zu erzielen, habe ich die Bezeichnung „Protoplasma" überall in jene von „Bioplasson" umgeändert. *Verf.*

werden, indem man sie in eine $^1/_2$% Lösung von Goldchlorid legt. Eine Untersuchung dieser Präparate wird nun zeigen, dass in den Lacunen des Knochens kernhältige Körperchen liegen, von welchen in die grösseren Kanälchen hinein körnige Fortsätze abziehen, um sehr bald dem Auge zu entschwinden. Von der ganzen Oberfläche des Bioplasson-Körpers gehen in der Richtung gegen die Grundsubstanz, insbesondere gegen die feineren Kanälchen zahlreiche konische Fortsätze ab. 1872 hat *C. Heitzmann* ein Knochenkörperchen beschrieben und abgebildet (S. Seite 131, Fig. 40 dieses Buches), welches einem entzündeten Knochen im frühesten Stadium entstammte; dasselbe zeigt mit grosser Deutlichkeit einen glänzenden, nahezu homogen aussehenden Central-Körper, von welchem in allen Richtungen die Lichten der Kanälchen erfüllende Fortsätze abgehen. Diese Beobachtung löst die Frage über den Inhalt der Kanälchen unmittelbar. Die lebende Materie des Knochens verhält sich unter dem Einfluss des Entzündungs-Processes genau so, wie diejenige anderer Gewebe, nämlich, der Centralkörper wird zu einem glänzenden, nahezu homogenen Klümpchen umgewandelt, dessen Fortsätze das ganze Kaliber der Kanälchen einnehmen, und hiedurch wird die Analogie des Knochengewebes mit allen anderen Arten des Bindegewebes festgestellt. Hier, wie überall erzeugt die lebende Materie ein durch den ganzen Körper zusammenhängendes Netzwerk, in dessen Maschenräumen eine mehr oder weniger flüssige Grundsubstanz enthalten ist, ihren chemischen Eigenschaften nach an verschiedenen Stellen von verschiedenem Verhalten. Im Knochengewebe ist bekanntlich diese Grundsubstanz eine leimgebende, mit Kalksalzen infiltrirte.

Ich habe zur Untersuchung des Knochengewebes die oben beschriebene einfache Methode benützt, und mittelst des Rasirmessers so dünne Schnitte erhalten, dass sie eine Untersuchung mit Tauchlinsen bei 800- bis 1000-facher Vergrösserung gestatteten. Ich fand, dass die Kanälchen am besten in solchen Schnitten sichtbar waren, deren Grundsubstanz eine kleine Menge von Kalksalzen zurückbehalten hatte; in vollständig entkalkten Präparaten sind dieselben nur sehr schwach kenntlich. Meiner Erfahrung gemäss ist es vorzuziehen, die Schnitte, nach erfolgter Auswaschung in destillirtem Wasser mit einer $^1/_2$% Goldchlorid-Lösung zu färben, wodurch man die beste Ansicht sowohl des Bioplasson, wie auch der Grundsubstanz erhält. Eine andere zweckmässige Methode ist die Färbung mit Carmin und Hämatoxylin.

Meine Beobachtungen mit starken Vergrösserungen haben ergeben, dass das Knochengewebe schwache parallele Streifungen besitzt, welche dasselbe zu Lamellen zerlegen, innerhalb derer wir die je nach der Richtung des Schnittes und der Lamellen verschieden gestalteten Knochenkörperchen erkennen. Indem diese Körperchen abgeflachte Linsen darstellen, werden wir die letztere Form nur in Frontalschnitten erkennen. Längsschnitte durch die Körperchen geben eine Spindelform; schmal, wenn der Schnitt nahe der Peripherie der Linse verlief, und breit, wenn der Schnitt die Mitte der Linsen getroffen hatte. Ein Querschnitt durch das Knochenkörperchen zeigt dieses in etwas unregelmässiger Gestalt. Ein Querschnitt durch den compacten Antheil des Unterkiefers liefert stets Ansichten aller drei Arten. (S. Fig. 166.)

Wir sehen grössere Räume mit einer Anzahl strahlenförmiger Fortsätze; nebst gröberen solchen Fortsätzen gibt es unzählige feine, und beide Arten sind untereinander verbunden, wodurch in der Grundsubstanz ein überaus zartes Netzwerk entsteht. Innerhalb der Lacunen sehen wir „Protoplasma"-Körper, mit

centralen, glänzenden, oblongen oder kugeligen Kernen und Kernkörperchen. Um jeden Kern bemerken wir einen schmalen Saum, durchbrochen von zahlreichen, konischen, überaus starken Fädchen, deren Basen aus der Peripherie des Kerns hervorgehen, während deren Spitzen mit den zunächst liegenden Körnchen des „Protoplasma" in Verbindung stehen. Im Körperchen selbst gibt es gröbere und feinere Körnchen, die sämmtlich untereinander mittelst zarter Fädchen in Verbindung treten. Der Saum um den Kern, wie die Maschenräume des Netzwerkes erscheinen viel heller, als das letztere.

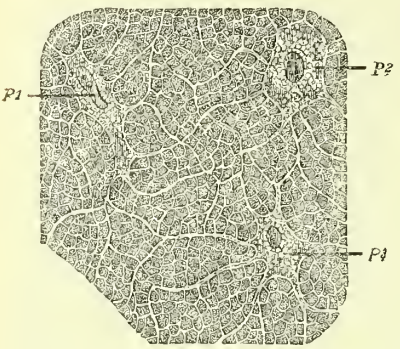

Fig. 166. Normales Knochengewebe vom Unterkiefer eines 30 Jahre alten Mannes. Chromsäurepräparat mit Goldchlorid gefärbt.

Drei Knochenkörperchen: P^1 mit einem oblongen Kern; P^2 mit einem kugeligen Kern, beide mit undeutlichen Kernkörperchen; P^3, mit einem kleinen, compacten Kern. Vergr. 1000.

Von der Peripherie des Bioplasson-Körpers treten zahlreiche, dickere Fortsätze in die grösseren Kanälchen, die man bisweilen bis zu ihrer Verbindung mit anderen von benachbarten Körperchen entspringenden Fortsätzen, verfolgen kann. Ausserdem gehen von der Peripherie der Bioplasson-Fortsätze zahlreiche, überaus feine Fortsätze in die Grundsubstanz hinein, von welcher manche in die feinsten Kanälchen eintreten, obgleich es unmöglich ist, deren Verlauf mit Bestimmtheit zu verfolgen. Meine Präparate zeigen ein viel feineres Netz in der Grundsubstanz, als die oben angeführte Figur von *Heitzmann*. Obzwar ich nicht im Stande bin, die Anwesenheit lebender Materie in den feinsten Kanälchen nachzuweisen, möchte ich diese dennoch behaupten, und zwar auf Grundlage der Aehnlichkeit mit anderen Arten des Bindegewebes. Im normalen Knochen werden die Lacunen und Kanälchen nicht vollständig von der lebenden Materie erfüllt, denn sowohl an der Peripherie des Körperchens, wie auch in Querschnitten von Kanälchen sehen wir um das Bioplasson einen hellen Saum, welcher aller Wahrscheinlichkeit nach eine zu Ernährungszwecken dienende Flüssigkeit enthält.

Wenn man Präparate von trockenen Knochen anfertigt, ist es unmöglich, einen Unterschied zwischen dem normalen und nekrotischen Knochen zu erkennen, denn in beiden ist selbstverständlich die lebende Materie zu Grunde gegangen.

Ich habe mikroskopische Untersuchungen an einem nekrotischen Knochenstücke des Unterkiefers, welches ich entfernte, und einem solchen Stücke vom Oberkiefer, welches *Dr. Frank Abbott* entfernt hatte, angestellt. Die zur Anwendung gekommenen Methoden waren genau dieselben, wie beim normalen Knochen. In beiden Fällen wurden die nekrotischen Sequester, sobald sie aus der Mundhöhle entfernt waren, in eine weingelbe Chromsäurelösung gelegt, und, nachdem sie genügend weich geworden, in dünne Schnitte zerlegt. Die Einbettung der Knochenstücke in eine Mischung von Paraffin und Wachs, nachdem sie durch Alkohol ihres Wassers beraubt waren, leistete zur Ermöglichung dünner Schnitte gute Dienste, einzelne dieser wurden mit Goldchlorid, andere mit Hämatoxylin gefärbt, und wieder andere in ungefärbtem Zustande untersucht.

Die Ergebnisse meiner Untersuchungen waren nun folgende:

Die äussere Fläche des nekrotischen Knochens, welche dem freien Auge rauh, wie ausgefressen erschien, zeigte unter dem Mikroskop buchtige Aushöhlungen, früher unter dem Namen der *Howship*'schen Lacunen bekannt, mit einer körnigen Masse und mit Eiterkörperchen erfüllt. In der Mitte des Knochens fand ich fast sämmtliche *Havers*'schen Kanäle mehr oder weniger erweitert, manche derselben gleichfalls mit buchtigen Aushöhlungen versehen. Der Inhalt der *Havers*'schen Kanäle war allenthalben derselbe, nämlich ein unregelmässiges Conglomerat von dunkel contourirten Körnchen, welche die Carminfärbung nicht annahmen; man kennt diese, in allen sich zersetzenden organischen Materien auftretenden Bildungen als „Micrococcen". Hier und da waren noch Markkörperchen und vielkernige Massen zu erkennen. Blutgefässen bin ich in keinem einzigen *Havers*'schen Kanale begegnet.

Ich traf im nekrotischen Knochen Spuren einer vorausgegangenen Entzündung; die Vergrösserung der *Havers*'schen Kanäle und der Lacunen ist augenscheinlich durch diesen Process bedingt; während die Lösung der Grundsubstanz an der Peripherie möglicher Weise auf blossen chemischen, durch Infiltrate von den benachbarten entzündeten Geweben eingeleiteten Veränderungen beruhte. Die *Havers*'schen Systeme und die concentrischen Lamellen waren unverändert. Die Lacunen und Kanälchen selbst waren überall gut erhalten. In Präparaten vom nekrotischen Unterkiefer traf ich noch zahlreiche Lacunen, in welchen der Bioplassonkörper mit seinem Netzwerk noch kenntlich war, insbesondere an Stellen, wo der Sequester mit der Beinhaut zusammenhing, desgleichen fand ich an Präparaten vom nekrotischen Oberkiefer eine gewisse Anzahl verhältnissmässig unveränderter Knochenkörperchen[1]).

Die Mehrzahl der Knochenkörperchen jedoch, und insbesondere jene in der Umgebung der *Havers*'schen Kanäle, erschienen entweder leer, oder enthielten geschrumpfte Bioplassonkörper oder als wahrscheinliche Ueberreste der lebenden Materie, einige gröbere Körner oder Gruppen und Häufchen von solchen. (S. Fig. 167.)

Von einer fettigen Entartung waren keine Anzeichen vorhanden, denn selbst die glänzenden Körnchen konnten mit Goldchlorid violett gefärbt werden. Viele Lacunen zeigten überhaupt keine Structur, indem deren Inhalt die Eigenschaften von geronnenem Eiweiss aufwies, in keiner dieser Lacunen war der charakteristische Bau des Bioplasson erkennbar.

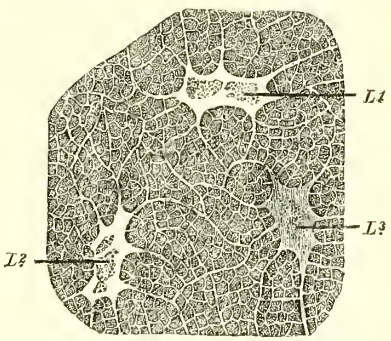

Fig. 167. Nekrotisches Knochengewebe vom Unterkiefer einer 38 Jahre alten Frau. Chromsäurepräparat, mit Goldchlorid gefärbt.

Drei Lacunen: L^1, mit zwei Häufchen einer granulirten Masse; L^2, mit spärlichen Körnchen; L^3, mit einer nahezu homogenen Masse. Vergr. 1000.

Als Endergebniss meiner Beobachtungen fand ich:

1. Die Lacunen enthalten einen Bioplassonkörper von einem deutlich sichtbaren netzförmigen Bau, wobei das Netz selbst die eigentliche lebende Materie darstellt;

[1]) Ein wichtiger Befund ist in diesem Aufsatz nicht erwähnt: nämlich, dass selbst in anscheinend unveränderten Knochenkörperchen die Kerne stark gezackt, wie verschrumpft erschienen, was wohl als ein genügender Beweis des Todes des Bioplasson gelten dürfte. *Verf.*

2. Die Grundsubstanz ist von zahlreichen gröberen und feineren Kanälchen durchbrochen, welche sowohl untereinander, wie mit den Lacunen in Verbindung stehen;

3. Die Bioplassonkörper, welche die Lacunen nicht ganz ausfüllen, senden Fortsätze der lebenden Materie in die Kanälchen, sind aber nur in den gröberen deutlich sichtbar;

4. Im nekrotischen Knochen findet man Spuren einer früheren Osteitis, aber keine Blutgefässe in den *Havers*'schen Kanälen, welche mit Zersetzungsproducten, zumal Micrococcen erfüllt erscheinen;

5. Im nekrotischen Knochen enthalten die meisten Lacunen kein Bioplasson, sondern entweder eine grobkörnige oder structurlose Masse, als Ueberrest der lebenden Materie, und geronnenes Eiweiss.

Rachitis und Osteomalacie.

In den Jahren 1872 und 1873 habe ich eine Anzahl von Experimenten angestellt, um die Ursachen der Rachitis und Osteomalacie aufzudecken. Die Ergebnisse dieser überaus langwierigen und kostspieligen Versuche habe ich 1873 als vorläufige Mittheilung veröffentlicht[1]).

Marchand, *Ragsky*, *Lehmann*, *Simon*, u. A. haben im Harne von an Rachitis oder Osteomalacie erkrankten Personen freie Milchsäure nachgewiesen. *C. Schmidt* entdeckte Milchsäure in der Flüssigkeit malacischer Röhrenknochen, welche zu kugeligen Cysten umgewandelt waren. Auf Grundlage dieser Untersuchungen begann ich im April 1872 eine Reihe von Experimenten, um den Einfluss der innerlich verabreichten oder subcutan eingespritzten Milchsäure auf die Knochen lebender Thiere zu erforschen. Die Versuche wurden bis zu Ende October 1873 an 5 Hunden, 7 Katzen, 2 Kaninchen und einem Eichkätzchen durchgeführt.

Das Ergebniss war, dass bei Hunden und Katzen, in der 2. Woche der Verabreichung von Milchsäure, gleichgiltig ob diese mit der Nahrung oder durch subcutane Einspritzung eingeführt wurde, bei gleichzeitiger Verminderung der mit der Nahrung verabreichten Kalksalze, regelmässig eine Schwellung der Epiphysen der Röhrenknochen der Extremitäten und der Ansatzstellen der Rippenknochen an die Knorpel eintrat. Die Vergrösserung der Epiphysen und Rippen nahm bis zur 4. und 5. Woche fortwährend zu, und gleichzeitig wurden auch Verkrümmungen der Knochen der Extremitäten bemerklich. Katarrhalische Entzündungen der Bindehaut, der Bronchien, des Magens und der Därme, Abmagerung und Zuckungen der Extremitäten waren die begleitenden Erscheinungen.

Die mikroskopische Untersuchung der Epiphysen erwies die Identität

[1]) Anzeiger der Akademie d. Wissensch. in Wien; 19. Juni 1873 und Vortrag in der Gesellsch. d. Aerzte in Wien. October 1873.

dieses pathologischen Processes mit jenem, welchen wir an den Epiphysen rachitischer Kinder beobachten.

Wenn mit der Verabreichung der Milchsäure fortgefahren wurde, nahmen die Schwellungen der Epiphysen der Röhrenknochen wieder ab, und die Knochen selbst gingen bis zu einem gewissen Grade in ihrer Verkrümmung zurück, während katarrhalische Entzündungen der Schleimhäute fortfuhren häufig aufzutreten. Nach 4 oder 5 Monaten trat Erweichung der Röhrenknochen bis zu einem solchen Grade ein, dass die Knochen biegsam wurden, wie Aeste eines Weidenbaumes. Die mikroskopische Untersuchung der Knochen nach 4- bis 11monatlicher Verabreichung der Milchsäure zeigte einen Zustand, wie man denselben an Knochen von an Osteomalacie verstorbenen Menschen beobachtet.

In den 3 pflanzenfressenden Thieren war eine Schwellung der Epiphysen zu keiner Zeit bemerklich. Ein Kaninchen starb im 3., das andere im 5. Monate nach begonnener Verabreichung von Milchsäure, beide unter den Erscheinungen des Hungertodes. In den Knochen dieser Thiere gab es keine ausgeprägten Zeichen von Rachitis oder Osteomalacie. Das Eichkätzchen hingegen, welches 13 Monate nach dem Beginne der Milchsäurebehandlung starb, zeigte alle Eigenthümlichkeiten der Osteomalacie in hohem Grade ausgeprägt.

Aus diesen Versuchen geht hervor, dass wir durch fortdauernde Verabreichung von Milchsäure an fleischfressenden Thieren zuerst Rachitis und später Osteomalacie künstlich zu erzeugen vermögen, während dasselbe Mittel in Pflanzenfressern Osteomalacie ohne vorhergehende Rachitis hervorruft. Demnach ist die Identität dieser Krankheitsformen erwiesen, und die Unterschiede im Verlaufe derselben hängen hauptsächlich von Altersunterschieden der Thiere ab, in welchen eine Lösung der Kalksalze eingeleitet wird.

Im October 1873 demonstrirte ich in der Gesellschaft der Aerzte in Wien einen 7monatlichen weiblichen Fötus, welcher unmittelbar nach der Geburt verstorben war. Ich hatte dessen Mutter viele Monate hindurch mit der Milchsäurefütterung der Thiere betraut. In diesem Fötus waren die Erscheinungen der angebornen Rachitis im höchsten Grade ausgeprägt, und zwar in einem solchen Grade, dass die Schädelknochen vollständig fehlten, die Knorpel der Rippen und der Extremitäten nur spärliche Ablagerungen von Kalksalzen, dagegen zahlreiche Knickungen in ihrer Continuität zeigten, und im ganzen Körper des übrigen, normal entwickelten Fötus keine Spur von Knochengewebe nachgewiesen werden konnte.

Fütterung mit Milchsäure wurde seitdem von *E. Heiss* [1]) an einem

[1]) Zeitschrift f. Biologie. Bd. XII.

1 Jahr und 6 Monate alten Hunde wiederholt, wobei er ein völlig negatives Ergebniss erhielt. Das Alter von Hunden und Katzen, in welchem Rachitis erzeugt werden kann ist zwischen dem ersten und sechsten Lebensmonate, zu einer Periode demnach, in welcher sich das Skelet aus dem Knorpel und der Beinhaut entwickelt. Ist dieses Stadium vorüber, dann werden die Erscheinungen von Osteomalacie hervorgerufen, und zwar mit desto grösserer Sicherheit, je mehr sich das Thier dem Ende des ersten Lebensjahres nähert. Daraus folgt, dass die Experimente von *Heiss* auf einer verfehlten Grundlage ruhen, und, was die Erzeugung von Rachitis anbetrifft, als werthlos bezeichnet werden müssen. Bekanntlich hängt auch beim Menschen das Auftreten Einer dieser beiden Krankheiten vom Alter wesentlich ab. Rachitis kommt nur bei Kindern zwischen dem ersten und fünften Lebensjahre vor, was dem Alter der genannten Thiere entspricht; Osteomalacie hingegen ist ausschliesslich eine Krankheit Erwachsener.

Rachitis. Diese Krankheit der frühesten Kindheit ist in ihren klinischen Eigenthümlichkeiten schon seit mehr als zwei Jahrhunderten bekannt.

Whistler[1]) war der Erste, der sie beschrieb, und vom Titel seines Buches entstand die unter den deutschen Aerzten gebräuchliche, sonderbare Bezeichnung der „englischen Krankheit". Hierauf folgte *G. Glisson*[2]), der zuerst den Namen „Rhachitis" in den Gebrauch einführte.

Simon[3]) fand nach *Marchand* und *Lehmann* Milchsäure im Harne rachitischer Kinder. Er sagt, dass solche Kinder bisweilen einen an Milchsäure, desgleichen an Oxalsäure reichen Harn entleeren, welcher 4mal mehr phosphorsauren Kalk enthält, als der normale Kinderharn. Rachitis könnte durch Bildung von Milchsäure im Verdauungstracte hervorgerufen sein; sicherlich existirt diese Säure nicht als solche im Blute, in welchem nur ein kleiner Theil des stickstoffhältigen Materials zu Harnstoff umgewandelt wird. Bei Osteomalacie Erwachsener ist die Milchsäure, desgleichen die Harnsäure im Harne beträchtlich vermehrt. Bei Rachitis löst die Milchsäure den phosphorsauren Kalk der Knochen, und diese werden dadurch biegsam, während bei Osteomalacie selbst der organische Antheil der Knochen zum Theile absorbirt wird.

G. O. Rees[4]) liefert eine genaue chemische Analyse der Erdphosphate in „Mollities ossium". Er fand die Absorption der Phosphate in verschiedenen Knochen verschieden, und in den erweichten Knochen konnte er im Durchschnitt nur 78% derselben nachweisen, während normaler Knochen 86% phosphorsauren Kalk enthält. Die Absorption, so sagt er, betrifft die Carbonate weniger, als den phosphorsauren Kalk.

Chossat[5]) beobachtete Absorption der Kalksalze in Tauben, welche ausschliesslich mit Weizen gefüttert wurden. Die „Rarefaction" des Knochens ent-

---

[1]) „De Morbo Puerorum Anglorum". 1645. Ein selten gewordenes Buch.
[2]) „Tractatus de Rhachitide". 1659.
[3]) Lehrbuch der med. Chemie 1842. Bd. II. Seite 203.
[4]) Guy's Hospital Report. VIII. P. 191. *Schmidt*'s Jahrbücher 1841.
[5]) Comptes rendus. Tom. XIV. P. 451—454.

spricht mehr der Osteomalacie als der Rachitis. Diarrhöe war eine begleitende Erscheinung dieser Krankheit.

Sam. Solly[1]) unterscheidet zwei Arten von Knochenerweichungs-Osteomalacie, so sagt er, wurde auch bei Thieren zumal bei Hunden von *Spooner* beobachtet, mit Sectionsbefunden durchaus ähnlich jenen beim Menschen. Bisweilen ist die Krankheit auf einzelne Knochen beschränkt.

C. Schmidt[2]) fand die Milchsäure, welche er mit Zink fällte, in der sauer reagirenden Flüssigkeit von Cysten, zu welchen mälacische Knochen umgewandelt waren, und er sprach die Meinung aus, dass die Milchsäure in diesen Fällen localen Ursprungs sei.

Ernst v. Bibra[3]) beobachtete in Uebereinstimmung mit den Versuchen von *Chossat*. dass durch Entziehung der Kalksalze bei Hühnern die Kalkablagerungen in den Eischalen verschwanden und schliesslich die Hühner ganz aufhörten, Eier zu legen. Die Knochen solcher Hühner zeigten eine Abnahme von 10% der unorganischen Substanzen, und eine Abnahme von 6—10% des phosphorsauren Kalkes, während der kohlensaure Kalk und die phosphorsaure Magnesia nur wenig abgenommen hatten, die Alkalien und Fette hingegen gar nicht. *v. Bibra* fand in diesen Fällen keine Milchsäure, hatte diese in seinen Analysen überhaupt nicht berücksichtigt.

J. Schlossberger[4]) erhielt die folgenden Resultate: Im normalen Hinterhauptbein sinkt der Percentsatz des unorganischen Materials nie unter 60%, in Craniotabes hingegen bis zu 51—53%, und in den spongiösen und verdickten Theilen sogar bis zu 43—48%. Der kohlensaure Kalk ist entweder vermindert oder normal.

Guérin[5]) sagt, dass wenn man jungen Thieren andere Nahrung als Milch verabreicht, Störungen in der Ernährung, insbesondere der Knochen, folgen. Er fütterte Hündchen desselben Wurfes zum Theile ausschliesslich mit thierischer, zum Theile hingegen mit gemischter vegetabilischer Kost, nämlich Brod und Milch. Die letzteren blieben gesund, die ersteren hingegen wuchsen zuerst rasch, bald aber stellte sich Diarrhöe ein, die Thiere magerten ab, und wurden rachitisch. Die Knochen wurden schliesslich so weich, dass die Thiere auf ihren Oberschenkeln und Oberarmen herumgingen, welche gleichzeitig stark verkrümmt erschienen. Die Hauptursache der Rachitis ist diesem Autor zufolge die zu frühe Verabreichung von thierischer Kost.

G. Wegener[6]) erzeugte rachitische Veränderungen experimentell an Hühnern und Kälbern, welchen er längere Zeit kleine Gaben von Phosphor verabreichte, die Experimente waren auf mehrere Monate ausgedehnt. Er fand den Epiphysenknorpel beträchtlich ausgelöst, und im Zustande hochgradiger Hyperämie.

Die Histologie rachitischer Knochen wurde von einer Reihe ausgezeichneter Beobachter studirt, wie *H. Meyer*, *R. Virchow*, *H. Müller*, *A. Kölliker*, *C. Wedl*,

---

[1]) Med.-Chirurg. Transactions. XXVII. 2. Ser. IX. 1844.

[2]) Annales de Chemie et Pharm. LXI. 3. 1847.

[3]) „Chemische Untersuchungen über Knochen und Zähne des Menschen und der Wirbelthiere". Schweinfurt. 1844.

[4]) „Chemische Untersuchungen über den erweichten Kindesschädel". R. u. W. Arch. VIII. *Schmidt's Jahrb.* 1849. Bd. LXII. S. 277.

[5]) Gazette des Hôpitaux. XXXVII. 1848.

[6]) *Virchow's Archiv.* Bd. LVI.

Steudener u. A. Insbesondere gelangte *H. Meyer*[1]) zu folgenden Schlussfolgerungen: 1. Osteomalacie ist Osteoporosis; 2. Rachitis entsteht durch eine allgemeine Periostitis; 3. Osteomalacie und Rachitis sind die Folgen einer und derselben Krankheit.

Wir wissen, dass im normalen Vorgange der Knochenbildung sowohl der Knorpel, wie das Periost in den Jugendzustand zurückkehren, indem sie zu Markgewebe umgewandelt werden, gleichzeitig entstehen auch neue rothe Blutkörperchen und Blutgefässe. In Rachitis geht all dieses in raschorer Weise vor sich; aber die Neubildung von Knochen aus dem Markgewobe ist überaus spärlich oder fehlt ganz.

In Sagittal-Schnitten der Epiphysenenden rachitischer Knochen sehen wir eine gesättigt gelbrothe Zone in jener Ebeno, in welcher die Bildung von Markgewebe aus dem Knorpel vor sich geht, und wir bemerken, dass gerade dieser Abschnitt am beträchtlichsten verdickt ist, wodurch die charakteristische rachitische Schwellung der Röhrenknochen zu Stande kommt. Unter dem Mikroskop sehen wir in der erwähnten Ebene grosse Knorpelkörperchen, welche eine beträchtlich stärkere Menge lebender Materie enthalton, als im normalen Zustande. Die Verkalkung des Knorpels ist spärlich und unregelmässig, bisweilen ganz abwesend. Die grossen, unregelmässigen, neugebildoten Markräume enthalten eine auffallende Menge hohler, kolbenförmiger Bildungen, die künftigen Capillaren, welche zahlreiche Hämatoblasten und rothe Blutkörporchen enthalten. An den peripheren Antheilen des Epiphysenknorpels findet eine Neubildung von vascularisirtem Knorpelgewebe an Stelle von Knochen statt; während die neugebildeten Knochenbälkchen spärlich, von unregelmässiger Gestalt sind, und grosse Knochenkörperchen und Territorien mit sehr deutlichen Grenzlinien aufweisen. Aehnlichen Verhältnissen begegnet man an den Verbindungsstellen des Hyalinknorpels mit dem Knochen in rachitischen Rippen. Auch hier findet eine Neubildung von Knorpelgewebe in beträchtlichem Grade statt, und zwar meistens in Gestalt von Gruppen von Knorpelkörperchen, welche grossen Territorien entsprechen. Der Knorpel wird unter Zurücklassung oines mit reichlichen Blutgefässen von verhältnissmässig starkem Kaliber versehenen Markgewebes ausgelöst, die Blutgefässe sind vorwiegend von venösem und capillarem Charakter, die Bildung von Knochen aus diesem gefässreichen Gewebe ist jedoch überaus dürftig und ohne alle Gleichmässigkeit. (S. Fig. 168.)

An der Peripherie der Röhrenknochen finden wir zwischen dem dünnen verticalen Knochengewebe und dem fibrösen Antheil der Beinhaut

[1]) „Zur Lehre von den Knochenkrankheiten". *Henle u. Pfeiffer's Zeitschr.* III. 1853.

eine breite Lage medullaren Gewebes, welches zuweilen in einzelnen Inseln stärker angehäuft erscheint. Der Reichthum dieses Markgewebes an Blutgefässen ist manchmal so beträchtlich, dass man mit dem freien Auge den Eindruck eines Blutaustrittes gewinnt. Der Knochen selbst bleibt in der Regel im Zustande der spongiösen Structur, mit grossen, unregelmässigen Markräumen.

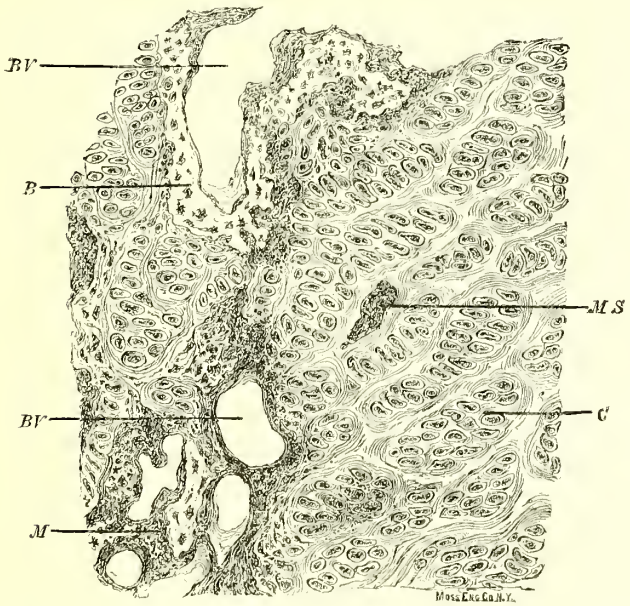

Fig. 168. Rachitis. Rippe eines Kindes im Querschnitt. Chromsäurepräparat.

C Knorpelkörperchen in Territorien angeordnet; *MS* Markraum aus dem Knorpel hervorgegangen; *M* Markgewebe mit sehr grossen Blutgefässen *BV*, und spärlicher Neubildung von Knochengewebe *B*. Vergr. 200.

Die flachen Schädelknochen, welche sich aus faserigem Bindegewebe entwickeln, zeigen ähnliche Eigenthümlichkeiten, die sogenannte Craniotabes. An manchen Stellen entsteht Markgewebe, welches zur Wiederbildung von fibrösem Bindegewebe, anstatt von Knochen führt, oder der schon geformte Knochen kehrt durch das Zwischenstadium des Markgewebes zur faserigen Bindegewebsbildung, mit Verdünnung der Knochenlage zurück. An anderen Stellen verursacht das stark wuchernde Markgewebe eine Verbreiterung des Durchmessers des Knochens, mit einer spärlichen Neubildung von Knochenbälkchen. Sowohl das medullare, wie das neugebildete Bindegewebe sind mit einer viel grösseren Menge von Blutgefässen versehen, als dem normalen Zustande entspricht.

Der pathologische Zustand ist im Wesentlichen jener der plastischen Entzündung, in Uebereinstimmung mit den von *Virchow* ausgesprochenen

Anschauungen, und es sind gute Gründe vorhanden, den Process der Rachitis als Entzündung anzusehen.

Durch Fütterung von jungen Hunden und Katzen mit Milchsäure wird Rachitis künstlich erzeugt, mit ganz denselben charakteristischen Eigenthümlichkeiten im Knochensystem wie bei Rachitis der Kinder.

Osteomalacie. Die seltene Krankheitsform, stets von intensiven Schmerzen begleitet, befällt gewöhnlich zuerst die Wirbelsäule und die Beckenknochen, es sind aber auch Fälle bekannt, in welchen das gesammte Skelet biegsam wurde, wie Wachs.

Unter dem Mikroskop beobachten wir eine Entkalkung der schon vollständig entwickelten Knochenstructur, gewöhnlich der compacten, welche in derselben Weise vorschreitet, wie beim entzündlichen Process. Das Knochengewebe wird zu Markgewebe umgewandelt, welches an manchen Stellen durch die Anwesenheit zahlreicher Blutgefässe ausgezeichnet ist. Wie mich meine Untersuchungen belehrt haben, sind die schliesslichen Producte des Markgewebes von zweierlei Art: Entweder Colloidkugeln, oder einfach faseriges Bindegewebe.

Im Oberschenkelknochen einer Frau, welche während der Schwangerschaft von Osteomalacie befallen wurde und an dieser Krankheit starb, war der compacte Antheil zur Dünnheit von Pappe reducirt und sehr biegsam. Der centrale, stark vergrösserte Markkanal war mit einer schmierigen, graugelben Masse erfüllt, welche sich unter dem Mikroskop als solid erwies, nämlich aus kugeligen, oder unregelmässig geformten Körperchen von einem fett-ähnlichen Glanze bestand, aber von das Fett lösenden Reagentien nicht beeinflusst wurde. Die Kugeln widerstanden selbst starken Alkalien und Säuren, welche das eigentliche Knochengewebe fast vollständig zerstörten, und nahmen auf Behandlung mit Goldchlorid-Lösung eine dunkel purpur-violette Farbe an, während Fett von diesem Reagens nicht berührt wird. Innerhalb der Kugeln konnte ich häufig strahlige, Krystallen der sogenannten Margarinsäure ähnliche Körper sehen. Zwischen den Kugeln war spärliches fibröses Bindegewebe mit einigen wenigen Blutgefässen bemerkbar.

Der Ursprung der Colloidkörperchen konnte in der dünnen compacten Schale des Oberschenkelknochens verfolgt werden, in welcher die Lamellen beträchtlich stärker ausgeprägt erschienen, als im normalen Zustande, augenscheinlich wegen Auslösung der Kalksalze während des Lebens. Zahlreiche Markräume, wechselnde Mengen von Colloidkörperchen enthaltend, durchzogen den Knochen. Manche dieser Bildungen zeigten schwache Spuren von medullaren Körperchen, aus welchen sie zusammengesetzt schienen, andere, in den Anfangsstadien der colloiden Metamorphose, waren in deutlicher Weise von Markkörperchen aufgebaut, so dass kein Zweifel aufkommen konnte, dass jeder Colloid-

körper aus einer Gruppe von verschmolzenen Markelementen hervorgegangen war. An manchen Stellen fand ich lange Reihen von Colloidkörperchen, von denen jedes je einem Territorium mit einem verdichteten, peripheren, colloiden Rahmen, und einem Knochenkörperchen-ähnlichen Centralkörper zu entsprechen schien. (S. Fig. 169.)

In den Rippenknochen eines anderen, an Osteomalacie verstorbenen Weibes fand ich sehr grosse Markräume, erfüllt zum Theil mit medullarem, zum Theil mit faserigem Gewebe, mit einer Anzahl von gelbbraunen Pigmenthäufchen. Die Räume waren von zahlreichen Blutgefässen durchzogen. In diesem Falle konnte ich keine Colloidkörperchen entdecken.

In Hunden und Katzen, deren Knochen künstlich in den Zustand der Osteomalacie übergeführt waren, konnte ich alle oben im Oberschenkelknochen eines Weibes beschriebenen Eigenthümlichkeiten nachweisen, insbesondere auch die Colloidkörperchen. Sie sehen Fettkugeln sehr ähnlich, waren aber sicherlich eine ganz verschiedene Substanz, denn sie verschwanden auf Anwendung von Alkalien und Säuren nicht, selbst dann nicht, wenn sie mit diesen gekocht wurden. Goldchlorid färbte dieselben dunkel purpur-violett. Die Knochen des Eichkätzchens hatten nach 13 Monate langer Milchsäure-Fütterung einen compacten Antheil so dünn, wie Papier, sie waren zum grossen Theile zu Mark- und fibrösem Bindegewebe umgewandelt, und enthielten eine Menge von Blutgefässen und Pigmentklümpchen, aber keine Colloidkörperchen. Die Aehnlichkeit dieses Falles mit dem zweiten Falle malacischer Rippen eines Weibes war eine sehr auffällige.

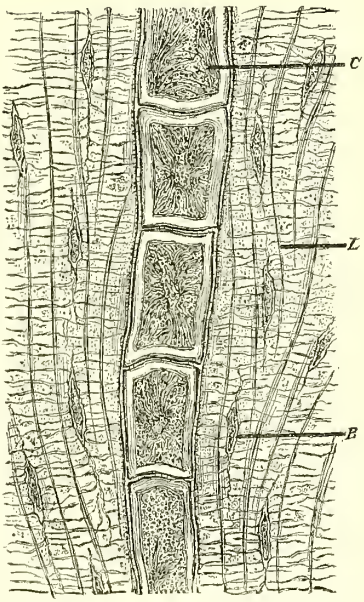

Fig. 169. Osteomalacie. Oberschenkelknochen einer Frau. Längsschnitt. Chromsäurepräparat.

B Knochenkörperchen; *L* deutlich ausgeprägte Lamellen; *C* colloide Körperchen in reihenweiser Anordnung. Vergr. 500.

Zum Schlusse möchte ich noch einige Worte über die Verminderung der Kalkzufuhr in den Nahrungsmitteln der als Versuchsobjecte benutzten Thiere sagen. Es war dies thatsächlich nur eine Verminderung, keineswegs aber ein vollständiges Absperren der Kalkzufuhr. Die Hunde und Katzen wurden mit frischem, gekochtem Fleisch, Fett, Milch und weissem Brod gefüttert; erhielten jedoch keine Knochen.

Das Verlangen all dieser Thiere nach Kalknahrung war während der Milchsäurebehandlung ein auffälliges. Die Katzen und Hunde stürzten auf Eischalen los, wenn solche in ihren Bereich kamen, das Eichkätzchen kratzte den Kalkbeleg der Wand mit solcher Heftigkeit ab, dass dessen Käfig von der Wand entfernt werden musste, trotzdem das Futter das gewöhnlich den Eichkätzchen verabreichte war.

An einem Hunde, an welchem ich künstlich Osteomalacie hervorgerufen hatte, erzeugte ich einen Subcutanbruch des Unterschenkelknochens. Als das Thier 7 Wochen nach der Verletzung getödtet wurde, zeigte der Callus eine ausgesprochene Knorpelneubildung, aber mit nur spärlichen Kalkablagerungen und einer sehr spärlichen Neubildung von Knochengewebe nahe der Bruchstelle des Knochens. Da in dem genannten Zeitraum gebrochene Knochen von normalen Hunden stets ausgeprägte Neubildung eines spongiösen Knochencallus aufwiesen, musste in dem mit Milchsäure behandelten Hunde die Bildung eines Knochencallus beträchtlich verzögert worden sein.

Den siebenmonatlichen knochenlosen Fötus betreffend, welcher von der Frau geboren wurde, die die ganze Zeit ihrer Schwangerschaft die Versuchsthiere mit Milchsäure gefüttert hatte, muss ich bemerken, dass die Frau sicherlich eine grosse Menge von Milchsäuredämpfen eingeathmet hatte, zumal wenn sie die Säure in die für die Thiere bestimmte warme Suppe träufelte. Die Frau war übrigens gesund, und blieb es auch nach der Entbindung; trotzdem muss ich erwähnen, dass sie einige Jahre vorher ein Kind geboren hatte, welches in seiner frühesten Kindheit in leichtem Grade rachitisch war. Der siebenmonatliche Fötus starb an Gehirnblutung, welche augenscheinlich während der Entbindung stattfand, indem die schützenden Schädelknochen fehlten.

2. Entzündung des Muskels. Trichinose.

1868[1]) veröffentlichte ich eine Reihe von Beobachtungen und Versuchen, die mich zu der Folgerung führten, dass die Zotten des Dünndarmes an ihren Spitzen mit Oeffnungen versehen seien, welche unmittelbar in das centrale Lymphgefäss der Zotte münden. Das Vorhandensein dieser Oeffnungen konnte ich aber damals nicht mit Bestimmtheit erweisen. Wären sie wirklich anatomische Vorkommnisse, dann könnten wir leicht begreifen, wie die Trichinen-Embryonen aus der Höhle des Dünndarmes zuerst in das Chylusgefäss, und hierauf in das Blutgefäss-System transportirt würden. Die Trichinen könnten im Blutstrom kreisen, und als Emboli an jenen Punkten des gestreiften Muskelgewebes stecken bleiben, wo sich die Arterien zu Capillaren zerspalten, indem hier, vermöge einer rechtwinkeligen Theilung der Gefässe (s. Seite 283 Fig. 117) dem Vordringen der Würmer Widerstand geleistet würde. Muskeln in fortwährender Bewegung und mit einer ausgesprochen rechtwinkeligen Vertheilung der Blutgefässe wie z. B. das Zwerchfell, wurden zuerst von den Parasiten befallen, während Muskeln ohne eine

[1]) „Zur Kenntniss der Dünndarmzotten". *Sitzungsberichte der Wiener Akademie der Wissenschaft.* Bd. LVIII. 1868.

solche rechtwinkelige Gefässvertheilung, wie z. B. jene des Herzens nicht geeignet sind, Sitz von Trichinen zu werden.

Die Theorie, dass die embryonalen Trichinen die Darmwand durchbohren und in die Muskeln einwandern, ist in hohem Grade unwahrscheinlich, denn diese Parasiten haben keinen Apparat, um die Gewebe zu durchbohren.

Zur oben angeführten Zeit stellte ich in der Wiener Veterinär-Schule eine Anzahl von Versuchen an, mit der Absicht, die Trichinen im Lymphgefäss-System des Darmes direct zu beobachten. Ich fütterte Meerschweinchen mit frischen trichinösen Muskeln; aber die Experimente misslangen sämmtlich, indem die Versuchsthiere nach einigen Tagen schon so inficirt wurden, dass alle starben, und ich vergeblich nach Trichinen-Embryonen in den Darmzotten suchte.

Sobald die embryonalen Trichinen das Muskelgewebe erreichen, entsteht hier eine Entzündung, Myositis, welche ich in allen ihren Stadien erforscht habe.

Von den entzündlichen Veränderungen der glatten Muskeln wissen wir durch die Untersuchungen von *Durante* u. A., dass die Spindeln sich zu Reihen von Entzündungskörperchen zerspalten, welche vorerst die allgemeine Gestalt der ursprünglichen Muskelspindel beibehalten. Später fallen die Körperchen auseinander geradeso, wie die aus dem Bindegewebe hervorgegangenen.

Die Entzündung der gestreiften Muskeln war seit 1851 häufig Gegenstand mikroskopischer Untersuchungen. Manche Forscher haben behauptet, dass nur die Kerne der Muskelfasern an der entzündlichen Neubildung theilnehmen; Andere, dass sowohl die Kerne, wie die contractile Substanz proliferiren, wieder Andere läugneten jede Betheiligung der Kerne oder der contractilen Substanz, indem sie glaubten, dass beide zu Grunde gehen und dass die gesammte entzündliche Neubildung auf einer Auswanderung der farblosen Blutkörperchen beruhe. Insbesondere hat *Colbery* 1861 behauptet, dass in trichinösen Muskeln eine Vermehrung der Kerne stattfinde. *Spina*, einer der letzten Schriftsteller über die Entzündung des Muskels, gründet seine Ansichten auf Untersuchungen in der Froschzunge, welche er künstlich zur Entzündung gebracht hatte; er behauptet, dass die Kerne stark vermehrt werden, die contractile Substanz selbst zu Eiterkörperchen zerfalle, und dass aus soliden, scholligen Massen, den Producten des entzündeten Muskelgewebes, rothe Blutkörperchen entstehen [1]).

[1]) *Arnold Spina*. „Untersuchungen uber d. entzündl. Veränderungen der quergestreiften Muskelfasern". *Wiener medic. Jahrbucher* 1878. In dieser Abhandlung findet man ein vollständiges Literatur-Verzeichniss über den Gegenstand.

Der Invasion des Muskelgewebes mit Trichinen folgt unmittelbar ein Entzündungsprocess, zuerst im Perimysium, dieses wird verdickt und mehr oder weniger dicht von Entzündungskörperchen durchsetzt. (S. Fig. 170.) Die Grundsubstanz wird verflüssigt, das Gewebe in seinen Jugendzustand zurückgeführt, und die neu erscheinenden Markkörperchen nehmen durch Vermehrung ihrer lebenden Materie an Zahl zu, in derselben Weise, wie das fibröse Bindegewebe im Allgemeinen vom Entzündungsprocesse befallen wird. (S. Seite 368.)

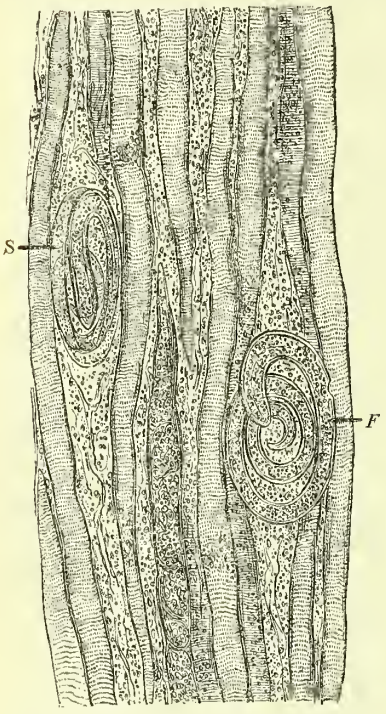

Fig. 170. Gestreifter Muskel vom Unterschenkel eines Fleischers, welcher kürzlich von Trichinose befallen wurde.

F Trichine in Stirnsicht; *S* Trichine in Seitensicht. Vergr. 200.

Die Muskelfasern erscheinen in den frühesten Stadien der Entzündung unberührt, bald aber tritt eine deutliche Veränderung ein, und zwar zuerst an umschriebenen Stellen, welche vom Sitze und der Zahl der Parasiten abhängen. Der Process mag auch einzelne Muskelfasern in solcher Art befallen, dass nahezu unveränderte Fasern hart an jenen liegen, welche in ihrer Textur hochgradige Veränderungen aufweisen, ja selbst eine einzelne Faser kann in manchen Abschnitten normal aussehen, in anderen wieder von Entzündung befallen sein.

Die erste auffallende Veränderung besteht in einer Vergrösserung der sarcous elements und einer Zerstörung ihrer regelmässigen Anordnung, gleichzeitig mit dem Auftreten grösserer Mengen von Körperchen, welche man gewöhnlich als die Kerne der Muskelfaser bezeichnet. Indem diese Bildungen sowohl in der Mitte einer jeden Muskelfaser, wie auch an deren Peripherie vorhanden sind, findet man an beiden Stellen Häufchen von Kernen, von welchen manche unzweifelhaft aus früheren Kernen hervorgingen, während andere neugebildet sind. Eine Theilung und Vermehrung der Kerne lässt sich aus der Thatsache erschliessen, dass wir häufig Gruppen von Kernen begegnen, in welchen Spalten oder Theilungsmarken nachgewiesen werden können.

Die nächste Veränderung besteht darin, dass durch Zunahme des Bioplasson der Fleischtheilchen solide Klümpchen entstehen, welche später zu einem Netzwerk zersplittern und Kerne erhalten, in der gewöhnlichen Bildungsweise der netzförmigen, aus dem soliden Bioplasson. Dadurch kommen nun in Gruppen angeordnet, Mark- oder Entzündungskörperchen zum Vorschein, ohne Frage identisch mit jenen embryonalen Bildungen, aus denen das gestreifte Muskelgewebe hervorging. Anstatt Gruppen von Muskelkörperchen beobachtet man zuweilen vielkernige Bioplassonmassen; dieselben sind von einander durch breitere Säume getrennt, als die einzelnen Markelemente. Ein wesentliches Merkmal dieser Entzündung ist jedoch, dass sämmtliche Elemente und Häufchen miteinander durch zarte Bioplasson-Fäden in ununterbrochener Verbindung bleiben, welche die zwischenliegenden hellen Säume quer durchziehen. Das entzündete Muskelgewebe bleibt unter diesen Verhältnissen ein Gewebe, und zerfällt auch nie zu isolirten Eiterkörperchen. (S. Fig. 171.)

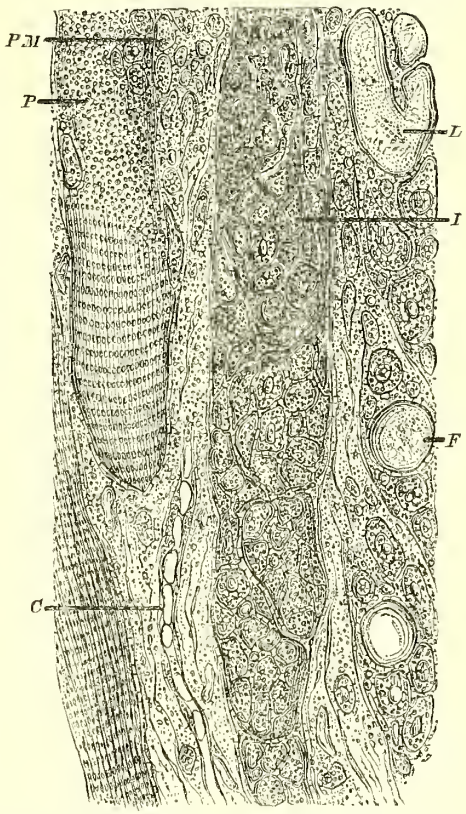

Fig. 171. Entzündliche Veränderungen des Muskelgewebes, nach kürzlich stattgefundener Invasion mit Trichinen. Vom Unterschenkel eines Fleischers.

PM entzündetes Perimysium; *P* initiale entzündliche Veränderung des Muskels; *I* hochgradige entzündliche Veränderung; *L* homogene schollige und *F* kugelige Massen von solidem Bioplasson; *C* capillares Blutgefäss mit vergrösserten Endothelien. Vergr. 600.

Die Gruppen der Markelemente sind reihenweise angeordnet, was wohl darin begründet sein muss, dass das Sarcolemma anfänglich unverändert bleibt. Später jedoch wird es verflüssigt und die aus dem Muskelgewebe hervorgegangenen Entzündungskörper vermengen sich mit dem im Perimysium entstandenen, und auf diese Weise bilden sich mehr oder weniger umfangreiche Massen oder Nester von Entzündungs-

körpern, die von verhältnissmässig wenig veränderten Muskelfasern begrenzt erscheinen.

Eine zweite Veränderung des Muskelgewebes beruht auf einer Zunahme des Bioplasson der Fleischtheilchen, welche durch Zusammenfliessen unregelmässige, schollige und kugelige Massen von starkem Glanze erzeugen, anscheinend jeder Structur bar, und Fett sehr ähnlich sehend. Frühere Beobachter haben diese Bildungen als das Ergebniss eines degenerativen Vorganges gedeutet, nach *Spina*'s Anschauung hingegen, die unzweifelhaft die richtige ist, sind es Producte einer progressiven entzündlichen Veränderung des contractilen Muskelgewebes selbst.

Diese Bildungen sind in Terpentin unlöslich, können demnach nicht Fett sein, sie färben sich leicht mit Goldchlorid, aber nicht mit Carmin, es sind augenscheinlich solide Klümpchen von Bioplasson in einem Jugendzustande, welchen ich 1872 als „hämatoblastisch" bezeichnete. Aus ihnen gehen durch Theilung eine Anzahl kleiner, solider Klümpchen hervor, von welchen jedes zu einem neuen entzündlichen Element, oder falls diese Klümpchen auseinander fallen und sich isoliren, zu einem rothen Blutkörperchen wird. Derlei Körperchen begegnen wir bisweilen haufenweise innerhalb der unveränderten Sarcolemma-Hülle, was wohl der beste Beweis ist, dass sie ihren Ursprung nicht einer Blutung verdanken.

Wenn die Entzündung nachlässt, entsteht aus den Markkörperchen eine mehr oder weniger ausgebreitete Neubildung von Bindegewebe, welche inmitten des Muskels zum Auftreten einer Narbe führt. Einzelne Gruppen von Markkörperchen können wieder zur Bildung gestreiften Muskelgewebes vorschreiten, wie das zuerst von *C. O. Weber* behauptet wurde. Wenn hingegen die die Entzündungskörper verbindenden Fäden reissen, entstehen wirkliche Eiterkörperchen, deren Anhäufung an einer umschriebenen Stelle einen intramuscularen Abscess darstellt. Diesen Ausgang der Muskelentzündung habe ich in einem Falle nach Amputation der Zunge mittelst Galvanokaustik, wegen Krebs, beobachtet.

Die Muskelnarbe kann sogar unter gewissen Bedingungen (wahrscheinlich Anwesenheit reichlicher Kalksalze im Organismus) zu Knochen umgewandelt werden, und man begegnet in seltenen Fällen im Muskelgewebe regelmässige Knochenplatten, wenn dasselbe lange Zeit hindurch einer Reizung ausgesetzt war.

Sollte der Entzündungsprocess vom Anfang an auf das Perimysium beschränkt bleiben, dann kann eine Hyperplasie des intermuscularen Bindegewebes das Resultat sein, welche häufig irrthümlicher Weise als wirkliche Hyperplasie des Muskelgewebes angesehen wird.

Bei Trichinose ist eines der Ergebnisse der plastischen Entzündung die Bildung einer hyalinen Kapsel um den Parasiten, vorausgesetzt, dass

das Leben des Kranken zu einer verhältnissmässig so günstigen Endigung hinreichend lange erhalten bleibt. Wie die Kapsel zu Stande kommt, kann ich aus eigener Anschauung nicht sagen. In allen Fällen von Trichinose finden wir innerhalb der Kapsel einen Wurm, bisweilen zwei derselben, mit den wohlbekannten zweiundeinhalb Windungen aufgerollt, verschrumpft und augenscheinlich mit Kalksalzen infiltrirt. (S. Fig. 172.)

Der Raum zwischen der Trichine und deren Kapsel ist mit körnigen Kalksalzen erfüllt. Derlei Ablagerungen begegnet man häufig auch an den Polen der Kapsel, woselbst sie bisweilen ein eigenthümlich streifiges Aussehen haben. In der Umgebung abgekapselter Trichinen finden wir stets narbiges fibröses Bindegewebe, welches die durch die Entzündung zerstörten Muskelfasern ersetzt, und die Narbe enthält als Regel eine wechselnde Menge von Fettkugeln.

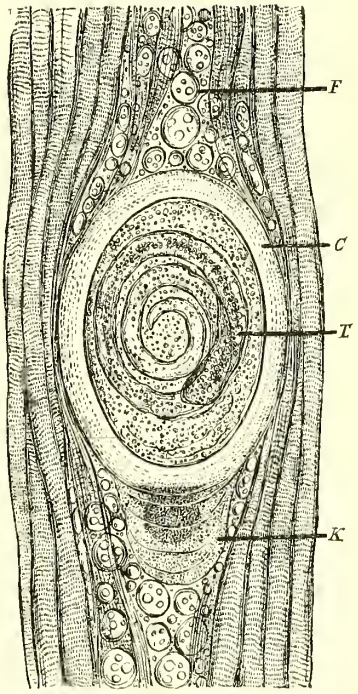

Fig. 172. Abgekapselte und verkalkte Trichine im Brustmuskel eines Mannes.

T verschrumpfte Trichine, umgeben von einer körnigen Kalkmasse und eingeschlossen in einer hyalinen Kapsel *C*; *K* knopfförmige Ablagerung von Kalksalzen an einem Pole der Kapsel; *F* vacuolirte Fettkugeln. Vergr. 200.

3. Entzündung des Nervengewebes.

Die Entzündung des Nervengewebes ist durch Vorkommnisse ausgezeichnet, sehr ähnlich jenen, welche wir bei der Entzündung des Bindegewebes beobachten. Alle Arten des Nervengewebes, die graue Substanz, die Ganglien-Elemente, die markhältigen und marklosen Nervenfasern, zerfallen zunächst zu medullaren Entzündungskörperchen, identisch mit jenen, welche in der embryonalen Entwickelung an der Bildung des Nervengewebes theilnahmen.

Die ersten Schritte der entzündlichen Veränderung gehen in den Nerven geradeso, wie im Muskelgewebe von dem stützenden und begleitenden Bindegewebe aus, welches als Träger der Blutgefässe auf die Reizung am frühesten reagirt. Hierauf folgt die Wucherung der aus dem Nervengewebe entstandenen Entzündungskörper, und die Summe der entzündlichen Neubildung führt, so lange die Verbindung der Körper nicht unterbrochen wird, zur Bildung eines dichten undeutlich streifigen

Bindegewebes, wie man es in dem als Sclerose der Gewebe der Nervencentren bezeichneten Zustande zur Ansicht bekommt. Später erfolgt Schrumpfung oder Verdichtung des neugebildeten Bindegewebes, welches an der Oberfläche des Gehirns narbige Einziehungen hervorruft — der von *H. Kundrat* als Porencephalitis bezeichnete Zustand.

Wenn die Entzündungskörper in frühen Stadien der Entzündung auseinander fallen, wird das Ergebniss eine vollständige Zerstörung des betheiligten Gewebes sein, nämlich die Bildung einer Eiterhöhle. Die Wand des Abscesses kann wieder von neugebildetem faserigen Bindegewebe aufgebaut sein, vorausgesetzt, dass zu solch einer Bildung hinreichend Zeit bleibt. Eine Combination der bildenden, plastischen mit der zerstörenden, eiterigen Entzündung ist in dem folgenden Artikel trefflich geschildert.

Mikroskopische Studien über einen Gehirn-Abscess.

Von Dr. *H. G. Beyer*, Marinearzt[1]).

Gegenstand meiner Studien ist ein Gehirn, dessen Geschichte in den „Verhandlungen der New-Yorker Pathologischen Gesellschaft", herausgegeben von Dr. *J. C. Peters*, I. Bd. veröffentlicht ist. In der Sitzung dieser Gesellschaft am 13. Januar 1875 demonstrirte Dr. *J. Lewis Smith* ein Präparat, mit folgender, hier in aller Kürze mitgetheilten Geschichte:

„*Maggie*, $2^1/_2$ Jahre alt, wohl entwickelt und gut genährt, ass am Abend des 5. Dec. ihr Abendbrod, wie gewöhnlich, und wurde in die Krippe, anscheinend vollkommen gesund gelegt. Um 3 Uhr Früh fand man sie mit schweren allgemeinen Convulsionen, welche bis 1.30 N. M., in den Muskeln des Halses noch etwas länger, anhielten".

„Um beiläufig 6 Uhr Abends fand ich sie ruhig liegend, zwar etwas stupid, aber leicht zu erwecken. Ihr Gesichtssinn war augenscheinlich gut, und sie war bei Bewusstsein; die Pupillen antworteten auf Lichteindrücke, und die Richtung der Augen war normal; Puls 104; Respiration und Temperatur normal; kein Husten. Die Gesichtsmuskeln waren anscheinend beweglich, aber die rechte Ober- und Unterextremität, wenn auch nicht vollständig, gelähmt. Beim Kitzeln der Fusssohle wurde die grosse Zehe gebeugt, der Fuss jedoch selbst zeigte wenig, oder keine Bewegung; bei Versuchen, das gestreckte Bein zu beugen, war etwas Steifheit der Muskeln bemerklich. Zeitweilig beugte die Kranke den Oberschenkel leicht gegen den Stamm. Ich meine, dass in den 2 oder 3 den Convulsionen folgenden Tagen die Empfindung der rechten Extremitäten zwar stark geschwächt, aber nicht völlig erloschen war. Später wurde die Paralyse der rechten Extremitäten, sowohl der Empfindungs-, wie der Bewegungssphäre nahezu oder ganz complet, bis der Tod eintrat; trotzdem rief das Kitzeln der rechten Fusssohle selbst dann leichte Bewegungen der grossen Zehe hervor. Auf der linken Seite waren Empfindung und Bewegung unverändert".

---

[1]) Journal of Nervous and Mental Disease. Juli 1880. Die Abhandlung ist hier im Auszug mitgetheilt; die Bezeichnung „Protoplasma" zu „Bioplasson" umgeändert.

„9. Dec. Erbrach sich heute zum ersten Male; sieht anscheinend gut, und haben die Augen einen normalen Ausdruck; keine Retraction des Kopfes, keine Steifheit der Nacken- und Rückenmuskeln; Puls 96; Temp. normal; liegt ruhig mit geschlossenen Augen; wie im Stupor, aber schreckt nicht beim Aufwecken; Darmentleerungen regelmässig".

„11. Dec. Fährt fort sich zeitweilig zu erbrechen; Puls 68".

„16. Dec. Puls 80; Temp. 100° F.; erbrach sich gestern, nicht heute; liegt in fortwährendem Schlummer".

„18. Dec. Stöhnt zeitweilig, wie im Schmerz; Puls 180, Temp. 100° F."

„19. Dec. Puls 180; Temp. 103° F.; convergirender Strabismus, die Augen von wildem, wie irrsinnigem Ausdruck, kann aber sehen und greift rasch nach einem ihr gereichten Percussionshammer. Empfindungs- und Bewegungs-Paralyse in den rechten Extremitäten nahezu vollständig; leichte Bewegungen der grossen Zehe durch Kitzeln der Fusssohle noch immer hervorzurufen; das Erbrechen hat aufgehört; Zunge dick belegt; Darmentleerungen ziemlich regelmässig; leichter Husten, wie bei Gehirnkrankheiten gewöhnlich".

„22. Dec. Liegt auf der Seite in fortwährendem Schlummer mit geschlossenen Augen; Puls 118; Temp. 101.5° F.; Darmentleerung noch regelmässig; die Pupillen dem Lichte ausgesetzt, oscilliren und sind erweitert; Harnentleerung frei; zeitweiliges Rothwerden des Gesichtes".

„24. Dec. Puls intermittirend; Pupillen erweitert".

„25. Dec. Starb heute in tiefem Stupor, am 19. Tage nach dem Beginne der Krankheit".

„Sectionsbefund. Nach Entfernung des Schädeldaches und der harten Hirnhaut, welche nichts Ungewöhnliches boten, fand man die Gefässe der Pia mater mehr als normal mit Blut erfüllt. Die Cerebrospinal-Flüssigkeit war spärlich, und die Gehirnoberfläche nahezu trocken. Der Scheitel der linken Hemisphäre war ungewöhnlich vorspringend, um etwa 1½" höher, als auf der entgegengesetzten Seite. Am höchsten Punkte, etwa 1½" von der Mittellinie, war an der Gehirnoberfläche ein runder gelblicher Fleck, etwa 1½" im Durchmesser. Ein auf diesen Fleck ausgeübter leichter Druck rief den Eindruck einer unterliegenden, mit Flüssigkeit erfüllten Höhle hervor, welche auf etwa 2—3‴ der Oberfläche nahe kam. An dieser Stelle war keine Adhäsion und auch kein Exsudat; auch die übrige Gehirnoberfläche erschien normal, mit Ausnahme einer leichten Trübung der Pia mater an der Hirnbasis, etwas hinter der optischen Commissur. Schnitte durch das Gehirn, entfernt von der Höhle, zeigten keine Ueberfüllung der Blutgefässe. Die rechte Hemisphäre erschien in jeder Beziehung normal; nur war deren Seitenventrikel mit Eiter erfüllt, jedoch nicht ausgedehnt".

„Auf der linken Seite befand sich ein die Mitte der Hemisphäre einnehmender Abscess von der Grösse der Faust eines 2jährigen Kindes, beginnend etliche Linien unterhalb des Scheitels, woselbst der an der Oberfläche sichtbare gelbe Fleck seinem Sitze entsprach, bis herunter zur Decke des Seitenventrikels. Durch diese Decke war der Abscess durchgebrochen, so dass der Eiter den Ventrikel selbst erfüllte und ausdehnte und von da aus sich einen Weg in den Seitenventrikel der rechten Hemisphäre gebahnt hatte. Die Gesammtmenge des im Abscess und den Seitenventrikeln enthaltenen Eiters betrug etwa 2 Unzen".

„Die Wände des linken Seitenventrikels waren stark erweicht; der obere Theil des Corpus striatum und Thalamus opticus nahezu zerfliessend. Auch die

Wände des rechten Seitenventrikels waren, obgleich in geringere Tiefe, erweicht. Die Wände des, die ganze Höhe der linken Hemisphäre einnehmenden Abscesses, waren auf $1^1/_2$''' verhärtet, ausgenommen an der Basis des Abscesses, entsprechend dem Dache des Seitenventrikels, woselbst Erweichung eingetreten war. Das Rückenmark, so weit dasselbe von der Schädelhöhle aus untersucht werden konnte, zeigte die gewöhnliche Gefässinjection und war etwas erweicht".

„Die Ursache der zur Abscessbildung führenden Encephalitis war unklar; so weit festgestellt werden konnte, musste man die Entzündung als eine idiopathische ansehen. Es war keine Otitis vorhanden, die so häufige Ursache von Gehirn-Abscess; auch keine Herzkrankheit, welche zu Embolismus hätte führen können. Als wahrscheinlich erscheint, dass, indem kein Fieber bis zum 4. Tage nach den Convulsionen auftrat, der Abscess sich primär in der Hemisphäre gebildet hatte, möglicher Weise selbst einige Wochen vor dem Erscheinen der Convulsionen. Das Bersten derselben in den Seitenventrikel, die dadurch erzeugte constitutionelle Störung, und darauf folgende Erweichung als Folge neuer Entzündung, liefern eine genügende Erklärung der Krankheitsgeschichte nach dem Auftreten der Convulsionen".

Das Präparat wurde mehrere Monate hindurch in sehr verdünnter Chromsäurelösung gehalten, worauf es in Alkohol erhärtet und in eine Paraffin-Wachsmischung eingebettet wurde, mit Rücksichtnahme auf Einschluss der Wand des Abscesses und dessen unmittelbarer Umgebung. Vor Aufnahme meiner Studien wurden von der Wand des Abscesses Schnitte angefertigt, desgleichen von anderen Theilen des Gross- und Kleinhirns und des verlängerten Markes, insbesondere der grauen Substanz. Allenthalben fand sich eine grosse Menge sogenannter Amyloidkörperchen, mit allen diesen Bildungen zukommenden chemischen und morphologischen Eigenthümlichkeiten. Andere Veränderungen waren nicht aufzufinden; auch zeigten die Blutgefässe keinen anormalen Zustand, mit Ausnahme der Capillaren, welche im Entzündungsherde und dessen Umgebung mit Blut erfüllt und ausgedehnt erschienen.

Ich habe eine Anzahl Schnitte sowohl von der Abscesswand, wie den umgebenden Theilen des Gehirns angefertigt, welche die graue Substanz des Corpus striatum, den Thalamus opticus, die Rinde der linken Hemisphäre, ebenso deren weisse Substanz, den eigentlichen Sitz des Abscesses betrafen. Die Schnitte wurden theils mit einer ammoniakalischen Carminlösung, theils, nach wiederholtem Auswaschen, mit einer $^1/_2$% Lösung von Goldchlorid gefärbt, und in verdünntem Glycerin aufbewahrt, welche Methode der mit Balsam oder Lack weitaus vorzuziehen ist. Während Glycerin-Präparate, genügend gehärteten Stellen entnommen, eine beliebige Zeit lang unverändert gehalten werden können, ohne die Schärfe der Contouren einzubüssen, werden Canadabalsam-Präparate sehr bald so durchsichtig, dass die feinsten Details der Structur ganz zu Grunde gehen. Deshalb sind letztere Präparate nur für schwächere Vergrösserungen geeignet, und werthlos für solche über 400, wo doch erst die feinsten Verhältnisse im Baue anfangen, sichtbar zu werden. Unsere dürftige Kenntniss der feineren pathologischen Anatomie des centralen Nervensystems kommt hauptsächlich auf Rechnung der Aufbewahrung der Präparate in Canada-Balsam.

Ich werde die Objecte meiner Untersuchungen unter 4 Abschnitten behandeln, nämlich: Entzündliche Veränderungen 1. der Wand des Abscesses; 2. der weissen Substanz; 3. der marklosen Nervenfasern; 4. der grauen Substanz.

1. Wand des Abscesses. Querschnitte durch die Abscesswand, welche an verschiedenen Stellen von 1 bis 2 Mm. Breite schwankte, zeigten die folgenden Eigenthümlichkeiten. (S. Fig. 173.)

Eine Lage fibrösen Bindegewebes bildete die Grenze gegen den Abscess, der innerste Abschnitt erscheint etwas unregelmässig, zackig, von den anhängenden Eiterkörperchen herrührend. Die Bindegewebsbündel waren hier zum Theile mit Eiterkörperchen infiltrirt, zum Theile in solche umgewandelt, wodurch Reihen von Körperchen entstanden, zwischen welchen nur Spuren von Grundsubstanz sichtbar blieben. In ihrer allgemeinen Gestalt entsprachen diese Reihen jener der Bündel der unterliegenden Bindegewebsschicht, welche von dichten parallelen Bündeln, mit nur spärlichen Kreuzungen aufgebaut erschien, zwischen denen schmale, oblonge Räume übrig blieben. Die Bündel enthielten zahlreiche, spindelförmige und in kleinerer Menge kugelige Bioplassonkörper, von welchen die ersteren die sogenannten Bindegewebs- die letzteren die Entzündungskörper darstellen. Die Räume zwischen den Bündeln enthielten körnige Bioplassonlager, mit einer Anzahl von Markkörperchen und eine mässige Menge von capillaren Blutgefässen. In dieser Schicht konnten alle Stadien des sich entwickelnden Bindegewebes verfolgt werden; nämlich Häufchen von medullaren oder entzündlichen Elementen; Gruppen, in welchen diese Körper bereits eine oblonge oder Spindelgestalt angenommen hatten, zarte Spindeln, welche nahe zusammengepackt und zu Grundsubstanz umgewandelt waren, mit verhältnissmässig wenigen, zurückgebliebenen Bioplassonkörpern.

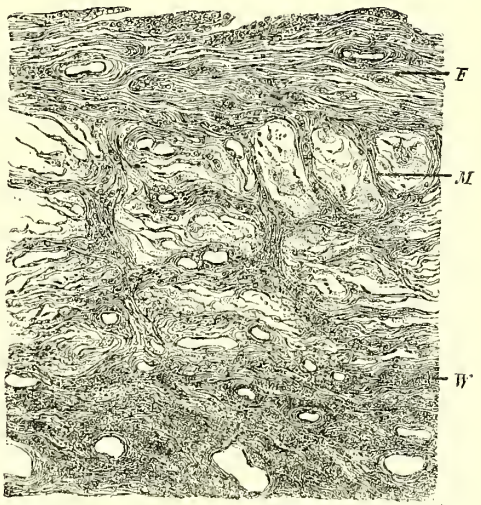

Fig. 173. Wand eines Gehirnabscesses im Querschnitt.

F Lager von fibrösem Bindegewebe mit spärlichen Blutgefässen, den Abscess begrenzend; *M* Lager eines myxomatösen Bindegewebes mit zahlreichen capillaren Blutgefässen; *W* weisse Substanz des Gehirns, mit zahlreichen, grossen Blutgefässen. Vergr. 200.

Unterhalb der eben beschriebenen fibrösen Bindegewebsschicht, der sogenannten Membrana pyogena älterer Schriftsteller folgte ein breites Lager von Bindegewebe, mit allen Eigenschaften der als „myxomatös" bezeichneten Art. Die Bindegewebsbündel sind im myxomatösen Abschnitt locker geworden, und haben ihre Richtung in eine mehr oder weniger senkrechte umgeändert, wobei sie grosse, mit einer homogenen Grundsubstanz erfüllte Maschenräume einschliessen. Die gröberen Bündel erzeugten Züge, welche miteinander verbunden ein fast ganz aus spindelförmigen Elementen aufgebautes Netzwerk darstellten. Innerhalb der Maschenräume dieses Netzes befand sich ein überaus zartes fibröses Bindegewebe, mit zahlreichen, hauptsächlich spindelförmigen Bioplassonkörpern; grosse Felder in den Räumen enthielten eine nahezu homogene oder sehr schwach gekörnte Grundsubstanz. (S. Fig. 174.)

Hier begegnete ich auch zahlreichen, capillaren Blutgefässen von beträchtlicher Grösse, und zum Theile mit rothen Blutkörperchen erfüllt. Die Endothelien dieser Capillaren waren gross, und nahmen die Carminfärbung leichter auf, als Endothelien unter normalen Bedingungen. Um den, durch die Gefässendothelien erzeugten Kranz war an vielen Stellen ein heller Raum vorhanden, nach aussen von spindelförmigen Körpern begrenzt, die perivasculare Scheide.

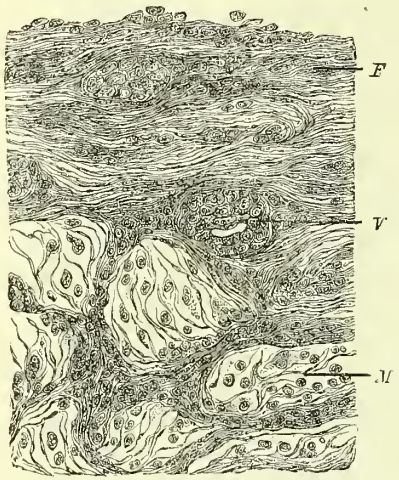

Fig. 174. Wand eines Gehirnabscesses im Querschnitt.

F Lager von fibrösem Bindegewebe; *V* Nest von Medullar-Körperchen, anscheinend von Endothelien früherer Blutgefässe herrührend; *M* myxomatöser Abschnitt, in dessen Maschenräume zahlreiche Mark-Elemente eingebettet liegen, und zwar entweder in einem zarten fibrösen Netzwerk, oder in einer hellen, homogenen Grundsubstanz. Vergr. 500.

Nach aussen vom myxomatösen Bindegewebslager der Abscesswand sieht man die weisse Substanz, welche das Bindegewebe in einer nahezu geraden Linie begrenzt, und in ihrer Structur namhaft verändert erscheint. Ausser den beschriebenen Vorkommnissen in der Abscesswand war in einzelnen Präparaten eine der auffälligsten Erscheinungen, eine retrograde Bewegung neugebildeter capillarer Blutgefässe gegen deren Embryonalzustand, nämlich eine Auflösung ihrer Wände zu medullaren, embryonalen, oder indifferenten Elementen, mit dem Ausgang in die Bildung solider Bindegewebsbündel.

2. Weisse Substanz. Die weisse Gehirnsubstanz war um den Abscess, wie oben erwähnt, im Zustande der Erweichung, und selbst nach sorgfältiger Behandlung des Präparates, schwer zu schneiden. Mit schwächeren Vergrösserungen des Mikroskops erschienen die capillaren Blutgefässe der weissen Substanz in der unmittelbaren Umgebung des Abscesses beträchtlich erweitert und mit Blutkörperchen strotzend erfüllt. Auch der perivasculare Raum war in vielen Fällen erweitert und mit einem feinkörnigen, offenbar serösen oder albuminösen Exsudat erfüllt. Die Veränderungen des Nervengewebes waren an der Peripherie der Blutgefässe am deutlichsten ausgesprochen. Die Nervenfasern hatten hier ihre Myelinhülle in weiter Ausdehnung verloren, und deren Axencylinder lagen entweder nackt oder waren von einem Lager eines undeutlich reticulirten Bioplasson umgeben, welches wieder von einer dünnen, homogenen und gränulirten Scheide begrenzt erschien. Wegen Mangel directer Beobachtung bin ich nicht in der Lage zu sagen, was aus dem Myelin geworden ist; wahrscheinlich wurde dasselbe in den Anfangsstadien des Entzündungs-Processes verflüssigt oder gelöst.

An vielen Stellen war die weisse Substanz zu einer feinkörnigen Masse umgewandelt, in welcher Bioplassonkörper, sogenannte Mark-Elemente abwechselnd mit Gruppen glänzender, homogener Körnchen und vergleichsweise wenig veränderter Nervenfasern nachgewiesen werden konnten.

Stärkere Vergrösserungen lieferten eine vollständige Reihe von Veränderungen der Axencylinder, bis zu deren Umwandlung zu Markkörperchen. (S. Fig. 175.)

Zuerst zeigten die Axencylinder zarte, knötchenförmige Verdickungen, und in gewissen unregelmässigen Abständen ein rosenkranzförmiges Aussehen. In gewissen Bezirken erschien der Axencylinder als eine verhältnissmässig grobe, glänzende, gekörnte Faser, und mit zahlreichen, kolbenförmigen Anschwellungen versehen. Ferner waren manche der Knötchen längs des Axencylinders vergrössert, zarte Vacuolen tragend, und schliesslich war der Axencylinder zu einer Kette blasser Bioplassonkörper, der sogenannten medullaren, oder entzündlichen Elemente umgewandelt.

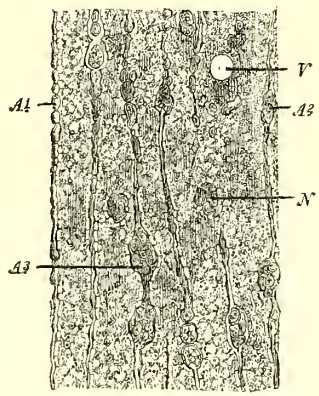

Fig. 175. Axencylinder von der Grenze zwischen der grauen und weissen Gehirnsubstanz.

A^1 rosenkranzförmige; A^2 kolbenförmige Anschwellung des Axencylinders; A^3 Mark-Elemente, hervorgegangen aus dem Zerfall des Axencylinders; N Kern der grauen Substanz in Proliferation; V Vacuole. Vergr. 1200.

Innerhalb des entzündeten Abschnittes der weissen Substanz kamen zahlreiche Varicositäten zur Beobachtung, sämmtlich in directer Verbindung mit einem Axencylinder. In vielen Fällen konnte das Innere dieser Varicositäten als ein zartnetzförmiges erkannt werden, sie waren stets von einer dichteren, homogenen Schicht, in einer Flucht mit dem Axencylinder begrenzt. Alle hier beschriebenen Bildungen waren untereinander mittelst zarter Fädchen ununterbrochen verbunden.

An manchen Stellen hatten sich ausserhalb der Wand des Hauptabscesses kleinere, nur mit dem Mikroskop nachweisbare Abscesse gebildet. Hier zeigten die medullaren Elemente eine mehr gleichmässige Grösse, und etwas gröbere Körnung, und waren aus der gegenseitigen Verbindung gerissen, demnach zu Eiterkörperchen umgewandelt. Selbstverständlich waren die zu Eiter zerfallenen Abschnitte der weissen Substanz aller Blutgefässe bar. Die Art und Weise, wie die Blutgefässe zu Grunde gingen, kurz bevor die Gewebe auseinanderfallen und zu Eiter werden, konnte man in der Nachbarschaft dieser kleinen Abscesse leicht verfolgen. Die Endothelien sowohl des Blutgefässes, wie der perivascularen Scheide wurden zuerst stark vergrössert und grob granulirt, oder zum mindesten mit einigen grossen, glänzenden Körnchen versehen, welche man als neugebildete Kerne bezeichnen durfte. Durch einen Theilungsprocess der vergrösserten Endothelien zu Markelementen wurde die Lichtung sowohl des Blutgefässes, wie der perivascularen Scheide verstopft, und somit erschien, was früher ein Capillarrohr war, als eine solide Reihe von Markelementen. Diese blieben vorerst untereinander mittelst zarter Fortsätze in Verbindung, wie man dieselben den hellen Saum neugebildeter Kittsubstanz quer durchziehen sehen konnte; zerfielen aber später, und wurden zu Eiterkörperchen, an Gestalt und Grösse übereinstimmend mit jenen, welche von anderen Abschnitten des entzündeten Gewebes hervorgegangen waren.

Die oben erwähnten Varicositäten der Nervenfasern betrachten verschiedene Schriftsteller als Veränderungen nach dem Tode, oder als unregelmässige Coagulirung des Myelins. Die von mir beschriebenen Varicositäten haben mit dem Myelin nichts zu schaffen, sondern sind Bildungen der Axencylinder selbst und bedingt von Structurveränderungen in der Substanz der Axencylinder, nämlich einer Anschwel-

lung des Fadens mit dem gewöhnlichen netzförmigen Bau des Bioplasson, abhängig von entzündlichen Veränderungen der Nervenfasern im Allgemeinen.

Diese Veränderungen der Axencylinder können wir nur dann verstehen, wenn wir die letzteren als Bildungen der lebenden Materie anerkennen. Im Entzündungsprocesse vergrössern sich die Körnchen der lebenden Materie in Bioplassonkörpern, nicht selten in einem solchen Umfange, dass der Körper in ein glänzendes, homogenes Klümpchen umgestaltet wird, welches leicht zu kleineren Theilchen zerfällt, deren jedes im weiteren Verlaufe zu einem Markelement werden kann. Auch die Axencylinder, als Bildungen der lebenden Materie, werden grobgekörnt, knotig oder rosenkranzförmig, und jedes dieser körnigen Anschwellungen kann einem neuen medullaren Element, eventuell einem Eiterkörperchen Ursprung geben. Auf diese Weise erklären wir die Bildung von Reihen von Markelementen und Eiterkörperchen inmitten der weissen Gehirnsubstanz.

Seitdem *J. Cohnheim* die Behauptung aufgestellt hatte, dass die hauptsächliche, vielleicht einzige Quelle der Entzündungs- und Eiterkörperchen eine Auswanderung der farblosen Blutkörperchen sei, haben einzelne Schriftsteller die Veränderungen in den constituirenden Elementen des entzündeten Gewebes ganz übersehen. Niemand wird heutigen Tages die Auswanderung farbloser Blutkörper aus Capillaren und kleinen Venen, während des Entzündungsprocesses, läugnen wollen. Frische Präparate aus dem in Rede stehenden Gehirn, durch sofortige Uebertragung erweichter Theile der weissen und grauen Substanz unter das Mikroskop haben die Existenz eines solchen Vorganges gleichfalls erwiesen. Längs der Wand eines stark vergrösserten und überfüllten Blutgefässes sah man kapselförmige farblose Blutkörperchen, mit einem stumpfen Ende noch innerhalb der Lichtung des Gefässes, mit einem dünnen Stiel in der Wand selbst eingebettet, mit dem anderen stumpfen Ende nach aussen vorragend. Nicht selten sah man ein farbloses Blutkörperchen mittelst eines dünnen Stieles an die Wand des Gefässes geheftet, wobei die Hauptmasse des Körperchens nach aussen von der Gefässwand, oder in der Lichtung des perivascularen Raumes lag. Es kann keinem Zweifel unterliegen, dass sich die ausgewanderten farblosen Blutkörper an der Eiterbildung betheiligen, und doch muss ich auf die Thatsache Gewicht legen, dass die Hauptquelle der entzündlichen Elemente und der Eiterkörperchen in der lebenden Materie des entzündeten Gewebes selbst zu suchen sei. Insbesondere waren in der von mir untersuchten weissen Gehirnsubstanz alle Stadien zu verfolgen, von der knotigen Anschwellung der lebenden Materie des Axencylinders, bis zur vollständigen Entwicklung und Bildung entzündlicher Elemente und Eiterkörperchen.

3. Marklose Nervenfasern. Manche der aus der Umgebung des Abscesses gewonnenen Präparate zeigten eine grosse Menge markloser Nervenfasern in Bündeln, welche sowohl der Länge, wie der Quere nach getroffen waren. In den Längsbündeln waren die grauen Nervenfasern so dicht aneinandergelagert, dass nur eine undeutliche Streifung zur Anschauung kam. Inmitten solcher Bündel lagen zahlreiche Nester von Mark-Elementen, vorwiegend von oblonger Gestalt, und unabhängig von den Blutgefässen. Um diese Nester herum konnten die folgenden Veränderungen markloser Nervenfasern nachgewiesen werden: Zuerst hatten die Fasern ein gekörntes oder rosenkranzförmiges Aussehen; hierauf wurden sie spindelförmig oder grobkörnig; dann augenscheinlich in Folge von Umfangszunahme der Körnchen zu oblongen Häufchen von Bioplasson umgewandelt, innerhalb welcher, durch Bildung einer abtheilenden Kittsubstanz, Mark-Elemente in

spindelförmigen Gruppen auftraten. Schliesslich verschmolzen eine Anzahl solcher spindelförmiger Nester, und konnte man Reihen und Gruppen von Mark-Elementen sehen, welche von einander durch eine geringe Menge markloser Nervenfasern getrennt erschienen.

Wo eine solche Umbildung von Nervenfasern zu Haufen von Markkörperchen in einem grösseren Bezirke stattgefunden hatte, war das Resultat das Auftreten eines Entzündungsnestes, in welchem die Elemente miteinander durch zarte Fädchen verbunden erschienen. Ich habe inmitten markloser Nervenfasern keinen Abscess gesehen, es ist aber einleuchtend, dass durch ein Auseinanderfallen dieser Mark-Elemente, durch Zerreissen der Verbindungsfädchen Eiterkörperchen hervorgehen können.

Ich behaupte auf Grundlage directer Beobachtung, dass Entzündungsnester, vollgepfropft mit Entzündungskörperchen, aus Veränderungen nackter Axencylinder, welche die marklosen Nervenfasern darstellen, unmittelbar und unabhängig von den Blutgefässen und der Auswanderung farbloser Blutkörper entstehen können.

4. Graue Substanz. In der Umgebung des Gehirnabscesses bin ich zahlreichen Veränderungen der grauen Substanz begegnet. Zuerst fand ich Knotenpunkte des Netzwerks der lebenden Materie vergrössert, woraus eine grobe Körnung der grauen Substanz hervorging. An vielen Stellen erschienen mit den stärksten Vergrösserungen des Mikroskops die Knotenpunkte des Netzes in Häufchen zusammengeballt, so zwar, dass hell granulirte, nahezu homogene Gruppen auftraten, jede von einem hellen Saume umgeben. Die Bildungen der lebenden Materie haben, offenbar durch vermehrten Zufluss von Nahrungs-Material, stark an Umfang zugenommen, und erzeugten, indem sie sich einander näherten, dicht gekörnte oder homogene Klümpchen der lebenden Materie, vom Aussehen indifferenter oder medullarer Elemente. An manchen Stellen war die ganze Masse der grauen Substanz zu solchen Markkörperchen umgewandelt, zwischen welchen Bündel markloser Nervenfasern und Blutgefässe von capillarem Charakter kenntlich blieben.

Die die graue Substanz durchziehenden Nervenfasern hatten grösstentheils an Umfang zu-, und das Aussehen von knotigen Fasern oder von Ketten kleiner, homogener Klümpchen angenommen. Die Blutgefässe waren nicht nur strotzend mit Blutkörperchen erfüllt, sondern deren Endothelwände zeigten auch Veränderungen, identisch mit jenen, welche ich oben in Verbindung mit der weissen Hirnsubstanz beschrieb.

Die Kerne der grauen Substanz waren grösstentheils auffallend grobkörnig, insbesondere die Kernkörperchen vergrössert und wie zu einer Anzahl grober Körnchen zersplittert. In Carmin-Präparaten habe ich häufig grössere Räume beobachtet, vom Aussehen perigangliönischer Räume, entweder leer, oder überaus zarte Körnchen enthaltend. Diese sogenannten Vacuolen waren wahrscheinlich durch Ansammlung seröser Flüssigkeit um die Kerne entstanden, wodurch entweder eine gewisse Menge der umgebenden grauen Substanz in peripherer Richtung verdrängt, oder eine gewisse Menge lebender Materie zerstört wurde. Die feinen Körnchen in den Räumen waren demnach entweder geronnenes Eiweiss, oder Ueberreste des früheren Netzwerks der lebenden Materie.

Neubildung von Kernen in der entzündeten grauen Substanz ist ein überaus häufiges Vorkommniss. Innerhalb der eben beschriebenen Räume sah ich bisweilen einen grossen und zwei oder drei kleine Kerne, welche, weil an den Berührungsflächen abgeplattet, zur Annahme berechtigten, dass sie durch einen

Theilungsvorgang aus einem ursprünglich einfachen Kerne hervorgegangen waren.

Neubildung von Kernen erfolgt aber ohne Zweifel auch unabhängig von früheren Kernen der grauen Substanz. Ich habe wiederholt Klümpchen von Bioplasson nahe der Wand der Eiterhöhle beobachtet, mit unregelmässigen Umrissen und einer grossen Menge oblonger Kerne. Solche vielkernige Massen sind offenbar durch den Zusammenfluss von Bioplassonkörpern (ausgewanderten farblosen Blutkörperchen, *Ziegler*) entstanden, oder durch Bildung einer Art von Territorien, als Vorgänger der Zertheilung zu entzündlichen Elementen.

Die Ganglien-Elemente zeigen innerhalb des entzündeten Hirngewebes eine Reihe hochinteressanter Veränderungen. Zunächst der Eiterhöhle war eine Anzahl derselben vergrössert, und zu nahezu homogenen, undeutlich granulirten Körpern umgewandelt, welche noch durch die Anwesenheit von Fortsätzen und eine tiefe Carmin färbung auf ihren Ursprung hinwiesen. Es lässt sich kaum bezweifeln, dass das Anschwellen dieser Elemente auf einer Sättigung mit Exsudat beruht, welches zur Ausdehnung und einem Auseinanderreissen des inneren Netzwerks der lebenden Materie führte.

Die Capillaren waren in Gegenden, wo derlei geschwellte Ganglien-Elemente zahlreich auftraten, beträchtlich erweitert; deren Endothel-Hülle theilweise verdünnt, theilweise durch endogenes Auswachsen verdickt, und deren perivasculare Scheide ganz enorm erweitert. Im letzteren Raume habe ich blasse Körnchen und blassgekörnte Bioplasson-Körper vom Umfange farbloser Blutkörperchen beobachtet, was darauf hinwies, dass eine Auswanderung solcher Körper stattgefunden hatte.

In anderen Abschnitten der grauen Substanz war eine ausgeprägte Proliferation der Ganglienkörper nachzuweisen. Man trifft Körper mit vergrösserten und drüsigen Kernkörperchen; solche mit zwei oder drei isolirten Kernkörperchen, und solche mit zwei oder drei grobgranulirten Kernen, augenscheinlich aus einer Theilung des ursprünglichen Kerns hervorgegangen, wofür die Anwesenheit von Facetten spricht, wo die Kerne aneinander liegen. (S. Fig. 176.) Viele Ganglien-Elemente sind zu grobkörnigen, nahezu homogenen Klümpchen umgewandelt, und zu kleineren Klümpchen, an Zahl zwischen zwei und sieben oder acht schwankend, zerfallen. Die Klümpchen der Bioplassonkörper sind derart gruppirt, dass die allgemeine Gestalt, des, allerdings stark vergrösserten Ganglienkörpers erhalten bleibt. Die Fortsätze dieser Elemente sind in vielen Fällen kenntlich geblieben, und zwar entweder vergrössert und grobkörnig, oder zu Reihen von Bioplassonkörpern zerfallen.

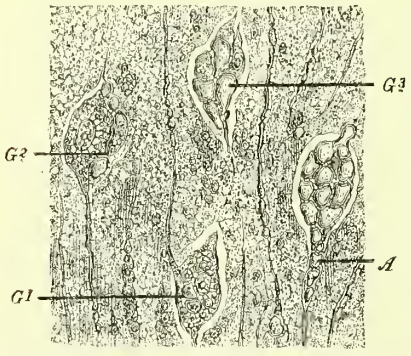

Fig. 176. Entzündliche Veränderungen der Ganglienelemente der grauen Substanz des Gehirns.

G^1 grobe Körnchen und neue Kerne im Körper des Ganglien-Elementes; G^2 Zerspaltung des Ganglien-Elementes an dessen peripherem Abschnitte; G^3 der ganze Körper zu Mark-Elementen umgewandelt; *A* Axencylinder mit denselben Veränderungen. Vergr. 600.

Was den Ursprung der Markelemente innerhalb der Ganglienkörper betrifft, kann ich mit Bestimmtheit behaupten, dass sie durch einen Process endogener

Neubildung aus dem Bioplasson der Ganglienkörper selbst hervorgingen. Zuerst wurde die lebende Materie vermehrt, woraus wir die grobe Körnung und das homogene Aussehen eines solchen Elementes erklären; dann bildeten sich Theilungsmarken durch das Zersplittern der lebenden Materie zu eckigen Klümpchen, so nahe beisammen liegend, dass sie sich gegenseitig abflachen. Sie sind von einander durch eine dünne Lage von Flüssigkeit getrennt, welche allenthalben von zarten, konischen, sämmtliche neugebildete Klümpchen untereinander verbindenden Fortsätzen durchbrochen erschien. Diese Klümpchen waren augenscheinlich in ihrer Entwicklung ungleich vorgeschritten. Während manche noch glänzend und homogen aussahen, waren andere schon grob gekörnt und wiesen eine deutliche Kern- und Kernkörperchenbildung auf. Wieder waren diese Bildungen, die Körner, das Kernkörperchen, und die Kernschale untereinander mittelst zarter Fädchen verbunden.

Schliesslich sind das gesammte Ganglien-Element und dessen Fortsätze zu medullaren, oder indifferenten Körperchen zerfallen, welche, solange sie miteinander durch zarte Fädchen der lebenden Materie verbunden bleiben, ein indifferentes, medullares oder entzündliches Gewebe, identisch mit dem, aus der grauen oder weissen Hirnsubstanz hervorgegangenen darstellen. Wenn hingegen die verbindenden Fortsätze zerreissen, werden die nunmehr isolirten Mark-Elemente zu Eiterkörpern, und eine Anhäufung solcher gibt einen Abscess. Im Eiter, welcher dem hier beschriebenen Gehirn-Abscess entnommen war, fanden sich in der Flüssigkeit suspendirt, nebst gewöhnlichen Eiterkörperchen, auch zahlreiche Bioplassonkörper, an Umfang die gewöhnlichen Eiterkörper beträchtlich übertreffend. Diese grossen Körper zeigten alle Stadien der endogenen Neubildung und Proliferation der lebenden Materie, woraus mit einigem Rechte auf ihren Ursprung von den Ganglien-Elementen der grauen Hirnsubstanz geschlossen werden durfte.

Die Literatur über den Gegenstand meiner Studien ist überaus steril. Bisher wurden, mindestens so viel ich weiss, keine genauen mikroskopischen Untersuchungen über acute Encephalitis und Vereiterung der Hirnsubstanz angestellt. Nur ein Punkt hat bisher Aufmerksamkeit erregt, nämlich die Proliferation der Ganglienkörper der grauen Substanz.

Th. Meynert[1]) hat zuerst eine Proliferation der Kernkörperchen und Kerne der Ganglien-Elemente beobachtet.

E. Fleischl[2]) fand Theilung der Ganglienkörper; obgleich nicht im eigentlichen Entzündungsprocess sondern in einem Gehirn, welches Sitz einer Geschwulst war.

A. R. Robinson[3]) erzeugte Entzündung der Ganglien des sympathischen Nerven um die Aorta des Frosches und beobachtete Theilung der Ganglien-Elemente vom Auftreten einer Furche an der Oberfläche bis zum vollständigen Zerfall zu kleinen Theilchen. Die Zertheilung betraf nur einen Abschnitt des Ganglienkörpers, während das Uebrige normal blieb, oder die Theilung ging in Gesammtkörpern vor sich. Aehnliche Umänderungen sah er auch in den Verlängerungen der Ganglienzellen.

Andrea Cecchirelli[4]) erzeugte traumatische Verletzungen in den grossen

[1]) Vierteljahrsschrift für Psychiatrie. 1867.

[2]) Wiener medic. Jahrbücher. 1872.

[3]) „Ueber die entzündl. Veränderungen der Ganglienzellen des Sympathicus". *Wiener medic. Jahrbücher* 1873.

[4]) „Ein Beitrag zur Kenntniss der entzündl. Veränderungen des Gehirnes". *Wiener medic. Jahrbücher.* 1874.

Hirnhemisphären von Hühnern und Kaninchen. Er sah vergrösserte und granulirte „Ganglienzellen" innerhalb des Entzündungsbezirkes und kam zur Schlussfolgerung, dass die Zahl der Kerne vermehrt, und die ganze „Ganglienzelle" durch Theilung zu kleineren Elementen zerfallen war.

Die Ergebnisse meiner eigenen Beobachtungen lassen sich in folgenden Punkten zusammenfassen:

1. Die graue Substanz des Gehirns wird im Entzündungsprocess zu entzündlichen, oder medullaren Elementen umgewandelt, an deren Bildung die Kerne und Ganglienkörperchen gleichfalls theilnehmen. Marklose Nervenfasern werden durch Vermehrung der lebenden Materie zu medullaren Elementen umgestaltet. Dieselben Resultate ergeben sich bei der Entzündung der weissen Hirnsubstanz, nach Lösung des Myelins.

2. Die medullaren, aus der grauen oder weissen Substanz des Gehirns entstandenen Elemente, werden zu Bindegewebe von myxomatösem oder fibrösem Charakter umgewandelt, und demnach ist die Wand eines Gehirn-Abscesses das Ergebniss der Reduction des Hirngewebes zuerst zu Markkörperchen, hierauf zu myxomatösem und schliesslich zu fibrösem Bindegewebe.

3. Wenn die Mark-Elemente, gleichgiltig, von welchem speciellen Nerven-Element hervorgegangen, auseinander fallen, stellen sie Eiterkörperchen, demnach den Inhalt eines Gehirn-Abscesses dar. In der Flüssigkeit des Abscesses sieht man Klümpchen von Bioplassonkörpern, welche eine Umwandlung der Ganglien-Elemente zu Eiterkörperchen, am Wege einer endogenen Neubildung und folgenden Zertheilung der lebenden Materie beweisen. Alle Stadien dieses Vorganges sind innerhalb der Ganglien-Körperchen der entzündeten grauen Substanz selbst zu beobachten.

4. Die Endothelien der Blutgefässe werden im Entzündungsprocesse des Gehirngewebes vergrössert, grob granulirt und proliferirend. Neue Blutgefässe entstehen in der Wand des Abscesses. Hingegen tritt eine Consolidirung der Blutgefässe und Zerfall ihrer Endothelien zuerst zu Mark-Elementen, später zu Eiterkörperchen ein, wenn das Gewebe selbst durch Eiterung zerstört wird. Eiter ist hauptsächlich ein Product des entzündeten Gewebes selbst, und keineswegs nur eine Auswanderung von farblosen Blutkörperchen.

4. Entzündung der Epithelien und Endothelien.

Epithelien und Endothelien, als Bildungen der lebenden Materie, beantworten eine Reizung in höchst lebhafter Weise. Die Veränderungen dieser Gewebe sind keine primären, indem die Entzündung stets vom unterliegenden gefässhältigen Bindegewebe ausgeht. Selbst in leichten Fällen von Entzündung des Bindegewebes lässt sich die Anwesenheit eines Exsudates nachweisen, welches den als „Oedem" bekannten Zustand bedingt, dieses Exsudat ist augenscheinlich Träger eines vermehrten Nahrungsmaterials, welches von den Blutgefässen aus auch in die Epithelien und Endothelien übertragen wird, selbst dann, wenn das Reizmittel zuerst mit der epithelialen oder endothelialen Bekleidung in Berührung trat. Selbstverständlich werden die Endothelien der Gefäss-

wände, der Zufuhr von Nahrungsmaterial direct ausgesetzt, auch am frühesten entzündliche Veränderungen aufweisen.

Die durch Entzündung bedingten Veränderungen bestehen in diesem Gewebe, wie in jedem anderen, in einer Vermehrung der lebenden Materie; die Elemente werden nämlich, was man als „grobgranulirt" bezeichnet und treten in den Zustand der sogenannten „trüben Schwellung". Wird die einschliessende Hülle von Kittsubstanz nicht sofort verflüssigt, dann erfolgt eine ausgeprägte endogene Neubildung von Körperchen, welche zum Auftreten der sogenannten „Mutterzellen" führt, nämlich Bioplasson-Körpern, mit einer wechselnden Zahl von entzündlichen Elementen in allen Stadien der Entwicklung. Wir können die Neubildung dreier Elemente von groben Körnchen zu grossen homogenen Klümpchen und schliesslich zu kernhaltigen Plastiden (s. Seite 47) verfolgen. Wenn hingegen die Kittsubstanz in frühen Stadien der Entzündung verflüssigt wird, vermehrt sich die darin eingebettete lebende Materie, das heisst, vergrössern sich die verbindenden Fäden („Stacheln"), und betheiligen sich an der Neubildung in ganz derselben Weise, wie die lebende Materie innerhalb der epithelialen und endothelialen Elemente. Zuerst verschmilzt eine Anzahl dieser Elemente, wodurch grosse Klumpen von Bioplasson, mit einer wechselnden Menge von Kernen und einer grossen Menge von groben Körnchen entstehen, welche durch die Stadien der Entwicklung des Bioplasson hindurchgehend, zur Erzeugung von Entzündungskörperchen führen. Das schliessliche Ergebniss der Entzündung ist verschieden, je nach dem plastischen oder bildenden, oder dem eiterigen Charakter des Entzündungsprocesses.

In der plastischen Entzündung bleiben die neugebildeten medullaren oder Entzündungskörperchen untereinander verbunden und führen, nachdem sie spindelförmig geworden, zur Neubildung von Bindegewebe. So z. B. beruht der „cirrhotische" Zustand der Nieren und der Leber auf einer Umwandlung der Epithelien zu Bindegewebe, durch das Zwischenstadium des Markgewebes. Bei der eiterigen Entzündung hingegen reisst die Verbindung der, aus den vergrösserten Epithelien und Endothelien hervorgegangenen Mark-Elemente und die medullaren Plastiden, welche man jetzt als Eiterkörperchen bezeichnet, werden entweder durch active Auswanderung oder durch Contraction des Bioplasson des Mutterkörpers frei, welches verhältnissmässig wenig verändert bleiben kann. Der Mutterkörper selbst bietet nach Entleerung zahlreicher Eiterkörperchen, ein gefenstertes Aussehen, mit einer wechselnden Menge von Vacuolen dar, welche den früheren Sitz der Eiterkörperchen anzeigen, oder es bleibt eine anscheinend leere, von zarten Scheidewänden durchzogene Hülle zurück. Diese Bildungen kann man

im Bläschen- und Pustelstadium der Blattern ganz leicht verfolgen. (S. Fig. 177.)

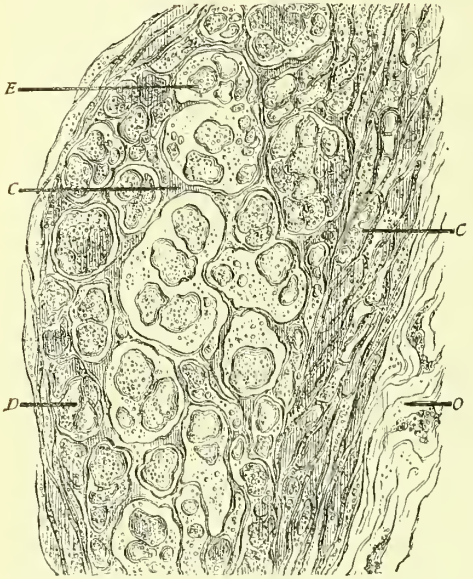

Fig. 177. Anfang des pustulösen Stadiums in hämorrhagischer Variola.

D Bildung homogener Klümpchen aus dem Bioplasson der cubischen Epithelien; *E* homogene und vacuolirte Klümpchen, in einer feinkörnigen, eiweissartigen Flüssigkeit suspendirt; *C* (links) Leistchen, früherer Kittsubstanz, deren lebende Materie stark an Umfang zugenommen hat; *C* (rechts) tiefste Lagen der zusammengedruckten und spindelförmig gewordenen Epithelien, gleichfalls mit beginnender Zunahme von Bioplasson; *O* abgeflachte Capillarschicht, im Zustande ödematöser Schwellung. Vergr. 600.

Oberflächen-Epithelien in einem einschichtigen Lager werden vom unterliegenden membranartigen Bindegewebe leicht abgelöst, und man trifft dieselben in den Secreten in verschiedenen Graden endogener Neubildung von Bioplasson. In mehrschichtigen Lagern von Epithelien werden die äussersten ohne alle Veränderungen abgestossen, indem deren Bioplasson eine hornige Metamorphose ein- und dadurch zu Grunde gegangen ist. Bisweilen sieht man in solchen Epithelien die Kerne homogen oder grobkörnig, was als Beweis gelten darf, dass diese Bildungen noch mit einem gewissen Grade von Vitalität ausgestattet sind. Die cubischen Epithelien der mittleren Lagen, und die Säulen-Epithelien der tiefsten Lage zeigen die oben beschriebenen entzündlichen Veränderungen in der ausgesprochensten Weise.

Die Frage, ob verloren gegangene Epithelien durch eine, vom unterliegenden Bindegewebe ausgehende Neubildung erzetzt werden können, ist trotz zahlreicher, einschlägiger Experimente immer noch nicht gelöst. Man weiss auch nicht, wie die Neubildung von früheren Epithelien aus stattfindet, obgleich dies aller Wahrscheinlichkeit nach in derselben Weise geschieht, wie es später im Aufsatz von *L. Elsberg* über „Papillom" geschildert wird, nämlich von keilförmigen Bioplassonmassen, welche aus einer Verschmelzung und Vergrösserung der interepithelialen, verbindenden Fädchen („Stacheln") in der Kittsubstanz hervorgingen. Dass aber eine Neubildung in der That sehr rasch vor sich geht, beweist am besten die katarrhalische Entzündung der Schleim-

häute, bei welcher grosse Mengen an Epithelien zu Grunde gehen, und nach Abnahme der Entzündung wieder vollständig ersetzt werden. Ob verloren gegangene einschichtige Epithelien je wieder vollständig neugebildet und ersetzt werden können, ist zweifelhaft, und bis jetzt noch nicht erwiesen.

Eine dritte Reihe von Veränderungen der Epithelien beobachtet man bei der fibrinösen oder croupösen Entzündung. Hier sind die im Exsudat eingebetteten, und damit getränkten Epithelien entweder vollständig zerstört, oder es bleiben nur deren Kerne zurück. Eine derartige Zerstörung der Epithelien findet bei der croupösen Entzündung der Schleimhäute (*Wagner*) und jener der Nieren statt. Das Auftreten von Harncylindern in der letztgenannten Krankheit beruht in ausgedehntem Maasse auf einer degenerativen Metamorphose der Epithel-Elemente der Harnkanälchen.

Cornil und *Ranvier* haben zuerst behauptet, dass bei der Entzündung die Endothelien sich vergrössern, deren Kerne sich theilen, und die Quelle von Eiterkörperchen werden. Die entzündlichen Veränderungen der Endothelien des Bauchfells (Omentum) hat *H. Kundrat* am genauesten studirt. Er beobachtete zuerst ein Verschwinden der Kittsubstanz, an deren Stelle zerstreute kugelige Körperchen auftraten. Hierauf folgte Vergrösserung und Theilung der Kernkörperchen und Kerne der Endothelien selbst. Bei frisch entstandener Peritonitis fand er grosse, vielkernige Körper, deren Umfang jenen einzelner Endothelien beträchtlich übertraf, und in eiteriger Peritonitis eine deutlich ausgesprochene Neubildung von Entzündungs-Körperchen, welche von den Endothelien abstammten und zur Bildung von Eiterkörperchen führten; wenn es auch keine ausgemachte Thatsache ist, dass die Körper sämmtlich als Abkömmlinge der Endothelien anzusprechen seien. *Kundrat* hat zuerst nachgewiesen, dass von den Endothelien des Bauchfells bei chronischer, plastischer Peritonitis Bindegewebe hervorgeht, mit Bildung von Vegetationen, und zwar auf zweierlei Weise, nämlich entweder dadurch, dass die Endothelien selbst spindelförmig, verlängert und zu Fibrillen umgewandelt werden; oder dadurch, dass aus den Endothelien hervorgegangene gleichmässig vertheilte Protoplasmalager direct einen faserigen Bau annehmen.

Die entzündlichen Veränderungen der Endothelien der Blutgefässe wurden von *Virchow*, *Waldeyer*, *Ranvier*, *Thiersch*, *Durante* u. A. studirt. Es wurde als zweifellose Thatsache festgestellt, dass ein Anschwellen der Endothelien, Theilung ihrer Kerne und Neubildung von Entzündungs-Körperchen aus den Endothelien selbst stattfindet. Manche Beobachter behaupten sogar eine unmittelbare Umbildung der Endothelien zu Bindegewebe. Der Verschluss unterbundener Gefässe geschieht

hauptsächlich durch Wucherung der innersten Endothellage und auch die Gefässbildung im Thrombus wurde als von der entzündeten Intima ausgehend erwiesen, von wo dieselbe später in die Media und Adventitia vorschreitet. Dies steht nicht in Einklang mit der Ansicht von *C. O. Weber*, dass das coagulirte Blut des Thrombus selbst organisirt und vascularisirt wird. Die Gerinnung des Blutes ist erwiesenermassen auf Entzündung der Endothelien begründet.

Im vorhergehenden Aufsatz über Encephalitis von Dr. *Beyer* ist wiederholt sowohl auf progressive, wie regressive entzündliche Veränderungen Bezug genommen, welche die Endothelien der Capillaren eingehen. Nach dem, was ich selbst gesehen habe, muss ich als sicher betrachten, dass die Endothelien der Capillaren sich am Entzündungsprocess in höchst lebhafter Weise betheiligen. In den frühesten Stadien der Entzündung werden die Endothelien zuerst vergrössert und grobkörnig, wodurch eine beträchtliche Verengerung der Gefässlichtung bedingt ist. Hierauf treten die Endothelien in den Jugendzustand des Bioplasson zurück, indem sie homogen werden, durch deren Zusammenfliessen wird das früher ausgehöhlte Bioplasson des Gefässes zu einem soliden, homogenen Strang, in welchem später eine Differenzirung zu medullaren, oder Entzündungskörperchen stattfindet. Solche Körper gehen bisweilen auch unmittelbar aus den Endothelien des Capillarrohres hervor, ohne vorheriges Solidwerden des Blutgefässes. Das Resultat ist, dass bei jeder acuten Entzündung eine grosse Menge von capillaren Blutgefässen zu Grunde geht, nämlich in die entzündliche Neubildung umgewandelt wird. Wenn die Entzündungskörper sich aus ihrer gegenseitigen Verbindung lösen und Eiter erzeugen, dann wird die Folge eine dauernde Zerstörung der Gefässe sein. Wenn hingegen die Entzündung nicht über das Stadium der Gewebsbildung hinausgeht, nämlich eine plastische oder formative ist, dann folgt eine lebhafte Neubildung von Blutgefässen inmitten des entzündeten Gewebes, grösstentheils unabhängig von den früheren und älteren Blutgefässen und in einer die frühere Vascularität bei weitem übertreffenden Ausdehnung. Die meisten dieser neugebildeten Blutgefässe enthalten auch neugebildete rothe Blutkörper. Der Vorgang der Neubildung von Blut und Blutgefässen wurde schon auf Seite 386 abgehandelt. Falls im entzündeten Gewebe die Neubildung von Blutgefässen ausbleibt, wird das Gewebe dasjenige darstellen, was man einen „Tuberkel“ nennt, und als solcher verschiedene secundäre Veränderungen eingehen.

Die endogene Neubildung von Elementen innerhalb der Epithelien wurde zuerst von *Remak* in physiologischen, und später von *Buhl*, *Rindfleisch* u. A. in pathologischen Zuständen behauptet und von *L. Oser* auf das bestimmteste nachgewiesen. Entgegen der Meinung, dass die in

den entzündeten Epitholien sichtbaren Körperchen in dieselben von aussen eingewandert seien, hat *Oser* festgestellt, dass die Entzündungskörperchen ihren Ursprung innerhalb der Epithelien nehmen, und meine eigenen Untersuchungen bestätigen vollauf die Behauptungen *Oser*'s.

Arten der Entzündung.

Aus dem oben Gesagten geht hervor, dass ich die Anwesenheit von Blutgefässen zur Erzeugung eines Entzündungsprocesses als nothwendig betrachte. Da nur das Bindegewebe Blutgefässe besitzt, müssen wir folgern, dass der primäre Sitz der Entzündung stets das Bindegewebe ist, und alle Structur-Veränderungen der Muskeln, Nerven und Epithelien, obgleich nahezu gleichzeitig mit jenen des Bindegewebes auftretend, secundäre sind. Eine selbständige Entzündung der Epithelien kommt nicht vor. Ich betrachte demnach Bezeichnungen, wie „interstitielle", „parenchymatöse" etc. Entzündung als überflüssig, und nur für klinische Zwecke geeignet. Für Organe, in welchen Epithelien und Bindegewebe innig vermengt sind, wie z. B. Drüsen, zumal die Leber, könnte der Ausdruck „interstitielle Entzündung" beibehalten werden, um damit anzudeuten, dass die entzündeten Veränderungen primär vom interstitiellen Bindegewebe ausgehen, und, eventuell auf Kosten der Epithelien, zu dessen Vermehrung führen. Wesentlich zur Bezeichnung einer gewissen Entzündungsform ist dieser Ausdruck nicht, da unter allen Umständen der Entzündungsprocess auch in den genannten Organen zuerst ein interstitieller sein wird.

Eine Auswanderung von farblosen Blutkörperchen findet unzweifelhaft statt, selbst in den frühesten Stadien der Entzündung, möglicher Weise sogar, bevor noch Gewebsveränderungen auftreten. Eine solche Auswanderung kann sich auch an der Bildung von Eiterkörperchen betheiligen, so lange die Blutgefässe nicht zerstört sind. Die wesentlichste Veränderung betrifft jedoch die betroffenen Gewebe selbst. Diese werden zuerst in ihren Jugendzustand zurückgeführt, woraus ihre medullaren oder embryonalen Elemente durch endogene oder exogene Neubildung oder einfache Theilung zu einer Neubildung von Entzündungskörperchen führen. So lange diese untereinander verbunden bleiben, findet eine Neubildung von Geweben, in den meisten Fällen, und weitaus vorwiegend von Bindegewebe statt, mit dem Ausgange in „Hypertrophie" oder „Hyperplasie". Wenn hingegen die Entzündungskörperchen von einander getrennt werden, gehen aus dem entzündeten Gewebe Eiterkörperchen hervor, mit dem Ausgange von Abscess-Bildung, oder von Pyorrhöe oder Empyem. Die Frage, wie viele von den Eiterkörperchen ihren Ursprung einer Auswanderung farbloser Blutkörper verdanken, lässt sich auch nicht mit der geringsten Sicherheit beantworten.

Wenn wir sowohl auf die Natur des Exsudates, wie auf die Gewebsveränderungen Rücksicht nehmen, können wir keinen hinreichenden Grund auffinden, um die alte Terminologie der „Humoral-Pathologie" zur Bezeichnung der verschiedenen Arten der Entzündung wie „katarrhalisch", croupös etc. über Bord werfen. Es ist wahr, diese Arten unterscheiden sich nur im Grade der Entzündung, ebenso wahr, dass die Bezeichnungen im strengsten Sinne keine vernünftigen sind, da man sie aber einmal in die Pathologie eingeführt hat, können wir sie ganz im Sinne der Alten benützen.

a) Die katarrhalische Entzündung besteht aus einem serösen Exsudate, einer theilweisen Rückkehr des Bindegewebes zum Jugendzustande, einer vermehrten Secretion, Proliferation und Abschwemmung der Epithelien. Bei der acuten katarrhalischen Entzündung sind die vorherrschenden Erscheinungen das seröse Exsudat, die vermehrte Secretion und die Ablösung der Epithelien von den freien und Drüsenflächen, überdies befindet sich das unterliegende Bindegewebe im Zustande der Hyperämie. Bei der subacuten oder chronischen katarrhalischen Entzündung hält die vermehrte Secretion und die Ablösung der Epithelien an, und das unterliegende Bindegewebe wird hypertrophisch, mit mehr oder weniger Neubildung von Blutgefässen; oder, im Gegentheile, es wird an Umfang reducirt, atrophisch. In verschlossenen Drüsenhöhlen werden die Epithelien zu medullaren Körperchen umgewandelt, und aus diesen geht neues Bindegewebe hervor, die sogenannte Cirrhose.

b) Die croupöse Entzündung besteht aus einem faserstoffigen Exsudate, und einer theilweisen Rückkehr des Bindegewebes zum Jugendzustande, während die Epithelien in Folge von Durchtränkung mit dem fibrinösen Exsudate zu Grunde gehen. Bei der acuten croupösen Entzündung ist das Exsudat zuweilen fibrinös, zuweilen modificirt albuminös. An freien Schleimhautflächen und in drüsigen Organen werden die Epithelien zerstört, und dieser Umstand in Begleitung einer hochgradigen Hyperämie, Blutung und Entzündung des Bindegewebes sind die Haupterscheinungen. Bei der subacuten oder chronischen croupösen Entzündung ist das Exsudat häufig ein chemisch modificirtes, indem es das sogenannte colloide oder amyloide Material enthält. Das unterliegende Gewebe ist hypertrophisch, in gewissen Bezirken werden die Epithelien vollständig zerstört und entsteht eine ausgebreitete Neubildung von fibrösem Bindegewebe. Schreitet die Neubildung des letzteren ununterbrochen vor, dann ist das Ergebniss eine Hypertrophie, schrumpft hingegen dasselbe zu dichtem Narbengewebe, dann entsteht Atrophie.

Die diphtheritische Entzündung besteht aus einem fibrinösen Exsudate in der Substanz des Bindegewebes, mit Isolirung einzelner Antheile und nach-

folgendem Tode desselben, nämlich Fäulniss und Ablösung von Schwarten. Die Organismen der Zersetzung, Micrococcen und Bacterien sind secundäre Producte der Fäulniss. Lange Zeit dachte man, dass der Unterschied zwischen croupöser und diphtheritischer Entzündung darin besteht, dass bei der ersteren das Exsudat an der Oberfläche, bei der letzteren in der Substanz des Gewebes selbst gebildet wird; beide sind jedoch in allen wesentlichen Punkten identische Krankheitsprocesse.

c) Die eiterige Entzündung besteht aus einem albuminösen Exsudate, einem vollständigen Zerfall des Binde-, Muskel-, oder Nervengewebes und sämmtlicher Blutgefässe zu Eiterkörperchen, desgleichen einer Neubildung dieser Körperchen aus Epithelien. Die acute eiterige Entzündung endet mit der Bildung eines Abscesses inmitten des Gewebes, oder einer Anhäufung von Eiter in geschlossenen Höhlen, dem sogenannten Empyem. Blennorrhöe und hochgradige katarrhalische Entzündung fallen mit der Eiterung zusammen, und mögen entweder acut, oder chronisch verlaufen. Die chronische eiterige Entzündung ist charakterisirt durch hochgradige Hyperplasie des Bindegewebes, in Verbindung mit anhaltend vermehrter Secretion und theilweiser Zerstörung der Blutgefässe und Gewebe, die man als Verschwärung oder Geschwürsbildung bezeichnet.

Der Heilungsprocess der Wunden im Wege der Eiterung ist von einer lebhaften Neubildung reichlich vascularisirten Bindegewebes, zuerst von der myxomatösen Art begleitet, welches man als Granulationsgewebe bezeichnet. Wie viel Eiter bei der Blennorrhöe, Pyorrhöe, und bei heilenden und granulirenden Wunden auf Auswanderung von farblosen Blutkörperchen beruht, können wir nie mit Sicherheit angeben. Das ursprüngliche myxomatöse Gewebe granulirender Wunden wird später zu fibrösem Bindegewebe, die zuerst überaus reichlichen Blutgefässe wandeln sich in ausgedehntem Maasse gleichfalls zu fibrösem Bindegewebe um, und die Vorgänge führen schliesslich zur Bildung eines dichten, gefässarmen Bindegewebes, der Narbe.

Wenn die entzündliche Neubildung nicht mit neugebildeten Blutgefässen versehen wird, dann nennen wir sie einen Tuberkel, und die Gesammtheit der gefässlosen Neubildung stellt die Tuberkelmasse dar, welche durch Auseinanderfallen und Verschrumpfung der Entzündungskörperchen „käsig“ wird. Der Tuberkel kann demnach mit einigem Rechte als trockener Abscess bezeichnet werden.

In diesem Kapitel wird auf den parasitären Ursprung des Entzündungsprocesses, insbesondere auf die Keimtheorie, wie man sie zur Erklärung der Entzündung anwendet, keine Rücksicht genommen. Es steht ausser Frage, dass pflanzliche, in die Thiergewebe eingedrungene Parasiten heftige Entzündung zu erzeugen vermögen, das sehen wir an

der Haut deutlich genug. Auch kann nicht bezweifelt werden, dass Organismen der Zersetzung, in ein lebendes Gewebe übertragen, oder vielleicht nur damit in Berührung gebracht, Entzündung ja selbst localen Tod (*Virchow*'s Nekrobiose) hervorrufen können. Wie viel aber in Betreff der „Specificität" dieser niederen Organismen im Wechselfieber, recurrirenden Fieber, Typhus, Syphilis, Lepra, Diphtheritis u. s. w. auf Wahrheit beruht, das ist eine Frage, welche sich heute noch unmöglich mit Bestimmtheit lösen lässt, indem der Quellen für Irrthümer sowohl bei experimenteller, wie mikroskopischer Untersuchung zu viele sind, und zu wenig unter Controle stehen. Ich selbst habe diesem Punkte, ich gestehe es offen, bisher viel zu wenig Aufmerksamkeit gewidmet, und es scheint mir, ohne reichliches klinisches Materiale, nicht erlaubt, ein Wort mitzureden. Welches die ansteckenden Keime von Masern, Scharlach und Blattern sind, wissen wir heute noch nicht.

Secundäre Veränderungen.

Unter den Ernährungsstörungen, welche man zum Theile als entzündliche zum Theil als unbekannten Ursprungs betrachtet, verdienen folgende drei eine eingehendere Betrachtung, nämlich die fettige, die Pigment- und die Amyloid-Entartung.

Fettige Entartung. Wie oben erwähnt (s. Seite 161), sind die Fettkörnchen unmittelbare Producte der Bioplasson-Körnchen. Jedes lebende Gewebe kann unter physiologischen oder pathologischen Bedingungen Fettkörnchen bilden, und zwar sowohl in den freien Bioplasson-Körpern, wie in den interstitiellen Substanzen. An den letztgenannten Stellen entsteht das Fett selbstverständlich gleichfalls aus der lebenden Materie. In der myxomatösen und fibrösen Art des Bindegewebes ist das Fett, zum mindesten bis zu einem gewissen Grade, ein normales Product, auch Knorpelkörperchen weisen häufig, selbst in Individuen mittleren Alters, Fettkörnchen und Kugeln auf. Bei chronischer Entzündung des Knorpels und Knochens, zumal bei deren ulcerativer Zerstörung, in Caries, sind Fettkörnchen in den Plastiden häufige Vorkommnisse. In Muskeln entstehen die Fettkörnchen aus einer unmittelbaren Umwandlung der sarcous elements, in gelähmten und atrophischen Muskeln aus Mangel an Bewegung: im Typhus; im Herzmuskel entweder als ein unabhängiger pathologischer Vorgang oder in Verbindung mit Hypertrophie. Bei höheren Graden der Fettentartung des Herzmuskels nimmt nahezu das ganze Organ, insbesondere aber die linke Ventrikelwand eine gelbe Farbe an und das Gewebe wird brüchig. Die meisten Fleischtheilchen erscheinen zu Fettkörnchen umgewandelt, die ursprünglichen sarcous elements etwas an Grösse übertreffend, sie blieben indessen immer noch mittelst zarter Fädchen untereinander verbunden. In den

Ganglien-Elementen des Nervengewebes begegnet man häufig Fettkörnchen, und dies bedeutet jedesmal eine Störung in der Verrichtung der intellectuellen, sensitiven oder motorischen Centren. Ich habe Fettentartung der Axencylinder von Nerven beobachtet, welche behufs Heilung von Neuralgien, auf sogenannter Perineuritis, nämlich einer chronischen Entzündung des äusseren und inneren Perineurium beruhend, resecirt worden sind. Ich habe mächtige Fettkugeln in der weissen Substanz des Gross- und Kleinhirns gesehen, in einem Falle, wo die Urtheilsfähigkeit bis zu ausgeprägtem Grössenwahn erloschen war, und zum Morde eines trefflichen Menschen geführt hatte. In Epithelien und Endothelien ist die Fettentartung gleichfalls häufig, und erreicht ihre höchsten Grade in den Epithelien der Leber. *Wedl* hat sogar Fettentartung in der Kittsubstanz sonst normaler Epithelien nachgewiesen. Ein seltener, und bisweilen intrauteriner Vorgang ist die Fett- und Pigment-Degeneration der bedeckenden Endothelien des Herzens, wahrscheinlich in Folge von Pericarditis. (S. Fig. 178.)

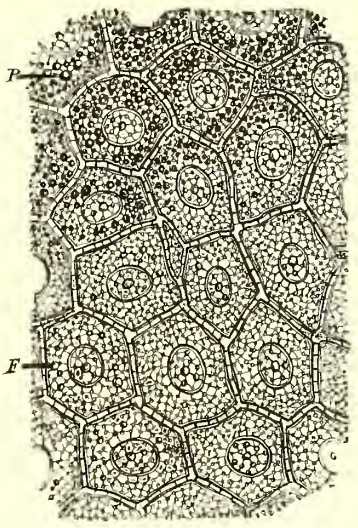

Fig. 178. Fett- und Pigmententartung des pericardialen Endothels des Herzens eines Kindes.

F Endothelien mit beginnender Fettumwandlung der Körnchen des Bioplasson; *P* Endothelien mit Pigmentkörnchen im Innern. Vergr. 600.

Fettig entartete Gewebe sind häufig Sitz von Ablagerung von Kalksalzen, und beide Processe können als Beweise einer geschwächten Ernährung des Bioplasson gelten, obgleich wir deren Ursachen noch keineswegs verstehen. Selbst die Eiterkörperchen können unter gewissen Bedingungen verfetten, worauf der Inhalt eines Abscesses als eine dicke Emulsion erscheint, solch fettiger Eiter wird bisweilen Sitz einer Kalkablagerung, welche denselben schliesslich zu einem bröckeligen Concrement macht. Den letzteren Ausgang hat man in Psoas-Abscessen wiederholt beobachtet.

Pigment-Entartung ist der Fettentartung nahe verwandt. Die Fettkugeln können auch unter normalen Verhältnissen einen diffusen oder körnigen Farbstoff enthalten, und Fett- und Pigment-Entartung trifft man häufig combinirt. Wir besitzen keine chemische Analyse des Pigments, aber dessen Quelle ist ausser Frage der Farbstoff des Blutes. Extravasirtes Blut bildet nach einer Weile rhombische oder nadelförmige, dunkel rothbraune Krystalle von Hämatoidin (s. Kapitel über den

Harn). Wenn der Blutfarbstoff von lebenden Plastiden aufgenommen wird, findet man in denselben rostbraune oder schwarzbraune Pigmentkörnchen. Die Rostfarbe des Gewebes, wie man sie bisweilen in den Wänden alter apoplektischer Herde im Gehirne antrifft, ist von der Anwesenheit von Pigmentkörnchen bedingt. *Rokitansky* hatte schon 1846 behauptet, dass im melanotischen Krebs das Pigment aus in Mutterzellen entstandenem Blut hervorgeht. Meine eigenen, insbesondere an den Grenzen der in den Glaskörper vordringenden melanotischen Myeloms der Choroidea gemachten Beobachtungen beweisen, dass die Quelle des Pigments die Hämatoblasten sind, nämlich Klümpchen der lebenden Materie, gesättigt mit dem Farbstoff des Blutes (Hämoglobin?). Bei der Pigmentbildung schreiten die Plastiden in das reticulirte Stadium vor, die Knotenpunkte der lebenden Materie bleiben jedoch vergrössert, und nehmen eine dunkel gelbe oder braune Farbe an, ohne aus dem Zusammenhange mit dem Netzwerk zu treten. Durch Zusammenfluss der Körnchen entstehen Pigmentklümpchen, die immer noch mit dem unveränderten Bioplasson in Verbindung bleiben können, und wenn in grosser Menge vorhanden, den Kern verbergen, der sich in der Regel weder in physiologischer noch pathologischer Pigmentbildung betheiligt. (S. Fig. 178.)

Alle Arten von Geweben können Sitz der Pigment-Entartung werden, und man kann besonders im melanotischen Krebs klar sehen, dass sowohl das Bindegewebe wie auch die neugebildeten Epithelien mehr oder weniger Körnchen und Klümpchen des Farbstoffes tragen; dasselbe gilt vom Gerüste und den medullaren Elementen des melanotischen Myeloms. Eine rostbraune Pigmentirung beobachtet man zuweilen in den sarcous elements gestreifter Muskeln, in der grauen Substanz und den Ganglien-Körperchen der Nervencentren, unabhängig von früheren Blutungen. Die Thatsache, dass die lebende Materie selbst zu Pigment umgewandelt wird, erleichtert das Verständniss eines sehr raschen Verschwindens des Pigments, z. B. in den Epithelien der Haut, und im Markgewebe des Haares, insbesondere der Haarzwiebel.

Amyloide Entartung. In schweren chronischen Krankheiten, wie Syphilis, profuse Eiterung, Knochencaries u. s. w., und in der Placenta selbst bei anscheinend gesunden Frauen, erfolgt eine eigenthümliche Veränderung der Gewebe, welche man als „amyloide", „speckige" oder „wachsartige" bezeichnet: mit Umfangzunahme, Abblassen ihrer Farbe, durch Compression und Obliteration der Blutgefässe, und Zunahme des Gewichtes und der Consistenz. Das allgemeine Aussehen der so befallenen Gewebe erinnert einigermassen an Speck und Wachs, daher die oben angeführten Bezeichnungen, während der Ausdruck „amyloid" auf einer, den Stärkekörnern von Pflanzen ähnlichen Jod-Reaction begründet ist,

einer Reaction, die indessen häufig fehlt. Es kann kaum einem Zweifel unterliegen, dass diese Entartung auf chemischen Veränderungen des Blutplasmas beruht, indem man derselben zuweilen auch in hämorrhagischen Gerinnseln begegnet, entweder unabhängig von einer ähnlichen Veränderung des Gewebes, oder mit denselben combinirt. Worin aber diese Veränderung eigentlich besteht, wissen wir nicht, und es war eine blosse Hypothese von *Dickinson*, wenn er die amyloide Substanz als ein seiner Alkalien beraubtes Fibrin bezeichnete.

Das Auftreten der Amyloid-Entartung wechselt in verschiedenen Geweben und Organen. Auch die chemischen Reactionen sind nicht immer die gleichen; selbst die Färbung mit Carmin oder Anilinfarben liefert schwankende Resultate. Die myxomatöse Art des Bindegewebes ist nicht selten Sitz von amyloider Entartung. (S. Art. über Amyloid-Entartung der Placenta.) In manchen Krankheiten wird davon das Markgewebe des Knochens befallen, wodurch kugelige, sogenannte „colloide Körperchen" entstehen, die der zerstörenden Wirkung von Säuren und Alkalien in einer merkwürdigen Weise widerstehen. (S. Art. über Osteomalacie.) Im myxomatösen Gewebe der Thymus trifft man derlei homogene, oder concentrisch geschichtete Körper als Regel, wenn das Organ anfängt zu schwinden. Unter den Blutgefässen sind die Arterien der Milz häufig amyloid entartet, bevor die übrigen constituirenden Theile befallen werden. (S. Fig. 179.) Die Entartung geht von den glatten Muskelfasern der mittleren Schichte aus; diese werden vergrössert, und zu einer homogenen Masse umgestaltet, ohne Spur einer Structur oder von Kernen. In den Nieren kann man die Amyloid-Entartung bisweilen früher in den Wänden der Capillaren, als in jenen der Arterien beobachten. In der Leber erfolgt die Entartung grösstentheils unabhängig von den Blutgefässen.

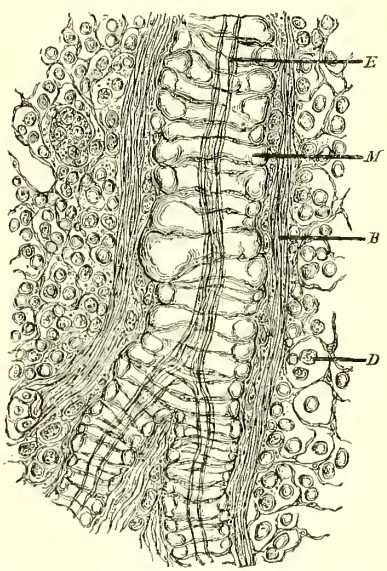

Fig. 179. Amyloidentartung einer Arterie der Milz, von einem mit Syphilis behafteten Manne.

E Endothelhülle der Arterie; *M* Muskelhülle in amyloider Entartung; *B* Bündel glatter Muskelfasern, welche die Arterie begleiten; *D* Lymphkörperchen im myxomatosen Reticulum. Vergr. 600.

Auch der gestreifte Muskel unterliegt häufig dieser Veränderung, zumal jener des Herzens, vorwiegend in der linken Kammerwand,

wodurch dieser Theil vergrössert und brüchig wird, und einen eigenthümlichen speckigen Glanz erhält.

Amyloid-Entartung trifft man häufig im Nervengewebe, sowohl in der grauen Substanz, wie in den Ganglien-Elementen, in Verbindung mit ähnlichen Veränderungen in den Wänden der Blutgefässe, und auch ohne solche; Einzelheiten darüber findet man in den zwei folgenden Aufsätzen.

Endlich sind auch Epithelien und Endothelien, z. B. jene der Leber, der Nieren, dieser Entartung unterworfen. Die Epithelien der Lungen geben bisweilen homogenen, oder concentrisch geschichteten colloiden Körperchen Ursprung, und derlei beobachten wir auch in den Epithelbildungen der Prostata. Die concentrischen Colloid-Körper des letztgenannten Organes werden zuweilen Sitz von Kalkablagerung und mit dem Harne entleert. Es sind keineswegs seltene Vorkommnisse. (S. Kap. über den Harn.)

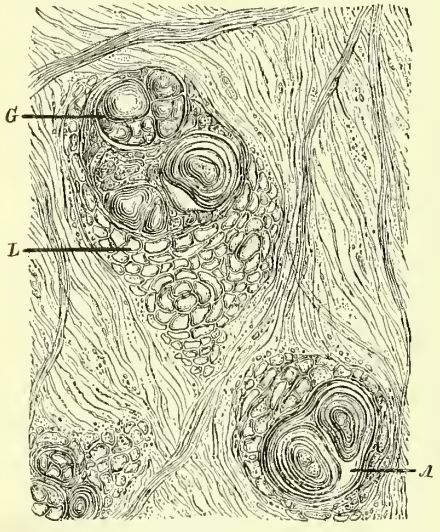

Fig. 180. Colloide oder amyloide Körperchen der Arachnoidea des Rückenmarkes eines Mannes.

A concentrisch geschichtetes Amyloidkörperchen; *G* Gruppen von Mark-Elementen in colloider Entartung; *L* medullare Körperchen im Beginne dieser Entartung. Vergr. 600.

Eigenthümliche, aber sicherlich verwandte Bildungen sind die colloiden Körperchen des Nerven-Systems. Gewöhnlich zeigen sie concentrische Streifung, und bisweilen erscheinen zwei oder mehr derlei concentrisch geschichtete Körperchen von einer gemeinsamen homogenen oder gestreiften Schichte umgeben. *Virchow* hatte sie irrthümlicher Weise als „amyloide Körperchen bezeichnet. In der Arachnoidea eines Mannes, dessen Gehirn im Zustande der sogenannten „grauen Atrophie", gleichfalls mit solchen Körperchen überladen erschien, konnte ich den Ursprung dieser Bildungen aus Markelementen verfolgen, welche aus dem fibrösen Gewebe der Arachnoidea, augenscheinlich in Folge einer leichten Entzündung hervorgegangen waren. Die Markkörperchen, mit colloidem Material infiltrirt, blieben entweder in unregelmässigen Gruppen erhalten, oder führten dadurch, dass sie in die Länge gezogen wurden, zur Bildung concentrisch geschichteter Körperchen in einer Weise, welche mit der Bildung von Territorien im

Bindegewebe viel Aehnlichkeit hat. In der Mitte sieht man bisweilen ein unverändertes Plastid, oder eine grössere, homogene Masse, oder eine als Nabel bezeichnete seichte Vertiefung. (S. Fig. 180.)

Amyloid-Entartung des Kleinhirns.

Von *J. Baxter Emerson* [1]).

Herr B. war der jüngste einer Familie von 7 Kindern. Seine Mutter war an einer in Abscessbildung endigenden acuten Encephalitis verstorben; ein Onkel und eine Tante mütterlicherseits zeigten in späteren Lebensjahren Symptome von Irrsinn. Eine seiner Schwestern hatte mehrere Jahre an Hysterie gelitten, eine andere Schwester leidet derzeit an hinterer spinaler Sclerose. Als er 15 Jahre alt war, wurde er vom Wagen geworfen, und erlitt eine schwere Hinterhauptwunde, von welcher er aber anscheinend vollkommen geheilt wurde. Seine Lebensweise war eine regelmässige. Er litt viel an Nasenrachen-Katarrhen. Mit 28 Jahren verlor er sein ganzes Vermögen, was ihm schwere Sorgen bereitete; er fand, dass er bald an Gewicht und Kraft abnahm, und sein Appetit und seine Verdauung schlecht wurden; er stürzte auch leicht bei raschem Gehen oder plötzlichem Umdrehen. Sein Bruder bemerkte, dass er in seiner Arbeit schwerfällig wurde. Im Januar 1874 erschienen diese Symptome wieder; er fing an zu stottern, und vergass häufig Orte und Namen. Diese Symptome waren intermittirend, und zeitweilig schien er vollkommen wohl. Im September 1874 heiratete er, und auf der Hochzeitsreise bemerkte seine Frau, dass wenn er versuchte Stiegen abzusteigen, er blass wurde und über Schwindel klagte. Kurz darauf befielen ihn äusserst heftige Kopfschmerzen, begleitet von grosser Reizbarkeit, Lichtscheu und Unvermögen, allein zu stehen. Diese acuten Symptome hielten einige Tage an, und er musste mehrere Wochen lang geführt werden, um sein Niederstürzen zu verhüten. Ungefähr 1 Monat später hatte er einen ähnlichen Anfall, wobei er auch das Vermögen zu sprechen verlor und delirirte. Später klagte er über Schmerzen in der Stirne, Eingeschlafensein der Gliedmassen, zeitweilige Muskelzuckungen, und es war ihm unmöglich, ohne Hilfe zu gehen. Bei zwei Gelegenheiten behauptete er, blind zu sein, welche Behauptung er je 2 Tage lang aufrecht erhielt. Seine Handlungsweise wurde kindisch. Gegen Ende des Sommers 1876 wurde er tobsüchtig, wobei die Hallucinationen und Delusionen einen exaltirten Charakter annahmen.

Am 5. October 1876 fand ich seine linke Pupille erweitert, die Zunge zitternd, die Fähigkeit die Muskeln zu coordiniren, beträchtlich geschwächt, und zwar mehr auf der linken, als auf der rechten Seite; den linken Biceps dauernd contrahirt, so dass der Vorderarm zum Oberarm in einem Winkel von etwa 135° stand, die Muskel-Contractilität rechts mehr ausgesprochen, als links; fast fortwährende Bewegung entweder des Vorderarms und der Hand, oder Knirschen mit den Zähnen; theilweise Anaesthesie linkerseits; Aphasie beider Arten, insbesondere der amnestischen; exaltirte Hallucinationen hauptsächlich über financielle Gegenstände; Geschlechtserregungen nicht unter Controle; obscöne Sprache; den Anforderungen der Natur ohne Rücksicht auf Umgebung entsprechend; ausgesprochener Wahnsinn, zuweilen so heftig, dass Zwang nöthig wurde; Schlaflosigkeit.

---

[1]) Auszug aus der Abhandlung von Dr. *J. Baxter Emerson* in New-York: „Periencephalitis“. *Journal of Mental and Nervous Disease*. Chicago. April 1880.

Am 14. November 1876 hatte er einen Anfall mit den folgenden Symptomen: Vollständige linke Hemiplegie und Hemianaesthesie; vollständige Aphasie; Röthung des Kopfes und Halses; die Gliedmassen, insbesondere die linken, kalt; der Kopf gegen die rechte Seite gezogen und fixirt; beide Augäpfel nach rechts gedreht; die linke Pupille stark erweitert; Bewusstsein ungetrübt, desgleichen der Gesichts- und Gehörsinn; die Gesichtsmuskeln zumal der rechten Seite paretisch; jene des Schlundes desgleichen; die Respiration unregelmässig, seufzend; Puls 84, unregelmässig und intermittirend; Temp. 100°. Bald darauf fingen die Muskeln der gelähmten Seite zu zucken an, zuerst in den Extremitäten, allmälig auch am Stamme; bis schliesslich sämmtliche Muskeln der linken Seite in einen Zustand fortwährender krampfhafter Contractionen geriethen. Am nächsten Morgen waren alle Symptome verschwunden, mit Ausnahme einer leichten Paralyse und Aphasie und der Kranke fühlte sich wohler, als vor dem Anfall. Derlei Anfälle wiederholten sich mit wechselnder Stärke etwa einmal im Monate bis zum Lebensende. Der Irrsinn wurde allmälig mehr ausgesprochen. Die Bewegungen des rechten Vorderarmes und das Zähneknirschen hielten bis zum Ende an. In Folge dessen blieben die betreffenden Muskeln von normalem Umfange, während alle anderen durch Mangel an Gebrauch atrophirten; jedoch war er bis zum letzten Tage im Stande, wenn gestützt, zu gehen. Sein Harn war bis zum Ende normal; jedoch hatte er Harn-Retention 5 Tage lang vor seinem Tode, welcher am 13. Mai 1879, unter den Erscheinungen der Erschöpfung eintrat.

Die Section ergab folgende Resultate. Der Körper stark abgezehrt; am Kreuzbein ein kreuzergrosses Geschwür. Die harte Hirnhaut in ihrer ganzen Ausdehnung beträchtlich verdickt, streckenweise mit der Pia mater verwachsen, und längs den oberen Sinus longitudinalis und in den Schläfegegenden fest anhaftend, vielmehr an der linken als rechten Seite. Die Pia mater stark verdickt, mit Blut überfüllt, von zahlreichen Blutaustritten von der Grösse eines Stecknadelkopfes bis zu der einer Erbse durchsetzt; dieselben waren hauptsächlich auf der linken Seite, und sämmtlich an der oberen Fläche. Die Pia mater war an der Schädel- und Gehirnbasis streckenweise anhaftend. Das Gehirn stark mit Blut erfüllt, dessen Gewicht 40 Unzen (engl.); die Windungen erschienen an der rechten Seite tiefer, und die graue Substanz breiter, als linkerseits. Die weisse Substanz war etwas dunkler, als normal und deren Blutgefässe überfüllt. Die Consistenz des ganzen Gehirns normal. Alle übrigen Organe ergaben ein negatives Resultat.

Ein grosser Theil beider Hemisphären wurde zuerst in *Müller*'sche Flüssigkeit, hierauf bis zur genügenden Härte in sehr verdünnte Chromsäurelösung gelegt, und schliesslich in verdünntem Alkohol aufbewahrt.

Die Pia mater war fast allenthalben von gröberen, als normalen, sich durchkreuzenden Bündeln aufgebaut, von ausgedehnten und mit Blut überfüllten Gefässen durchzogen, und um viele der letzteren fand ich aus Spindeln zusammengesetzte Bündel und Haufen von Entzündungskörperchen. Dieser Zustand des Bindegewebes gilt als charakteristisch für einen chronischen Entzündungszustand, welcher zur Bildung neuen Bindegewebes geführt hatte, während die Entzündungskörperchen ihr Dasein einem Recidiv acuter Natur verdankten. Die harte Hirnhaut war in ihrem Bau ähnlich der Pia mater, nur fehlten hier die Blutaustritte.

Senkrechte Schnitte durch eine der beiden Hemisphären des Kleinhirns zeigten bei schwacher Vergrösserung folgendes Bild: Die Blutgefässe konnten, insbesondere in den Furchen zwischen den Windungen von der Pia mater durch

die äussere graue und granulirte Schicht in die weisse Substanz hinein verfolgt werden, indem sie in fast allen Zweigen strotzend mit Blut erfüllt erschienen. An zahlreichen Stellen fand ich Zweige, Capillaren ähnlich, mit scharfen, wellenförmigen Umrissen, solide, farblos und von hochgradiger Lichtbrechung. Gruppen solcher Bildungen waren besonders im Körnerlager vorhanden, erstreckten sich aber auch theilweise in die benachbarten Lager hinein. Ich fand überdies zahlreiche, solide, stark lichtbrechende Körperchen durch das ganze Kleinhirn eingestreut, hauptsächlich aber im Körnerlager angehäuft. Bei stärkeren Vergrösserungen zeigten die Capillaren jene eigenthümlichen Veränderungen, welche *C. Wedl* zuerst beschrieben; die Capillaren waren nämlich entweder zu einfachen oder doppelten Reihen glänzender, farbloser Kugeln, oder vollständig in eine glänzende stabförmige Masse mit wellenförmigen Umrissen und zahlreichen, zum Theile gestielten Knospen umgewandelt. Die grossen, isolirten Körper hatten alle Eigenthümlichkeiten von Amyloid-Körperchen, indem sie concentrisch geschichtet und genabelt erschienen. Hier und da war der Nabel in directer Verbindung mit Capillaren, welche die oben beschriebenen Veränderungen zeigten. Ausnahmsweise traf ich auch „*Purkinje*'sche Zellen", mit Fortsätzen von derselben glänzenden, stark lichtbrechenden Beschaffenheit, wie die Capillaren und amyloiden Körper. Manche der letzteren sahen aus, wie aus einer Anzahl glänzender, dicht aneinander gelagerter Kügelchen zusammengesetzt, so zwar, dass man die Umrisse der letzteren innerhalb der Gruppen noch spurweise verfolgen konnte.

Um die Natur dieser Veränderung aufzuklären, benützte ich folgende Reagentien: Carmin (sowohl in ammoniakalischer, wie Alaunlösung), welches die Gewebe färbte, die Kugeln aber ungefärbt liess. Jod (sowohl als Tinctur, wie in wässeriger Lösung; sowohl mit, wie ohne Schwefelsäure) lieferte ungenügende Resultate, denn ich konnte nur einmal, nach Anwendung der wässerigen Lösung eine Farbenveränderung der kugeligen Körper beobachten, und auch da war die blaue Nuance sehr undeutlich und erschien nur an wenigen Körpern. Hämatoxylin erzeugte ein deutliches Violett in den Geweben und Blutgefässen, während es die Kugeln wenig oder gar nicht berührte. Goldchlorid (in $^1/_2$% Lösung) machte die Umrisse der Kugeln deutlicher, veränderte jedoch deren Farbe nicht. Violettes Methyl-Anilin färbte das Körnerlager tief blau, das äussere graue Lager und die weisse Substanz schmutzig graublau; die Blutgefässe sowohl in normalem, wie pathologischen Zustande blieben unberührt. Fuchsin erzeugte eine rothe Farbe in den grauen Lagern; aber keine Veränderung in den kugeligen Körpern und Blutgefässen. Ueberosmiumsäure (1% Lösung) rief an den Kugeln eine deutliche braune Färbung hervor, aber keineswegs so tief, wie wir das an Fettkugeln zu sehen gewohnt sind. Picrinsaures Indigo gab den Blutgefässen und Kugeln eine helle grüne Farbe, während die umgebenden Gewebe viel blässer grün erschienen.

In ungefärbten Präparaten war die Lichtbrechung der Kugeln und Amyloid-Körperchen so charakteristisch, dass fast keine andere Diagnose möglich schien, als Verkalkung der Capillaren, der Amyloid-Körperchen und ausnahmsweise auch der „*Purkinje*'schen Zellen." In der ganzen Reihe meiner Reagentien war nichts, was diesem widersprach, aber, ich muss das zugeben, nur sehr wenig, was diese Diagnose bestätigte. Die capillaren Blutgefässe zeigten an einzelnen Stellen Reihen von verkalkten Kugeln an beiden Wänden, während in der Mitte des der Pia mater nächsten Antheils der Capillaren noch eine Reihe von Blutkörperchen

kenntlich blieb; der centrale Abschnitt hingegen ganz von den glänzenden Kugeln erfüllt erschien. Die Veränderung, welche zum Auftreten dieser Kugeln geführt hatte, musste demnach in den Wänden der Capillaren stattgefunden haben, mit dem Ausgange in Consolidirung des gesammten Blutgefässes.

Die stärksten Vergrösserungen des Mikroskops (1200 linear) zeigten in vielen Capillaren des Kleinhirns eine Schwellung der Endothelien mit gröberer Körnung und Zerspaltung der ursprünglichen Endothelien zu grobkörnigen Häufchen. Die perivascularen Scheiden waren an manchen Stellen beträchtlich erweitert und bisweilen mit kugeligen Elementen von etwas vermehrter Lichtbrechung erfüllt. Aus den obigen Thatsachen würde hervorgehen, dass die glänzenden, kugeligen Körper Producte der Endothelien seien, welche zuerst entzündet wurden, dann proliferirten, worauf die so gebildeten entzündlichen Elemente mit Kalksalzen infiltrirt wurden. In Betreff der Bildung der Amyloidkörper wissen wir gegenwärtig so gut, wie nichts.

Die grauen Lager des Kleinhirns zeigten bei starker Vergrösserung einen netzförmigen Bau. Die weisse Substanz erschien fast ausschliesslich aus Nervenfasern mit zahlreichen Varicositäten aufgebaut, und der reticuläre Bau konnte sowohl in der Nervenfaser, wie in den Varicositäten nachgewiesen werden. An abgerissenen Enden von Nerven konnte ich mehrere scheidenförmige, aus Reihen von Spindeln aufgebaute Schichten erkennen, welche die geschwellten, birnförmigen Enden der Nervenfaser umgaben, während die Mitte des so gebildeten Körpers eine zarte, netzförmige Structur aufwies. Wir wissen, dass derlei Bildungen nie vorkommen, so lange Myelin anwesend ist. Daraus folgt, dass entweder das Myelin nach dem Tode ausgesickert, oder während des Lebens resorbirt war, vielleicht in einer ähnlichen Weise, wie Fettgewebe in Schwundkrankheiten. Die Grenzschicht der Nervenfaser war in allen Fällen glänzend und homogen, stellte somit eine vollständige Scheide dar. Es gibt, so viel ich sehen kann, keinen Grund, die Anwesenheit einer Scheide in den Nerven der weissen Substanz des Kleinhirns, und ich will hinzufügen, auch des Gehirns, abzuläugnen, indem beide in meinem Falle sich identisch verhielten.

Die graue Substanz des Grosshirns war im Bau ähnlich jener des Kleinhirns. Die verkalkten Amyloid-Körperchen waren hier weniger häufig, und die verkalkten Kugeln nur ausnahmsweise anzutreffen. Die Blutgefässe erschienen als Regel von Blut ausgedehnt, und die perivascularen Scheiden an manchen Stellen erweitert. Einige Präparate zeigten Fettentartung der Blutgefässe und Ganglien-Elemente, sowohl durch deren Lichtbrechung wie auch durch die schwarze Färbung nach Anwendung der Osmiumsäure erweislich. Die Fettkörnchen waren in den Ganglien-Körperchen in Halbmondform angeordnet, mit einer gegen die Peripherie des Körpers gerichteten Convexität und einer gegen den Kern gerichteten Concavität. Im Grosshirn bin ich häufig anscheinend leeren Räumen, sogenannten Vacuolen begegnet, wie derlei auch im Kleinhirn vorkamen[1]). Die meisten Vacuolen hatten

[1]) Spätere Beobachtungen an der grauen Substanz von Gehirn und Rückenmark, welche in Folge chronischer Encephalitis und Myelitis von Atrophie befallen waren, machten es zweifellos, dass das Bioplassonnetz sich im Zustande der Rarefaction befand, nämlich einer Vergrösserung von dessen Maschenräumen. Es gibt hier graduelle Uebergänge von erweiterten Maschenräumen zu noch grösseren kugeligen Räumen, welche man als Vacuolen bezeichnet. Ich bin nicht in der Lage anzugeben, was aus dem Bioplasson bei einem solchen Schwunde wird; nur dessen bin ich sicher, dass eine beträchtliche Menge davon zu Grunde geht. *Verf.*

in ihrem Inneren je einen blassen Kern, und deren Auftreten muss einer Ansammlung von Flüssigkeit um den Kern, nach erfolgtem Tode, oder einer auf seröser Exsudation beruhenden hydropischen Schwellung der Ganglien-Elemente zugeschrieben werden. Die letztere Ansicht wird durch ähnliche Bildungen um die Blutgefässe bekräftigt, woselbst ich nicht nur die Bioplasson-Elemente enthaltenden Lymphscheiden erweitert, sondern auch um diese herum grosse Räume antraf. Einige Ganglien-Körperchen in theilweiser Fettentartung zeigten gleichfalls an deren Peripherie geschlossene leere Räume, oder Vacuolen.

Die Diagnose, welche ich in meinem Falle mit Hilfe des Mikroskops feststellen konnte, lautet: Chronische Pachymeningitis, Meningitis und Encephalitis mit dem Ausgang in Atrophie.

Amyloid-Entartung des Gehirns.

Von Dr. *John A. Rockwell*[1]).

Die mikroskopische Pathologie des centralen Nervensystems lag bisher sehr im Argen, aus dem einfachen Grunde, weil man dessen feinen Bau im normalen Zustande noch nicht hinreichend festgestellt hat.

Das Netz in der grauen Substanz, zuerst von *J. Gerlach* und *L. Mauthner* vor 20 Jahren beschrieben, wurde seither als von nervöser Natur betrachtet, indem beide Beobachter dasselbe in directer Verbindung mit Axencylindern sahen. Ganz kürzlich aber wurde dieser Behauptung von *S. Stricker* und *L. Unger* widersprochen, indem sie aufstellen, dass das Netz eine Verlängerung der Pia mater, demnach Bindegewebe sei. So weit meine Erfahrung reicht, muss ich die Ansichten von *Gerlach* und *Mauthner* aufrecht erhalten. Es gelang mir jedesmal, das Netz der grauen Substanz mittelst einer Lösung von Goldchlorid violett zu färben, ebenso, wie die in der grauen Substanz eingestreuten Kerne und Ganglien-Elemente, deren Nervennatur Niemand bezweifelt. Ueberdies habe ich das Netz in Verbindung mit Axencylindern gesehen, von welchen wir doch auch mit Bestimmtheit wissen, dass sie Nerven-Elemente sind.

Es scheint mir, dass die Frage: Was ist in der grauen Substanz Binde-, und was Nervengewebe? nie mit Bestimmtheit beantwortet werden dürfte, indem die Bindegewebsfortsätze der Pia mater, sobald sie die feinsten Verzweigungen eingehen, ihre Grundsubstanz verlieren und Bioplasson werden geradeso, wie das Nervengewebe selbst.

C. Wedl behauptete zuerst, dass eine Amyloid-Entartung die capillaren Blutgefässe mit der Bildung glänzender, homogener Stränge befallen kann, die sich wie Blutgefässe verzweigen und mit gestielten, knospenähnlichen, geschichteten Verlängerungen versehen sind.

Die Amyloid-Körperchen in der grauen Substanz des centralen Nervensystems sind seit langer Zeit bekannt; sie stellen glänzende, geschichtete, anscheinend structurlose Massen dar, in deren Mitte bisweilen ein unverändertes Plastid liegt. Derlei Körper sind sowohl in der grauen Substanz des Gehirns und Rückenmarks, wie auch in der Arachnoidea beider so gewöhnlich, dass manche Histologen dieselben als normale Vorkommnisse betrachten. Sie treten entweder

[1]) Auszug aus Dr. *G. A. Rockwell*'s Mittheilung: „A Contribution to the Pathology of the Brain". *The New England Medical Gazette*, März 1882.

einzeln, oder in doppelten, oder mehrfachen zusammengehäuften und theilweise verschmolzenen Bildungen auf. Die Bezeichnung „amyloid" stammt von *Virchow*, der auf Anwendung von Jod und verdünnter Schwefelsäure in einzelnen Fällen eine blaue Verfärbung dieser Körperchen beobachten konnte. Auf *Virchow*'s Autorität hin wurde der Name „Amyloid-Körperchen" allgemein angenommen, obgleich die bläuliche Farbe nach der Jodbehandlung, welche *Virchow* an die Stärkekörner von Pflanzen erinnerte, von späteren Beobachtern nicht, oder nur in sehr leichtem Grade hervorgerufen werden konnte. Offenbar ist die bläuliche Farbe, wo sie vorkommt, nichts weiter, als die Complementär-Farbe dieser stark lichtbrechenden Körper zur gelbgrauen Umgebung nach Anwendung der Jodtinctur. Ich muss dieses Reagens als werthlos bezeichnen.

Das eigentliche Wesen der Amyloid-Körperchen oder der speckigen Entartung im Allgemeinen kennen wir nicht. So viel ist sicher, dass die Bildung dieser Körper, wie die speckige Entartung selbst innig mit einer chemischen Veränderung des Blutes zusammenhängen, indem die Entartung in den meisten Fällen zuerst die Wände der Blutgefässe befällt. In der Milz und den Nieren zeigt in der Regel die Muskelschicht der Arteriolen die Veränderung zuerst. Auch im Gehirn sind die zuerst befallenen Bildungen, wie das erst kürzlich wieder *J. Baxter Emerson* nachgewiesen hat, die Capillaren.

Der Fall, welchem meine Präparate entstammen, war 2 Jahre lang in der Beobachtung von Dr. *E. H. Linnell* in Norwich, Conn.[1]) Er spricht sich darüber in folgender Weise aus:

„Mr. T., 63 Jahre alt, von nervösem Temperament und schmächtigem Körperbau, consultirte mich wegen Abnahme seines Sehvermögens zuerst im Nov. 1879. Er betrieb das Geschäft eines Photographen, bis ihn seine üble Gesundheit zwang, dieses zu verlassen. Ich stellte folgende Thatsachen fest: In den letzten 8 oder 9 Jahren war er häufigen neuralgischen Anfällen im Kopfe und den Gliedmassen unterworfen; litt an habitueller Verstopfung. Sein Harn war etwas vermehrt, hell gefärbt und wurde häufig gelassen. Seit 4 Jahren leidet er an Paralysis agitans im rechten Arm und Bein, im ersteren mehr ausgesprochen. Das Zittern hatte sich allmälig entwickelt, und war von theilweiser Anaesthesie begleitet, die sich als Eingeschlafensein und Stechen in den betreffenden Gliedmassen und als allgemeine Schwäche kundgab. Im Uebrigen war seine Gesundheit bis zum Herbst 1879 eine erträgliche. In der Nacht des 27. Sept. hatte er einen plötzlichen, heftigen Schmerzanfall im Kopfe, vom Scheitel bis zum Kinne reichend, von gänzlicher Blindheit begleitet und von Schwindel, Ekel und langsamem Puls gefolgt. Nach 24 Stunden nahm die Intensität der Symptome wieder ab, sein Gesicht stellte sich allmälig wieder ein, aber nicht vollständig. Er litt auch ferner an neuralgischen Kopfschmerzen und Schwindel und sein Gang wurde schleppend und unsicher. Seine geistigen Fähigkeiten blieben übrigens ungeschwächt und die Paralysis agitans, desgleichen die schwierige Locomotion nahmen nicht zu. Als ich ihn zuerst sah, war VOU = 20/30, Refraction Em. Er hatte jedoch linksseitige binoculare Hemianopsie..... Gegen Ende April 1880 hatte er abermals einen plötzlichen Anfall vollständiger Blindheit; diesmal nicht von Schmerzen begleitet und von kürzerer Dauer, als das erste Mal. Im folgenden Jahre nahm sein Gesicht allmälig ab, bis er selbst grosse Gegenstände nur mit Schwierigkeit unterscheiden konnte,

[1]) Der Fall ist im „Archiv für Ophthalmologie", Bd. X. Nr. 4. Dec. 1881 beschrieben.

Er klagte viel über Schwindel, litt aber wenig Schmerzen; das Gehen ermüdete ihn mehr, sein rechtes Bein erschien ihm schwer, wie zu lang. Er behielt alle geistigen Fähigkeiten und konnte verständig conversiren, obwohl er merklich an Geistesfrische verloren hatte. Gegen Ende Juni 1881 wurde er plötzlich von Zittern des ganzen Körpers befallen, später auf der rechten Seite mehr ausgesprochen. Dieses war nicht von Schmerzen begleitet, und er erholte sich anscheinend; hatte aber am 2. Juli einen ähnlichen Anfall mit Constriction der Nackenmuskeln. Die Steifheit derselben nahm zu, er wurde bald darauf bewusstlos und, wie es schien, völlig blind. Nach einigen Stunden trat theilweise wieder Bewusstsein und Lichtwahrnehmung ein. Vom 4. bis 8. Juli schien er sich etwas zu erholen; von da an aber sanken seine Intelligenz und seine Kräfte, er wurde schliesslich comatös, und verblieb so einige Tage bis zu seinem Tode am 19. Juli".

„Sectionsbefund. Die harte Hirnhaut so innig mit dem Schädeldach verwachsen, dass sie nur mit dem Messer entfernt werden konnte, wobei einige Unzen flüssigen, dunklen Blutes aus dem Sinus hervorquellen. Die harte Hirnhaut und Arachnoidea normal. Die Pia mater stark injicirt, insbesondere die Venen von dunklem Blute ausgedehnt. Das Gesammtgewicht des Gehirns 2 Pfund, $15^1/_2$ Unzen (engl.). Die Rindensubstanz des Gehirns von normaler Consistenz; beim Einschneiden in die rechte Hemisphäre fand sich ein festes Blutgerinnsel in der weissen Substanz, von nahezu circularer Gestalt, 4 Centimeter im Durchmesser und $2^1/_2$ Centimeter in Dicke. Es lag etwas vor der Mitte der Hemisphäre und erreichte nirgends die Rinde. Die Gehirnsubstanz war in der Umgebung des Gerinnsels auf etwa 3 Mm. erweicht, das letztere konnte jedoch leicht entfernt werden, und an deren Peripherie war weder Serum, noch Eiter, noch sonst ein Zeichen von Entzündung oder ausgebreiteter Degeneration. In der linken Hemisphäre keine pathologischen Veränderungen nachweisbar. Die Ventricular-Flüssigkeit war an Menge nicht besonders vermehrt, obgleich der linke Ventrikel mehr enthielt, als der rechte. Die Scheidewand und die Choroideal-Plexus der Ventrikel waren reichlich mit Blut erfüllt, insbesondere die Venen, zumal links strotzend. Der Vierhügel augenscheinlich entartet und im Zustande der sogenannten weissen Erweichung, gleichfalls links mehr ausgesprochen, jedoch nicht auf diese Körper beschränkt, indem sie sich auch seitwärts und vorwärts erstreckte, und die Corpora geniculata, die hinteren und unteren Abschnitte des Thalamus opticus linkerseits, und in gewissem Grade auch den Boden der vierten Gehirnkammer betraf. Ein Theil des linken Sehnerven-Tractes und die benachbarte untere Fläche des Thalamus wurden behufs mikroskopischer Untersuchung entfernt; dieser Abschnitt war so weich, dass er leicht zerdrückt werden konnte".

Dr. *Linnel* sandte mir einen Abschnitt des linken Thalamus opticus in Alkohol. Das Präparat hatte ein graugelbes, wie fettiges Aussehen; es wurde in eine $^1/_3\%$ Chromsäure-Lösung gelegt, und war nach einigen Tagen schneidbar. Die Präparate wurden in verdünntem Glycerin aufbewahrt. Beiläufig sei hier bemerkt, dass ich in den 3 Jahren, welche ich in Dr. *Heitzmann*'s Laboratorium behufs mikroskopischer Studien zubrachte, die volle Ueberzeugung gewann, dass das Montiren in Glycerin jenem in Canada-Balsam und Damarlack bei Weitem vorzuziehen ist. Ich kann auf Grundlage vergleichender Montirungen, zumal für Präparate der Nervencentren die Forderung aussprechen, dass man die Aufbewahrung in Balsam und Lack vollständig verlassen soll. Unzweifelhaft ist ein, und vielleicht der Hauptgrund, warum unsere Kenntniss der Pathologie des Ge-

hirns und Rückenmarks in den letzten 20 Jahren so geringe Fortschritte gemacht hat, das Montiren in Balsam. Bei dieser Methode hellen sich die Präparate in kurzer Zeit so sehr auf, dass die feinen Details verloren gehen, und Untersuchungen mit stärkeren Vergrösserungen, die doch allein gestatten, die feinsten normalen und pathologischen Verhältnisse zu erkennen, zur Unmöglichkeit werden.

Meine Präparate zeigten eine eigenthümliche Veränderung der grauen Substanz, welche in der Anwesenheit homogener, grauer Felder von wechselnder Ausdehnung und Gestalt bestand, deren Contouren grösstentheils wellenförmig waren. Bei schwächeren Vergrösserungen konnte ich mich überzeugen, dass diese glänzenden Felder entweder die Blutgefässe begleiteten, oder ohne alle Regelmässigkeit in der grauen Substanz eingestreut waren, oder mehr oder weniger gestreckte Züge von parallelem oder divergirenden, fächerförmigem Verlauf in der Richtung der Axencylinder darstellten. Die letztere Eigenthümlichkeit war insbesondere in der Nachbarschaft des Tractus opticus ausgesprochen. (S. Fig. 181.)

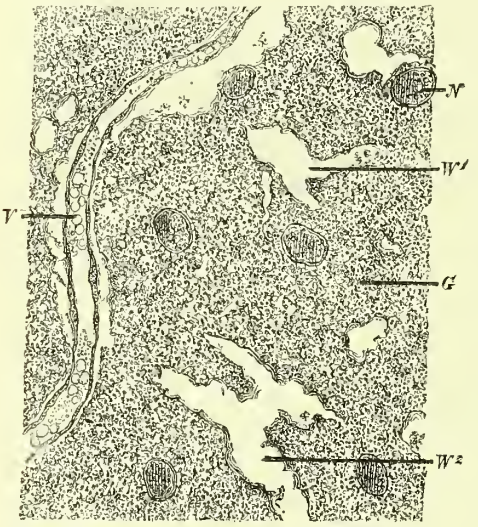

Fig. 181. Amyloidentartung der grauen Substanz des Thalamus opticus.

V capillares Blutgefäss, eine körnige Masse enthaltend, am oberen Abschnitt comprimirt, umgeben von einem Lager amyloider Masse; *G* graue Substanz, die Maschenräume des Bioplasson durch amyloides Material vergrössert, welche sich zu verzweigten, unregelmässig begrenzten, glänzenden Feldern W^1, W^2 sammelt; *N* Kern der grauen Substanz, ein Theil seiner Peripherie von amyloider Masse umgeben. Vergr. 800.

Die glänzenden Felder stehen ohne Zweifel in innigem Verhältnisse zu den capillaren Blutgefässen, indem sie zuerst an deren Seite, wie im perivasculären Raume auftraten, ohne vorerst die Endothelhülle selbst zu befallen. Mit zunehmender Entartung in der Nachbarschaft der Blutgefässe wurden die letzteren gleichfalls zerstört, und zwar in solchem Grade, dass nur glänzende Züge die Richtung früherer Capillaren andeuteten, obgleich zuweilen selbst in diesen Zügen noch an kleinen Strecken frühere Capillaren nachgewiesen werden konnten. Die zahlreichen gestreckten Züge entsprechend dem Verlauf der Axencylinder waren augenscheinlich auf einer ausgebreiteten und hochgradigen Entartung begründet.

Wegen der ziemlich hohen Lichtbrechung dieser Felder war mein Eindruck zuerst, dass eine Fettentartung der grauen Substanz stattgefunden hatte. Die Behandlung mit starkem Alkohol und Nelkenöl erwies sofort, dass man es nicht mit Fett zu thun hatte, indem die Felder durch diese Reagentien nicht merklich verändert wurden. Ein zweiter Beweis, dass hier kein Fett vorlag, war die Behandlung mit 1% Osmiumsäure, nach welcher keine schwarze Färbung der Felder eintrat.

Die nächste Frage war, ob die amyloide Natur der Felder mittelst ver-

schiedener Reagentien erwiesen werden konnte? Um diese Frage zu lösen, wandte ich verschiedene Färbemittel an, wie Carmin, Jod, Hämatoxylin, Fuchsin, violettes Methylanilin, Picroindigo und Goldchlorid. Unter diesen war Picroindigo das einzige Mittel, welches in *Emerson*'s Fall ein positives Resultat lieferte, indem die amyloiden Blutgefässe und Kugeln dadurch hell grün gefärbt wurden. In meinem Falle war jedes der genannten Färbemittel, einschliesslich des Picroindigo, erfolglos, indem sämmtliche hyalinen Felder in ihrer Farbe unverändert blieben.

Trotzdem bin ich überzeugt, dass diese Veränderung im Wesentlichen eine Form der amyloiden ist, zwar etwas verschieden von der Entartung in *Emerson*'s Falle, aber jener nahe verwandt, welche *J. B. Greene* (s. Art. über Amyloid-Entartung der Placenta) in der Placenta als die häufigste Ursache von Abortus und Frühgeburt beschrieben hatte. Diese Gewissheit konnte ich durch Studien mit starken Vergrösserungen (1000 bis 1200) gewinnen. Die besten Präparate hiefür habe ich durch Behandlung mit $^1/_2$% Goldchlorid-Lösung erhalten, in welcher die Schnitte 1 Stunde und 20 Minuten lang gelegen hatten, nachdem sie mit destillirtem Wasser sorgfältig ausgewaschen waren. Durch dieses Mittel wurden die Blutgefässe dunkel blau-violett gefärbt, die graue Substanz hingegen, sammt ihrem Kerne purpurroth, während die glänzenden Felder unberührt blieben. Hier konnte ich die früheste, oben beschriebene Veränderung zu einer glänzenden, homogenen Masse an der Peripherie der capillaren Blutgefässe und in den Maschenräumen des Bioplassonnetzes sehen. Durch Umwandlung des flüssigen Inhaltes eines Maschenraumes zu einer halbflüssigen glänzenden Masse wurde der Raum vergrössert, und das benachbarte Netz zur Seite gedrängt. Durch Zusammenfliessen benachbarter, glänzender Bildungen entstanden grössere Häufchen mit wellenförmigen Umrissen, in deren Mitte häufig eine schwache Spur von Bioplasson, in Gestalt spärlicher, zarter Körnchen und verbindender Fädchen kenntlich blieb. Ob das Bioplassonnetz innerhalb der homogenen Massen völlig zerstört war, bin ich nicht im Stande zu sagen. Nicht ganz selten begegnete ich kleinen Häufchen der homogenen Masse um Kerne der grauen Substanz, diese gleichsam einschneidend. Im weiteren Fortschritt der Entartung wurden viele Capillaren zerstört, vielleicht zuerst durch Druck, und später durch Umwandlung. Die Ueberreste der Blutgefässe sahen dann, zumal im Querschnitte wie zusammengedrückt und mit Blutkörperchen strotzend erfüllt aus.

Meine Untersuchungen beweisen, dass auch im Gehirne amyloide oder wachsartige Entartungs-Processe vor sich gehen, ähnlich jenen anderer Organe, zumal der Milz, der Leber, der Nieren und der Placenta. Die eigentliche Ursache dieser Entartung ist nicht bekannt; ebensowenig verstehen wir die chemische Zusammensetzung der Masse. Ein Punkt ist in dem, von mir untersuchten Falle jedenfalls von Interesse, nämlich, dass in Folge der Zerstörung zahlreicher Blutgefässe durch amyloide Entartung, der Blutkreislauf im Gehirn gestört wird, und als Folge ein encephalitischer Process auftreten kann. Auch können die Gefässwände, durch Amyloid-Degeneration brüchig geworden, geradeso wie bei Fettentartung reissen, und zu Gehirnblutung Anlass geben.

XII.

TUBERCULOSE [1]).

Es war mir Dank der Freundlichkeit des Prosectors des Wiedener Krankenhauses, Herrn Dr. *Quiquerez*, ermöglicht, im Laufe des Wintersemesters 1873/74 nahezu sämmtliche, in die Leichenkammer des genannten Krankenhauses überbrachten Leichen anatomisch zu untersuchen. Die Grundlage für die vorliegenden Mittheilungen geben 200 von mir obducirte Leichen Tuberculöser, zum Theile auch von Individuen, welche an anderen Krankheiten verstorben waren, wo demnach die Tuberculose einen mehr nebensächlichen Befund bildete [2]).

Meine Abhandlung setzt die Kenntniss der Literatur über die Lehre von der Tuberculose voraus, zumal ja dieselbe aus dem vortrefflichen Werke *L. Waldenburg*'s [3]) erworben werden kann. Eine abermalige Recapitulation des bisher Geleisteten erscheint diesem Buche gegenüber als überflüssig.

Wer es heute unternimmt, der Frage über Tuberkelbildung an den Leib zu rücken, kann sich nicht begnügen, die Theorie des Tuberkels einfach zu erörtern. Er ist vielmehr genöthigt, an ältere Anschauungen anzuknüpfen und die pathologisch-anatomischen Thatsachen neuerdings vorzuführen, um die Zulässigkeit oder Unzulässigkeit der Trennung von Tuberkel-Granulation und Tuberkel-Infiltration zu demonstriren.

Descriptiv kann aber dieser Vorgang wieder auch nicht sein. Der descriptive Theil ist durch *Rokitansky* in einer Weise erledigt, dass hierin kaum mehr etwas zu thun übrig bliebe. Der Vorgang wird sich nur zu einem vollständig auf eigener Beobachtung ruhenden, eklektischen und lediglich polemischen gestalten können. Erst an die Vorführung von Thatsachen wird sich ein Versuch der Lösung der Tuberkelfrage anschliessen lassen.

---

[1]) Abdruck der Abhandlung: „Ueber Tuberkelbildung". *Wiener medic. Jahrbücher. 1874.*

[2]) Nach Drucklegung meiner Abhandlung habe ich noch weitere 100 Leichen Tuberculöser untersucht, so dass die Gesammtzahl 300 beträgt.

[3]) „Die Tuberculose, die Lungenschwindsucht und Scrofulose". Berlin 1869.

Tuberculose der Lungen. Um die so mannigfaltigen Befunde bei der Lungentuberculose in übersichtliche Gruppen zu bringen, ist es zweckmässig, ihre vier Hauptformen in Kürze zu schildern.

Ein abgeschlossenes Bild gibt zunächst die chronische Tuberculose, die wir, weil „chronisch" doch vorwiegend ein klinischer Begriff ist, besser als localisirte Tuberculose bezeichnen können. Sie erscheint am überwiegend häufigsten an den Spitzen der Lungenkegel, und zwar, wenn auch keineswegs ausnahmslos, isochronisch an beiden Spitzen. Da sie als solche niemals tödtlich ist, kommen wir auch relativ nur selten in die Lage, sie als eine eben entstandene Krankheit für sich, zu untersuchen. Wir treffen sie vielmehr als einen mehr zufälligen Befund an Leichen von Individuen, welche an anderen Krankheiten verstorben sind.

Wir finden im Lungengewebe eingebettet, hirse- bis hanfkorngrosse, graue oder grangelbe, homogene, weiche oder mässig derbe Knötchen; oder linsen- bis mandelgrosse, von der Umgebung scharf begrenzte, ziemlich derbe Knoten, — also umschriebene Infiltrate, welch letztere am Durchschnitte halb trocken, homogen, röthlichgelb oder graugelb erscheinen, mit dem benachbarten Gewebe im festen Zusammenhange stehen und beim Darüberstreifen mit dem Messer, der Klinge desselben weder einen Saft noch Gewebspartikel überlassen. Oder endlich wir finden in der Regel im Centrum weiche, morsche, mit dem Finger zer- und eindrückbare Knötchen und Infiltrate der geschilderten Grösse, aus welchen die über sie hinwegfahrende Messerklinge zerreibliche Bröckeln und Krümeln hervorholt.

In manchen Leichen sind in den Lungenspitzen ausschliesslich Knötchen vereinzelt oder zu Gruppen conglomerirt vorhanden; in anderen ausschliesslich nur Knoten, also Infiltrate. Nicht selten aber finden wir in einer Lungenspitze Knötchen und Knoten in variabler Anzahl neben einander.

Alle weiteren Veränderungen an diesen Gebilden betreffen in der Hauptsache den Heilungsvorgang; denn die localisirte Lungentuberculose kommt, vorausgesetzt, dass weitere Nachschübe nicht stattfinden, in der Regel zur Heilung.

Der Heilungsvorgang nun ist ein zweifacher. Derselbe betrifft das Knötchen oder das Infiltrat, so lange diese mit dem Gewebe der Lunge im Zusammenhange stehen und selbst ein, wenn auch erkranktes Gewebe darstellen; oder er betrifft das Knötchen, das Infiltrat, nachdem diese die Umwandlung zu einer bröckeligen, ausstreifbaren Masse eingegangen sind, demnach aufgehört haben, Gewebe zu sein.

Im ersteren Falle wird das Tuberkelknötchen zu einer halb durchscheinenden oder weissen, derben, knorpelartigen Masse (fibröser Tuberkel

Virchow's), welche als callöses Bindegewebe zu betrachten ist; oder es wird der Knoten in eine dunkel pigmentirte, homogene, bisweilen geschichtete, derbe Masse umgewandelt, — er verhornt, obsolescirt. Derlei harte Knoten trifft man in den Lungen zerstreut bis zur Grösse je einer Zuckererbse.

Wenn aber einmal der Zerfall des Gewebes eingetreten ist, dann ist die jetzt bröckelig-krümelige Masse ein fremder Körper geworden, und zwar fremd für das umgebende Gewebe und fremd für den Gesammt-Organismus. — Wie um jeden Fremdkörper herum, tritt in seiner Umgebung Entzündung ein, welche zur Neubildung einer bald dünneren, bald dickeren, schwieligen Kapsel führt. Das eingekapselte Tuberkelproduct hingegen wird zu einem schmierig-fettigen, bisweilen pigmenthältigen Brei; oder es kommt in demselben zur Ablagerung von Kalksalzen, dadurch zur Umwandlung in eine trockene, mörtelartige Masse: es verkalkt schliesslich, und ist zu einem Kalk-Concremente geworden.

Die Umgebung des Krankheitsherdes verhält sich verschieden, je nachdem ursprünglich nur zerstreute oder aber conglomerirte und dicht beisammen stehende Herde vorhanden waren. Die Umgebung des verhornten Knotens ist ein strahlig herangezogenes, übrigens normales Lungengewebe, aus welchem man die harte Masse leicht herausgraben kann. Die Umgebung der schwieligen Kapsel hingegen erscheint mit dieser fest verwachsen, — die Kapsel ist nicht ausschälbar.

Waren ursprünglich zahlreiche Knötchen und Infiltrate in einem umschriebenen Bezirke des Lungengewebes vorhanden, war dieser selbst in einem Zustande chronischer Entzündung, dann erfolgt die Umwandlung zu einer harten derben Schwiele in mehr oder weniger ausgebreiteten Strecken, am gewöhnlichsten der Lungenspitzen. Das Gewebe indurirt und weil dasselbe nahezu constant reichlich mit dunklem Pigmente versehen ist, erscheint die Schwiele schiefergrau, selbst schwarz — Pigmentinduration (*Virchow*), Cirrhose (*Corrigan, Buhl*).

Im indurirten Lungengewebe eingebettet finden wir alle genannten Formen des geheilten Tuberkels: das hanfkorngrosse, weisse, knorpelige Knötchen; den grau und schwarz pigmentirten, concentrisch geschichteten Knoten; die in die Schwiele direct eingelagerte, mörtelartige oder verkalkte Masse.

Die Beobachtung lehrt demnach, dass eine genetische Trennung des Tuberkelknötchens vom Tuberkel-Infiltrate nicht zulässig ist; dass ferner die späteren Metamorphosen lediglich davon abhängen, ob das Knötchen oder der Knoten Gewebe blieb oder nicht; dass weiters die Möglichkeit einer Verschwielung des Herdes auch wesentlich an dessen Grösse

geknüpft ist; und endlich, dass die Verschwielung des Lungenparenchyms einmal als Kapselbildung, ein anderesmal als diffuse Induration auftreten kann, jedesmal aber eine secundäre Erkrankung darstellt.

Ein zweites Bild, und zwar das überwiegend häufigste in Leichen der an Tuberculose Verstorbenen liefert uns die subacute Tuberculose. Weil „subacut" ein vorwiegend klinischer Begriff ist, könnte man diese Form als disseminirte oder disperse bezeichnen. Ihr Wesen beruht darin, dass die Bildung neuer Tuberkelknötchen und Infiltrate in relativ kurz auf einander folgenden Zeiträumen, also in wiederholten Nachschüben geschieht.

Wir finden bei der Untersuchung, falls die ulceröse Zerstörung noch keinen bedeutenden Grad erreichte, nahezu constant die erste Form der Tuberculose, und zwar in der Regel an den Lungenspitzen. Betrachten wir eine noch nicht hochgradig zerstörte Lungenspitze, so erkennen wir, dass während die verhornten und verkalkten Knötchen unverändert geblieben sind: die Kapsel, welche ursprünglich ein bröckelig-krümeliges Product einschloss, wesentliche Aenderungen erfahren hat. Sehen wir scharf zu, so finden wir zunächst am Querschnitte der die Kapsel constituirenden Schwiele mohn- bis hanfkorngrosse, graue, graugelbe und gelbe Knötchen eingelagert; wir finden die Innenfläche der Kapsel mit einer ziemlich fest haftenden graugelben wie croupösen Schichte ausgekleidet, nach deren Abstreifung die lebhaft geröthete, mit den genannten Knötchen durchsäete Kapselwand zum Vorschein kommt. Viele der gelben Knötchen sind wieder in Erweichung, in einem Zerfalle zu einer käsig-krümeligen Masse begriffen.

Waren ursprünglich zahlreiche Knötchen in der Schwiele abgelagert, dann führt die, mit deren Zerfalle einhergehende Entzündung augenscheinlich zur Vereiterung, zur örtlichen Mortification, zur Verschwärung der Kapsel. Die begrenzende Schwielenbildung von Seite des entzündeten Lungengewebes ist eine dürftige; es entsteht hier und da eine rudimentäre Kapsel, oder letztere fehlt bei stürmischerem Verlaufe vollständig, und dann liegt ein vielfach arrodirtes, höckerig-unebenes, sinuöses, granulirendes Lungenparenchym vor.

Demgemäss finden wir alle Uebergänge von der acuten Entzündung der Kapsel eines Tuberkelherdes zur Vereiterung derselben, zur theilweisen Neubildung einer dünnen (sog. pyogenen) Membran und zur ulcerösen Zerstörung des Lungengewebes.

Gleichzeitig findet ein Erguss von Exsudat in die Höhle hinein statt und der bröckelige Inhalt wird mit Flüssigkeit durchtränkt. Kommt es zur Eiterbildung an der Innenfläche der nunmehr reichlich vascularisirten Kapsel, dann mengt sich der Eiter mit dem früheren

Inhalte; es entsteht ein mit zerreiblichen Bröckeln und Krümeln gemengter, dünnflüssiger Eiter, sogen. Tuberkeleiter. Schliesslich erweicht der ganze Vorrath und erfolgt die Bildung eines, von einer Kapsel eingeschlossenen Eitersackes, einer Caverne. Die Caverne kann allenthalben von Lungengewebe begrenzt sein, — Parenchym-Caverne. War sie hingegen vom Haus aus durch einen, dem beschriebenen analogen Vorgang aus einem Bronchus, zunächst durch Tuberkelbildung auf dessen Schleimhaut hervorgegangen, oder ist später, was bei einer gewissen Grösse der Höhle wohl unvermeidlich wird, ein Durchbruch in einen oder mehrere Bronchien hinein erfolgt, dann ist eine Bronchial-Caverne gegeben und die Expectoration des Caverneninhaltes, aber auch der Zutritt von atmosphärischer Luft zum Caverneninhalte ermöglicht.

Die Zwischenwände zwischen je zwei und mehreren Cavernen können unter continuirlich oder schubweise wiederholter Tuberkelbildung am Wege der Verschwärung durchbrochen werden, und schliesslich liegt eine, aus zusammengeflossenen Cavernen hervorgegangene wallnuss-, kindsfaust- bis mannsfaustgrosse Höhle vor, deren Wände von einem theils schwieligen, theils vielfach ausgebuchteten und ausgenagten Lungenparenchym gebildet werden.

Ich will nur flüchtig erwähnen, dass die Höhle nicht selten von derben, ungleich dicken Strängen durchzogen und die Höhlenwand mit eben solchen, ganz oder theilweise in die Höhle hineinragenden Strängen besetzt erscheint, — Blutgefässen der Lunge, welche dadurch, dass ihre Adventitialschicht schwielig geworden ist, der Verschwärung am längsten Widerstand zu leisten im Stande sind. Bekanntlich kann aber auch ein in der Adventitia eingelagertes Tuberkelknötchen zerfallen, bevor die Obliteration des Gefässes eintrat und kann die Folge der ulcerösen Zerstörung der Gefässwand eine bedeutende, nicht selten tödtliche Blutung sein.

Endlich kann es geschehen, dass die Cavernenwand bei rapidem, ulcerösem Zerfalle, — vielleicht unter dem Einflusse der zugeführten atmosphärischen Luft, — an ausgebreiteten Strecken nekrosirt und sammt der Umgebung der Gangrän anheimfällt. Wir finden dann die Höhle von einem missfärbigen, grau- und braungrünen, vielfach zernagten, unregelmässig buchtigen Lungengewebe begrenzt, und als Inhalt eine stinkende, graugrüne, mit Blut, Eiterflocken und käsigen Bröckeln gemengte Jauche.

Das geschilderte Bild gibt jenes der tuberculösen Lungenphthise (*Laënnec*). Diese Bezeichnung ist ganz gut brauchbar, wenn wir darunter den ulcerösen Schwund des Lungenparenchyms verstehen

und durch den Zusatz „tuberculös“ das Wesen des Schwundes kennzeichnen.

Gleichzeitig mit den beschriebenen Veränderungen in der unmittelbaren Umgebung der ursprünglich abgekapselten oder aus dem Zerfalle von Knötchen-Conglomeraten hervorgegangenen Herde, erfolgen auch beträchtliche Veränderungen im übrigen Lungenparenchyme und zwar so, dass in der Regel die intensivste Erkrankung die Oberlappen betrifft, während die Unterlappen die relativ am wenigsten erkrankten Antheile erscheinen.

Es treten nämlich in mehr oder weniger ausgebreiteten Bezirken isolirte mohn-, hirse-, hanfkorngrosse Knötchen auf, zunächst als graue, gallertähnlich weiche Tumoren des mit einem klebrigen, „albuminösen“ Exsudate durchtränkten Lungengewebes, welche vom Centrum beginnend graugelb, dann gelb werden und sofort die Umwandlung in eine käsig-bröckelige Masse eingehen, noch bevor es zur Abkapselung, zur Schwielenbildung in der Nachbarschaft gekommen ist. Während die früher entstandenen Knötchen diese Metamorphose durchmachen, treten immer wieder neue, graue Knötchen auf und wir finden häufig genug alle Uebergänge vom grauen bis zum gelben und zerfallenen Tuberkelknötchen in einer Lunge. Häufig gruppiren sich auch die Knötchen kranzartig um einen Bronchus herum (Peribronchitis nodosa, *Buhl*), oder sie treten zuerst an der Peripherie eines schlaff roth oder grauroth hepatisirten Lungenläppchens auf, oder erfüllen das ganze Läppchen in grösseren und kleineren Gruppen derart, dass die Knötchenform als solche kenntlich bleibt, so lange kein Zerfall eingetreten ist.

Bisweilen ist die Knötchenform die in der erkrankten Lunge ausschliesslich vorfindliche; bisweilen hingegen sind die Knötchen combinirt mit Infiltraten; bisweilen endlich sind nahezu ausschliesslich Infiltrate vorhanden, d. h. linsen- bis haselnussgrosse, graugelbe, derbe, halb trockene Herde, wie ich dieselben bei der chronischen Tuberculose beschrieben habe.

Die Infiltrate gehen, stets vom Centrum beginnend, einen Zerfall in eine bröckelig-krümelige Masse ein. Es ist eine, den älteren pathologischen Anatomen und auch *Virchow* geläufige Anschauung, dass diese Erweichung ein chemischer Process und es zweifelhaft sei, ob dabei eine Aufnahme von Wasser von aussen her stattfinde. Diese Auffassung der Schmelzung des Infiltrates — gleichsam in dessen eigenem Krystallwasser — ist eine Consequenz der Voraussetzung, dass das Infiltrat vom Haus aus in einer bestimmten Grösse auftrete und darin verharre, bis es eben „geschmolzen“, zu „erweichtem Käse“ geworden ist. Die Erklärung liegt aber sofort anders, wenn wir der Thatsache Rechnung tragen, dass der Knoten sich peripher fortwährend

vergrössert, also dort, wo die Erweichung eintritt, der relativ älteste Erkrankungsherd zu suchen ist und die Tuberkelmasse durch von der entzündeten Umgebung stammende Flüssigkeit schon eine Erweichung erlitten haben kann, als periphere Nachschübe stattfanden, welche zur Zeit der Untersuchung noch im Stadium der „Verkäsung" verharren.

Erweichte Infiltrate besitzen als Begrenzung gewöhnlich eine vielfach ausgebuchtete, dünne, gelbe Gewebsschicht, und in deren Umgebung erscheint das Lungenparenchym schlaff roth hepatisirt, von klebrigem Exsudat durchtränkt, wohl auch mässig indurirt. Die Erweichung der Infiltrate führt gleichfalls zur Cavernenbildung, also zur ulcerösen Zerstörung der Lungen. Diese Art der tuberculösen Phthise weicht nur in der Form und in der Acuität des Verlaufes von der früher beschriebenen ab, keineswegs aber im Wesen und in den Ausgängen.

Bisweilen erfüllen discrete und gruppirte Knötchen und Infiltrate einen Lungenbezirk oder den grösseren Theil eines Lungenlappens so reichlich, dass derselbe starr, brüchig, streckenweise luftleer geworden ist. Dann können wir von einer pneumoniformen subacuten Tuberculose sprechen, deren hervorstechende Merkmale die Krankheit ohne Schwierigkeit als eine tuberculöse, nicht aber als eine („Desquamativ-") Pneumonie erkennen lassen. Erfolgt der Zerfall einer Knötchengruppe oder eines Infiltrates dicht an der Pleura, wobei diese selbst ulcerös destruirt wird, dann kann es zum Durchbruch in die Brusthöhle kommen, — die häufigste Ursache des bei Lungentuberculose nicht eben selten auftretenden Pneumo- und Pyo-Pneumothorax.

Die Uebersicht über das zweite Bild der Lungentuberculose zeigt abermals, dass zwischen Knötchen und Infiltrat ein essentieller Unterschied nicht besteht; dass ferner beide Formen die Umwandlung in eine bröckelige Materie einzugehen und zu erweichen vermögen und dass die nächste Folge, die Verschwärung des Lungengewebes, lediglich in der Acuität verschieden ist, je nachdem eine Summe discreter Knötchen in verschiedenen Zeiträumen, oder ein Infiltrat in continuirlichem Verlaufe erweicht und sich dabei an der Peripherie ausbreitet. Augenscheinlich ist bei allen geschilderten Formen der Erweichung und localen Nekrosirung der Infiltrate das umgebende Lungenparenchym lediglich secundär betheiligt, demnach in einer „reactiven" acuten oder chronischen Entzündung begriffen.

Das dritte Bild der Lungentuberculose ist relativ seltener, kann aber vermöge ausgeprägter Eigenthümlichkeiten gut eingerahmt werden

— es ist das Bild der tuberculösen Lungenentzündung, der Pneumonia tuberculisans.

Ich habe schon bei der Schilderung der subacuten Tuberculose erwähnt, dass bisweilen einzelne, schlaff hepatisirte Läppchen den Herd der in Knötchen- und Infiltratform auftretenden Tuberkelbildung abgeben. Betrifft die schlaffe, schmutzig-rothe, graurothe oder graue Hepatisation eine Summe von Läppchen, wohl auch nahezu sämmtliche eines Lungenlappens, dann tritt die lobuläre Pneumonie in den Vordergrund. Sie wird für uns zur tuberculosen dadurch, dass in der Umgebung der Bronchien oder an der Peripherie der Läppchen, oder in deren Gewebe vertheilt und eingesprengt graue und graugelbe Knötchen, grau- und röthlichgelbe Infiltrate auftauchen. Letztere erscheinen in den Anfangsstadien der Erkrankung vom umgebenden, hepatisirten Lungengewebe noch nicht scharf begrenzt und sind nicht selten aus dicht beisammenstehenden nadelstichgrossen Knötchen (Infiltraten) zusammengesetzt.

Ein anderes Mal trifft man einen Lungenlappen, wohl auch den grössten Theil eines Lungenflügels im Zustande der lobären Pneumonie, demnach vergrössert, schwer, dicht, starr, luftleer, röthlichgrau oder grau hepatisirt, und wenn die Entzündung eine pigmentreiche Lunge betraf, vom Aussehen des Granits.

Während aber bei der genuinen, croupösen Pneumonie die Durchschnittsfläche fein griesig — von den mit Exsudatpfröpfen erfüllten Alveolen herrührend — erscheint und nur dann, wenn die Pneumonie eine groblückige, atrophische Lunge befallen hat, streckenweise von gröberen, die erweiterten Alveolen erfüllenden, gelben Exsudatpfröpfen durchsetzt ist, — finden wir bei der tuberculisirenden Pneumonie in der Regel in der Umgebung feinerer Bronchien, Gruppen von mässig derben, graugelben Knötchen in schwankender Anzahl in das hepatisirte Gewebe eingebettet. Ich habe diese Form mehrere Male, am relativ öftesten in Unterlappen nach grossen Operationen, z. B. Amputationen, an durch vorausgegangene Eiterung heruntergekommenen Individuen beobachtet.

Ein drittes Mal findet man einen Lungenflügel im Zustande einer braunrothen Hepatisation, demnach das Gewebe luftleer, dicht und derb, indurirt, schwach serös durchfeuchtet, gleichzeitig von zahllosen, grösstentheils in Erweichung begriffenen hanfkorngrossen Knötchen und linsen- bis haselnussgrossen Knoten durchsetzt. Eine solche Lunge kann das Aussehen des Porphyrs bieten. Wenn das indurirte Gewebe des Lungenflügels auch pigmentreich ist, die Pigmentinduration demnach einen ganzen Flügel betrifft, dann sind in demselben sowohl obsolete und verkalkte, wie auch graue, graugelbe und erweichte Knot-

chen, jedoch zumeist nicht über Hirsekorn- bis Hanfkorngrösse eingestreut. Auch hier ist das Bild einer zur Verdichtung, Hypertrophie, Verschwielung und Pigmentinduration führenden Lungenentzündung deutlich ausgeprägt, während das Wesen des Processes durch die geschilderten Knötchen und Infiltrate hinlänglich gekennzeichnet wird.

Endlich finden wir in einem, relativ nur mehr spärlichen, rothbraun hepatisirten und indurirten Gewebe dicht nebeneinander gelagerte und zusammengeflossene erbsen-, haselnuss-, selbst wallnussgrosse, graugelbe, halb trockene, derbe Infiltrate, zum Theile in Erweichung begriffen. Es kann ein ganzer Lappen oder ein ganzer Lungenflügel bis auf geringe Reste rothbraun hepatisirten Lungengewebes von einem solchen „käsigen", beim Darüberstreifen mit dem Messer nur eine sehr geringe Menge trüber Flüssigkeit entleerenden Infiltrate durchsetzt sein, wodurch das erkrankte Gewebe morsch und brüchig geworden ist. Nur etwa vorhandenes Pigment verräth die unkenntlich gewordene Lungentextur (*Rokitansky*).

Einer der von mir beobachteten Fälle verdient besondere Erwähnung deshalb, weil er für die später zu erörternde Theorie der Tuberculose eine nicht unwesentliche Stütze bildet. Ein kräftiger, 15jähriger Junge wird unter den Erscheinungen des Typhus in das Wiedener Krankenhaus aufgenommen; bald darauf wird das Auftreten einer rechtsseitigen Pneumonie constatirt. Der Kranke stirbt zwei Monate später unter den — wohl diagnosticirten — Erscheinungen der tuberculisirenden Pneumonie. Ich fand den rechten Lungenflügel vollständig, den linken an einem kindsfaustgrossen Umfange der Spitze dicht von „käsigen" Infiltraten bis zur völligen Luftleere und Starrheit durchsetzt; dieselben waren an beiden Spitzen erweicht und hatten rechts zur Bildung bis wallnussgrosser Cavernen geführt. Nirgends war eine Spur vorausgegangener chronischer Tuberculose nachweisbar. Milz, Dünndarm und Mesenterialdrüsen boten das Bild eines vor wenigen Wochen abgelaufenen Typhus. — Hier war demnach mit klinisch deutlich ausgesprochenen Kennzeichen unter dem Einflusse des Marasmus nach Typhus, aus einer genuinen Pneumonie eine tuberculöse hervorgegangen.

Das Knötchen und das Infiltrat sind an den angegebenen Eigenthümlichkeiten sofort als tuberculöse zu erkennen, und unterscheiden sich ganz wesentlich von analogen knotigen Infiltraten der Lunge, wie sie bei Carcinomatose und Pyämie auftreten. Die unterscheidenden Merkmale sind: die markweisse Farbe, die wenn auch geringe Vascularisation, die kranzförmige Anordnung um Lungengefässe herum bei Carcinomatose; die gelbe Farbe, Weichheit, der partielle Zerfall zu Eiter oder Jauche und die purpurrothe, wohl auch dunkelroth hepatisirte Umgebung bei pyämischen Infarcten.

Das vierte Bild der Lungentuberculose ist das unter der Bezeichnung acute oder Miliartuberculose (*Bayle*) bekannte. Wir finden

die stets gleichzeitig und nahezu gleich stark erkrankten Lungen vergrössert, schwer, blutreich, von einem klebrigen, trüben Exsudate durchtränkt; an den Spitzen der Lungenkegel Befunde der chronischen, häufig schon ausgeheilten Tuberculose, bisweilen auch keine Spur derselben; dagegen das ganze hyperämische Parenchym mehr oder weniger dicht von mohn-, hirsekorn-, selbst hanfkorngrossen, in ziemlich gleichmässigen Distanzen von einander entfernten, weichen, grauen, durchscheinenden oder graugelben, trüben Knötchen durchsetzt.

In mehreren der von mir untersuchten Fälle waren die zahlreichsten und bis hanfkorngrossen, graugelben Knötchen in den Oberlappen vorhanden; relativ spärlicher fanden sich hirsekorngrosse Knötchen im rechten Mittellappen vor; dagegen nur vereinzelte nadelstich- bis mohnkorngrosse (submiliare) graue Knötchen in den Unterlappen. Alle in diese Gruppe zu zählenden Fälle boten die gleiche Erkrankung in verschiedener Combination dar: in den Hirnhäuten, der Leber, der Milz, in den Nieren und dem Bauchfelle.

Ueber das geschilderte Stadium hinaus kommt eine Veränderung überhaupt nicht zur Beobachtung, denn die Krankheit tödtet eben bald unter typhoiden Erscheinungen. — Diese Form ist die relativ seltenste. Sie unterscheidet sich von der als subacut bezeichneten, in Knötchenform auftretenden Lungentuberculose offenbar nur durch die Gleichzeitigkeit des Erscheinens der Tuberkelknötchen in verschiedenen Organen und durch das Stürmische des Krankheitsverlaufes. Ich kann übrigens die Angabe, dass dabei bisweilen jede Spur eines Käseherdes an der Leiche fehlt (nach *Buhl* in 10 % der Leichen), aus eigener, sorgfältiger Beobachtung nur bestätigen.

Tuberculose der serösen und Schleimhäute. Ich werde im Folgenden nur auf die Tuberculose der Pleura und des Peritoneum Rücksicht nehmen, da mir dieselben das verhältnissmässig grösste Beobachtungs-Material geliefert haben.

Wir finden in der Pleura, wohl constant combinirt mit chronischer und subacuter Tuberculose der Lungen, und am Peritoneum, hier aber keineswegs constant mit Tuberculose anderer Organe, eine Form der Erkrankung, welche wir entsprechend dem Bilde der chronischen Lungentuberculose als chronische Rippen- und Bauchfell-Tuberculose auffassen können.

Die Pleura einer Brusthälfte, das Peritoneum parietale in seiner ganzen Ausdehnung, erscheinen beträchtlich verdickt, in eine weisse, derbe, dichte, schwielige Schwarte umgewandelt. Ich habe das Peritoneum in der Regio pubis bis zu Kleinfingerbreite verdickt gesehen. Die Schwarte war gemeinsam von der Pleura costalis, diaphragmatica und pulmonalis, oder grösstentheils nur von den ersteren gebildet; am

Peritoneum war das verdickte Parietalblatt durch dünne, pseudomembranöse Stränge und Platten mit dem Visceralblatte an zahlreichen Stellen verwachsen.

In der Schwarte eingebettet fand ich überaus reichliche hanfkorn- bis haselnussgrosse, eine krümelig-bröcklige Materie enthaltende Herde; dann haselnuss-, in der Pleura selbst taubeneigrosse, von mit käsigen Krümeln gemengtem Eiter erfüllte Cavernen und konnte alle Uebergänge im Consistenz- und Verflüssigungsgrade von den ersteren zu den letzteren verfolgen. Derlei Herden begegnete ich mehrere Male zwischen Lungenbasis und Diaphragma; dann am vorderen Lungenrande am Sternum, mit Durchbruch zwischen der 3. und 4. Rippe nach aussen; am hinteren Lungenrande in der, von den Wirbelkörpern und Rippen gebildeten Nische, mit Caries einzelner Rippen. Am Peritoneum beobachtete ich Durchbruch solcher Cavernen in den Bauchraum, mit consecutiver Verschwärung der pseudomembranösen Anheftungen zwischen dem Parietal- und Visceralblatte und schliesslichem Durchbruche des Darmes von aussen nach innen.

Dass Tuberkelknötchen des Bauchfelles übrigens ebenso gut, wie solche der Lungen zur Heilung gelangen können, beweisen jene Befunde, wo man die Dünndärme durch eine periphere, dicke, pseudomembranöse Kapsel conglomerirt antrifft, und wenn man die fest verklebten Schlingen löst, das Peritoneum viscerale mit hirse- bis hanfkorngrossen, vereinzelten und zu Gruppen vereinigten Knötchen besetzt sieht. Solche Knötchen sind farblos, halb durchscheinend oder selbst durchsichtig, bläschenartig, oder sie sind weiss, dabei derb, fibrös, selbst knorpelhart, und viele der Knötchen und Knötchengruppen sind von je einem schmalen, dunkelbraunen oder grauen Pigmenthofe umgeben.

Ein zweites Bild habe ich am Peritoneum kennen gelernt als subacute Tuberculose, d. h. eine Miliartuberculose mit wiederholten Nachschüben. Man trifft nach Eröffnung der mit einem serösen oder hämorrhagischen Ergusse versehenen Bauchhöhle auf beiden Peritoneal-Blättern neben derben und von Pigmenthöfen umgebenen Knötchen solche, welche graugelb und gelb, von je einem Injections- oder einem hämorrhagischen Hofe umgeben erscheinen, und endlich solche, die grau und graugelb, halb weich, leicht zerdrückbar sind und auf dem trüben, geschwellten Grunde des Peritoneum aufsitzen. Dass hier die Tuberkelknötchen, welche „fibrös“ geworden und von Pigment eingerahmt sind, als die ältesten, ja als geheilt zu betrachten seien, ist bei der Analogie mit Vorkommnissen in der Lunge (Obsolescenz, Verknorpelung) und bei dem Umstande, dass die Pigmentbildung nur in längeren Zeiträumen erfolgen kann, wohl nicht zu bezweifeln. Dass

aber wiederholte Nachschübe stattgefunden haben, beweisen wieder die verschiedenen Stadien der anderen Tuberkelknötchen, wie wir dieselben durch *Laënnec* kennen gelernt haben.

Ein drittes Bild liefert die bekannte acute Miliartuberculose der Pleura und des Peritoneum, welche constant mit Tuberculose anderer Organe combinirt auftritt. Wir finden diese Häute durch pseudomembranöse Auflagerungen verdickt und von zahllosen, theils isolirten, theils in ausgebreiteten Strecken zusammengeflossenen, nadelstich-, hirse-, bis hanfkorngrossen Tuberkeln durchsetzt. Dieselben erscheinen nahezu sämmtlich gleichmässig graugelb oder gelb. Pseudomembranöse Schwarten von verschiedener Dicke können durch und durch mit grösstentheils zusammengeflossenen, ja ohne Trennungsspur zusammengebackenen gelben Tuberkeln vollgepfropft sein; desgleichen das zu einem unförmlichen Klumpen zusammengeballte grosse Netz. Die allenfalls gleichzeitig anwesenden jüngsten, spinnwebenartigen, gefässreichen Pseudomembranen sind bisweilen von submiliaren, nadelstichgrossen, grauen Tuberkeln durchsäet.

An den Schleimhäuten — ich beziehe mich nur auf die Kehlkopf-, Darm- und Tubo-Uterinal-Schleimhaut — sind die verschiedenen Formen des Tuberkels nicht zu verfolgen, augenscheinlich deshalb, weil die der Oberfläche sehr nahe sitzenden Tuberkelknötchen und Infiltrate rasch erweichen, zerfallen und zur ulcerösen Zerstörung der Schleimhaut führen.

Ueber die tuberculöse Natur der an der Vorderfläche der hinteren Wand des Kehlkopfes auftauchenden theils follicularen, theils spaltförmigen, theils in der Fläche ausgebreiteten sinuösen, beim Vordringen in die Tiefe zur Nekrose der Kehlkopfknorpel führenden Geschwüre, welche combinirt mit Lungentuberculose einen so ungemein häufigen Befund bilden, wurden sogar Zweifel erhoben (*Rheiner*). Man wird den tuberculösen Ursprung dieser Substanzverluste indessen als sichergestellt betrachten müssen, wenn man in die allerdings nicht häufige Lage kommt, in der Schleimhaut des Kehlkopfes an den Geschwürsrändern und am Geschwürsgrunde hirse- bis hanfkorngrosse, gelbe, flache Infiltrate eingebettet zu beobachten.

Die Schleimhaut des unteren Ileum, des Coecum, Colon ascendens und transversum bietet die schönste Gelegenheit, Genese und Verlauf der Tuberculose makroskopisch zu studiren. Nicht selten liegen Därme vor, an welchen man alle Uebergänge von hirse- bis hanfkorngrossen, follicularen Knötchen und deren oberflächlicher, centraler Verschwärung bis zu mehrere Quadratzoll im Umfange haltender Geschwürsbildung — tuberculöse Phthise — schrittweise zu verfolgen vermag.

Die Tuberkelbildung und die davon abhängige Verschwärung nimmt bald einen chronischen, bald einen acuten Verlauf (*Rokitansky*). Ich will hier nur daran erinnern, dass sowohl die periphere, wie auch die Ausbreitung solcher Geschwüre in die Tiefe unter fortwährenden Nachschüben von Tuberkelknötchen geschieht, welche man als im entzündeten Grunde eingebettete, graugelbe und gelbe, bis hanfkorngrosse, flache Gebilde sieht. Gleichzeitig erfolgt aber auch bei chronischem Verlaufe der Tuberkelbildung eine Verschwielung der Schleimhaut und des subperitonealen Gewebes in der Umgebung und am Grunde der Geschwüre. Die Ileo-Coecal-Klappe kann als mehrere Linien dicker, derber Wulst theilweise erhalten und von zahlreichen, sinuösen, ober- und unterhalb der Klappe mündenden Hohlgängen unterwühlt sein.

Wenn die Verschwärung in das subperitoneale Gewebe herandringt, entsteht immer auch eine, dem Geschwüre entsprechende, circumscripte Peritonitis. Dieselbe ist bekanntlich auffällig markirt durch bis hanfkorngrosse, zerstreute und gruppirte graugelbe und gelbe Knötchen, welche in dem geschwellten, getrübten, nicht selten beträchtlich injicirten und ecchymosirten Gewebe des Bauchfells eingelagert sind. Eine derartige acute, localisirte, mit starker Injection des Peritoneum einhergehende Tuberkelbildung kann zum Auftreten einer auf das Hypogastrium beschränkten oder allgemeinen eitrigen Peritonitis Anlass geben.

Wenn schliesslich das an umschriebenen Stellen tuberculisirte Peritoneum erweicht und zerfällt und durch vorausgegangene pseudomembranöse Bildungen kein Schutzdamm hergestellt wurde, dann erfolgt ein Durchbruch der Darmwand mit Erguss von Darminhalt in die Bauchhöhle und eitriger, rasch lethal endigender, allgemeiner Peritonitis.

Unter ganz analogen Erscheinungen tritt auch die Tuberculose der Schleimhaut des Uterus und der Tuben in die Augen. Auch hier ist die primäre Tuberkelbildung in Form grauer oder graugelber, flacher Granulationen nur ausnahmsweise an der Schleimhaut des Fundus uteri, oder an jener der geschwellten und geschlängelten Tuben zu sehen. Häufiger begegnete ich der ulcerösen Zerstörung der Schleimhaut an ausgebreiteten Strecken in Form von seicht vertieften, von scharfen, buchtig unregelmässigen Rändern begrenzten Substanzverlusten. Wenn man von der Oberfläche einer solchen Schleimhaut den käsig-krümeligen, bisweilen wie croupösen Belag entfernt, so werden sofort graugelbe, flache, hanfkorngrosse Infiltrate sichtbar. Von eigentlichen Knötchen kann ebenso wenig die Rede sein, wie an der Schleimhaut des Kehl-

kopfes, weil eben das zum Wesen des Knötchens gehörige Prominiren über die Oberfläche fehlt.

Tuberculose und Scrophulose der Lymphdrüsen. *O. Schüppel*[1]) ist über den bezeichneten Gegenstand zu wesentlich anderen Resultaten gelangt als *Virchow*. Nachdem er der Thatsache Rechnung trägt, dass es eine primäre Drüsentuberculose gibt, und diese als örtlich beschränktes Leiden auftreten und verlaufen kann, schildert er die Drüsentuberkel als „rundliche, ziemlich scharf begrenzte Körner von höchstens 0·3 Mm. Durchmesser, welche ihren Sitz stets und ausschliesslich in den gefässhältigen Follikeln der Drüse haben". Also auch *Schüppel* lässt als „Tuberkel" nur die Knötchen gelten und auch für ihn ist die Scrophulose nichts anderes als eine Miliartuberculose in der entzündeten (hyperplastischen) Drüse.

Dieser Auffassung kann ich nicht beistimmen. Wenn wir auch in geschwellten, weichen, graurothen Drüsen bisweilen Knötchen, also prominirende Gebilde von Nadelstich- bis Hanfkorngrösse antreffen, ist es doch weit häufiger, dass derlei Knötchen fehlen, vielmehr die erkrankte Lymphdrüse eine bald über die ganze Durchschnittsfläche, bald nur über einen Theil derselben ausgebreitete, graugelbe Verfärbung bietet, welche im letzteren Falle vom graurothen, gefässhältigen Antheile der Drüse scharf gesondert ist. Wenn die Verfärbung an einer submiliaren, — nadelstich-, mohnkorngrossen — Stelle sichtbar ist, ohne zu prominiren, was berechtigt uns, diese als ein „Knötchen" zu bezeichnen? Ist es nicht richtiger, eine solche Partie ein „Infiltrat" zu nennen? Wenn in einem graugelben Grunde weisslichgelbe, submiliare Partien ins Auge fallen, was berechtigt uns dazu, nur diese als Tuberkel gelten zu lassen? Und wenn schliesslich die ganze Drüse homogen, graugelb, halb trocken, brüchig wurde, wo sind da die Tuberkel?

Ich meine, dass auch hier, wie in anderen Geweben die allzu stramme Unterscheidung zwischen Tuberkelknötchen und Tuberkel-Infiltrat nur zur Verwirrung führt, und muss auch für die Lymphdrüsen die genetische Identität beider Formen aufrecht erhalten, wobei ich *Schüppel* in der Auffassung der Tuberkelbildung aus einer entzündlichen Neubildung und der Identität von Scrophulose und Tuberculose völlig beistimme.

Wenn man Jemandem eine „käsig" metamorphosirte Lymphdrüse vorlegen würde, ohne ihm mitzutheilen, aus welcher Körperregion dieselbe stammt und welche begleitenden Befunde an der Leiche vorhanden waren, — dürfte er es wagen auszusprechen, ob diese Drüse scrophulös,

[1]) „Untersuchungen über Lymphdrüsen-Tuberculose". 1871.

tuberculös sei, oder ob sie aus der Region einer typhösen oder carcinomatösen Erkrankung stammt? Sicherlich nicht. Das Gemeinsame ist eben die graugelbe Infiltration, das „Käsige“ *Virchow*'s, der spätere Zerfall, die Vereiterung oder Verkalkung. Und trotzdem hat es *Virchow* für nöthig gehalten, die Begriffe „Scrophulose“ und „Tuberculose“ zu trennen.

Worin das „Käsige“ besteht, werde ich später zeigen. Hier soll nur bestätigt werden, dass für eine vorliegende Drüse kein einziges anatomisches Merkmal aufzufinden ist, dieselbe als speciell scrophulös oder tuberculös zu bezeichnen. Es ist eine dankenswerthe Leistung *Schüppel*'s, dass er auf Grundlage mikroskopischer Untersuchungen die Begriffe „Hyperplasie“ und „Heteroplasie“ speciell für die Lymphdrüsen-Tuberculose als unhaltbar dargethan hat.

Schliesslich wäre darauf hinzuweisen, dass die graugelb infiltrirte (verkäste) Drüse von bestimmten Centren ausgehend erweichen und vereitern kann, worauf es zur Bildung eines „scrophulösen“ Abscesses kommt. Der dünnflüssige, mit käsigen Krümeln gemengte Eiter eines solchen Abscesses ist so charakteristisch, dass erfahrene Chirurgen wie *Schuh* sofort die Diagnose auf „Scrophulosis“ des anscheinend vortrefflich genährten Organismus stellten, wenn bei der Eröffnung eines Abscesses solcher Eiter zum Vorschein kam.

Andererseits kann aber das erweichte Infiltrat verfetten und abgekapselt werden, oder es kann verkalken und die ganze Drüse wird dann allmälig zu einem bis über haselnussgrossen Kalkconcremente umgestaltet, wie wir derlei im Mesenterium bisweilen antreffen.

Tuberculose der Nieren. Begleitende Nierenentzündung. Ich habe der Schilderung der Befunde bei der Nierentuberculose die Bemerkung vorauszuschicken, dass ich dieselbe nur Nieren von Leichen entnehme, in welchen gleichzeitig auch in anderen Organen, zumal den Lungen, Tuberculose nachweisbar war.

Nicht selten finden wir in den Pyramiden sowohl, wie in der Corticalis eingestreute, vereinzelte, hirse- bis hanfkorngrosse, weisse, knorpelharte, von unverändertem Parenchym umgebene Infiltrate, welche der bisher erörterten Analogie gemäss als geheilte Tuberkel zu betrachten wären. Ob hingegen die linsen- bis erbsengrossen, gelbweissen, derben, schwieligen Knoten des Nierenparenchyms in gleicher Weise zu deuten sind, ist zweifelhaft, indem diese auch in Nieren nicht tuberculöser Individuen zur Ansicht gelangen. Sie können als geheilte Infarcte aufgefasst werden, am ehesten selbstverständlich dann, wenn sich gleichzeitig Residuen von abgelaufener Endocarditis vorfinden.

Weit seltener habe ich die chronische und subacute Tuberculose der Nieren angetroffen. Ich habe dieselbe in Form bis zucker-

erbsengrosser, gelber, bröckelig-krümeliger Infiltrate der Rinde kennen gelernt, in deren Umgebung im geschwellten, getrübten, zum Theile ecchymosirten Cortical-Gewebe kranzartig angeordnete oder zerstreute, hirse- bis hanfkorngrosse Infiltrate sassen. Dazu, dass ich die grösseren Infiltrate vermöge ihrer Eigenschaften als die älteren, die kleineren hingegen als die nachgeschobenen betrachte, ohne ein Hervorgehen der ersteren aus den letzteren zu erschliessen, berechtigt mich die Aehnlichkeit mit den Vorkommnissen in den Lungen. Bei chronischer Tuberculose der Nieren kann, nachdem eine Anzahl von Herden zusammengeflossen ist, unter schwieliger Verdichtung des begrenzenden Parenchyms eine Erweichung der Infiltrate mit Cavernenbildung, eine tuberculöse Nierenphthise zu Stande kommen (*Rokitansky*).

Endlich gelangt eine acute Miliartuberculose der Nieren zur Beobachtung in Form von nadelstich-, mohn- bis hirsekorngrossen, vorwiegend in die Corticalis und in relativ geringerer Menge in die Pyramiden eingestreuten, zum Theile gruppirten Infiltraten, bei gleichzeitiger identischer Erkrankung der Lungen, des Bauchfells, der Leber. Ich habe dieselbe in der eben geschilderten Weise erst zweimal gesehen.

Hier will ich die Aufmerksamkeit der Fachgenossen auf die, die Tuberculose der Nieren sowohl, wie anderer Organe begleitende Nephritis lenken. Bekanntlich bezeichnet man mit dem Namen „Morbus Brigthii" verschiedene Formen der Nierenentzündung, insbesondere trennt *Rokitansky* die acute von der chronischen Form.

Es würde diesmal zu weit führen, alle Motive aufzuzählen, welche mich veranlassen, in diesen beiden Formen zweierlei sui generis auftretende Arten der Nierenentzündung zu unterscheiden.

Das, was *Rokitansky* als acuten Morbus Brigthii schildert, wird man als croupöse Nephritis bezeichnen dürfen, deren wesentliches Merkmal neben der beträchtlichen, entzündlichen Schwellung und Röthung (Injection) das diffuse Infiltrat bildet. Hingegen wird die chronische Form des Morbus Brigthii als eine interstitielle (katarrhalische, desquamirende) Nephritis zu betrachten sein.

Während bei der croupösen Nierenentzündung im Harne Croupcylinder und grosse Mengen Eiweisses auftreten und die Cylinder kenntlich bleiben, selbst nachdem Amyloid-Degeneration der Nieren eingetreten ist: erscheint bei der interstitiellen Form Eiweiss im Harne in relativ geringer Menge, fehlen stets die Croupcylinder und finden sich nur desquamirte Epithelien der Harnkanälchen vor.

Es ist klar, dass wir nur graduell, keineswegs aber in der Acuität verschiedene Entzündungsprocesse vor uns haben. Auch die katarrhalische (interstitielle) Entzündung kann acut auftreten und acute Nach-

schübe bilden, bei welchen stets etwas grössere Eiweissmengen im Harne erweislich sind.

Das charakteristische pathologisch - anatomische Bild der katarrhalischen Nephritis liegt in der Striemung der bald wenig, bald beträchtlich geschwellten Rindenschicht, am schärfsten ausgeprägt an der basalen Grenzfläche zwischen Pyramidal- und Corticalsubstanz. Der Sitz der Erkrankung ist eben das Bindegewebe zwischen den Harnkanälchen; während der Exsudationsprocess in die Lumina der Harnkanälchen hinein nur zur Ablösung der Epithelien, keineswegs aber zur Bildung von croupähnlichen Bildungen führt. — Bei unter Fiebererscheinungen frisch entstandener oder als acuter Nachschub aufgetretener katarrhalischer Nephritis ist die Striemung eine graue, abwechselnd mit dem dunkelbraunrothen, hyperämischen Nierenparenchym und strotzend erfüllten Blutgefässen. Bei der chronischen Form dieser Erkrankung hingegen erscheint die Striemung graugelb und ist die Hyperämie des Nierengewebes nicht mehr vorhanden.

Ein gewichtiger Grund, welcher mich veranlasst, diese beiden Formen zu trennen, mich aber auch gegenüber neueren pathologischen Anatomen mit diesen zu begnügen, liegt in der Verschiedenheit der consecutiven Atrophie, sie tritt an der Oberfläche der Nieren nach croupöser Nephritis unter dem Bilde grober Lappung, Hügelung und tiefer Kerbung der Rindenschicht auf; nach katarrhalischer Nephritis hingegen als feinere und gröbere Körnung und seichte Furchung derselben. Den schlagendsten Beweis liefern Nieren, welche theilweise, z. B. an beiden Polen katarrhalisch, theilweise wieder croupös entzündet waren: dort der feinen Körnung der Oberfläche entsprechend die graugelbe Striemung der fast gleichmässig reducirten Corticalschicht; — hier der groben Lappung entsprechend das diffuse, die unregelmässig geschwundene Cortical- und stark reducirte Pyramidalschicht betreffende graugelbe Infiltrat.

Bei den höchsten Graden der Atrophie erscheint nach katarrhalischer Entzündung die kranke Niere auf die Hälfte, auf ein Drittel ihres Volums, selbst darunter gleichmässig verkleinert, und trotzdem ist die Striemung der fast ohne Grenze in die verkleinerten, gleichfalls aufgefaserten Pyramiden übergehenden Corticalis zum mindesten angedeutet und die Körnung der Oberfläche ausgeprägt. Nach croupöser Nephritis sind im höchsten Grade der Atrophie grobe, durch tiefe Kerben von einander geschiedene Hügel, nahezu completer Schwund der Corticalis und Verkleinerung der auseinandergeworfenen Pyramiden, starke Fettwucherung in der Umgebung und am Hilus der Niere, bei meist beträchtlicher secundärer Amyloid-Degeneration des stellenweise auf 4 bis 5‴ Breite reducirten Nierengewebes vorhanden.

Beiden Formen ist übrigens der Ausgang in Verfettung sowohl, wie in Amyloid-Degeneration eigen. Die erstere führt in beiden Fällen zur diffusen gelben Verfärbung des Nierenparenchyms und ist dann für die Erkenntniss des ursprünglichen Processes die Volumszunahme der Niere und das Aussehen der Nierenoberfläche massgebend. Nach beiden Entzündungsformen habe ich hohe Grade von Amyloid-Degeneration beobachtet; nach interstitieller aber — so weit mein Beobachtungsmaterial schon heute ein Urtheil zulässt — seltener als nach croupöser Entzündung. Dort betraf die Amyloid-Degeneration eine blass oder dunkelbraunrothe Niere, wohl auch die Pyramiden derselben allein; hier ein blass grauroth erbleichtes, speckig aussehendes Organ gleichmässig im ganzen Umfange.

Die croupöse Entzündungsform der Niere habe ich in 200 Fällen von Tuberculose verschiedener Organe nur 7 Mal constatiren können. Dagegen habe ich in Leichen, an welchen als Todesursache Tuberculose überhaupt nachgewiesen wurde, die katarrhalische Nephritis niemals vermisst.

Ich bin übrigens weit davon entfernt, die Nierenentzündung speciell mit der Tuberculose anderer Organe in causalen Zusammenhang zu bringen. Denn abgesehen davon, dass die interstitielle Nephritis eine fast ausnahmslose Begleiterin aller schweren acuten und chronischen Krankheiten — der croupösen Pneumonie, des Typhus, der Variola, der Pyämie, chronischer Eiterung etc. — ist, können beide Formen auch primär auftreten und unter den bekannten stürmischen Erscheinungen zum lethalen Ausgange führen.

Theorie der Tuberculose.

Kennzeichen des Tuberkels. Es wird sich vorerst darum handeln, Merkmale jenes Krankheitsprocesses aufzufinden, welchen wir als Tuberkelbildung bezeichnen; Eigenschaften, wie sie die Untersuchung mit dem freien Auge und dem Mikroskope bietet und wie sie sich aus der subjectiven Anschauung einzelner Forscher ergeben. Daraus würde zunächst eine Definition erwachsen. — Was ist nun das wesentliche Merkmal des Tuberkels?

Ist es die Knötchenform? Sicherlich nicht. Wir kennen doch eine Reihe von Krankheiten der Haut, welche unter der Form von Knötchen erscheinen (Lichen, Milium, Acne etc.) und jeder Follicularfurunkel ist ja zunächst ein Knötchen. Wir wissen, dass bei Katarrh der Schleimhäute folliculare Schwellungen in Form von Knötchen auftreten, welche nach Ablauf der Entzündung wieder rasch verschwinden. Wir finden an Leichen, an welchen keine Spur von Tuberculose erweislich ist, nicht selten nadelstich- bis mohnkorngrosse Knötchen am Peritonealüberzuge

der Leber und Milz, bisweilen auch an der Pleura. Sie sind durchscheinend, sehr derb, ohne Injectionshof und sitzen auf einem wenig getrübten oder unveränderten Grunde. Ueber die Herkunft derselben wird Jeder Bescheid wissen, der acute Pleuritis, vorzüglich in der Umgebung peripher gelegener pyämischer Lungeninfarcte und acute Peritonitis in den frühesten Stadien z. B. des Puerperalprocesses gesehen hat. Weitors begegnen wir häufig am freien Rande zumal der Bicuspidalklappe hirse- bis hanfkorngrossen, derben, zuweilen gestielten Knötchen, den von abgelaufener Endocarditis herrührenden papillaren Vegetationen. Endlich erscheinen doch eine Anzahl von Neubildungen, — Fibrome, Papillome, Sarcome und Carcinome — in Gestalt von hirse- bis hanfkorngrossen Knötchen. Wer wird sich beikommen lassen, irgend eines der aufgezählten Knötchen als Tuberkel bezeichnen zu wollen, trotzdem es „Tubercula" sind?

Ist es die Infiltratform? Ebensowenig. Geschwellte Plaques und Solitärfollikel der Darmschleimhaut, geschwellte Bronchial- und Mesenterialdrüsen bei Typhus, pyämische Infarcte der Lungen etc. liefern schöne Paradigmen umschriebener Infiltrate; die croupöse Pneumonie und die croupöse Nephritis Beispiele für diffuses Infiltrat. Mit der Tuberculose haben diese Infiltrate nichts gemein.

In der Form suchen wir also vergeblich nach einem charakteristischen Merkmale jener Krankheit, welche wir Tuberkelbildung nennen. Nicht nur die Tuberculose, sondern jedes Entzündungsproduct überhaupt kann einmal in Form von Knötchen, ein anderes Mal in Form von Infiltraten erscheinen. Suchen wir deshalb weiter.

Ist es die käsige Metamorphose? Abgesehen davon, dass Tuberkelknötchen die käsige Umwandlung häufig gar nicht eingehen — man denke an den isolirten „fibrösen" Tuberkel seröser Häute, dessen Heilung durch den Pigmenthof vor die Augen geführt ist, und an die obsolescirten Knoten in der Lunge, die wie oben erwähnt, die Grösse von Zuckererbsen erreichen, wissen wir, dass auch das Gewebe des Carcinoms, das typhös erkrankte Lymphdrüsengewebe, selbst der Eiter käsig werden können. *Virchow* erklärte, dass gleichwie ein Gewebe verkalken, verfetten, verfaulen, es auch unter gewissen Umständen verkäsen könne. So gibt es nach ihm eine Hyperplasie mit Ausgang in Verkäsung (Drüsenscrophel) und Heteroplasie mit Ausgang in Verkäsung (Tuberkel, Krebs). Die „Verkäsung" ist also das Wesen des Tuberkels nicht.

Ist es die Heteroplasie? Die Miliartuberkel gehören im *Virchow*'schen System zu den lymphatischen Geschwülsten, sie sind lymphoïde, d. h. drüsenähnliche Neubildungen und heteroplastische Formationen, d. h. sie entstehen „an Orten, wo sie nicht hingehören".

— Ich glaube nicht, dass *Virchow* diese Definition ernst genommen hat. Wir wissen ja, dass jede entzündliche Neubildung ohne Ausnahme, jede Zellenanhäufung sogar, eine „lymphoïde" sein könne, — Wundgranulationen z. B. — und dann entsteht doch wohl überhaupt jede Krankheit an einem Orte, wo sie nicht hingehört. Zudem hat schon *Schüppel* (s. oben) die Unhaltbarkeit der Annahme eines „heteroplastischen" Ursprunges der Lymphdrüsentuberkel zur Genüge dargethan.

In neuester Zeit hat man versucht, das Wesen des Tuberkels auf vielkernige Elemente (Mutterzellen *Rokitansky*'s) zu verlegen; die Anwesenheit einer centralen „vielkernigen Zelle" sollte schon hinreichen, die „lymphoïde" Neubildung zu einer tuberculösen zu stigmatisiren. Da wir aber wissen, dass „Riesenzellen" nicht nur im normalen Knochenmarkgewebe und in entzündeten Geweben (Cornea, Knorpel, Knochen), sondern auch in einer Anzahl von Geschwülsten (Sarcomen) auftreten, können sie unmöglich als ein entscheidendes Merkmal für Tuberkelbildung angesehen werden. Specifisch sind sie für die in Rede stehende Krankheit so wenig, wie etwa die „Tuberkelzellen" *Lebert*'s.

Ebensowenig darf die Kleinheit der Elemente, die Vergänglichkeit und „geringe Vitalität" derselben als charakteristisch angesehen werden; denn „kleinzellige" Sarcome und Carcinome, welche in Verjauchung begriffen sind, führen Elemente vor die Augen, welche sicherlich noch labiler sind als jene des Tuberkels. Ueberdies findet man ja im Tuberkel auch grössere (epitheloide) und selbst sehr grosse vielkernige Elemente.

So viel ist klar, dass den bisherigen Definitionen die Klarheit fehlt. Da frage ich noch einmal, welche die wesentlichen Kennzeichen des Tuberkels sind?

Zweifellos, — und darin stimmen alle Forscher überein, — ist der Tuberkel eine Neubildung, d. h. eine neue Bildung „an einem Orte, wo sie nicht hingehört". Er hat aber eine Eigenschaft, welche allen guten Beobachtern bekannt ist, — es fehlen ihm die Blutgefässe. Der Tuberkel ist also eine gefässlose Neubildung.

Entstehung des Tuberkels. Schon *Broussais* hatte die Behauptung aufgestellt (1816), dass der Tuberkel, oder vielmehr die tuberculöse Materie ein Product der Entzündung sei. Ueber diese Anschauung wurde viel gestritten, für und wider, aber es war ein Streit um des Kaisers Bart, so lange man nicht wusste, was Entzündung sei. Die späteren Forscher haben sich vorwiegend nur für die entzündliche Natur der pneumonischen Form der Lungentuberculose erklärt und auch

Virchow ist über den Verdacht erhaben, dass er jede Tuberculose als auf Entzündung zurückführbar betrachtet habe.

Während *Broussais* die „Irritation“ mit „Entzündung“ identificirte, sind diese Begriffe bei *Virchow* logisch richtig getrennt. „Die primäre Drüsentuberculose ist nur primär als Tuberculose, nicht als irritativer Process, dessen Irritament vielmehr in regelmässiger Weise von einem Atrium aus zugeleitet wird“. Es geht aus dieser scharfsinnigen Bemerkung hervor, dass das Irritament als Ursache, der irritative Process hingegen als Folge zu denken sei. Der Unterschied aber zwischen der „Irritation“ *Broussais'* und dem „irritativen Process“ *Virchow's* ist in die Augen springend.

Die Geschichte der Lehre von der Entzündung gibt nun Aufschluss über die Bedeutung des in Rede stehenden Processes. Die Humoralpathologie verlegte diesen Process wesentlich nur in die Blutgefässe und in das erkrankte Blut; die Cellularpathologie hingegen vernachlässigte die Blutgefässe und alles, was aus dem Blute stammt, und suchte das Wesen in der Erkrankung des Gewebes, in der entzündlichen Neubildung. Auf das Irritament reagirten früher nur die Blutgefässe, später nur die „Zellen“ des Gewebes.

Dem gegenüber hat *S. Stricker* die Bedeutung des Blutes und der Blutgefässe für den Entzündungs-Process hervorgehoben, indem er zeigte, dass bei der Entzündung den Blutgefässen ein wesentlicher Antheil an der Ermöglichung von geweblichen Störungen zufalle.

Inzwischen ist noch etwas mehr hinzugekommen. Es ist durch meine Beobachtungen zur Evidenz erhoben, dass ein wesentliches Merkmal der traumatischen Entzündung neben der Exsudation und der Neubildung von lebender Materie auch die Neubildung von Blut und Blutgefässen sei. Ich habe dargethan, dass der Entzündungsprocess zunächst eine Befreiung der mit Grundsubstanz infiltrirten lebenden Materie veranlasse; dass das entzündete Gewebe vor Allem in den Status zurückkehre, in welchem es in seinem Jugend- (Embryonal-) Zustande war, und in Elemente aufgelöst werde, aus welchen es hervorgegangen ist. Die „entzündliche Zelleninfiltration“ kann demnach nur als das Bild eines früher schon bestandenen Normalzustandes angesehen werden. Eine „entzündliche Neubildung“ hingegen findet erst statt, wenn eben lebende Materie neugebildet wird, und die Elemente sich in von gewissen Centren der lebenden Materie (Kernkörperchen und Kernen) abhängigen Grenzen von einander scheiden.

Schon 1854 hat *Rokitansky* nachgewiesen, dass die entzündliche Neubildung keineswegs von den „Gewebszellen“ allein ausgehe, vielmehr beim Auswachsen des Bindegewebes auch die „Intercellularsubstanz“ wesentlich betheiligt sei. Ich habe nun gezeigt (1873), dass die Grund-

substanz aller Formen des Bindegewebes überaus reichlich von lebender Materie durchzogen ist, deren Productionsfähigkeit nach erfolgter Lösung, Verflüssigung der leimgebenden Grundsubstanz jener der „Zellen“ in nichts nachsteht, und habe damit die Anschauung *Rokitansky*'s gegenüber der *Schwann*'schen Plasmatheorie und der *Virchow*'schen Zellenproliferation als eine fundamentale hingestellt. Das Substrat der entzündlichen Neubildung, des Auswachsens des Bindegewebes ist eben der gesammte lebendige Antheil des lebenden Gewebes.

Mit diesem Vorgange geht, wie erwähnt, constant eine, gleichfalls auf Neubildung lebender Materie beruhende Neubildung von rothen Blutkörperchen und von Blutgefässen einher, offenbar in allen dem mittleren Keimblatte entstammenden Geweben, welche von Haus aus mit Blut und Blutgefässen versehen sind.

Das Resultat dieser Vorgänge ist die Bildung eines sofort vascularisirten, neuen Gewebes, — Granulation, Vegetation, Pseudomembran u. dgl. Während aber für *Virchow* zum Begriffe „Gewebe“ eine blosse Anhäufung von „Zellen“ genügt, habe ich gezeigt, dass man von einem „Gewebe“ nur dann sprechen dürfe, wenn die Elemente unter einander im continuirlichen, lebendigen Zusammenhange stehen. Die Isolirung der Elemente führt zu einer Eiterbildung. Eiter ist aber kein Gewebe, und zur Gewebsbildung überhaupt nicht geeignet.

Seit altersher weiss man nun, dass die Entzündung in ihrem Verlaufe und ihren Ausgängen ganz wesentliche Verschiedenheiten bieten könne. „Acute und chronische“, „sthenische und asthenische“, „plastische und eitrige“ Entzündung sind ja längst motivirte Begriffe.

Eine der auffälligsten Verschiedenheiten im Verlaufe der Entzündung ergab sich aus dem Umstande, dass einmal die Störung im Blutgefässsystem, ein anderesmal die Störung im entzündeten Gewebe selbst vorwiegend in Beobachtung kam. Es konnten — und dieser Umstand war eine Hauptstütze der cellularpathologischen Anschauung — die Erscheinungen der Gefässstörung, ja es konnten die Gefässe selbst fehlen (Cornea, Knorpel) und doch wurde das Gewebe entzündet. Es trat eben Neubildung von „Zellen“, selbst Eiterung ein und diese Resultate genügten für die Herstellung des Bildes eines entzündeten Gewebes. Das Wesen der Entzündung war demnach die Neubildung von Zellen.

Heute steht die Sache anders. Für uns bedeutet die Neubildung von Zellen zunächst Neubildung von lebender Materie; für uns sind zum Hervorbringen der Entzündung Blut und Blutgefässe unerlässliche Factoren. Wir wissen aber auch, dass bei der Entzündung eine Summe von Blutgefässen zu Grunde gehen kann, indem das hohle Protoplasma

derselben solid und sofort zur Gewebsneubildung verwendet wird, während gleichzeitig die Bildung neuer Gefässe durch Höhlung der lebenden Materie, Vacuolenbildung in derselben stattfindet.

Es erübrigt nur, der Thatsache Rechnung zu tragen, dass einerseits die Erscheinungen am Gefässsystem unter Umständen in den Hintergrund treten und andererseits die Neubildung der lebenden Materie eine relativ so dürftige sein könne, dass die Neubildung von Blutgefässen im Entzündungsbezirke ausbleibt.

Mit dieser Kenntniss dürfen wir uns sofort an die Analyse des Tuberkels — gleichviel ob Knötchen oder Infiltrat — wagen.

Der Tuberkel entsteht nur in blutgefässhältigen Geweben. Die entzündlichen Erscheinungen im Blutgefässsystem sind bei dessen Entstehung für das unbewaffnete Auge bei der Knötchenbildung nicht, hingegen allerdings bei der Bildung von Infiltraten ausgeprägt.

Der Tuberkel ist für den Cellularpathologen aus gewucherten, getheilten „Zellen“ bestehendes Gewebe; für uns ein aus Grundsubstanz ausgelöstes Bioplasson (Protoplasma) mit spärlicher Neubildung von lebender Materie; daher die graue Farbe, die Weichheit des frischen Tuberkelknötchens.

Der Tuberkel ist ferner ein Gewebe, welches mit dem Muttergewebe zusammenhängt und innerhalb dessen alle Elemente unter einander in lebendigem, durch Speichen vermittelten Zusammenhange stehen.

Der Tuberkel ist weiters zumeist aus kleinen Elementen zusammengefügt, weil eben nur kleine Centren lebender Materie, kleine Kerne und Kernkörperchen vorhanden sind.

Der Tuberkel ist endlich gefässlos, d. h. bei der Bildung des Tuberkelgewebes ist die Neubildung von Blutgefässen vollständig ausgeblieben.

Der Tuberkel ist also eine entzündliche Neubildung, ein aus Entzündung hervorgegangenes Gewebe, mit spärlicher Neubildung von lebender Materie und ohne neugebildete Blutgefässe.

Weitere Veränderungen des Tuberkels. Bei der soeben motivirten Auffassung werden alle späteren Metamorphosen des Tuberkels begreiflich. So lange der Tuberkel Gewebe ist, kann in demselben trotz dessen Gefässlosigkeit neuerdings Grundsubstanz entstehen; er wird fibrös oder cartilaginös, jedoch nur dann, wenn er eine gewisse Grösse nicht überschritten hat. Dieser Vorgang führt zur Heilung des Tuberkels, zur Obsolescenz desselben, und als Rest bleibt eben ein hartes Knötchen, eine Granulation (im Sinne *Bayle*'s), eine papilläre

Vegetation übrig. In der Frage der Heilbarkeit des miliaren Tuberkelknötchens muss ich *Empis* und *Waldenburg* völlig beistimmen.

Weit häufiger erfolgt aber in Folge Mangels an Blutgefässen, also lediglich in Folge von mangelhafter Nahrungszufuhr eine Verschrumpfung des Bioplasson, eine Resorption der Protoplasma-Flüssigkeit, die sogenannte Verkäsung. In diesem Zustande kann das Tuberkelinfiltrat als Gewebe lange Zeit verharren. Erst wenn die verschrumpften, zum Theile verfetteten Elemente aus dem Zusammenhange mit dem Muttergewebe und untereinander getreten sind, ist die nun bröckelig-krümelige Masse zu einem Fremdkörper geworden, gleich dem Eiter. Sie unterliegt dann entweder der Abkapselung oder der Erweichung, Schmelzung von aussen her, der Nekrose; in ersterem Falle zu Folge einer vorwiegend zur Neubildung (Verschwielung), im letzteren einer vorwiegend zur Exsudation und Eiterung führenden Entzündung des umgebenden, vascularisirten Gewebes. Die Eiterung an der Innenfläche der entzündeten Kapsel wird die Bildung eines serösen, dünnflüssigen, mit suspendirten Krümeln gemengten Eiters und auch die einer Caverne, eines Abscesses veranlassen. Unschädlich, nicht mehr entzündungserregend wird hingegen die erweichte Masse gemacht durch Verfettung und durch Verkalkung.

Die „käsige Metamorphose" *Virchow*'s beruht also lediglich auf einer Verschrumpfung, Eintrocknung einer beim Tuberkel entzündlichen Neubildung in Folge der Abwesenheit von ernährenden Blutgefässen. Die Erweichung des „Käses" hingegen ist, wie schon *Lombard* und *Andral* ausgesprochen haben, stets die Folge einer Hyperämie oder Entzündung der nächsten, bluthältigen Umgebung, der Stauung, in deren Blutgefässen, welche so häufig mit Hämorrhagien verbunden ist und sofort auch zur Pigmentbildung führt.

Damit wird dem Tuberkel seine Stellung in der Gruppe der Lymphom-Neubildungen und der Tuberkelbildung jede Specifität entzogen.

Vergleich mit der Eiterung. Es erübrigt noch, eine Parallele der Tuberculisirung mit der Eiterung zu ziehen, da beide Processe einander augenscheinlich nahe verwandt sind.

Reinhardt, der die Tuberkeln als Entzündungsproducte aufgefasst hat, welche aus einem Exsudate ihren Ursprung nahmen (1847), erklärte die gelbe Tuberkelmaterie für metamorphosirten Eiter. Diese Auffassung hat mit der unsrigen nichts gemein. Dass Eiter in Folge von Entziehung (Resorption) seines flüssigen Bestandtheiles „käsig" werden, dass die Eiterkörperchen unter diesen Verhältnisson zu „Tuberkelknötchen" sich umgestalten können (Tuberculisation des Eiters *Andral*), bezweifelt

heute Niemand. Damit ist aber noch keineswegs erwiesen, dass Eiterung und Tuberculisirung identische Processe seien.

Auch bei der Eiterung gibt es ein Stadium, wo das erkrankte, eitrig infiltrirte Gewebe noch Gewebe ist. Der Vergleich mit pyämischen Infarcten in der Lunge, wie ich denselben oben anstellte, liegt nahe genug. Die Unterschiede sind aber sehr scharf ausgeprägt. Während das derbe, halbtrockene, brüchige, tuberculöse Infiltrat allmälig in peripheren Nachschüben, also chronisch anwächst, und Monate lang im Gewebsstadium verharren kann, bevor es erweicht und zerfällt: schiebt sich der ganze Vorgang bei der Eiterung acut, in dem Zeitraum weniger Tage zusammen. Schon 8 Tage nach einer Verletzung, welcher sofort eitrige Phlebitis auf dem Fusse folgte, können reichlich eitrig zerflossene pyämische Infarcte, demnach Abscesse in den Lungen vorhanden sein, und die jüngst entstandenen doch noch als weiche, feuchte, gelbe Infiltrate erscheinen. Auch bei der Eiterbildung bleibt nämlich die Neubildung von Blut und Blutgefässen im Entzündungsherde aus und wird das protoplasmatische Materiale der älteren Blutgefässe zur entzündlichen Neubildung verwerthet. Und doch ist das Resultat ein so verschiedenes.

Ich erinnere an den schon oben erwähnten purpurrothen Entzündungshof an der Grenze, an die dunkelrothe Hepatisation in der Umgebung des Lungeninfarctes. Ein solcher Entzündungshof ist übrigens der constante Begleiter eines jeden acuten Abscesses. Augenscheinlich wird das eitrig infiltrirte Gewebe von aussen her auch reichlich mit Flüssigkeit (Exsudat) versorgt, durchtränkt. Erfolgt nun die Lösung der Elemente aus ihrem gegenseitigen Zusammenhange, dann sind dieselben in einer relativ grossen Menge von Flüssigkeit, dem Eiterserum, suspendirt. Dann ist das Resultat identisch mit der, bei der Tuberkelbildung sehr langsam zu Stande gekommenen Erweichung und Vereiterung, nämlich ein Abscess. Dort aber ein „heisser", „acuter", dickflüssigen, genuinen Eiter (pus bonum et laudabile) enthaltender; hier ein „chronischer", „scrophulöser", mit Tuberkelmaterie gemengten, serösen Eiter einschliessender Abscess. Dort ein auf wenige Tage beschränkter, hier ein auf Monate und Jahre ausgedehnter Process.

Durch Eindickung des genuinen Eiters und Verschrumpfung der Eiterkörperchen entsteht schliesslich genau dasselbe, was nach Abkapselung eines erweichten Tuberkelherdes entsteht, nämlich ein fettig-schmieriger Brei, eine mörtelartige Masse, ein Kalkconcrement. Diese Ausgänge der Vereiterung sind zumal an den peripsoitischen Abscessen längst wohl bekannt.

Erfolgt hingegen zu der eingedickten Eitermasse von aussen her in Folge neuerlicher Entzündung ein Erguss von Flüssigkeit, dann treffen wir mit

„käsigen“ Krümeln gemengten Eiter an, welcher sich im Wesen gar nicht vom Tuberkeleiter unterscheidet, weil eben nach erfolgter Abkapselung des erweichten Tuberkels, wie des heissen Abscesses der Verlauf und die Ausgänge vollkommen identische sein können.

Tuberculöse und scrophulöse Diathese. Zum Schlusse noch einige Bemerkungen über die scrophulöse Diathese der Gewebe. Sie beruht nach *Virchow* auf einer „geringen Widerstandsfähigkeit der Gewebe gegen Störungen und geringeren Ausgleichungsfähigkeit dieser letzteren, auf einer grösseren Vulnerabilität der Theile und grösseren Pertinacität der Störungen“. Letztere sind Folge einer gewissen „pathologischen Constitution“, bestehend in einer „Schwäche einzelner Theile oder Regionen, insbesondere ihrer lymphatischen Organe“, und ist darunter „eine gewisse Unvollständigkeit in der Einrichtung der Drüsen“ zu verstehen.

Wir haben hier Resultate exacter, cellular-pathologischer Forschung. Daraus wird klar, welch wesentlichen Fortschritt gegenüber der humoralen Krasenlehre, die cellulare Gewebsdiathesenlehre involvirt.

Die Drüsenschwellung ist ursprünglich irritativer, entzündlicher und hyperplastischer Natur, sie geht aber unter dem Einflusse einer gewissen „Unvollständigkeit in der Einrichtung der Drüsen“, einer gewissen „Diathese“ weitere, rückgängige Metamorphosen ein, und unter diesen ist eben die „käsige“ die häufigste. Dasselbe gilt für *Virchow* auch von der heteroplastischen Neubildung, dem eigentlichen Tuberkel.

Gegenüber diesen Aufstellungen dürfte es zweckmässig sein, den Boden des Thatsächlichen nicht zu verlassen.

Sagen wir: Bei der entzündlichen Neubildung, die nicht nur für die Drüsenscrophulose, sondern auch für den Tuberkel das Substrat gibt, gehen die alten Gefässe in der Gewebsneubildung unter und bleibt die Neubildung von Blutgefässen aus; dann folgt als weiteres Resultat unmittelbar die Verschrumpfung des Protoplasmas, unter Umständen die Erweichung u. s. f.

Sagen wir ferner: Gewisse Organismen sind nicht befähigt, bei einer Erkrankung, speciell bei der Entzündung reichlich lebende Materie zu produciren, dann ist die „scrophulöse und tuberculöse Diathese“ fertig, mit der Einschränkung, dass wir die „Diathese“ überhaupt nicht brauchen, indem wir nur das aussagen, was uns die directe Beobachtung lehrt. Die dürftige Production von lebender Materie bedingt das Ausbleiben der Neubildung von Blut und Blutgefässen, dieses die Verschrumpfung des Entzündungsproductes, diese wieder den Zerfall, dieser endlich die Erweichung durch Entzündung in der Umgebung u. s. w.

Dann ist die Kette wohl geschlossen, und sind Scrophulose und Tuberculose identische Begriffe ganz im Sinne *Laënnec*'s und *Rokitansky*'s.

Warum entzünden sich aber in gewissen Organismen die Gewebe gar so leicht? — „Es ist bezeichnend", sagt *Virchow* „dass die Disposition zu Tuberculose immer gleichbedeutend ist mit Disposition zur Entzündung". Wieder wird hier ein Factor, die „Disposition" eingeführt, welcher vieles erklären soll und doch eigentlich nichts erklärt.

Sagen wir: Wir wissen nicht, warum in gewissen Organismen entzündliche Processe so häufig auftreten, ja wir wissen nicht einmal, warum eine Entzündung überhaupt spontan auftritt — dann haben wir einfach der Wahrheit Rechnung getragen.

Dann dürfen wir auch unbefangen das kritische Messer an alle, seit *Villemin* begangenen Impfungs- und Infectionsversuche behufs Hervorrufung der Tuberculose an Thieren, legen. Gegen Forscher — um nichts Schlimmeres zu sagen — welche heute noch an eine Infectiosität des Käses glauben, welche sogar behaupten, dass nicht jede Käsesorte gleich infectiös sei, würden die Götter selbst vergeblich kämpfen.

Einer der Besonnensten unter den Experimentatoren, *Waldenburg*, kommt zu dem Resultate, dass die Tuberculose, worunter er im Sinne *Virchow*'s selbstverständlich nur Miliartuberculose meint, hervorgerufen werde durch Aufnahme sehr fein vertheilter, corpusculärer Elemente in den Kreislauf und Ablagerung derselben unter Knötchenbildung an zahlreichen, zerstreuten Punkten der verschiedenen Organe. Eingedickter, käsiger Eiter und verkästes Lymphdrüsengewebe sind nach ihm am häufigsten die Objecte der Resorption. Auch für ihn ist demnach die Miliartuberculose eine Resorptionskrankheit, indem er der Idee *Buhl*'s, dass die Miliartuberculose von präexistenten Herden abhängig sei, Rechnung trägt, trotzdem *Buhl* selbst in 10% der Fälle von Miliartuberculose keinen Käseherd aufzufinden vermochte.

Was ist aber damit gewonnen? Die Experimentatoren haben, jeder auf seine Art, Entzündung erregt, möglicher Weise auf dem Wege der Embolie, möglicher Weise auf anderem Wege. Sie haben alle „Miliartuberkel", also an circumscripten Entzündungsherden circumscripte Entzündungsproducte hervorgerufen, zugegeben sogar, auf dem Wege der Embolie. Dass aber die Entzündungsproducte nicht vascularisirt wurden und verschrumpft, „verkäst", also tuberculisirt sind, daran trägt sicherlich keiner der Experimentatoren Schuld; der Grund davon lag nur in dem, jeweilig zum Experimente benützten Organismus. Dass diese Metamorphose besonders gerne bei Kaninchen und Meerschweinchen eintritt, ist eine längst bekannte Thatsache.

Ich verzichte darauf, aus der eben begründeten Anschauung des Tuberkels Anhaltspunkte für die Therapie zu gewinnen. Denn in der Tuberkelfrage ist es unbestreitbar *Virchow*'s grösstes Verdienst, die Aufgaben der Therapie scharf präcisirt zu haben. Sie lauten nach ihm:

„Beseitigung der Prädisposition und Vermeidung aller schädlichen Reize".

Ich habe meinen 1874 gemachten Behauptungen nur wenig hinzuzufügen. Seit jener Zeit habe ich eine grosse Zahl verschiedener, von Tuberculose befallener Organe mit dem Mikroskop untersucht, und an meinen früheren Ansichten nichts zu ändern. Mehr als das, wurde ich mit den anatomischen, für die Tuberculose charakteristischen Eigenthümlichkeiten vertraut, welche nicht nur an den einzelnen Eiterkörperchen, sondern vermöge eines bestimmten Aussehens der farblosen Blutkörperchen auch in jedem frischen Tropfen Blutes nachgewiesen werden können. (S. Seite 61.)

Das Charakteristische ist der Mangel an lebender Materie, und aus diesem Mangel lassen sich alle, an scrophulösen und tuberculösen Individuen auftretenden Erscheinungen ungezwungen erklären. Dieser Mangel schliesst ein, dass solche Personen sehr leicht von Entzündungen im Allgemeinen, insbesondere aber von „katarrhalischer" Entzündung der Schleimhäute befallen werden. Derselbe erklärt auch den Mangel an Fähigkeit, die durch entzündliche Neubildung von Markelementen zerstörten Blutgefässe wieder herzustellen. Indem die Blutgefässe zuerst solide, massige Stränge von Bioplasson sind, welche in späteren Stadien der Entwicklung ausgehöhlt werden, und tuberculöse Individuen nur wenig lebende Materie haben, fällt die Neubildung von Blutgefässen in gewissen entzündeten Bezirken aus, und durch diese Thatsache können wir das als Tuberculose bezeichnete Räthsel leicht begreifen. Dyskrasie, Diathese, Disposition und dergleichen Ausdrücke, welche die medicinische Literatur erfüllen, und medicinische Weisheit darstellen, sollen über Bord geworfen werden. Denn wir haben nun an deren Stelle positives Wissen, etwas, was Jedermann sehen und begreifen kann; wir haben an Stelle der früheren confusen Ideen, wie sie durch eine vage und phantasievolle Nomenclatur zum Ausdruck kamen, festgestellte Thatsachen.

Die Scrophulose und Tuberculose sind constitutionelle Krankheiten. Der Mangel an lebender Materie erzeugt diese und viele andere, verwandte Krankheiten, wie z. B. Caries der Knochen, Lupus u. s. w. Unglücklicher Weise habe ich nicht gelernt, die Constitution einer Person zu verbessern, deren lebende Materie zu vermehren. Könnten wir das, so wären wir auch im Stande, das durch diese constitutionellen Krankheiten erzeugte Elend, welches fortwährend Tausende von Opfern hinwegrafft, für immer zu beseitigen. Generationen werden einer unvernünftigen Lebensweise, einer unverantwortlichen Vergeudung der lebenden Materie durch Excesse aller Art geopfert.

Was nun die neueren Forschungen auf diesem Gebiete anlangt, will ich nur auf moderne Anschauungen Rücksicht nehmen, welche entschieden einen parasitären Ursprung der Tuberculose begünstigen. Man sagt, diese sei eine contagiöse, eine ansteckende Krankheit, abhängig von der Anwesenheit eines übertragbaren Parasiten. Der Eine behauptet, dass zur Aufnahme des Parasiten eine gewisse Disposition nothwendig sei; der Andere, dass Tuberculose durch ein von einer tuberculösen Mutter benütztes Schnupftuch auf deren Kind übertragen werde; der Dritte, dass Jeder von uns tuberculös sei, nur manifestirt sich die Krankheit nicht in Jedermann u. s. w. Die Lehre von der Tuberculose ist ein wahrer Hexenkessel, worin sinnwidrige Theorien ausgebraut werden.

In neuester Zeit hat die Parasiten-Theorie der Tuberculose durch die schöne Entdeckung des Bacillus von *Koch* eine bestimmtere Form angenommen. Der Bacillus ist in den Producten der Krankheit, die wir als Tuberculose bezeichnen, vorhanden; ja so sicher vorhanden, dass man anfängt, denselben als pathognomonisch, als ausschliesslich charakteristisch für diese Krankheit zu betrachten. Folgt aber daraus, dass der Bacillus auch der die Krankheit erzeugende specifische Träger sei? Mit den Impfversuchen geht es hier, wie mit allen anderen: manche Thiere werden leicht, andere schwer, wieder andere gar nicht inficirt. Bedenken wir, dass niedere Organismen, Micrococcen und Bacterien im frischen Eiter mancher Kaninchen, ja selbst im Eiter osteomyelitischer Abscesse von Menschen vorkommen, dann wird der Schluss berechtigt sein, dass im Thierkörper Keime solcher Organismen vorkommen, welche auf günstigem Boden zur Entwicklung gelangen. Augenscheinlich entwickeln sich die *Koch*'schen Bacillen in käsigen Herden, ohne die Tuberculose selbst zu erzeugen.

Eine einfache Wunde ist genügend, um ein Kaninchen, ein Meerschweinchen, einen Hund u. s. w. tuberculös zu machen, wenn diese Thiere im Keller, in Käfigen gehalten, und dürftig gefüttert werden. Unter diesen Verhältnissen kann selbst ein Löwe an Tuberculose sterben. Keines dieser Thiere wird aber je tuberculös, selbst nicht nach Infection mit beliebigen Stoffen — unter die Haut gebrachte Guttaperchastücke, in das Blut gespritzte Anilinkörnchen etc., sind in dieser Beziehung von gleichem Werthe mit dem Auswurf tuberculöser Menschen — wenn man dieselben in Freiheit lässt, mit genügendem Futter versieht, und ihnen gestattet in einem, ihrer Organisation zukommenden Klima zu leben.

XIII.

GESCHWÜLSTE [1].

Definition. Geschwülste sind krankhafte Auswüchse der lebenden Gewebe. Eine genaue Begriffsbestimmung ist unmöglich und *Virchow*[2]) selbst sagt: „Wollte man auch Jemand auf das Blut pressen, dass er sagen sollte, was Geschwülste eigentlich seien, so glaube ich nicht, dass man irgend einen lebenden Menschen finden würde, der in der Lage wäre, dies sagen zu können". Dieser Forscher dehnt die Grenzen der Geschwulstbildungen in solchem Masse aus, dass er von „Extravasations- und Retentions-Geschwülsten" spricht, nämlich Geschwülsten, welche aus der Ansammlung extravasirten Blutes, oder eines Exsudates, oder physiologischer Secrete hervorgingen. Ueberdies handelt er über „Granulations-Geschwülste", welche nach der jetzigen Anschauung ganz und gar als Entzündungsproducte zu betrachten sind. — Wir wollen den Begriff einer Geschwulst nur auf jene Bildungen einschränken, welche von manchen Pathologen als „Neoplasmen" oder „Pseudoplasmen" bezeichnet, ohne ausgeprägte Entzündungserscheinungen entstehen und ohne typisches Ende verlaufen; während der Entzündungsprocess mit der Bildung einer Narbe vollendet ist. Die beste Definition ist unstreitig jene von *A. Lücke*: Geschwulst ist eine Gewebsneubildung ohne physiologischen Abschluss.

Ursprung. Sämmtliche Geschwülste gehen aus indifferenten oder medullaren Elementen hervor, in nahezu derselben Weise, wie physiologische Gewebe. Kein Gewebe kann sich vergrössern, oder in ein anderes übergehen, ohne durch das Zwischenstadium des Markgewebes hindurchzugehen, und keine Geschwulst entsteht aus einem normalen Gewebe,

[1]) In diesem Kapitel wird die Oncologie nur in Umrissen abgehandelt. Seit der Etablirung meines Laboratoriums in New-York, 8 Jahre zurück, haben mich viele Aerzte mit Präparaten von Geschwülsten in der liebenswürdigsten Weise versorgt. Ich sage ihnen Allen Dank, möchte aber besonders Dr. *H. B. Sands* nennen, der mir nicht nur reichlich Material zukommen liess, sondern auch mein Laboratorium in jeder möglichen Weise förderte und unterstützte.

[2]) „Die krankhaften Geschwülste". Berlin 1863—1867. Die erschöpfendste, aber unglücklicher Weise nicht vollendete Abhandlung über die Geschwülste.

ohne dasselbe Zwischenstadium. *Virchow* stellte auf, dass die Neubildung eines Gewebes, die Hyperplasie entweder homolog sei — homäoplastisch nach *Lobstein*; oder heterolog — heteroplastisch nach *Lobstein*. Das Erstere bedeutet eine Neubildung identisch mit, oder zum mindesten ähnlich dem Muttergewebe; das Letztere eine vom Typus des Muttergewebes verschiedene Neubildung. Diese Vorstellung lässt sich kaum durchführen, indem zuerst jede Neubildung heterolog ist, nämlich medullares Gewebe.

Der Grund, warum ein Gewebe bisweilen eine Geschwulst erzeugt, ist nicht bekannt; derselbe scheint in manchen Fällen eine lang andauernde Reizung oder eine Verletzung zu sein. In vielen Fällen jedoch lässt sich eine solche Ursache nicht nachweisen; ebensowenig können wir erklären, warum die der Reizung folgende Reaction in manchen Individuen eine acute oder chronische Entzündung, in anderen hingegen die Bildung einer Geschwulst ist.

Die Geschwülste bestehen aus Geweben, welche, so lange sie mit dem lebenden Organismus in Verbindung stehen, selbst leben, das heisst, von einem zarten Netz lebender Materie durchzogen sind, ebenso, wie physiologische Gewebe. Der Typus einer Geschwulst ist in der Regel jener eines physiologischen Gewebes, oder in anderen Worten: Es gibt kein Geschwulstgewebe wesentlich verschieden von normalen Geweben. Ein Unterschied besteht jedoch in vielen Fällen darin, dass das Geschwulstgewebe in einem embryonalen oder medullaren Zustand bleibt, ohne in einen höher entwickelten Gewebstypus überzugehen, z. B. in Myelom; oder die Combination der Gewebe ist von jener verschieden, die wir als physiologischen Typus kennen, z. B. im Carcinom.

Es ist gar nicht schwer, die Bildung einer Geschwulst durch Ausdrücke, wie „allgemeine Diathese“ oder „allgemeine oder locale Disposition“ zu erklären. Hat aber eine solche Annahme irgend etwas Befriedigendes? Ist es nicht besser, ehrlich einzugestehen, dass wir die wirkliche Aetiologie eines Tumors nicht kennen?

Ein scheinbarer Fortschritt wurde von *Thiersch* (1865) und *Waldeyer* (1868) gemacht, die die Behauptung aufstellten, dass die Krebs-Epithelien stets von echten präexistirenden Epithelien hervorgehen, und demnach Krebs nur in solchen Geweben auftreten könne, welche als Abkömmlinge des oberen und unteren Keimblattes, im physiologischen Zustande zum Theile wenigstens von Epithelien aufgebaut werden. Diese Behauptungen wurden später sowohl durch klinische, wie mikroskopische Beobachtung widerlegt.

Eine einmal gebildete Geschwulst kann allmälig die Nachbarschaft in die eigene Masse einbeziehen, und auf Kosten des umgebenden Gewebes wachsen; man bezeichnet sie dann als eine bösartige Geschwulst. Wir wissen gar nicht, worin diese Befähigung zur Ansteckung beruht. Bösartige Geschwülste haben die Eigenschaft ihres Gleichen in inneren Organen, zumal in den Lungen und der Leber zu erzeugen, obgleich ihr ursprünglicher Sitz von diesen Organen häufig weit ent-

fernt war. Man stellt sich vor, dass Theilchen dieser Geschwulst als Emboli in das Gefässsystem dieser Organe verschleppt, und daselbst vermöge der Enge der Capillaren fixirt werden, an Umfang zunehmen, und das Gewebe, in welches sie geriethen, zu Geschwulstgewebe umwandeln. *Cohnheim* und *Maas*[1]) haben Versuche angestellt, um die Gegenwart von Embolismus zu beweisen, indem sie aus dem Periost eines Hundes herausgeschnittene, frische Gewebsstücke in die Jugular-Vene desselben Thieres einbrachten. Zwischen dem 10. und 16. Tage nach dem Experiment fanden sie die Periostst ücke in den Lungen embolirt, mit allen charakteristischen Anzeichen einer Neubildung von Knochengewebe. In Thieren, welche nach dem 20. Tage getödtet wurden, fanden sie die Periostst ücke verschrumpft und keine Spur von Knochenbildung oder von Entzündung in der Nachbarschaft. Daraus folgerten die genannten Beobachter, dass ihre Versuche die Möglichkeit der Proliferation von Krebs-Emboli beweisen, und weil sie mit den Periost-Fragmenten keinen Erfolg hatten, würde daraus ihrer Ansicht nach hervorgehen, dass Individuen mit generalisirten Geschwülsten die Fähigkeit, unnützes Material aus dem Organismus zu entfernen, verloren haben.

S. Stricker[2]) analysirt diese Ergebnisse und gibt folgende Uebersicht: *a*) Frage: Sind Geschwulst-Emboli befähigt, zu Geschwülsten auszuwachsen? *b*) Versuch: Emboli der Beinhaut gingen zu Grunde. *c*) Folgerung: Emboli von Geschwülsten gehen demnach nicht zu Grunde.

Wiederholt sind Versuche, Hunde zu inficiren, angestellt worden, indem man auf dieselben Theilchen eben exstirpirter bösartiger Geschwülste vom Menschen entweder durch Impfung oder durch Einspritzung in das Gefäss-System übertrug. *C. O. Weber, B. v. Langenbeck* u. A. haben über positive Ergebnisse berichtet. Da aber dieser im Vergleiche mit negativen anderer Experimentatoren so wenige sind, und man überdies weiss, dass Hunde nicht selten von bösartigen Geschwülsten befallen werden, müssen wir mit Schlüssen aus solchen Experimenten äusserst vorsichtig sein.

Zusammensetzung und Localisation. Im Aufbau der Geschwülste betheiligt sich jedesmal mehr oder weniger Bindegewebe, als Träger der Blutgefässe. Der Charakter einer Geschwulst hängt wesentlich ab von der Menge des vorhandenen Bindegewebes, dessen Entwicklungsstadium, und dessen Combination mit anderen Gewebsarten, wie Muskeln, Nerven und Epithelien. Es gibt eine Classe von Geschwülsten, welche ganz aus Bindegewebe und dessen Derivaten aufgebaut sind und deshalb einen einfachen Typus aufweisen; *Virchow* nannte sie die einfachen, histioiden Geschwülste. Eine andere Classe zeigt Combinationen mehrerer Gewebe, demnach bis zu einem gewissen Grade eine Nachahmung des Baues gewisser Organe, und *Virchow* schlug zu deren Bezeichnung den Namen organoide Geschwülste vor. In einer dritten Art von Geschwülsten sind Structuren verschiedener Organe unvollständig dargestellt, und *Virchow* bezeichnete diese als teratoide Geschwülste. Schliesslich können sogar mehrere Typen von Geschwülsten vereint auf-

[1]) *Virchow*'s Archiv. Bd. LXX.

[2]) „Vorlesungen über allg. und experim. Pathologie". Wien. 1878.

treten, wofür *Virchow* den Namen Combinations-Geschwülste wählte.

Geschwülste können localisirt sein, das heisst auf die Bildung eines einzigen Exemplars beschränkt sein; oder es mögen in einem Individuum mehrere, selbst eine Anzahl von Geschwülsten auftreten. Im letzteren Falle können wieder sämmtliche Geschwülste von einem und demselben Gewebssystem ausgehen; oder eine ursprünglich solitäre Geschwulst kann durch einen als Infection bezeichneten Vorgang vervielfältigt werden. Die Infection mit Bildung multipler Geschwülste kann wieder eine örtliche sein, wenn die Geschwülste nahe beisammen stehen; oder eine allgemeine, wenn die Vervielfältigung am Wege der Infection verschiedener, gewöhnlich innerer Organe zu Stande kommt, weit entfernt vom ursprünglichen Sitz der Krankheit. Bei Myelom wird die Infection primär in der Regel durch die Blutgefässe vermittelt; beim Krebs hingegen durch die Lymphgefässe.

Gutartigkeit und Bösartigkeit. Seit einer Reihe von Jahren hat man sich gewöhnt, die Geschwülste ihren klinischen Eigenthümlichkeiten entsprechend in gutartige und bösartige einzutheilen, und die Unterscheidung beruht auf der Natur der Geschwülste ebenso, wie deren klinischem Verlauf. Niemand wird bezweifeln, dass eine Geschwulst als solche niemals vollkommen gutartig sein kann, indem sie stets einen krankhaften Zustand darstellt, und selbst jene von sogenanntem gutartigen Charakter durch Druck und Zerrung, Atrophie und Functionsstörung der Organe lästige, selbst schwere und tödtliche Resultate bedingen können. Es ist aber von grosser Wichtigkeit, die klinische Nomenclatur aufrecht zu erhalten, umsomehr, als die pathologischen und mikroskopischen Eigenthümlichkeiten mit der klinischen Beobachtung in vollem Einklang stehen.

Als gutartig bezeichnet man jene Geschwülste, welche in den meisten Fällen einzeln sind; wenn aber multipel, in einem und demselben Gewebssystem auftreten, z. B. viele Chondrome im Knochensystem, viele Lipome im Unterhautgewebe, viele Fibrome in der Haut. Sie bleiben während ihres ganzen Verlaufes local, nicht infectiös, und schaden nur durch Entstellung, Verschwärung, Druck und Zerrung. Derlei Geschwülste sind entweder aus einfachen Geweben aufgebaut, oder ahmen den Bau normaler Organe nach.

Als bösartig bezeichnet man diejenigen Geschwülste, welche obzwar anfänglich einzeln auftretend, in der Folge durch locale Infection oder durch „Metastasirung", nämlich Verschleppung in andere Organe, multipel werden, weshalb man sie auch infectiöse Geschwülste nennt. Früher oder später, aber unvermeidlich führen sie zu allgemeinen Störungen, zur Verschlechterung der allgemeinen Constitution, und zum tödtlichen

Ende entweder durch Erschöpfung und Blutung, oder Verhinderung der Function lebenswichtiger, innerer Organe, wie der Lungen, der Leber, der Nieren u. s. w.

Zweifelhafte Geschwülste sind jene, welche bei ihrem Auftreten einen gutartigen Typus aufweisen, aber entweder freiwillig, oder in Folge unzweckmässiger, oder unvollkommener chirurgischer Behandlung allmälig die Eigenschaften bösartiger Geschwülste annehmen; oder anfänglich nur von einem mässigen Grad von Bösartigkeit, nach und nach infectiös werden, und sich sowohl local, wie in inneren Organen vervielfältigen.

Der eigenthümliche Schwund des Körpers, das Schlechtwerden der Constitution, die sogenannte „Dyskrasie“ oder „Kachexie“, welche von früheren Chirurgen als die primäre Ursache des Auftretens bösartiger Geschwülste betrachtet wurden, sieht man heutigen Tages als Folgezustände, als secundäre Vorgänge an. Früher war der Krebs das Resultat einer gewissen Dyskrasie; gegenwärtig sind die Chirurgen überzeugt, dass derartige Geschwülste das Resultat einer localen oder allgemeinen Disposition seien. Keiner dieser Ausdrücke hat irgend einen Sinn, und keiner erklärt uns etwas.

a) Klinische und pathologische Eigenschaften. Die klinischen Unterschiede zwischen gut- und bösartigen Geschwülsten sind nicht in jedem einzelnen Falle deutlich ausgeprägt, wir besitzen jedoch Anhaltspunkte, dio uns in den meisten Fällen befähigen, zum mindesten den Grad der Bösartigkeit festzustellen.

Schmerz ist in gutartigen Geschwülsten eine Ausnahme; gewöhnlich durch Druck und Zerrung, oder eine vorübergehende Entzündung hervorgerufen und nicht lange andauernd. Fibrome und cavernöse Angiome sind bisweilen schmerzhaft; Neurome als Regel in hohem Grade. Bösartige Geschwülste hingegon sind von allem Anfang an schmerzhaft, oder werden es im weiteren Verlaufe, und je grösser die Schmerzhaftigkeit, desto hochgradiger ist in der Regel auch die Bösartigkeit. Insbesondere sind jene bösartigen Geschwülste überaus schmerzhaft, die in reichlich mit Nerven versehenen Localitäten wachsen, z. B. in der Augenhöhle, in der Gegend der Parotis, der Zunge u. s. w.

Die Begrenzung gutartiger Geschwülste ist in den meisten Fällen sowohl für den Gesichts- wie Tastsinn eine scharfe, und häufig besteht ein gewisser Grad von Beweglichkeit, vermöge der Anwesenheit einer einhüllenden Kapsel. Bösartige Geschwülste treten gewöhnlich als Infiltrate auf, ohne durch bestimmte Grenzen von den umgebenden Geweben abgegrenzt zu sein. Ausnahmsweise kann übrigens selbst eine bösartige Geschwulst scharfe Grenzen besitzen.

Das Wachsthum ist bei gutartigen Geschwülsten in der Regel beträchtlich langsamer, als bei bösartigen. Ein Fibrom braucht viele

Jahre, um die Grösse einer Mannsfaust zu erreichen; während bösartige Geschwülste dieselbe Grösse häufig in wenigen Monaten, oder Jahren annehmen. Der Scirrhus, oder harte Krebs bildet eine Ausnahme; derselbe tritt häufig mit anscheinender Verminderung des Umfanges des befallenen Organes, z. B. der weiblichen Brust auf, und zeigt in einer Reihe von Jahren nur ein beschränktes Wachsthum; während andererseits manche gutartige Geschwülste (z. B. das sogenannte Cystosarcom, oder Myxoadenom der weiblichen Brustdrüse) sich auffallend rasch vergrössern können.

Die allgemeine Decke bleibt bei gutartigen Geschwülsten in der Regel beweglich und faltbar, selbst nachdem der Tumor eine beträchtliche Grösse erreicht hat. Nur, wenn wiederholte Entzündungen durch Druck eingeleitet wurden, tritt Bewegungslosigkeit der Haut ein. Bösartige Geschwülste, selbst wenn sie unterhalb der Haut entstanden, ergreifen diese sehr bald, und machen sie unbeweglich, häufig bevor noch eine nennenswerthe Ausdehnung stattfand. Ausnahmen von dieser Regel kommen vor, wenn zwischen der Geschwulst und der Haut ein aponeurotisches oder seröses Lager liegt.

Die Zahl. Gutartige Geschwülste sind häufig vereinzelt; zuweilen aber erscheinen sie in grosser Zahl, so z. B. Fibrome, Chondrome, Lipome, Papillome — indem sie stets von einem und demselben Muttergewebe ausgehen. Bösartige Geschwülste vermehren sich gewöhnlich sehr bald, entweder in ihrer unmittelbaren Nachbarschaft, oder als secundärer Process in verschiedenen Oertlichkeiten, oder verschiedenen Systemen und Organen des Körpers. Ausnahmsweise bleibt ein sehr umfangreicher, und rasch wachsender Krebs vereinzelt; desgleichen als Regel der flache Krebs (Epithelioma, Ulcus rodens) des Gesichtes.

Verschwärung. Gutartige Geschwülste verschwären nur in Folge localer Reizung durch Reiben der Kleidung, Druck, deren eigenes Gewicht etc. Gefässreiche Tumoren (Angiome) brechen gelegentlich spontan auf und erzeugen Geschwüre. Bösartige Geschwülste (Myelom) hingegen verschwären häufig, der Krebs jedesmal, nachdem derselbe einen gewissen, gewöhnlich beschränkten Umfang erreicht hat, und an der Oberfläche des Körpers, oder in einer Höhle sitzt, welche mit der Oberfläche in unmittelbarer Verbindung steht. In den Organen der grossen Körperhöhlen kommt ein theilweiser Zerfall und eine Erweichung bösartiger Geschwülste vor, als ein der Verschwärung verwandter Vorgang.

Die verschwärende Oberfläche ist bei gutartigen Geschwülsten glatt, oder mit Granulationen bedeckt, und entleert guten, gesunden Eiter; dieselbe Eigenthümlichkeit weisen auch die Geschwüre des Myeloms auf, wo sie überhaupt vorkommen. Nachdem aber ein Carcinom aufgebrochen ist, entsteht ein unregelmässig vertieftes, häufig kraterförmiges

Geschwür, mit einem unebenen, wie ausgenagten Grunde, ohne gleichmässige Granulation, mit zackigen, scharf abgeschnittenen Rändern, und die Absonderung besteht aus spärlichem, dünnem, häufig jauchigem, übelriechendem Eiter. Die Gewebe sind in der Umgebung eines Krebsgeschwürs stets hart, von nahezu knorpeliger Consistenz, was eine der allerwichtigsten, diagnostischen Eigenschaften darstellt.

Nach erfolgter Geschwürsbildung können gutartige Geschwülste etwas anschwellen, ohne übrigens Zeichen eines rascheren Wachsthums aufzuweisen, ausser sie ändern sich zu einem bösartigen Typus. Dasselbe erfolgt nach Anwendung von Breiumschlägen, Reizung mit localen Arzneimitteln, oder nach Verletzungen zufolge einer irrthümlichen Diagnose, mit Trocar oder Lanzette. Die Wucherung ulcerirender, bösartiger Geschwülste erfolgt in Gestalt unregelmässiger Vegetationen, welche gegen den Punkt des geringsten Widerstandes, demnach bei Geschwülsten an der Oberfläche des Körpers nach aussen vordringen. Nur der flache Krebs (Ulcus rodens) greift von der Oberfläche in die Tiefe des befallenen Gewebes, ohne Vegetationen zu erzeugen.

Die Lymphganglien im Bereiche gutartiger Geschwülste schwellen nur dann an, wenn sie Sitz von Entzündung werden, was man als consensuelle, als sympathische Schwellung bezeichnet hat; eine ähnliche Vergrösserung der Lymphganglien kann auch in den frühesten Entwicklungsstadien des Myeloms und Krebses vorkommen. Nach Entfernung der Geschwulst kehren die Lymphganglien unter diesen Verhältnissen wieder zur Norm zurück. Eine wirkliche Infiltration des Lymphganglion mit dessen Umwandlung zum Gewebe der Geschwulst, ist bei Myelom eine Ausnahme; beim Krebs hingegen die Regel. Schmerz und Fixirung des vergrösserten Lymphknotens sind die klinischen Zeichen einer Invasion durch die krankhafte Neubildung. Dies geschieht um so gewisser, wenn an der ursprünglichen Geschwulst ein Geschwür aufgetreten ist.

Rückfall nach Entfernung ist bei gutartigen Geschwülsten Ausnahme, obgleich ein solcher bei manchen Fibromen der Haut erfolgt, selbst nachdem alle krankhaften Antheile aus den umgebenden Geweben sorgfältig entfernt wurden. Ein örtlicher Rückfall hingegen ist die Regel bei bösartigen Geschwülsten, Myelom und Krebs, und derselbe findet gewöhnlich innerhalb der ersten 2 Jahre nach erfolgter Exstirpation statt. Die zweite Geschwulst kann entweder local erscheinen, nämlich in der nach der Operation zurückgebliebenen Narbe, oder in deren Umgebung; woraus man schliessen darf, dass entweder „Keime“ der Krankheit zurückgelassen wurden, oder zur Zeit der Operation die Infection an entfernten Punkten, der klinischen Beobachtung nicht wahrnehmbar, schon stattgefunden hatte. Jede recidivirende Geschwulst nimmt als

Regel einen bösartigeren Typus an, als jener der vorausgegangenen war. Ein Rückfall in inneren Organen nach erfolgter Exstirpation gilt als Beweis, dass zur Zeit der Operation die Gewebe dieser Organe schon von der Krankheit befallen waren.

Eine Vervielfältigung gutartiger Geschwülste in inneren Organen ist eine grosse Seltenheit, und was man früher als Vervielfältigung von Chondromen betrachtet hat, lässt auch andere Deutungen zu. Eine Vervielfältigung bösartiger Geschwülste, sowohl des Myeloms, wie des Knochens, kommt ungemein häufig vor. Wahrscheinlich ist dies auf Verschleppung von Gewebstheilchen der Geschwulst begründet, entweder direct durch das Blutgefässsystem (bei Myelom), oder zuerst von den Lymphgefässen, hinterher von den Blutgefässen aus (bei Krebs). Die Gewebstheilchen erzeugen, wie man sich vorstellt, Embolismen an Stellen, wo sich die zahlreichsten und engsten Capillargefässe befinden, nämlich in den Lungen und in der Leber. Ein genügender Beweis der Anwesenheit solcher Emboli wurde bisher freilich nicht beigebracht; ebensowenig können wir begreifen, warum die verschleppten und embolirten Theilchen die umgebenden Gewebe inficiren, und diese zu ihres Gleichen umwandeln. Solche secundäre Geschwülste sind zuweilen in enormer Menge vorhanden, und gewöhnlich vom Bau der primären Geschwulst. Nicht selten geschieht es übrigens, dass secundäre Geschwülste beim Krebs auch nicht die Spur der charakteristischen epithelialen Structur, sondern jene eines Myeloms aufweisen.

b) Histologische Eigenschaften. Die Untersuchung einer Geschwulst mit dem Mikroskop ist von der grössten Wichtigkeit, indem in vielen Fällen nur diese eine richtige Diagnose der Natur der Geschwulst gestattet.

1879[1]) habe ich hierüber die folgenden Aussagen gemacht:

„Ich stimme mit *Prof. Lücke* in Strassburg ganz in der Ansicht überein, dass jeder praktische Arzt mit dem feineren Bau der Geschwülste vertraut sein sollte. Eine solche Kenntniss würde ihn befähigen, richtigere Diagnosen und Prognosen zu stellen, als dies gegenwärtig durchschnittlich der Fall ist. Sehr häufig können wir über die Zukunft des Kranken nur durch mikroskopische Untersuchung der Geschwülste entscheiden, entweder nach erfolgter Exstirpation, oder vor derselben, wenn kleine Theile einer Geschwulst zu diagnostischen Zwecken ausgeschnitten werden".

„Wir wissen, dass eine Reihe von Geschwülsten existirt — die gutartigen — welche das Wohlbefinden des Befallenen in der Regel nicht ernstlich gefährden. Derlei Geschwülste sind entweder Bildungen

[1]) „The Aid which Medical Diagnosis receives from Recent Discoveries in Microscopy". *Archives of Medicine.* Vol. I. Febr. 1879.

des Bindegewebes mit völlig entwickelter Grundsubstanz in ihren 4 Abarten, nämlich der myxomatösen, fibrösen, knorpeligen oder knöchernen, die Myxome, Fibrome, Chondrome und Osteome. Oder sie bestehen aus Nachbildungen völlig entwickelter, aus dem mittleren Keimblatt als Embryo hervorgegangener Gewebe, wie: Angiome, Lipome, Neurome und Myome. Oder endlich können sie Combinationen von Binde- mit epithelialem Gewebe darstellen, wie die Papillome und Adenome".

„Eine andere Reihe von Geschwülsten hingegen — als bösartig bezeichnet — übt einen verschlechternden Einfluss auf die Constitution des Kranken aus. Sie wachsen rasch, sind schmerzhaft, zur Verschwärung geneigt, kehren nach der Exstirpation häufig zurück, und erzeugen secundäre Geschwülste in inneren Organen. Wegen genauer Differenzirung dieser Geschwülste sind wir *R. Virchow* zu grossem Danke verpflichtet. Er hat zuerst die Thatsache nachgewiesen, dass manche dieser Geschwülste Bildungen des Bindegewebes in dessen unentwickeltem, embryonalen oder medullaren Zustande sind, zu deren Bezeichnung er den allerdings wenig entsprechenden Namen „Sarcome" wählte; während andere Combinationen von epithelialem und Bindegewebe darstellen, die sogenannten Krebsformen. Eine dritte Art von Geschwülsten zeigt Zwischenstadien zwischen den beiden Erstgenannten, und sie stellen dasjenige dar, was man in populärer Weise als „verdächtige oder zweifelhafte Geschwulst" bezeichnet, wie die Myxo-, Fibro-, Chondro-, Osteo-Sarcome u. s. w. Diese schwächen die Constitution des Kranken bei ihrem ersten Auftreten nicht, werden aber allmälig, oder nach wiederholter Entfernung, oder vielmehr Versuchen der Exstirpation, ganz entschieden bösartig".

„Das Studium der feinen Anatomie der Geschwülste ist in seinem heutigen Zustande noch weit von der Vollkommenheit entfernt. Dennoch, sollte Jemand die Frage aufwerfen, ob die Mikroskopie so weit vorgeschritten ist, um eine bestimmte Aufklärung über die gutartige, verdächtige, oder bösartige Natur einer gegebenen Geschwulst zu gestatten, dann wird die Antwort ohne Zweifel ein lautes Ja sein".

„Betreffend die Natur einer Geschwulst gibt es nur wenige massgebende und entscheidende Punkte. Je mehr Grundsubstanz einer der oben erwähnten Arten vorhanden, je geringer demnach die Menge der freien Bioplassonkörper ist, desto sicherer ist auch die Geschwulst von gutartiger Natur. Umgekehrt, je geringer die Menge von Grundsubstanz, je grösser die relative Zahl der Bioplassonkörper, desto sicherer gehört die Geschwulst einem bösartigen Typus an. Die allerschlimmsten Geschwülste (Glio-Sarcom, Rundzellen-Sarcom und Medullarkrebs) zeigen nur eine unbedeutende Menge von fibrösem Bindegewebe. Das angeführte

Unterscheidungsmerkmal gilt nämlich nicht nur für Sarcome, sondern auch für Carcinome. Je mehr in letzteren das Bindegewebe im Vergleich mit den Epithelbildungen vorherrscht, desto weniger bösartig ist der Verlauf, desto mehr sind wir berechtigt, den Krebs einen „Scirrhus" zu nennen; während in den rasch wachsenden und bald tödtlich verlaufenden Medullarkrebsen das Blutgefässe führende Gerüst sehr spärlich ist und die Epithelien schlecht entwickelt erscheinen — nämlich in ihrem medullaren oder embryonalen Zustande verharren".

„Combinationen von völlig entwickelter Grundsubstanz mit theilweiser Beibehaltung des embryonalen Charakters sind keineswegs selten; sie bedingen, was man als die verdächtige Natur der Geschwulst bezeichnet. Diese Geschwülste gestatten eine Prognose auf Rückfall nach der Exstirpation, oder auf allmälige Verschlimmerung, zu einer Zeit, wo der Chirurg, vom makroskopischen Aussehen, noch keine Ahnung der drohenden Gefahr haben kann. Der Entzündungsprocess kann selbst bei gutartigen Geschwülsten in Ausnahmsfällen den Mikroskopiker irreleiten, und dann wird es nur durch genaue Durchforschung verschiedener Abschnitte der Geschwulst möglich, über deren Natur eine richtige Vorstellung zu gewinnen. Die Anwesenheit entzündlicher Elemente innerhalb des Bindegewebsgerüstes eines Carcinoms ist als entscheidend für dessen schlimmen Charakter bekannt, und der Umstand, dass man derlei Elementen häufig an der Oberfläche einer exstirpirten Krebsgeschwulst begegnet, zeigt an, einerseits, dass ein Rückfall sehr bald eintreten wird; andererseits, dass diese Elemente bei der für Carcinome charakteristischen Bildung von Epithelien eine wichtige Rolle spielen".

Secundäre Veränderungen. Die Gewebe der Geschwülste sind denselben pathologischen Veränderungen unterworfen, welche wir in physiologischen Geweben beobachten. Solche Veränderungen benehmen bisweilen einer bösartigen Geschwulst ihre Bösartigkeit theilweise, oder ganz; ja sie können sogar gelegentlich zu einer Spontanheilung gutartiger oder bösartiger Geschwülste führen.

Entzündung tritt entweder freiwillig auf, oder nach Reizung oder mechanischen Verletzungen. Der Entzündungsprocess ist hier in seinen Resultaten, nicht aber in seinem Aussehen von der stürmischen Gewebsneubildung bei bösartigen Geschwülsten verschieden. Derselbe führt zuweilen zur Bildung eines Abscesses in der Tiefe der Geschwulst und kann, wie in physiologischen Geweben, mit der Bildung einer Narbe abschliessen. Bisweilen wird dadurch Geschwürsbildung veranlasst, nämlich eine langsame Nekrose der oberflächlichen Schichten, oder Gangrän, mit theilweiser oder vollständiger Zerstörung der Geschwulst. Gangrän kann auch durch das Gewicht einer gestielten Geschwulst, durch Druck, Zerrung u. s. w. hervorgerufen werden.

Blutung erfolgt am häufigsten in jenen Geschwülsten, welche reichlich mit Blutgefässen versehen, oder deren Blutgefässe erweitert sind. Sie kann Anlass zur Bildung abgekapselter Extravasate in der Mitte der Geschwulst geben, sogenannten Blutcysten, von deren Wänden wieder eine Neubildung des Geschwulstgewebes ausgehen mag. Hämorrhagien erzeugen häufig eine Pigmentirung von Geschwülsten; bisweilen führen dieselben nach völliger Zerstörung des Gewebes zu Gangrän, und man hat auf diesem Wege sogar eine Spontanheilung beobachtet.

Fettentartung trifft man häufig, zumal in bösartigen Geschwülsten und wenn grössere Strecken davon befallen werden, entsteht das von den älteren Pathologen als „Reticulum" bezeichnete Bild. Fettentartung betrifft selten die gesammte Geschwulst; ist dies aber der Fall, dann kann eine Verkalkung und Verknöcherung des Gewebes eintreten, wodurch die Geschwulst unschädlich wird. Bisweilen beobachtet man auch käsige Metamorphose mit dem Auftreten einer gelbgrauen, brüchigen, halbtrockenen, verschrumpften Masse, wie im Tuberkel; dieser Vorgang bleibt in der Regel beschränkt, und hat auf das weitere Wachsthum der Geschwulst keinen Einfluss.

Schleim- und Colloid-Entartung sind häufige Vorkommnisse, insbesondere in Adenomen und Carcinomen, und führen zur Bildung von Cysten. Auf dieser Metamorphose beruht die Bildung des Colloid- und Cysten-Krebses und jene der Cysten im Allgemeinen; darüber werde ich später eingehend verhandeln. Auch Amyloid-Entartung kommt nicht selten vor, sowohl in Bindegewebs- wie Epithelbildungen. All diese Metamorphosen vermindern die Bösartigkeit der Geschwulst in ausgesprochener Weise.

Hyaline oder Hyaloid-Entartung führt zur Umwandlung der Gewebselemente zu einer durchscheinenden Masse, welche gegen Säuren und Alkalien überaus indifferent ist, und höchst selten vorkommt; sie befällt die Geschwulst in der Regel nur theilweise, und hat auf deren allgemeines Wachsthum keinen Einfluss. Die vergrösserten und concentrisch geschichteten Elemente der Geschwulst zeigen bisweilen eigenthümliche Knospen und gestielte Bildungen, die „Sprossen" von *Rokitansky* und „Physaliden" von *Virchow*. Wir sind noch weit davon, die genaue Natur dieser Vorgänge zu verstehen.

Verkalkung beobachtet man in fettigen Massen, wodurch diese zu einer trockenen, brüchigen, mörtelartigen Substanz werden; oder sie erzeugt eine Incrustation von Amyloid- oder Hyaloidkörperchen, wie z. B. im Psammom; oder befällt sämmtliche Epithelien eines Carcinoms gleichzeitig, wodurch die Geschwulst unschädlich wird. Grosse Bezirke von Bindegewebe können verkalken, zumal in Fibromen der Gebärmutter und der Beinhaut.

Verknöcherung, mit der Bildung von mehr oder weniger unregelmässigen Lamellensystemen, welche vollständig entwickelte Knochenkörperchen enthalten und centrale Markräume einschliessen, erfolgt nur in einer beschränkten Anzahl von Geschwülsten, nämlich Fibromen, Chondromen, Myelomen und im sogenannten Knochenkrebs. In den meisten Fällen stellt dieser Vorgang eine unvollständige Art der Heilung dar.

Eintheilung. Ueber 7 Jahre lang lehre ich in meinem Laboratorium ein System der Geschwülste, welches auch in meiner 1879 publicirten oben citirten Abhandlung in Umrissen angedeutet ist. Wenn wir berücksichtigen, dass eine genaue Begriffsbestimmung und Eintheilung zu den Unmöglichkeiten gehört, indem es unzählige Uebergänge von einer Geschwulstart zur anderen gibt, wird man meine Eintheilungsweise als die einfachste und befriedigendste finden, soweit meine eigene, auf die Untersuchung vieler Hunderte von Geschwülsten begründete Erfahrung eine solche Voraussetzung gestattet. Das System ist streng histologisch.

Entsprechend den vier Hauptarten von Grundsubstanz des Bindegewebes — der myxomatösen, fibrösen, chondrogenen und knöchernen — gruppire ich die vier typischen Formen von gutartigen Bindegewebsgeschwülsten, wie folgt:

1. Myxom;
2. Fibrom:
3. Chondrom;
4. Osteom.

Der embryonale oder medullare Zustand des Bindegewebes liefert den wohlbegründeten Typus bösartiger Geschwülste:

5. Myelom (Sarcom).

Eine Combination des Bindegewebes mit Fett, mit einer grossen Menge von Blutgefässen, mit Muskeln oder Nerven, liefert weitere 4 Arten gutartiger Geschwülste:

6. Lipom;
7. Angiom;
8. Myom;
9. Neurom.

Jede der 8 gutartigen Typen kann mit jenem des Myeloms combinirt sein, wobei dieselben folgende Namen tragen: Myxo-, Fibro-, Chondro-, Osteo-, Lipo-, Angio-, Myo- und Neuro-Myelom. Eine solche Combination beweist, dass die Geschwulst eine bösartige Tendenz besitzt.

Eine Combination des Bindegewebes mit epithelialem Gewebe liefert 2 Arten von gutartigen Geschwülsten, in welchen das Epithel entweder die äussere Bekleidung darstellt, oder drüsige Neubildungen erzeugt:

10. Papillom;
11. Adenom.

Die grosse Mehrzahl der Cysten müssen wir als secundäre Bildungen nach Adenom betrachten, und werden dieselben folgerichtig im Kapitel „Adenom" abhandeln. Das Adenom kann aus myxomatösem, oder fibrösem Bindegewebe aufgebaut sein: Myxo- und Fibro-Adenom; oder es kann Bindegewebe in einem medullaren Zustand aufweisen: Adeno-Myelom.

Eine Combination des Bindegewebes mit Epithelien ohne Drüsenbildung, jedoch mit dem Auftreten epithelialer Zapfen, Nester, Geflechte, oder mit Epithelien erfüllter, und von Bindegewebe umschlossener Alveolen, liefert den bösartigen Typus:

12. Carcinom.

Diese einfache Eintheilung und Nomenclatur gestattet selbstverständlich zahlreiche Unterabtheilungen und Combinationen. Jedoch müssen wir alle secundären Veränderungen von den primären Geschwulstformen, wie sie im obigen System aufgezählt sind, sorgfältig trennen.

1. Myxom. Schleimgeschwulst.

Myxom, oder Schleimgeschwulst ist eine weiche, gallertartige, halb durchscheinende Neubildung, entweder breit, oder gestielt aufsitzend, und aus myxomatösem Bindegewebe bestehend. Blutgefässe sind darin bisweilen reichlich, bisweilen spärlich vorhanden. Das Myxom kann sich mit anderen Bindegewebsarten combiniren, insbesondere häufig auch mit Drüsenneubildung.

Den verschiedenen Arten des myxomatösen Gewebes entsprechend (s. Seite 152), erscheint das Myxom in folgenden Formen:

a) Myxom von netzförmigem Bau. Dasselbe besteht aus einem zarten, fibrösen Reticulum, insbesondere an den Knotenpunkten mit kernartigen, oblongen Plastiden versehen. In den Maschenräumen des Netzes befindet sich eine gallertige, anscheinend homogene Grundsubstanz, welche nach Färbung mit Goldchlorid ein zartes Bioplassonnetz aufweist. In der Mitte je eines Raumes liegen ein einzelnes, oder doppelte oder mehrere Plastiden, von welchen einige vom Umfange eines nackten Kernes, andere um den Kern mit einer feinkörnigen Zone von Bioplasson versehen erscheinen. Sämmtliche Plastiden sind untereinander und mit dem in der Grundsubstanz eingebetteten Bioplasson mittelst zarter Fädchen verbunden. (S. Fig. 182.)

Diese Art des Myxoms ist zuweilen spärlich, zuweilen reichlich mit Blutgefässen versehen. Im letzteren Falle sind die Gefässe, obgleich ihrem Charakter nach Capillaren, sehr weit, und von grossen Endothelien gebildet, in deren Nähe das Reticulum stets enger und an Plastiden reicher erscheint, als im übrigen Gewebe. Diese Varietät ist häufig mit Drüsenneubildungen, sowohl der acinösen, wie der tubulösen Art combinirt,

und erzeugt die grösstentheils gestielten, sogenannten polypösen Geschwülste der Schleimhäute (s. Art. „Adenom“). Die Maschenräume des Netzwerkes sind mit Plastiden angefüllt entweder in rasch wachsenden, oder recidivirenden Geschwülsten, welche stufenweise den bösartigen Typus eines Myxomyeloms annehmen.

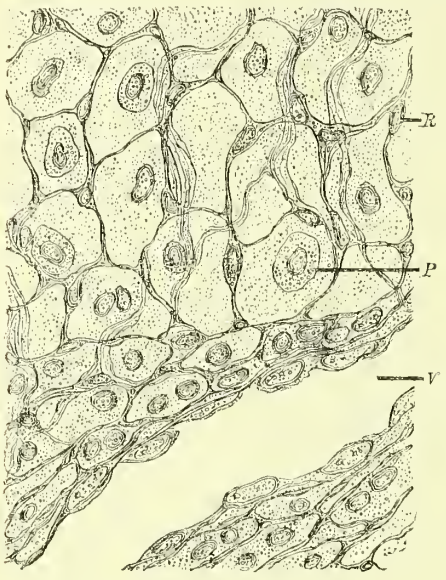

Fig. 182. Myxom. Rachenpolyp.

R zartes fibröses, mit Kernen an den Knotenpunkten versehenes Netzwerk, Räume einschliessend, welche eine gallertige Grundsubstanz und Plastiden *P* enthalten, entweder kernhaltig, oder vom Aussehen von Kernen; *V* Blutgefäss. Vergr. 600.

Myxome von netzförmigem Bau trifft man an der Haut in Gestalt flacher, breit aufsitzender, oder gestielter, glatter oder himbeerförmiger Geschwülste, oder diese sind gefaltet und gelappt und häufig ungemein reichlich mit Blutgefässen versehen. Im letzteren Falle bezeichnet man sie als Myxo-Angiome. Wenn das bedeckende Epithel reichlich mit Pigment versehen ist, entsteht die Pigment-Naevus genannte Geschwulst; derlei Bildungen sind entweder angeboren oder entstehen im jugendlichen und mittleren Lebensalter. Bisweilen ist das myxomatöse Gewebe an dieser Oertlichkeit reichlich mit Fett untermengt, wodurch das Myxo-Lipom zu Stande kommt.

An Schleimhäuten ist das Myxom gleichfalls häufig, gewöhnlich in Gestalt von gestielten, durchscheinenden Geschwülsten an der Mucosa der Nasen-, der Rachenhöhle, des Zahnfleisches, des Kehlkopfes, Mastdarmes und der Gebärmutter. Diese Myxome sind häufig mit Drüsenneubildung combinirt, und stellen dann die als Myxo-Adenom bezeichnete Art dar. Im äusseren Gehörgange und am Trommelfell haben sie bisweilen das Aussehen einfacher gefässreicher Granulationen, wie an durch Eiterung heilenden Wunden, und da sowohl Granulationen, wie Myxome in ihrem feinen Bau mit einander übereinstimmen, lässt sich in Bezug auf Aetiologie häufig nichts Positives sagen.

Das Myxom tritt nicht selten an Nerven auf, und viele der als „Neurome“ bezeichneten Geschwülste sind myxomatöse Neubildungen der Bindegewebsscheiden des Nerven. Myxomatöse Geschwülste kommen

ferner in der Parotis, der weiblichen Brust, den Ovarien und den Hoden vor, und in den letztgenannten Organen können sie mit drüsigen und Cystenbildungen combinirt sein. *Virchow* hat Myxome sogar im centralen Markraume von Röhrenknochen beobachtet. Ich habe ein Myxom als intra-oculare Geschwulst gesehen, mit Verschiebung der Linse nach hinten und einer mässigen Vergrösserung des Augapfels. Hier bestand die Hauptmasse der Geschwulst aus zart reticulirtem Myxomgewebe, während an den peripheren Abschnitten streckenweise medullare, spindelförmige Elemente auftraten, welche andere Beobachter zur irrigen Diagnose „Spindelzellen-Sarcom" verleitet hatten.

b) Myxom vom Bau des Nabelstranges. Diese Form wird von verhältnissmässig dicken Bioplassonkörpern aufgebaut, welche mit zahlreichen Kernen versehen, zu einem Netzwerk verbunden erscheinen. Die Maschenräume enthalten eine gallertige Grundsubstanz, mit anscheinend isolirten Plastiden, wie man sie im Gewebe des Nabelstranges findet. Die homogene, myxomatöse Grundsubstanz ist bisweilen mit faserigem Bindegewebe untermengt, entweder in Gestalt einzelner Fibrillen oder zarter Bündel. Goldfärbung bringt den netzförmigen Bioplassonbau in beiden Arten der Grundsubstanz zur Anschauung, geradeso wie im Gewebe des Nabelstranges. (S. Fig. 183.)

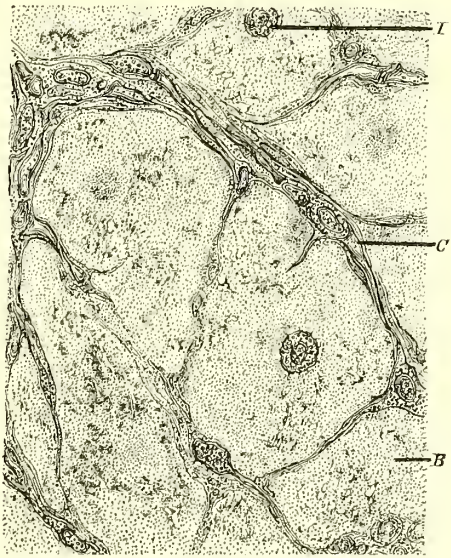

Fig. 183. Myxom der Ohrenspeicheldrüse.

C verzweigte und mit einander verbundene Bioplassonstränge, mit zahlreichen Kernen versehen; *B* gallertige Grundsubstanz, welche einzelne, grösstentheils centrale Plastiden *I* enthält. Vergr. 600.

Das Myxom vom Bau des Nabelstranges ist seltener, als die reticulirte Art; man trifft sie aber auch mit der letzteren, oder mit Fibrom oder Chondrom combinirt. Es hat selbst keine Blutgefässe; man findet diese in dem anliegenden fibrösen, oder reticulirten Gewebe, wenn auch nie zahlreich.

c) Myxom vom Bau der Schilddrüse, sogenanntes Lymph-Adenom. Man kann diese Geschwülste unter die Myxome zählen, weil sie aus Lymphkörperchen bestehen, welche die geschlossenen Räume, oder Alveolen erfüllen; während die letzteren von ausgebildetem, fibrösem

in der Regel sehr gefässreichem Bindegewebe umgeben sind. Diese Geschwülste ahmen den Bau der Schilddrüse nach und sind klinisch gutartig; wohingegen Geschwülste nach dem Plan der Lymphganglien entschieden bösartige Eigenschaften besitzen, und demnach unter die Myxo-Myelome gezählt werden müssen.

Man hat die Geschwülste mit Lymphdrüsen-ähnlichem Bau im Allgemeinen als Lymph-Adenome bezeichnet; das Wort „Adenom" bedeutet jedoch eine drüsige, demnach epitheliale Structur, von welcher weder die Lymphganglien, noch die in Rede stehenden, mehr entwickelten alveolaren Structuren eine Spur aufweisen. Man könnte die alveolaren Lymphgeschwülste zweckmässig als Lymphome bezeichnen, obgleich dieser Name schon zur Bezeichnung der höchst bösartigen, sogenannten „kleinzelligen Sarcome" vergeben ist.

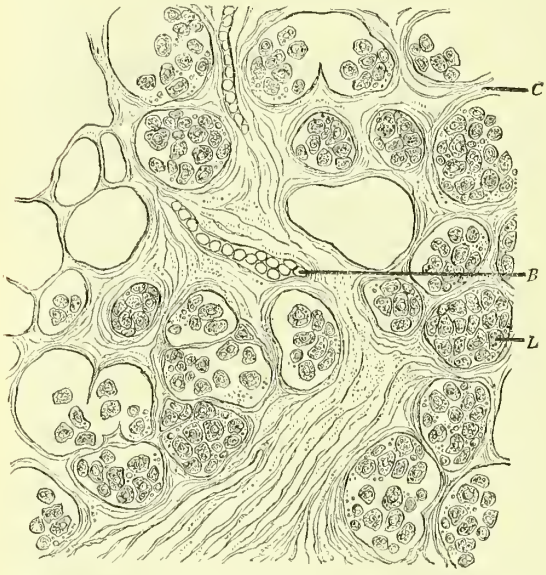

Fig. 184. Myxom oder Lymphadenom vom Oberkiefer einer Frau.

C Gerüst des fibrösen Bindegewebes, Blutgefässe *B* tragend; *L* Lymphkörperchen, die Alveolen erfüllend, von welchen einige durch das Schneiden entleert wurden. Vergr. 500.

Geschwülste vom Bau der Schilddrüse sind selten, und soweit ich deren klinische Geschichte feststellen konnte, durchaus von gutartigem Charakter. Einige der von mir beobachteten Fälle kamen aus der seitlichen Halsgegend, unabhängig vom Schilddrüsenkörper. In einem Falle nahm eine derartige Geschwulst von der Grösse einer Mannsfaust die Oberkiefergegend ein, und schien von der Mucosa einer *Highmor*'schen Höhle ausgegangen zu sein. (S. Fig. 184.)

2. Fibrom. Fasergeschwulst.

Das Fibrom ist eine fette, dichte und undurchsichtige Gewebsneubildung, breit, oder gestielt aufsitzend, gänzlich von Bündeln dichten, sich durchkreuzenden fibrösen Bindegewebes aufgebaut, und stets nur mit wenigen Blutgefässen versehen. Wir können die Geschwulst an irgend einem Punkt durchschneiden, und immer werden wir in verschiedenen

Richtungen verlaufenden Bündeln begegnen, die schon bei schwachen Vergrösserungen leicht zu erkennen sind. (S. Fig. 185.)

Bei starken Vergrösserungen lässt sich nachweisen, dass die Bündel gleich jenen des physiologischen, dichten Bindegewebes, von zarten, dicht aneinander gelagerten Spindeln aufgebaut werden. Zwischen den Spindeln treffen wir feinkörniges Bioplasson und grösstentheils auf den Umfang von Kernen reducirte Plastiden. Die hellen Zwischenräume zwischen den Spindeln sind allenthalben von überaus zarten queren Fädchen durchsetzt, welche die in der leimgebenden Grundsubstanz enthaltenen Bioplassonbildungen untereinander verbinden. Aehnliche Fädchen verbinden auch die Bioplassonbildungen mit den Spindeln. Ein Schiefschnitt durch ein Bündel ist selbstverständlich durch kurze Spindeln gekennzeichnet, während Querschnitte eines Bündels kreisförmige Bildungen aufweisen, umgeben von einem Netz von Bioplasson oder von Kittsubstanz. Wo capillare Blutgefässe das Gewebe durchsetzen, sieht man die Spindeln mittelst zarter Fädchen in directer Verbindung mit der endothelialen Wand. (S. Fig. 186.)

Die Arten des Fibroms sind:

a) Lockeres, fibröses Bindegewebe, aus zarten Fibrillen-Bündeln bestehend (s. Seite 166), baut fibröse Geschwülste von einem mässi-

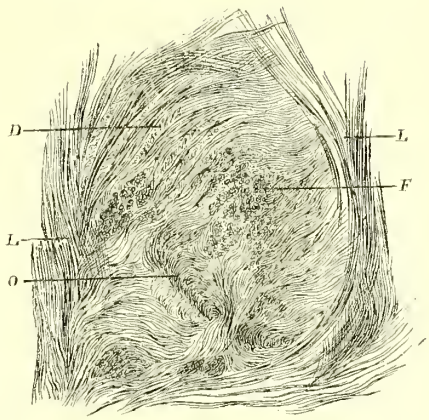

Fig. 185. Fibrom der Vagina.

LL Bündel fibrösen Bindegewebes, in Längsrichtung durchschnitten, und von ähnlichen Bündeln *D*, unter rechten Winkeln durchkreuzt; *O* schief durchschnittene und *F* quer durchschnittene Bündel. Vergr. 100.

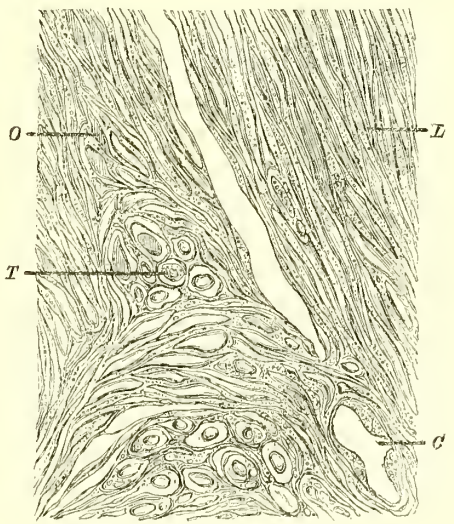

Fig. 186. Fibrom der Vagina.

L aus Spindeln zusammengesetzte Bindegewebsfasern im Längsschnitt; *O* schief durchschnittene Spindeln; *T* quer durchschnittene Spindeln; *C* capillares Blutgefäss. Vergr. 1000.

gen Dichtigkeitsgrade auf, bei spärlicher Besorgung mit Blutgefässen. Sie erscheinen gewöhnlich als breit aufsitzende Tumoren der Haut, mit glatter, oder gelappter Oberfläche, und, wenn pigmentirt, als Muttermäler (Naevus oder Melanoma) bezeichnet. Man trifft sie häufig auf Schleimhäuten, insbesondere um die hinteren Nasenöffnungen, im Rachen, im Kehlkopf und in der Gebärmutter. Polypöse, gestielte Geschwülste der Gebärmutter bestehen häufig aus zartem, fibrösen Bindegewebe, welches an dieser Localität ausnahmsweise mit zahlreichen Blutgefässen versehen sein kann. Ist letzteres der Fall, dann wäre die Diagnose Fibro-Angiom gerechtfertigt. Diese Art übergeht in die nächste ohne scharfe Grenzlinie.

b) Myxo-Fibrom oder weiches Fibrom, als Zwischenglied zwischen Myxom und Fibrom zu betrachten. Der myxomatöse Charakter ist durch die netzförmige Anordnung der gewöhnlich zarten Bündel fibrösen Bindegewebes gegeben, welche gleichzeitig in ihren Maschenräumen eine gallertige, anscheinend homogene, myxomatöse Grundsubstanz einschliessen, mit einzelnen, wie Kerne aussehenden Plastiden. Der fibröse Charakter beruht erstens auf dem Umstand, dass das Netzwerk von einer Anzahl von Fasern hergestellt wird, in deren Mitte zarte stäbchen- oder spindelförmige Plastiden liegen; und zweitens, dass sich dichte Bündel mit zarten und lockeren durchkreuzen. (S. Fig. 187.)

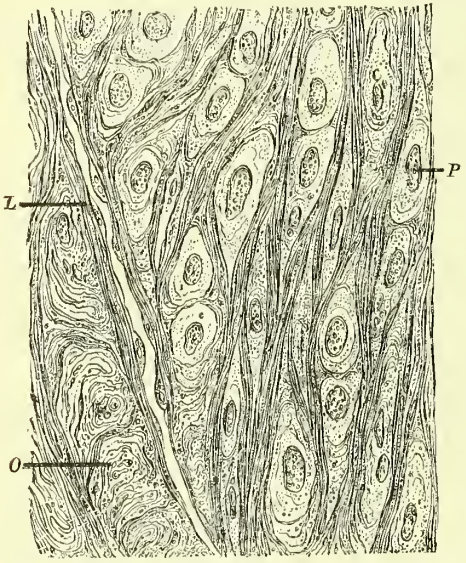

Fig. 187. Myxo-Fibrom, unterhalb der Scapula eines Weibes gewachsen.

Die Bündel des fibrösen Bindegewebes zeigen einen allgemeinen, netzförmigen Bau. Deren Zwischenräume enthalten entweder Bündel *O* in schiefer oder querer Richtung, oder eine mucöse Grundsubstanz, mit grösstentheils centralen Plastiden. Vergr. 600.

Derartige Geschwülste bieten häufig einen Uebergang vom myxomatösen zum fibrösen Bau; überdies sind sie bisweilen reich an Fettkugeln, wodurch sie sich dem Lipom nähern. Myxo-Fibrome sind an der Haut und an Schleimhäuten häufig vorkommende Geschwülste; insbesondere gehören hieher die massigen, gefalteten und gelappten Bildungen der Haut des Gesichtes, der Brust und des Rückens, die sogenannte Leontiasis, häufig auch

durch reichliche Fettanhäufungen ausgezeichnet. Etwas seltener trifft man Myxo-Fibrome in der weiblichen Brust, in inneren Organen und als vom Periost ausgehende Geschwülste.

c) Dichte, sich durchkreuzende Faserbündel (s. Seite 168) findet man in festen, nahezu knorpelharten Geschwülsten der Haut; wenn dieselben gestielt sind, führen sie den Namen Fibroma molluscum. Sie entwickeln sich im mittleren und vorgeschrittenen Lebensalter, bisweilen in grosser Zahl über der ganzen Körperoberfläche, und manche derselben erreichen eine ganz beträchtliche Grösse, nämlich die einer Mannsfaust, selbst eines Mannskopfes. Geschwülste dieser Art können schmerzhaft sein, gleich Neuromen. In manchen Individuen, zumal der farbigen Racen besteht eine eigenthümliche Neigung zur Bildung fibröser Geschwülste. An den Ohrmuscheln von Weibern sind sie gewöhnlich durch das Stechen behufs Einführung von Ohrringen hervorgerufen. Derlei Geschwülste zeichnen sich auch durch ihre Neigung, nach Exstirpation wiederzukehren, aus, obgleich die wiederkehrenden Geschwülste wieder nur langsam zu wachsen und ihren gutartigen Charakter beizubehalten pflegen.

d) Narbenförmiges Fibrom oder Cheloid ist eine flache, verzweigte, reichlich vascularisirte, meistens schmerzhafte fibröse Geschwulst der Haut. Es wächst langsam, und zieht die benachbarte Haut in Falten heran. Es kann von einer, von früheren Operationen mit dem Messer herrührenden Narbe ausgehen, oder solchen nach Aetzung oder Verbrennung; aber auch ganz unabhängig von einer früheren Narbe. Diese Geschwulstform ist gleichfalls durch grosse Neigung zu Rückfällen ausgezeichnet. Nach *J. C. Warren* besteht das Cheloid aus regelmässigeren Bündeln fibrösen Bindegewebes, als die ursprüngliche Narbe.

Combinationen. Fibröses Bindegewebe combinirt sich häufig mit glatten Muskelfasern, insbesondere in der Gebärmutter und deren Anhängseln. Nicht selten wiegen die glatten Muskeln in der Geschwulst so sehr vor, dass man dieselbe als Myo-Fibrom, oder Fibro-Myom bezeichnen muss. Diese Tumoren wollen wir in Verbindung mit den Myomen betrachten. Von der Schleimhaut des Cervix und des Körpers der Gebärmutter ausgehende fibröse Geschwülste zeigen bisweilen auch eine enorme Neubildung von tubulösen Drüsen, so zwar, dass man die Neubildung mit mehr Recht als ein Adenom, denn Fibrom bezeichnen darf. Fibröse Geschwülste sowohl der Gebärmutter, wie der Eierstöcke sind nicht selten mit einer grossen Menge von Blutgefässen ausgestattet, und kommen dann unter die Diagnose Fibro-Angiom. Bisweilen sind fibröse Geschwülste Sitz einer theilweisen Kalkablagerung, verkalkte Fibrome, und zumal die vom Periost ausgegangenen Fibrome können zum Theil zu Knochengewebe umgewandelt werden — Osteo-Fibrome.

3. Chondrom. Knorpelgeschwulst.

Das Chondrom ist eine dichte, derbe Geschwulst, aus hyalinem, fibrösem oder Netzknorpel, oder einer Mischung dieser Arten aufgebaut. Die fibrösen Antheile erzeugen bisweilen Balken, welche die Blutgefässe tragen, und kleinere oder grössere Abschnitte des Knorpelgewebes einschliessen.

Knorpelgeschwülste sind verhältnissmässig selten. Sie wachsen sowohl von Weichtheilen, wie vom Knochen, sind aber an letzterem häufiger, als an ersteren. Es kommen vielerlei Uebergänge vom myxomatösen und fibrösen zu knorpeligem Bindegewebe vor, und die Diagnose „Chondrom" beruht häufig nur auf der Grösse und regelmässigen Anordnung der Plastiden, die man als Knorpelkörperchen betrachtet.

Das Chondrom ist eine gutartige Geschwulst, welche in einer und derselben Gewebsart multipel auftreten kann, ohne als Regel die Nachbartheile zu inficiren. In seltenen Ausnahmsfällen jedoch nimmt ein echtes Chondrom die Fähigkeit an, nicht nur die Nachbarschaft zu inficiren, sondern auch secundäre Geschwülste in den Lungen zu erzeugen, welche übrigens den Umfang einer Wallnuss nie überschreiten. *Virchow* zählt 6 Fälle dieser Art auf.

Manche Pathologen beschreiben unter dem Namen „Chondrom" weiche Geschwülste, reich an „Zellen", in einer spärlichen, gallertigen Grundsubstanz eingebettet. Goschwülste dieser Art hat man als villöse oder mucöse Chondrome bezeichnet, und nachgewiesen, dass dieselben in die Blutgefässe hineinwachsen und embolische Metastasen erzeugen können. Selbstverständlich sind derlei Geschwülste, wenn auch unter dem Mikroskop Chondromen sehr ähnlich, keine Knorpelgeschwülste, sondern entweder Myxo-Myelome, oder Chondro-Myelome, beide von bösartigem Charakter. Wenn man derbe, echte Knorpelgeschwülste an verschiedenen Stellen des Körpers und auch in den Lungen antrifft, folgt daraus noch nicht die Nothwendigkeit, die letzteren als secundäre Bildungen zu betrachten; denn die Lungen enthalten in den Wänden der Bronchien genug hyalinen Knorpel, um unter gewissen Bedingungen primäre Knorpelgeschwülste zu erzeugen. Welches aber diese Bedingungen sind, wissen wir nicht, und mit der Annahme einer „chondromatösen Dyskrasie" oder „Diathese" ist der Sache blutwenig abgeholfen.

Das Chondrom der „hyalinen" Art ist wie physiologischer „Hyalinknorpel" gebaut; es besteht aber, wenigstens in vielen Fällen ein Unterschied darin, dass im Chondrom die Plastiden gross, von sehr verschiedenen Formen, und unregelmässig angeordnet sind. Ueberdies erscheinen die Elemente des Chondroms grobkörniger, das heisst, mit mehr lebender Materie versehen, als jene des normalen Knorpels. Goldfärbung enthüllt

in der Grundsubstanz ein Netzwerk geradeso, wie im normalen Knorpel. (S. Fig. 188.)

Knorpelbildung trifft man entweder gleichmässig durch die Gesammtgeschwulst an; oder in Combinationen mit myxomatösem, fibrösem, oder Knochengewebe; bisweilen auch mit Myelom, Myom und Carcinom. Die letzteren Combinationen stellen *Virchow*'s Gruppe der teratoiden Geschwülste dar, nämlich unentwickelte Ueberreste aller Arten von Geweben in einer und derselben Geschwulst. Diese Eigenthümlichkeit beruht wahrscheinlich auf einem, im vollständig entwickelten Organismus eingeschlossenen unentwickelten Körper — Fötus in Fötu; man begegnet derlei Bildungen am häufigsten in Dermoidcysten der Eierstöcke und Hoden; sie wurden übrigens auch schon in anderen Organen angetroffen. Ich bin Herrn Dr. *Clinton Wagner* wegen eines Präparates verpflichtet, eine nahezu vollständig entwickelte Ohrmuschel am weichen Gaumen darstellend. Die in drüsigen Organen entwickelten Knorpelgeschwülste zeigen nicht selten eine theilweise schleimige Entartung, und secundäre Cystenbildung — Cysto-Chondrom. Bisweilen kommt eine Kalkablagerung im Chondromgewebe vor, oder eine Combination des Knorpels mit Knochengewebe — Osteo-Chondrom; oder wie oben erwähnt, eine Combination von Chondrom mit Myelom — Chondro-Myelom. Das letztere war mit einer kindskopfgrossen in einem Hoden aufgetretenen Geschwulst der Fall, welcher Fig. 188 entnommen ist.

Fig. 188. Chondrom des Hodens.

P grösstentheils kernhaltige und grob granulirte Plastiden; *B* feingekörnte, sogenannte „hyaline" Grundsubstanz. Vergr. 600.

Unter den Weichtheilen kennt man als Sitz von primärem Chondrom insbesondere die Ohrspeichel- und Submaxillardrüsen, die weibliche Brust, das Periost der Phalangen, die Hoden und Lungen. Es verursacht nur locale Störungen; doch wird es in seltenen Fällen durch Vereiterung und Verschwärung lästig, selbst gefährlich. In Knochen entsteht das Chondrom entweder von der Beinhaut an der Oberfläche, oder vom spongiösen Antheil, der Diploë der Schädelknochen und dem centralen Markraume von Röhrenknochen. Der gewöhnlichste Sitz des

Chondroms sind die Phalangen und Metacarpalknochen der Finger; seltener jene der Zehen; dann folgen die Epiphysen der Röhrenknochen, die Knochen der Hand- und Fusswurzel, die Rippen, das Brustbein, und sehr selten die Becken- und Schädelknochen, der Oberkiefer und die Augenhöhle. Auch hat man ein gleichzeitiges Auftreten einer Anzahl von Chondromen an mehreren der oben genannten Stellen beobachtet. Was manche Pathologen als „centrales Chondrom", ausgehend vom Marke der Röhrenknochen, beschrieben haben, war in vielen Fällen kein eigentliches Chondrom, sondern wie sich vom klinischen Verlaufe und der Vervielfältigung in den Lungen schliessen lässt, ein Myxo- oder Chondro-Myelom.

4. Osteom. Knochengeschwulst.

Das Osteom ist eine solide, von Knochengewebe aufgebaute Geschwulst, welche ohne Erscheinungen von Entzündung wächst, im Gegensatze zu den Exostosen oder Osteophyten, den Producten einer Entzündung des Knochens und der Beinhaut. Den 2 Hauptarten des Knochengewebes entsprechend (s. Seite 231) unterscheidet man auch 2 Arten von Osteomen:

a) Das spongiöse oder Epiphysen-Osteom wächst an den Epiphysenenden der Röhrenknochen, innig verbunden mit deren spongiösem Antheil, und wird nur im Jugendalter angetroffen, nie jedoch als primäre Bildung nach dem 30. Lebensjahre. Diese Geschwülste liegen unterhalb der Beinhaut und sind an ihrer freien Oberfläche gewöhnlich gelappt. Sie werden entweder von einer dünnen Schicht compacten Knochengewebes, oder einer Lage von Hyalinknorpel umschlossen. Sie bestehen aus bald deutlich, bald undeutlich lamellirten Knochenbälkchen, welche regelmässig entwickelte Knochenkörperchen enthalten, und beträchtlich an Grösse schwankende und mit Markgewebe und Blutgefässen erfüllte Markräume einschliessen. (S. Fig. 189.)

Dem spongiösen Osteom nahe verwandte Bildungen sind die Processus supracondyloidei, welche zuerst *Hyrtl* beschrieben hat; dieselben sind angeboren, und kommen an den Gelenkenden, gewöhnlich des Oberarm- und Oberschenkelknochens vor, analog den Processus trochleares mancher Thiere. Diesen kann man auch die Knochenbildungen an den Insertionsstellen der Sehnen, Muskeln und Aponeurosen hinzufügen, welche *Virchow* mit dem Namen Exostoses apophyticae belegte; sie erscheinen entweder unmittelbar mit dem Knochen verbunden, oder entstehen unabhängig von letzterem als sogenannte Sehnenknochen. Derlei Knochenstructuren entstehen ohne entzündliche Erscheinungen, vielleicht in Folge eines Ueberschusses von Kalksalzen im Organismus. *Maslowsky* ist es gelungen, in den Muskeln von Thieren Kalkablagerung und Ver-

knöcherung hervorzurufen, in deren Gefässsystem er eine Zeit lang milchsauren Kalk eingespritzt hatte. Die Knochenbildungen in der harten Hirnhaut, den Muskeln und den Lungen müssen selbstverständlich als Producte einer Entzündung betrachtet werden.

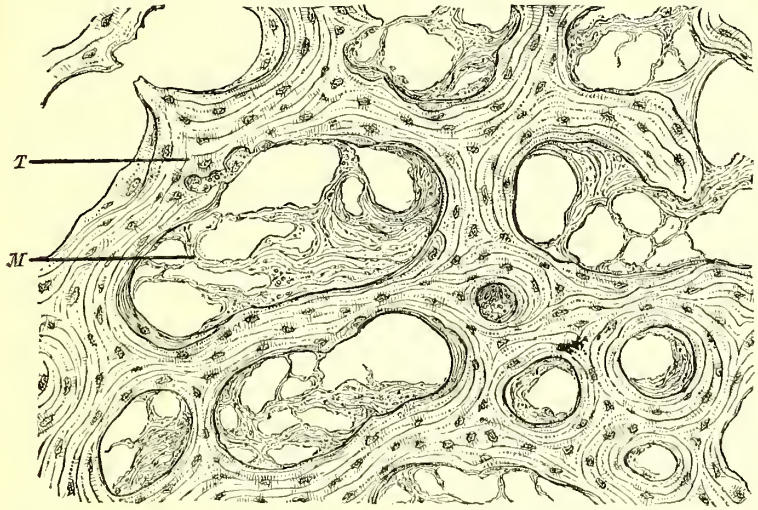

Fig. 189. Spongiöses oder Epiphysen-Osteom, von der 2. Phalanx des Daumens.

T undeutlich lamellirte Knochenbälkchen; *M* grosse und unregelmässige Markräume, Blutgefässe und Markgewebe enthaltend. (Das letztere erscheint in der Abbildung geschrumpft, was davon herrührt, dass das Präparat zur Untersuchung in einem halb trockenen Zustande gebracht wurde.) Vergr. 100.

b) Das compacte oder Elfenbein-Osteom ist eine seltene Geschwulstform, die an den Knochen des Gesichtes, des Schädels, Schulterblattes, Beckens und der Phalangen vorkommt; ihr Lieblingssitz ist das Stirnbein. Dieses Osteom hat eine glatte, oder leicht höckerige Oberfläche und erreicht nur sehr selten eine bedeutende Grösse. Es besteht aus mehr oder weniger regelmässig lamellirtem Knochengewebe, als Nachahmung der Structur der äusseren Corticalschicht des compacten Knochens, und mit Markräumen nur spärlich versehen. Die letzteren sind nahe der Oberfläche der Geschwulst gewöhnlich gross, und enthalten mehrere Blutgefässe; während die Hauptmasse nur unregelmässige *Havers*'sche Kanäle mit je einem capillaren Blutgefäss aufweist. Gegen die Anheftungsstelle hin übergeht die compacte Knochenstructur gewöhnlich in eine spongiöse. (S. Fig. 190.)

Die Cementschicht der Zahnwurzeln entwickelt nicht selten ein compactes Osteom, mitunter von beträchtlicher Grösse. Die Geschwülste des Dentins sind hingegen ganz verschiedene Bildungen, zu deren Bezeichnung *Virchow* den treffenden Namen Odontom vorschlug. Sie

bestehen aus Dentin, mit unregelmässig angeordneten Kanälchen ähnlich jenen Bildungen, welche wir im secundären Dentin und in den sogenannten Pulpasteinen antreffen. (S. Kap. über Zähne.)

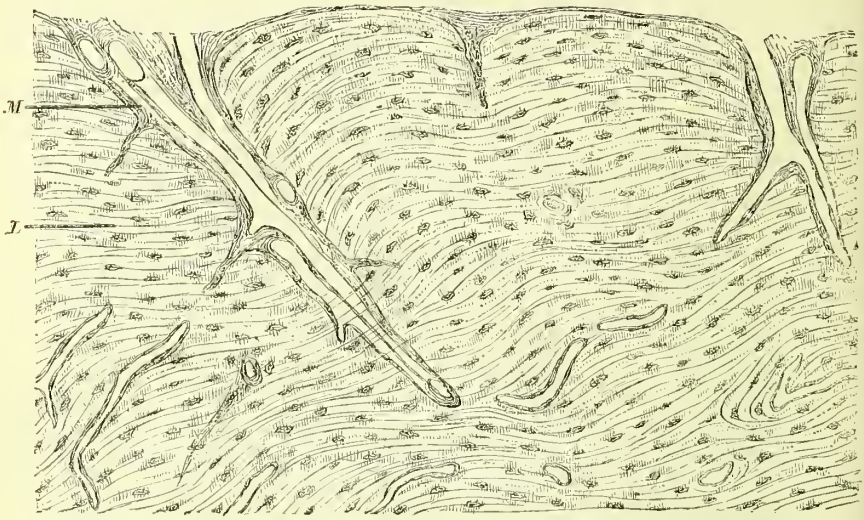

Fig. 190. Compactes oder Elfenbein-Osteom vom Stirnbein eines Mannes.

L lamellirtes Knochengewebe, von Markkanälen *M* durchbrochen, welche gegen die Peripherie der Geschwulst gross sind, und mehrere Blutgefässe enthalten; während sie in den centralen Abschnitten der Geschwulst zu unregelmässigen, *Havers*'schen Kanälen reducirt erscheinen. Vergr. 100.

Das Knochengewebe ist häufig mit anderen Arten von Geschwülsten combinirt, mit Fibrom, Chondrom und Myelom; auch wird behauptet, dass es sich mit Krebs vermengt, wodurch die von *Joh. Müller* als „bösartiges Osteom" bezeichnete Geschwulstform entsteht. Wir werden zur Benennung dieser Art von Tumoren die Ausdrücke Osteo-Fibrom, Osteo-Chondrom, und Osteo-Myelom wählen; müssen uns aber gegenwärtig halten, dass in allen diesen Fällen das Knochengewebe unstreitig eine secundäre Bildung darstellt.

Der Name Psammom wurde von *Virchow* zur Bezeichnung einer Klasse von Geschwülsten vorgeschlagen, deren Eigenthümlichkeit in der Anwesenheit glänzender, gewöhnlich deutlich concentrisch geschichteter Körperchen, oder kugeliger, oder stäbchenförmiger Massen besteht. *Virchow* stellt auf, dass diese Geschwülste entweder homolog (gutartig) oder heterolog (bösartig) sein können, nämlich im letzteren Falle Uebergänge zu Sarcom darstellen. *Virchow* schlägt vor, die Körperchen arenoid, das heisst sandähnlich zu benennen; dieselben sind im vorderen Abschnitt der Glandula pinealis, woselbst sie den Acervulus cerebri erzeugen, normale Vorkommnisse. Ueberdies begegnet man ihnen in der harten Hirnhaut des Gehirns und Rückenmarkes, insbesondere in den *Pacchioni*'schen Granulationen, desgleichen in der Arachnoidea. Es sind amyloide Körperchen, mit Kalksalzen infiltrirt; obgleich *Virchow* darauf besteht, dass sie sich von den

Amyloid-Körperchen darin unterscheiden, dass letztere bei der Behandlung mit Jod eine blaue Farbe annehmen. Derlei Bildungen findet man auch ab und zu in vergrösserten, hyperplastischen Lymph-Ganglien. Die solche Körperchen enthaltenden Geschwülste kommen sowohl im Hirngewebe und dessen Hüllen, insbesondere der harten Hirnhaut, wie auch im Sehnerven und dessen Scheiden und in der Retina vor. (S. Fig. 191.)

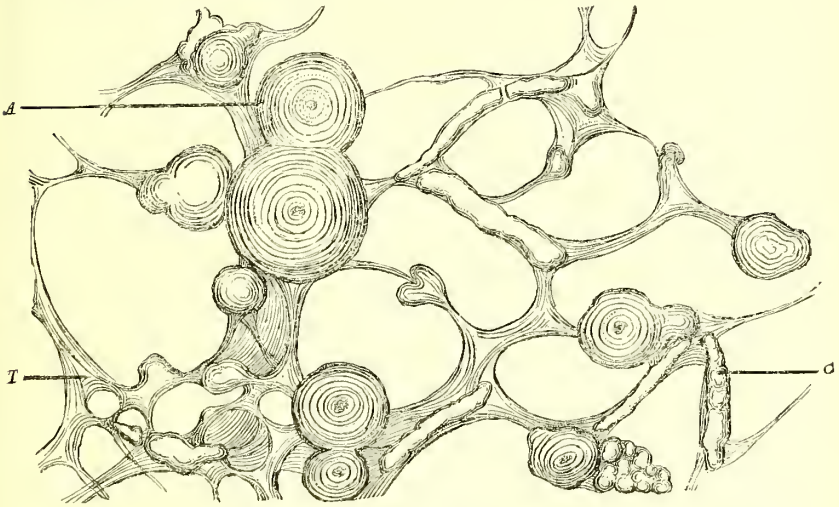

Fig. 191. Arenoides Myxom, *Virchow*'s Psammom der harten Hirnhaut.

T Bälkchen fibrösen Bindegewebes, zum Theile breit aufsitzende, zum Theile gestielte arenoide Körperchen *A*, oder in die Länge gezogene verkalkte Bildungen *C* tragend. Vergr. 50.

Aus dem Gesagten geht schon hervor, dass der Name „Psammom" zur Bezeichnung einer Geschwulst überflüssig ist, indem die arenoiden Körperchen als solche die Natur der Geschwulst nicht bestimmen, welche ein Myxom, Fibrom, Angiom oder Myelom, demnach im Bau wesentlich verschieden sein kann. Die arenoiden Körperchen sind eben secundäre und zufällige (wenn ein solcher Ausdruck statthaft wäre) Bildungen innerhalb der Geschwülste.

Ganz dasselbe gilt auch von den pigmentirten Geschwülsten, welche in seltenen Fällen in der Pia mater vorkommen und von *Virchow* als Melanome bezeichnet wurden. Die Anwesenheit von Pigment allein ist nie hinreichend, um das Wesen einer Geschwulst zu bezeichnen, indem sowohl gutartige Fibrome, und Myxo-Fibrome, wie bösartige Myelome Pigment tragen können, wobei wir wissen, dass die Anwesenheit von Pigment die Bösartigkeit der letztgenannten Geschwülste namhaft vergrössert. Uebrigens lässt sich kein Einwand dagegen erheben, wenn man Geschwülste mit sandähnlichen Körperchen als „arenoide Fibrome, Angiome" etc. bezeichnen will; Pigment-Körnchen enthaltende Geschwülste in demselben Sinne als „melanotische Fibrome, Myelome" u. s. w.

5. Myelom oder Sarcom.

Der specielle Charakter dieser Gruppe von Geschwülsten wurde zuerst von *Virchow* festgestellt. Er betrachtet deren Bau als dem Binde-

gewebe im embryonalen oder medullaren Zustande angehörig, ohne alle Beimischung von Epithelelementen und deshalb von Carcinom wesentlich verschieden. Alle späteren Untersuchungen haben diese Ansicht *Virchow*'s bestätigt. Wir definiren die Sarcome ganz in demselben Sinne, nämlich als Bindegewebsgeschwülste, in welchen sich wenig, oder keine Grundsubstanz entwickelt hat. Wir haben nur gegen den Ausdruck „Sarcom" Bedenken, indem dieser eine fleischige Geschwulst bezeichnet, demnach keinen eigentlichen Sinn hat, und wollen dafür die ältere Bezeichnung „Myelom" substituiren, was eine medullare Geschwulst, im Einklang mit den histologischen Eigenschaften bedeutet.

Virchow theilte die Gruppe der Sarcome in folgende Arten ein: *a*) Netzzellen-Sarcom; *b*) Spindelzellen-Sarcom; *c*) Rundzellen-Sarcom; *d*) Riesenzellen-Sarcom; und *e*) melanotisches Sarcom. *Billroth* fügte noch eine Art hinzu, nämlich das alveolare Sarcom. Wenn wir nun die verschiedenen Arten von Myelom analysiren, kommen wir zur Ueberzeugung, dass es eigentlich nur 2 Hauptformen gibt, welche ich als *a*) Globo-Myelom, entsprechend dem Rundzellen-Sarcom von *Virchow*, und *b*) Spindel-Myelom, entsprechend dem Spindelzellen-Sarcom von *Virchow* bezeichnen werde. Beide Arten können übrigens auch in einer und derselben Geschwulst gleichzeitig auftreten.

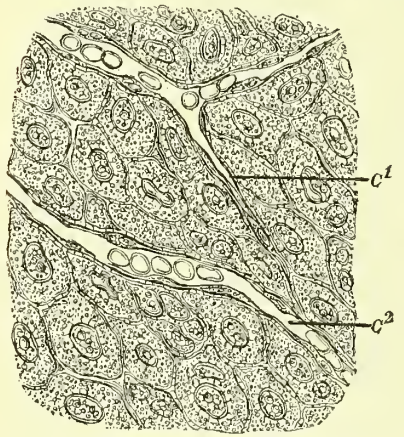

Fig. 192. Globomyelom von grossen Plastiden aufgebaut. Vom intermusculären Gewebe des Vorderarms einer Frau.

Die kugeligen, etwas abgeflachten Körperchen sind von einander durch eine spärliche Grund- oder Kittsubstanz getrennt. C^1 solider Strang, entsprechend der Neu- oder Rückbildung eines Blutgefässes; C^2 völlig entwickeltes capillares Blutgefäss. Vergr. 600.

A. Das Globo-Myelom besteht aus Markgewebe mit kugeligen Elementen. (S. Seite 153.) Diese enthalten einfache oder doppelte Kerne oder sind zu kleineren Plastiden abgetheilt, augenscheinlich im Wachsthum und Vermehrung der Elemente begriffen. Geschwülste dieser Art sind in der Regel von graurother, oder grangelber Farbe, und mit einer verhältnissmässig geringen Menge von Blutgefässen versehen. Die Unterarten sind:

a) Globo-Myelom, von grossen Plastiden aufgebaut (Grossrundzellen-Sarcom). Die Plastiden sind von einander entweder durch schmale Säume einer Grund- oder Kittsubstanz, oder durch ein zartes, fibröses Reticulum getrennt;

sämmtliche Elemente jedoch untereinander mittelst überaus zarter Fädchen verbunden. Die Kerne sind gross, und enthalten eine wechselnde Menge grober, als Kernkörperchen bezeichneten Körner der lebenden Materie. (S. Fig. 192.)

b) Globo-Myelom, von kleinen Plastiden aufgebaut (Kleinrundzellen-Sarcom) im Bau dem sogenannten adenoiden oder Lymphgewebe sehr ähnlich. Ein zartes fibröses Reticulum, häufig an den Knotenpunkten mit leichten Anschwellungen versehen, trägt in seinen Maschenräumen eine wechselnde Zahl an Plastiden, deren meiste, vom Aussehen von Lymphkörperchen solid oder auch kernähnlich erscheinen, umgeben von einer Zone körnigen Bioplassons. Diese Form stellt das „Lymphom", oder „Lympho-Sarcom" der Autoren dar. (S. Fig. 193.)

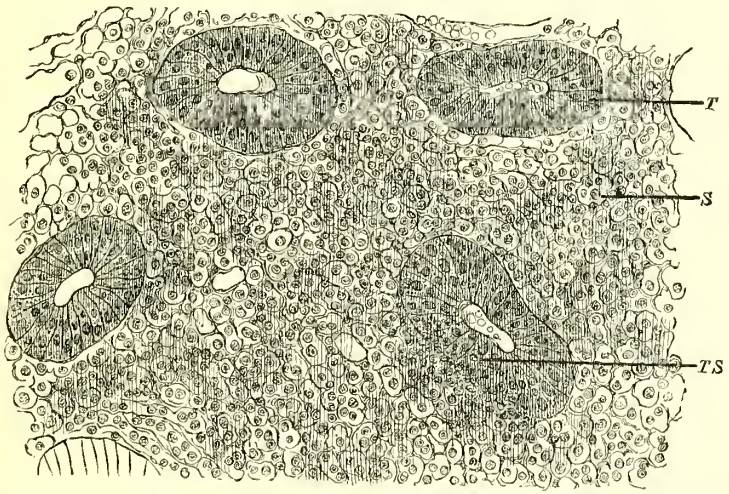

Fig. 193. Globomyelom, von kleinen Plastiden aufgebaut. Vom Hoden eines Erwachsenen.

T Querschnitt eines Samenkanälchens in der Nähe des Nebenhodens; *S* Myelom vom Typus des Lymph- (Adenoid-) Gewebes; *TS* Uebergang der Epithelien zu Myelomgewebe. (Dieselbe Geschwulst ist bei starker Vergrösserung in Fig. 207 dargestellt.) Vergr. 200.

c) Gliom oder Glio-Myelom (Glio-Sarcom). *Virchow* benützt die Bezeichnung „Gliom" für Geschwülste, welche aus den Bindegewebsbildungen des centralen Nervensystems oder der Retina hervorgehen, ohne Rücksicht auf deren feinere Architectur.

Neuerdings wurden sogar Versuche gemacht, das Gliom aus der Gruppe der Sarcome ganz zu streichen. Die klinische Beobachtung zeigt jedoch, dass viele dieser Geschwülste aussorordentlich bösartig sind, während die mikroskopische Beobachtung deren nahe Verwandtschaft zu Myelomen erweist, wobei in deren Bau eine schwankende Menge

von faserigem Bindegewebe eingehen kann. Wir wollen demnach das Wort Gliom zur Bezeichnung einer Unterart von Myelom beibehalten.

Das Gliom besteht aus Elementen, sehr ähnlich jenen, welche in der Rinde des Gross- und Kleinhirns vorkommen und die Körnerlager der Netzhaut herstellen. Diese Elemente zeigen verhältnissmässig grosse Kerne, um welche sich ein schmaler Saum von körnigem Bioplasson befindet.

In rasch wachsenden Geschwülsten dieser Art zeigen viele Elemente eine lebhafte Proliferation in Gestalt von getheilten Gruppen oder vielkernigen Körpern, wobei sowohl die Theilungsmarken, wie der Umstand, dass sich die einzelnen Elemente gegenseitig abflachen, für die lebhafte Vermehrung sprechen. Zwischen denselben sieht man ein dünnes Lager von Kittsubstanz, von zarten verbindenden Fädchen durchzogen. In der Kittsubstanz liegen häufig kleinere Plastiden, welche andeuten, dass entweder eine Entwicklung von Gliom- oder Spindelelementen stattfindet, deren letztere dem Bindegewebsgerüst angehören. (S. Fig. 194.)

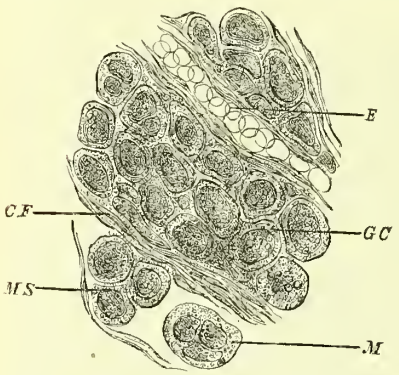

Fig. 191. Gliom aus der Augenhöhle. Recidivirende Geschwulst nach Enucleation des Augapfels wegen Gliom der Retina.

M Gliomelement mit mehreren Kernen; *MS* Gruppe von Gliom-Elementen, wahrscheinlich aus Theilung hervorgegangen; *GC* völlig entwickeltes Gliom-Element; *CF* spindelförmige Fasern zwischen den Gruppen der Gliom-Elemente; *E* capillares Blutgefäss. Vergr. 600.

B. Das Spindel-Myelom besteht aus Markgewebe in Gestalt spindelförmiger Elemente. Der Unterschied zwischen dem physiologischen medullaren und dem pathologischen Myelomgewebe besteht in der Regel darin, dass im letzteren sich die Bündel der Spindeln durchkreuzen, das heisst, in verschiedenen Richtungen verlaufen, ganz ebenso wie sich durchkreuzendes fibröses Bindegewebe. Bisweilen jedoch nehmen die Bündel einen nahezu parallelen Verlauf, so zwar, dass sie in strahlenförmige Gruppen von Spindeln getrennt oder zerrissen werden können, wodurch das Bild des fasciculirten Spindel-Myeloms (fasciculirtes Spindelzellen-Sarcom *Virchow*, fasciculirter Krebs der älteren Pathologen) entsteht. Die Unterarten des Spindel-Myeloms sind folgende:

a) Spindel-Myelom, von grossen Plastiden aufgebaut, welche von einander durch helle Säume von Kittsubstanz, oder ein zartes faseriges Reticulum getrennt werden, wie man in Querschnitten

der Bündel am besten erkennt. Die Kerne der Spindeln erscheinen in der Regel als homogene, glänzende Klümpchen, häufig mit Theilungsmarken versehen, demnach augenscheinlich in Vermehrung begriffen. Zwischen den kernhältigen Spindeln liegen spindelförmige Felder, erfüllt mit einer fein granulirten oder homogenen Masse; welch' letztere Eigenthümlichkeit wahrscheinlich auf einer Annäherung gegen die Bildung von Grundsubstanz beruht. (S. Fig. 195.)

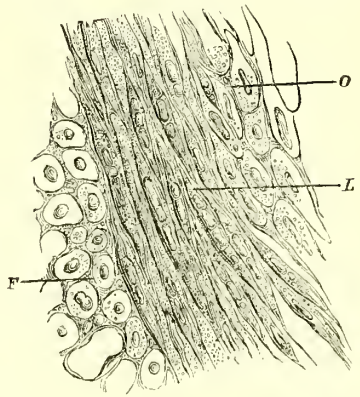

Fig. 195. Spindelmyelom, von grossen Plastiden aufgebaut. Vom Omentum einer Frau.

L kernhältige Spindeln im Längsschnitt; *O* Spindeln im Schiefschnitt; *F* Spindeln im Querschnitt. Vergr. 600.

b) Spindel-Myelom, von kleinen Plastiden aufgebaut, die sich entweder in Bündeln durchkreuzen, oder ausschliesslich parallel verlaufen. In vielen Fällen hat dieses Gewebe grosse Aehnlichkeit mit jenem markloser Nervenfasern, und es ist sehr wahrscheinlich, dass von solchen zarten Spindeln aufgebaute Geschwülste irrthümlicher Weise häufig als wahre Neubildungen von Nerven, demnach als Neurome aufgefasst worden sind. Diese Art des Myeloms ist in der Choroidea des Auges keineswegs selten, und trägt auch häufig Pigmentklümpchen als Ueberreste des früheren Choroidealpigments, oder der pigmentirten Endothelschicht der Retina. Derlei zerstreute Pigmentklümpchen, ausser in grosser Menge vorhanden, werden die Diagnose eines melanotischen Myeloms nicht gestatten. (S. Fig. 196.)

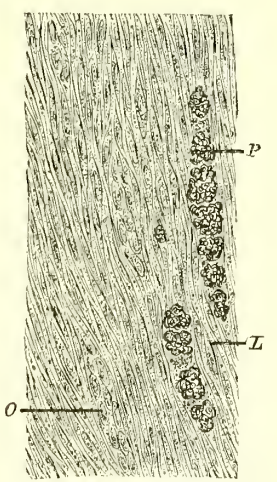

Fig. 196. Spindelmyelom, von kleinen Plastiden aufgebaut. Von der Choroidea eines Erwachsenen.

L kernhältige Spindeln im Längsschnitt; *O* Spindeln im Schiefschnitt; *P* Pigmentklümpchen vom früheren pigmentirten Endothel der Retina. Vergr. 600.

c) Spindelnetz-Myelom (*Virchow's* Netzzellen-Sarcom). In dieser Art verzweigen sich Spindeln von wechselnder Grösse unter spitzen Winkeln, und verzweigen sich zu einem verhältnissmässig groben Netzwerk. Die Maschenräume sind verlängert, und enthalten eine geringe Menge von Grundsubstanz und darin eingestreut kugelige oder oblonge, anscheinend isolirte Plastiden. Je mehr sich das Reticulum einer circulären Anordnung nähert, und je kleiner die zusammensetzenden Spindeln sind, desto mehr nähert sich der Bau der Ge-

schwulst jenem des Myxo-Myeloms. Schliesslich gehen alle unterscheidenden Merkmale verloren und übergeht das Spindelnetz-Myelom in das Myxo-Myelom ohne scharfe Grenze. (S. Fig. 197.)

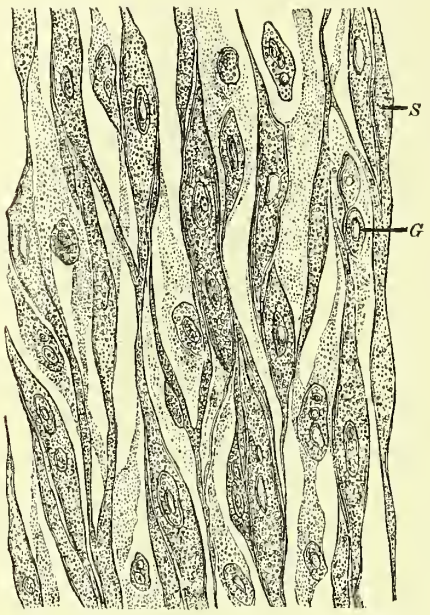

Fig. 197. Spindelnetzmyelom, vom Unterhautgewebe des Unterschenkels eines Mannes.

S kernhaltige, verzweigte und verbundene Spindeln; die Maschenräume enthalten eine feinkörnige myxomatöse Grundsubstanz, und in dieser anscheinend isolirte kugelige, oder oblonge Plastiden *G*. Vergr. 600.

Das Riesenzellen-Sarcom von *Virchow* kann nicht als eine Geschwulst eigener Art angesehen werden, indem die sogenannten „Riesenzellen" niemals die ganze Masse der Geschwulst allein aufbauen. Sie können mit faserigem Bindegewebe ebensogut gemischt sein, wie mit Fibro-Myelom, und sind desto zahlreicher und besser entwickelt, je grösser im umgebenden Gewebe die Menge der Grundsubstanz ist. Indem in unserer Auffassung die vielkernigen Plastiden aus einer Verschmelzung medullarer Elemente hervorgehen, wo immer eine Neigung zur Bildung von Territorien besteht, am häufigsten allerdings im Knorpel und Knochen, können wir auch die Thatsache begreifen, dass die Bösartigkeit solcher Geschwülste keine sehr hochgradige zu sein pflegt. Ihr Lieblingssitz ist die Beinhaut, zumal jene der Kieferknochen (sogenannte „Epulis"), und in der Regel erfolgt dauernde Heilung, wenn die Geschwulst gewissenhaft exstirpirt wurde. Ich habe mehrere von den Kieferknochen ausgegangene Globo- und Spindel-Myelome untersucht, welche nur sehr wenig Grundsubstanz aufweisen, deshalb als entschieden bösartig betrachtet werden mussten. In Geschwülsten der letztgenannten Art waren die vielkernigen Plastiden stets spärlich und unvollkommen entwickelt, das heisst, sie bestanden nur aus Häufchen medullarer Elemente. Der vergleichsweise gutartige Typus der „Epulis" kommt übrigens häufiger vor, als der bösartige. (S. Fig. 198.)

Irgend eine Art von Myelom, einschliesslich des alveolaren, kann der Sitz einer mehr oder weniger reichlichen Pigmentbildung sein, und wird dann als melanotisches Myelom bezeichnet. Die Anwesenheit des Pigments ist demnach eine mehr zufällige

oder nebensächliche Beigabe zum Myelom; wenn man auch weiss, dass dadurch die Bösartigkeit der Geschwulst in hohem Grade vermehrt wird. Früher schrieb man die Bildung des Pigments dem extravasirten Blute zu. Ich habe nachgewiesen, dass in solchen Geschwülsten eine reichliche Neubildung von lebender Materie stattfindet, auf welcher das Auftreten zahlreicher Hämatoblasten, nämlich solider Klümpchen der lebenden Materie beruht, die in frühen Stadien ihrer Bildung aus uns unbekannten Gründen mit Blutfarbstoff versehen werden. (S. Seite 101.) Aus diesen Hämatoblasten geht das Pigment hervor, noch bevor dieselben zu rothen Blutkörperchen umgewandelt werden. Den Vorgang kann man am Rande melanotischer Myelome der Choroidea in der Gegend des Glaskörpers verfolgen. Hier entstehen die Hämatoblasten inmitten des Glaskörpers, und sind ausgezeichnet durch kugelige Gestalt, starken Glanz, deutlich gelbe Farbe und kleinen Umfang im Vergleiche mit den völlig entwickelten rothen Blutkörperchen, als welche man sie offenbar häufig angesehen hat. Inwiefern sich die Hämatoblasten an der Bildung von Myelomelementen betheiligen, konnte ich nicht feststellen; sie sind aber unzweifelhaft die Quelle des Pigments im melanotischen Myelom. (S. Fig. 199.)

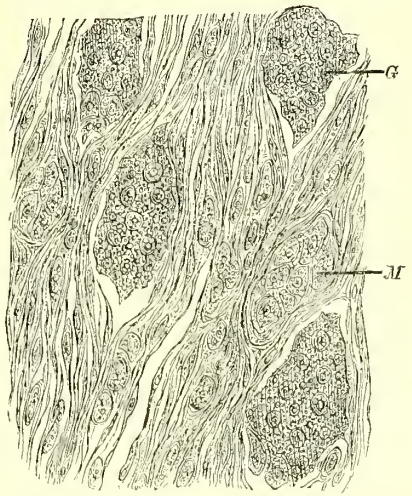

Fig. 198. Fibromyelom mit vielkernigen Plastiden. Vom Unterkiefer eines jungen Mannes.

M Gruppe von medullaren Körperchen, welche sich dem Stadium der Indifferenz nähern; *G* vielkerniges Plastid, sogenannte Riesenzelle. Vergr. 600.

Combinationen des Myeloms. Das Myelomgewebe kann sich mit irgend einer Art von Bindegewebs- und epithelialen Geschwülsten combiniren; worunter man zu verstehen hat, dass ein Abschnitt der Geschwulst völlig entwickelte Grundsubstanz aufweist, während ein anderer davon nur wenig oder gar nichts besitzt. Eine ursprünglich mit wohl entwickelter Grundsubstanz wohl versehene Geschwulst kann allmälig ihren Charakter derart ändern, dass die später nachwachsenden Abschnitte einer Grundsubstanz ermangeln. Mit diesem Ausbleiben der Bildung von Grundsubstanz verknüpft sich ein rascheres Wachsthum der Geschwulst, und dieselbe nimmt einen mehr bösartigen Charakter an. Wie schon früher erwähnt, werden derlei Geschwülste vom klinischen Standpunkte aus als „zweifelhaft" betrachtet; obgleich manche

derselben einen ausgesprochen bösartigen Charakter aufweisen, oder diesen in verhältnissmässig kurzer Zeit annehmen. Unserer Nomenclatur

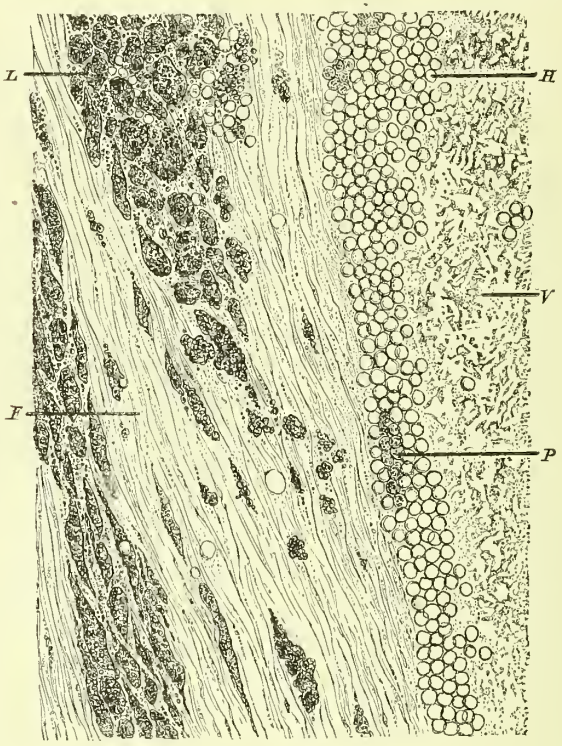

Fig. 199. Melanotisches Globo- und Spindelmyelom der Choroidea.

L Gruppe kugeliger, pigmentirter Plastiden; *F* zartes fibröses Bindegewebe an der Peripherie der Geschwulst; *H* Hämatoblasten; *P* Pigmentklumpchen; *V* Glaskörper. Vergr. 600.

entsprechend können wir die verschiedenen Combinationen dieser Geschwülste in folgender Weise bezeichnen:

a) Fibro-Myelom, die „fibroplastische Geschwulst“ oder das „recurrirende Fibrom“ der älteren Pathologen. Es besteht aus Bündeln fibrösen Bindegewebes, zwischen welchen grosse Mengen meist kugeliger Elemente liegen, oder die Geschwulst entsteht aus fibrösem Gewebe, z. B. der Cutis, und ersetzt dieses allmälig mehr oder weniger vollständig. Der fibröse Bau solcher Tumoren ist bisweilen nur wenig ausgesprochen, und man erkennt deren verhältnissmässig bösartige Natur an der Anwesenheit einer feingekörnten Grundsubstanz zwischen den homogenen Plastiden, welche, von der Grösse von Kernen, in regelmässigen Zwischenräumen liegen. Bisweilen sind diese Geschwülste höckerig oder gelappt, und von einem reichlich pigmentirten Rete mucosum bedeckt (sog. Muttermal, Naevus). Ursprünglich harmlos, nehmen

sie mit zunehmendem Alter oder bei unzweckmässiger, ärztlicher Behandlung alle Charaktere eines bösartigen Myeloms an. (S. Fig. 200.)

b) Myxo-Myelom ist nach dem Plane des myxomatösen Gewebes gebaut, besteht nämlich aus einem zarten, fibrösen Reticulum, in dessen Maschenräumen Plastiden in verschiedenen Stadien der Entwicklung liegen; die letzteren sind jedoch weit zahlreicher, als im einfachen Schleimgewebe. Myxomatöse Geschwülste, insbesondere die sogenannten Polypen zeigen häufig Eigenschaften dieses Typus, was darauf hinweist, dass die Geschwulst zu einem raschen Wachsthum und zum Recidiviren nach der Exstirpation geneigt ist. Wenn das Reticulum sehr zart, und die eingelagerten Plastiden sehr klein sind, indem sie den Umfang von Lymphkörperchen nicht übertreffen, dann ist der Typus eines Lymph-Myeloms (oder Globo-Myeloms mit kleinen Plastiden) hergestellt, welcher wegen seiner hochgradigen Bösartigkeit berüchtigt ist. Das Myxo-Myelom übergeht demnach sowohl klinisch wie histologisch ohne scharfe Grenze in das Spindelnetz-Myelom einerseits, und in das Lympho-Myelom andererseits. Da wir das Lymphgewebe als eine Art des myxomatösen betrachten, ist ein natürlicher Uebergang vom Myxom mit reichlicher, zu Myxo-Myelom mit spärlicher, und zu Lympho-Myelom ohne alle Grundsubstanz leicht begreiflich. (S. Fig. 201.)

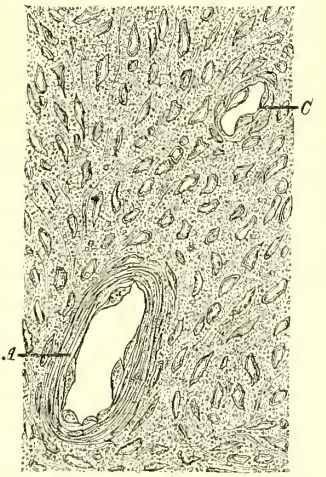

Fig. 200. Globomyelom, mit ausgesprochener Bildung von Grundsubstanz. Von der Bauchwand eines Mannes.

C capillares Blutgefäss im Querschnitt; *A* Arterie im Querschnitt. Vergr. 600.

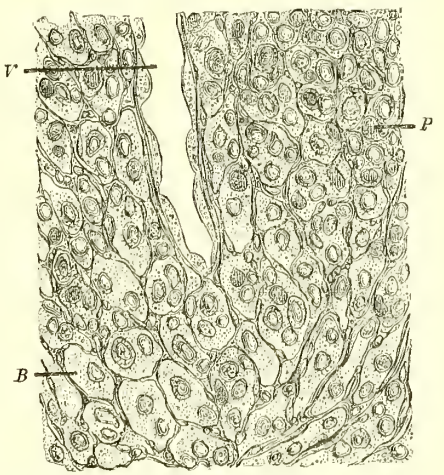

Fig. 201. Myxomyelom. Recidivirender Rachenpolyp.

B Abschnitt von einfach myxomatösem Bau; *P* Abschnitt von myelomatösem Bau; *V* grosses capillares Blutgefäss. Vergr. 600.

c) Chondro-Myelom unterscheidet sich vom einfachen Chondrom durch die Weichheit seiner Grundsubstanz, während die Plastiden die Grösse und

Gestalt von Knorpelkörperchen aufweisen können. Viele der sogenannten „bösartigen Chondrome“ sind wahrscheinlich Chondro-Myelome, und ich habe selbst erlebt, dass ein guter Pathologe, irregeleitet durch die grossen, ganz wie Knorpelkörperchen aussehenden „Zellen“, in diesen Irrthum verfiel, und seinen Fall als klinisch bösartiges Chondrom betrachtete. Die Natur des Gewebes beruht keineswegs auf der Grösse und Anordnung der Plastiden, sondern auf der Menge und Beschaffenheit der zwischen denselben eingelagerten Grundsubstanz. Die Bezeichnung Chondro-Myelom ist auch für solche Geschwülste statthaft, welche in einem mit allen Eigenschaften eines Globe-Myeloms ausgestatteten Gewebe Inseln von derbem und wohlentwickeltem Knorpelgewebe aufweisen, und auch hierin kann eine Fehlerquelle der Annahme „bösartiger Chondrome“ liegen.

Es kommen eigenthümliche Combinationen von Geschwülsten bei deren Vervielfältigung vor, wobei anscheinend weit von einander abstehende Gewebsbildungen (klinisch gut- und bösartige) vereint auftreten. Ich habe die Leiche eines 45jährigen Arztes (Dr. M—m) obducirt, der ausser einer beträchtlich vergrösserten Milz, eine halb citronengrosse Geschwulst über dem Sternum hatte, und unter den Erscheinungen von Erschöpfung, nach wiederholten Blutungen in beide Pleurahöhlen verstorben war. Wiederholte Untersuchungen der aspirirten Flüssigkeit aus den Pleurahöhlen zeigte nur rothe Blutkörperchen von einer eigenthümlichen Lackfarbe, kein Coagulum, keine Eiterkörperchen. In der Leiche fand ich ein vom Sternum ausgehendes Myxo-Myelom, welches den Knochen in 1 Centimeter weitem Umfange gänzlich zerstört hatte und mit einer faustgrossen ähnlichen Geschwulst im vorderen Mediastinum in Verbindung stand; an der rechten Lungenspitze waren derbe, infiltrirte Geschwülste von demselben Bau, während beide Pleuren, insbesondere die rechte auf 4 Mm. Durchmesser gleichmässig verdickt waren, und den Bau eines Myxo-Fibroms aufwiesen, mit centralen Nachschüben von Myxo-Myelom. Die Milz war auf das 8-fache vergrössert, sehr derb, und zeigte unter dem Mikroskop die Structur von Myxo-Myelom, mit überaus zahlreichen, grossen, neugebildeten Blutgefässen (Angiom). Die Leber war von Hunderten kleiner cavernöser Angiome durchsetzt.

d) Osteo-Myelome nennt man sowohl inmitten von Knochengewebe entstandene Myelom-Geschwülste, wie auch solche, in welchen eine Neubildung von Knorpelgewebe stattfand. Freilich sind dies nicht in jeder Beziehung identische Bildungen, aber der aus einer solchen Nomenclatur hervorgehende Irrthum ist kein sehr grosser, indem es in vielen Fällen unmöglich ist, zu entscheiden, ob das Knochengewebe in der Geschwulst ein Ueberbleibsel früheren, physiologischen Knochens, oder aber neugebildet sei. Grosse Unregelmässigkeit in der Grösse und Anordnung der Knochenkörperchen wird die Ansicht, dass das Knochengewebe neugebildet sei, wesentlich unterstützen, um so mehr, falls wir im Stande sind, die Knochenneubildung durch alle Stadien, von der ersten Infiltration der Plastiden mit Kalksalzen, bis zum Auftreten von

Bälkchen zu verfolgen. Ueberdies gilt es als ausgemacht, dass das Myelomgewebe (Myxo- oder Fibro-Myelom) von nicht sehr bösartigem Typus sein kann, wenn sich darin Knochengewebe entwickelt, obgleich es leicht möglich ist, dass der Typus sich allmälig verschlechtert. An kugeligen und spindelförmigen reiche Myelome weisen in der Regel keine Neubildung auf. Die kindskopfgrosse Geschwulst, von welcher Fig. 202 stammt, wuchs mehrere Jahre hindurch langsam, aber stetig, während sie später rasch an Umfang zunahm und zum lethalen Ende führte.

Die Combinationen des Myelom-Gewebes mit anderen Gewebsarten, wie: Lipom, Angiom, Myom, Neurom und Adenom, werden in den über die letztgenannten Geschwülste handelnden Capiteln Besprechung finden. Hier will ich nur noch bemerken, dass es nach *Virchow* auch eine Combination von Krebs mit Myelom (Sarcom) gibt, eine Anschauung, welche ich auf Grundlage zahlreicher Beobachtungen bestätigen muss.

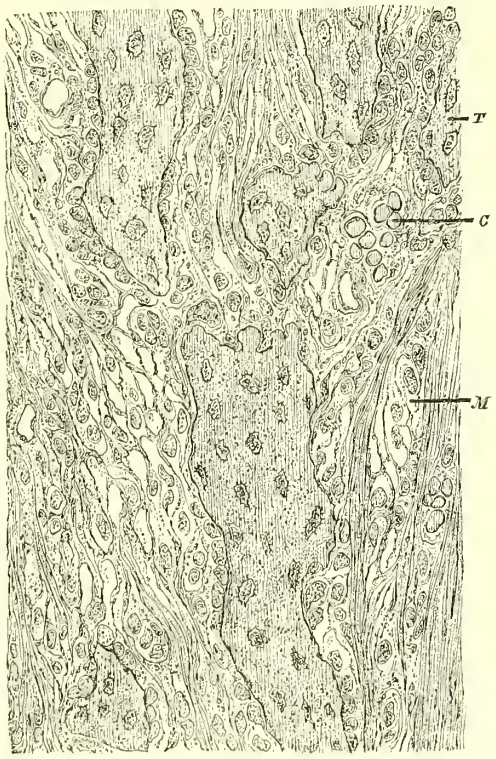

Fig. 202. Osteomyxomyelom vom Hüftbein eines Mädchens.

T Bälkchen neugebildeten Knochens, mit grossen und unregelmässigen Knochenkörperchen; *M* myxomatöses Gewebe im Uebergang zu Myelomgewebe; *C* mit Kalksalzen infiltrirte Plastiden. Vergr. 400.

Das alveolare Myelom (*Billroth*) ist eine, ihrem Wesen nach zweifelhafte Geschwulst. Die meisten Pathologen betrachten sie als eine Krebsart, mir scheint jedoch richtiger zu sein, dieselbe unter die Myelome zu rechnen, indem sie alle klinischen und pathologischen Eigenthümlichkeiten dieser Geschwülste aufweist, ja sogar gelegentlich als secundäre Geschwulst nach einem primären Myelom vorkommt. Ein zartes Bindegewebsgerüst erzeugt Alveolen, erfüllt mit kugeligen, oblongen oder unregelmässigen, meistens kernhaltigen Plastiden, welche mit einander

nur sehr locker verbunden sind, so locker, dass in dünnen Schnitten die Alveolen stets nur unvollständig gefüllt erscheinen. Die Plastiden erreichen nie die Grösse und vieleckige Gestalt von Epithelien, die charakteristisch für Carcinome sind, die dem Gerüste zunächst liegenden Plastiden sind birnförmig, und haften mittelst eines dünnen Stieles dem Gerüste an. Ich habe diese Geschwulstart in der Leiste, im Hoden, im Omentum und in der Leber beobachtet; in beiden letztgenannten Oertlichkeiten waren die Geschwülste secundär, und diejenige der Leber sogar von einem ausgesprochen melanotischen Typus. Vielleicht stellt diese Geschwulst einen Uebergang von Myelom zu Carcinom dar, ein Uebergang, welcher in der entgegengesetzten Richtung — Carcinom zu Myelom — häufig vorkommt. (S. Fig. 203.)

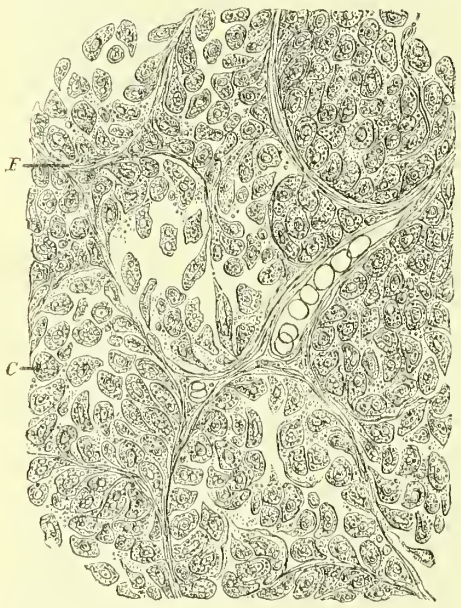

Fig. 203. Alveolares Myelom, vom Gekröse eines jungen Mannes.

F von zartem, fibrösen Gewebe aufgebautes Gerüst, welches die Blutgefässe trägt, und die Alveolen einschliesst; die letzteren enthalten *C*, die spindel- oder birnförmigen, oder unregelmässigen Plastiden. Vergr. 600.

Das Myelom ist eine bösartige Geschwulst, und irgend ein Abschnitt des Bindegewebes im Körper kann demselben als Ausgangspunkt dienen. Thatsächlich wurde diese Geschwulstform schon in allen Theilen und Organen des Körpers mit Ausnahme des Horngewebes beobachtet. Im Gegensatze zu Carcinom kommt sie häufig im Kindes- und Jugendalter vor, kann jedoch in irgend einem Alter auftreten. Ihre Bösartigkeit wird erhöht, wenn die constituirenden Elemente klein, die Blutgefässe zahlreich, und die Bildungen von Grundsubstanz spärlich sind. Die Anwesenheit von Pigment sowohl in den fibrösen, wie medullären Abschnitten der Geschwulst vermehrt deren bösartigen Charakter gleichfalls in auffallender Weise. Nicht selten kann man locale Reizung, insbesondere Verletzungen aller Art als veranlassende Ursache nachweisen.

Die klinische Diagnose ist in vielen Fällen, bei raschem Wachsthum und localer Vervielfältigung ermöglicht, häufig trägt aber die Geschwulst klinisch alle Merkmale einer gutartigen an sich, während die mikro-

skopische Untersuchung ihre bösartige Natur zweifellos feststellt. Ein Irrthum in der Diagnose kann auch aus dem Umstande hervorgehen, dass das Myelom bei Annäherung der Oberfläche in der Regel keine Verschwärung der Haut erzeugt, auch die benachbarten Lymphdrüsen sich nicht vergrössern, und nicht schmerzhaft werden. Bisweilen treten Myelome gleichzeitig in grosser Menge in verschiedenen Körpertheilen auf, und andererseits können derartige Geschwülste, nachdem sie einen gewissen Umfang erreicht haben, allmälig verschwinden und wiederkehren. Locales Recidiv nach der Exstirpation ist ein häufiges Ereigniss; ebenso die Vervielfältigung insbesondere in den Lungen, welche manchmal mit weissen, wenig vascularisirten Geschwülsten von der Grösse eines Mohnkornsamens, einer Hasel- oder Wallnuss dicht angefüllt erscheinen. Dasselbe kommt auch im Bauch- und Rippenfell vor. Das melanotische Myelom wählt häufig das Unterhautgewebe, zumal der Hände und Füsse als Ausgangspunkt, von wo aus dasselbe grosse Strecken der Körperoberfläche ergreift, und zwar in manchen Fällen in so stürmischer Weise, dass die Bildung eines jeden Knötchens von Entzündungserscheinungen begleitet ist. In solchen Fällen sind die secundären Geschwülste in den inneren Organen entweder weiss oder pigmentirt. Die Kranken sterben unter den Erscheinungen der Erschöpfung (Kachexie, Marasmus) oder von Septicämie in Folge ausgedehnter Gangrän der Geschwülste. Mucöse und colloide Entartung kommt gleichfalls vor, und vermindert den bösartigen Charakter der Geschwulst in ausgesprochener Weise.

Beim Wachsthum des Myeloms werden Muskel- und Nervengewebe zu Markgewebe umgewandelt. Wenn die Geschwulst in einer Drüse entstand, wandeln sich die Epithelien gleichfalls zu Markplastiden um, und die Drüse wird entweder vollständig zerstört, oder zum Theile vergrössert, selbst neugebildet. Im letzteren Falle entstehen innerhalb der Drüse eigenthümliche, blumenkohlartige Wucherungen durch Auswachsen und Vorwärtsdrängen des Myelomgewebes; dann kommen auch Cysten häufig vor, wie z. B. im Cysto-Myelom der weiblichen Brust oder des Eierstockes.

Die durch Sarcomwucherung bedingten Veränderungen des Epithels.

Von Dr. *Rudolph Tauszky* in New-York[1]).

Es ist eine bekannte Thatsache, dass Myelom-Geschwülste, welche im cutanen oder subcutanen Gewebe entstanden, ebenso jene, welche in tiefer gelegenen Geweben aufgetreten sind, und im weiteren Verlaufe gegen die Oberfläche des Körpers

[1]) Auszug aus des Verfasser's Abhandlung. *Sitzungsber. d. kais. Akademie d. Wissensch. in Wien.* Bd. LXXIII. 1876. Der Name „Sarcom" ist zu „Myelom" verändert, und der Name „Protoplasma" zu „Bioplasson".

herandringen, bisweilen zur Verschwärung der Haut führen. Der Verschwärung geht jedesmal eine namhafte Verdünnung der die Geschwulst bedeckenden Haut voraus, häufig mit entzündlichen Erscheinungen gepaart. Nach einer gewissen Zeit entsteht am erhabensten Punkte der Geschwulst ein seichter Substanzverlust, welcher sich allmälig vergrössert, an dessen Grunde die Geschwulst als geröthete, wenig höckerige, selbst glatte Gewebsmasse vorliegt. Die Geschwürsfläche producirt in der Regel nur relativ geringe Mengen Eiters. Hierin liegt ein klinisch wichtiges Merkmal der Myelom-Geschwülste. Carcinome pflegen nämlich an der Oberfläche der Haut ausnahmslos Verschwärungs-Processe herbeizuführen, und die hiedurch erzeugten Geschwüre bieten höckerig uneben, unregelmässig granulirende, Eiter oder Jauche producirende Flächen dar.

Es lag nun die Frage vor, welche histologischen Veränderungen während des Schwundes der Epidermis stattfinden? Denn, begreiflicherweise ist mit der üblichen Bezeichnung „Schwund", oder „Zugrundegehen" des Epithels nur eine klinische Anschauung gegeben, welcher anatomische Veränderungen zu Grunde liegen müssen. Gleichzeitig konnte die Frage gelöst werden, welche Veränderungen das Epithel drüsiger Organe eingehe, wenn in diesen Myelom-Geschwülste entstehen.

Die Literatur über die in Rede stehende Geschwulstform hat mir zur Lösung der Frage keine Anhaltspunkte geboten. Ich untersuchte daher eine Anzahl von Myelom-Geschwülsten der Haut und drüsiger Organe, speciell auf das Verhalten des Epithels. Meine Objecte waren:

1. Eine kindsfaustgrosse Myelom-Geschwulst, welche aus der Bauchwand eines Mannes in den 30ger Jahren exstirpirt wurde.

2. Myelom-Geschwülste von Wallnussgrösse, welche in der rechten Leistengegend eines 63jährigen Mannes nach wiederholten Exstirpationen entstanden waren und zur Bildung zahlreicher secundärer Sarcomknoten in den Lungen geführt hatten.

3. Eine fast kindskopfgrosse Myelom-Geschwulst des rechten Hodens und

4. Eine hühnereigrosse Myelom-Geschwulst der submaxillaren Speicheldrüse. Die Hodengeschwulst hatte einem 48jährigen, die Submaxillar-Geschwulst einem 72jährigen Manne angehört.

Endlich 5. Myelomknoten aus der Leber eines 59jährigen Mannes, welche secundär gleichzeitig mit Knoten im Omentum, dem Mesenterium und der Dünndarmwand nach Exstirpation einer primären Geschwulst des Augapfels aufgetreten waren.

Ich will vorausschicken, dass in diesen Myelomen sogenannte rundzellige (Fall 3 und 4), spindelzellige, combinirt mit Rundzellen (Fall 3) und alveolare (Fall 2 und 5) vertreten waren. Im Falle 1 war die Geschwulst von einer gleichmässigen Gewebsmasse gebildet, in welcher in ziemlich regelmässigen Zwischenräumen oblonge, spindelige oder auch unregelmässige, nahezu homogene Kerne eingelagert erschienen. — Nur an der Peripherie der Geschwulst fand ich im cutanen und subcutanen Bindegewebe Bioplassonkörper, wie solche übrigens auch während des Entzündungs-Processes in dem genannten Gewebe sichtbar werden.

Um die Veränderungen des Epithels verstehen zu können, glaube ich, muss man die Auffassung über den Bau des Epithels als richtig anerkennen, wie dieser von *C. Heitzmann* in seinen „Untersuchungen über das Protoplasma" Sitzungsberichte der kais. Akademie in Wien, 1873 dargestellt wurde.

Nach dieser Anschauung wird das Epithel aus Elementen (Zellen) aufgebaut, welche von einander durch eine dünne Lage von Grund- oder Kittsubstanz getrennt, untereinander aber mittelst einfacher Speichen verbunden sind. Ich möchte besonders hervorheben, dass in dieser Auffassung die die Kittsubstanz durchziehenden Speichen als Bildungen der lebenden Materie angesprochen werden; denn nur unter dieser Voraussetzung sind die Vorkommnisse, welchen wir bei pathologischen Vorgängen im Bereiche der Kittsubstanz so häufig begegnen, leicht und vollständig begreiflich. Der nicht lebende Antheil, das heisst, die Kittsubstanz selbst, ist in ihrem chemischen Verhalten der Grundsubstanz des Bindegewebes analog. Gerade so, wie in frühen Stadien der Entzündung eine Lösung (Schmelzung) der Grundsubstanz erfolgt, welche zum Freiwerden der in derselben eingelagerten lebenden Materie und zum Wiederauftreten von Bioplasson führt, ebenso beobachten wir im Epithel in frühen Stadien von Ernährungsstörungen eine Lösung der Kittsubstanz, wodurch mehrere benachbarte Epithel-Elemente, theilweise oder ganz mit einander verschmelzen. Zunächst werden mehrkernige Bioplassonkörper gebildet, innerhalb welcher neue Kittsubstanz auftaucht und auf diese Weise können morphologisch vom Epithel wesentlich verschiedene Bildungen entstehen. Die neu entstandenen Elemente haben nämlich häufig nicht mehr den Charakter von Epithelien, sondern bilden kleinere Elemente, welche den aus Bindegewebe hervorgegangenen vollkommen ähnlich sein können. Ich muss betonen, dass eine Umwandlung von Epithelien zu Bildungen verschiedener Formen und Grössen nur dadurch ermöglicht ist, dass die Kittsubstanz eingeschmolzen und später wieder neu gebildet wird. Es ist von vornherein unwahrscheinlich, dass bei intacter Kittsubstanz eine physiologische oder pathologische Vergrösserung der Epithelien erfolgen könne; denn die Kittsubstanz ist eine ziemlich feste Schale, welche das Epithel umgibt, und wie bekannt selbst eine Locomotion eines freien Epithelkörpers am heizbaren Objectträger unmöglich macht. Man kann sich nicht gut vorstellen, dass ein namhaftes Wachsthum der lebenden Materie stattfinde, ohne vorausgegangene Verflüssigung der Kittsubstanz.

Jedes Theilchen der lebenden Materie ist productionsfähig, d. h. fähig sich zu vergrössern, und seines Gleichen zu erzeugen. Diese Thatsache gilt für das lebende Bindegewebe ganz ebenso wie für die noch mit Leben begabten Epithelien. Die obersten Lagen der Epidermis sind als vertrocknete und leblose Epithelbildungen zu betrachten, welche einfach abschuppen, aber nicht mehr produciren. Die Grenze zwischen den lebenden und leblosen Epithelien ist zum mindesten häufig eine scharf markirte.

Wenn wir demnach in Epithelien eine Anzahl gröberer, glänzender, gelblicher Klümpchen sehen, so findet dieses Vorkommniss seine völlige Erklärung in dem Anwachsen der lebenden Materie innerhalb der Körper. Der eigenthümliche Glanz dieser Klümpchen, ihre Fähigkeit mit Carminlösung roth, mit Goldchloridlösung violett gefärbt zu werden, erlaubt eine scharfe Unterscheidung von Fett. Solche homogene Klümpchen treten bisweilen im Epithelkörper nur in beschränkter Zahl auf, bisweilen füllen sie dasselbe derart aus, dass kleinere Körnchen überhaupt nicht mehr sichtbar sind. Diese Klümpchen bleiben anfänglich noch in gegenseitiger Verbindung mittelst feiner Fäden und geben die Grundlage für die sogenannte endogene Bildung neuer Elemente, welcher wir in Entzündungs-Proeessen im Epithel so überaus häufig begegnen.

Aber auch die lebende Materie der Speichen (Stacheln) ist befähigt anzuwachsen, wenn ihr eben reichlich Nahrungsmaterial zugeführt wird. Aus dem Faden wird dann ein Körnchen, dann ein Klümpchen, und eine Anzahl dieser Bildungen kann sich zu stab- oder spindelförmigen Elementen vereinigen, die immer noch mit den benachbarten Körpern durch feine Fäden in Verbindung bleiben. Hier liegt abermals eine Quelle für Neubildung von Elementen. Die Verbindung der neuen Elemente mit den Nachbarkörpern gestattet zum mindesten an vielen Stellen das Ausschliessen von Einwanderung, wie sie von *A. Biesiadecki* angenommen wurde.

Ich wende mich nun an die Beschreibung jener Veränderungen der Epithelien welche durch Wucherung von Myelom-Geschwülsten bedingt sind.

Diese Veränderungen lassen sich in zwei Gruppen theilen. Die 1. Gruppe umfasst Processe, welche wir als rein entzündliche betrachten können; die 2. Gruppe hingegen betrifft Vorgänge, welche zur Neubildung von Myelom.

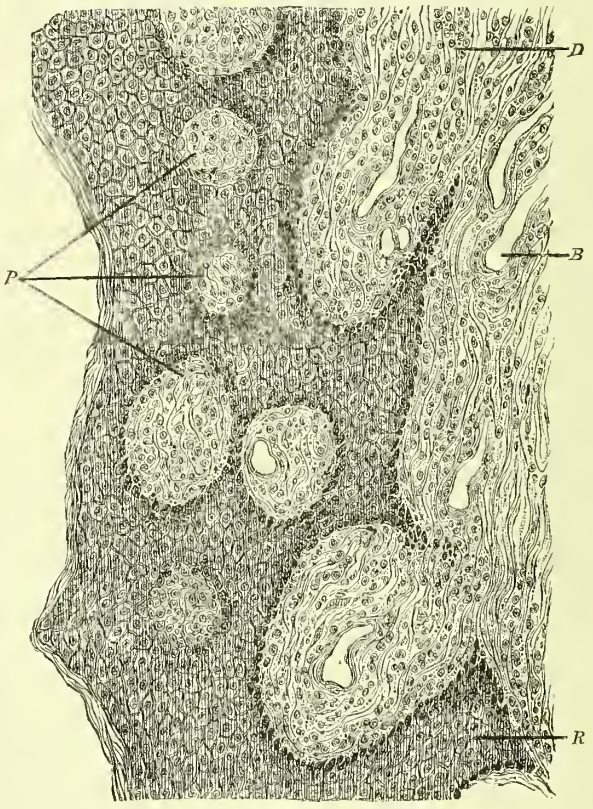

Fig. 204. Fibromyelom der Bauchwand eines Mannes.

P Papillen im Querschnitt; *D* Cutis, mit beginnender Umwandlung zu Myelom; *B* Blutgefäss; *R* Rete mucosum. Vergr. 200.

Elementen aus Epithelien führen. Zwischen diesen beiden Gruppen ist keine scharfe Grenze zu ziehen, da ja die entzündlichen Veränderungen mit den

bei der Geschwulstbildung beobachteten übereinstimmen, so ferne es sich in beiden Fällen um die Neubildung lebender Materie und Bildung neuer Elemente handelt.

Entzündliche Veränderungen. Präparate von der sub 1 angeführten Geschwulst aus der bedeckenden Haut nahe der Geschwürsfläche gewonnen, zeigen bei schwacher Vergrösserung, dass die Epidermislage in verschiedenem Grade verdünnt ist. Wir sehen (s. Fig. 204), dass zunächst die pigmentirte Schicht die unmittelbare Grenze gegen das Bindegewebe hin bildet, welches sich selbst im Zustande einer mässigen „Zelleninfiltration", d. h. Entzündung befindet. Die dem Bindegewebe zunächst liegenden pigmentirten Epithelien sind in der Mehrzahl unregelmässig angeordnet und stellenweise abgängig. Bei stärkerer Vergrösserung ergibt sich, dass die Epithelien an der Grenzlinie in Elemente zerfallen sind, welche von den aus Bindegewebe hervorgegangenen morphologisch nicht unterschieden werden können. Nur die Pigmentirung der Körner erinnert noch an die Herkunft dieser Elemente, aber auch dieses Pigment wird allmälig spärlicher, je weiter die entzündliche Veränderung gegen das Epithel vorrückt. Wir begegnen noch in der Auflösungsregion zerstreuten und gruppirten Pigmentkörnern, augenscheinlich Ueberbleibseln der früheren Epithelien, während die grössere Menge des Pigmentes verschwindet — wahrscheinlich durch Ernährungsstörungen, welche die der Lebensfähigkeit nicht gänzlich beraubten Pigmentkörner selbst betreffen. In diesem Falle wandeln sich also unter mässigen entzündlichen Erscheinungen die pigmenthältigen Epithelien direct in indifferente Bioplassonkörper um, welche die Grundlage zur Bildung neuer Elemente abgeben. Eine eigentliche Neubildung hat hier noch nicht stattgefunden, nur sind aus specifischen Elementen durch Bildung neuer Grenzlinien (Kittsubstanz) indifferente Elemente hervorgegangen. (S. Fig. 205.)

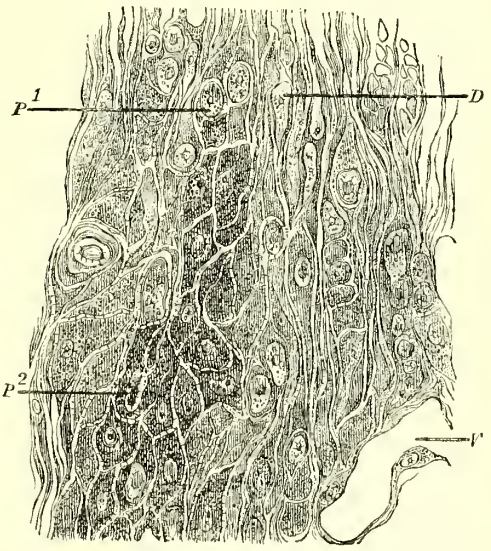

Fig. 205. Fibromyelom der Bauchwand eines Mannes.

D Bindegewebsbündel der Cutis im Uebergang zu Bioplasson; *V* Blutgefäss; P^1 Umwandlung pigmentirter Epithelien zu nicht pigmentirten Plastiden; P^2 Epithelien zu pigmentirten Klümpchen zerfallend. Vergr. 800.

Von besonderem Interesse ist das Verhalten der in die Geschwulstmasse eingebetteten Haarbälge und Schweissdrüsen. Viele Haarbälge, welche noch Haare enthielten, boten im Baue der Haartasche und der Wurzelscheiden keine wesentlichen Veränderungen dar.

Dagegen begegnete ich Haartaschen, in welchen das Haar fehlte. Hier war das Bindegewebe der Haartasche stellenweise fast vollständig in Geschwulstgewebe umgewandelt. Die Elemente der äusseren Wurzelscheide waren in zahlreiche, glänzende, bräunlichgelbe Klümpchen zerfallen, so dass die ursprüngliche Epithel-

form nur an der Gruppirung dieser Klümpchen kenntlich blieb. Alle diese Klümpchen waren miteinander durch feine Fäden verbunden.

Die Ausführungsgänge der Schweissdrüsen schienen grösstentheils unversehrt; dagegen bildeten die Drüsenknäuel Conglomerate von glänzenden, gelblichen Klümpchen, welche durch ihre Gruppirung an die Herkunft aus dem ehemaligen Drüsen-Epithel mahnten. Das centrale Lumen fehlte an vielen Querschnitten des Schlauches. Ueberdies fehlte streckenweise die das Epithel begrenzende Bindegewebslage derart, dass das Gewebe der Geschwulst mit dem der veränderten Epithelien in unmittelbare Berührung kam.

Die Haut, welche die sub 2 angeführten Geschwülste bedeckte, war nirgends exulcerirt, nur geröthet und gespannt. Senkrechte Schnitte durch die oberflächlichen Geschwulstpartien belehrten mich über eigenthümliche Veränderungen in der Epidermis. Diese war bis auf wenige Lagen von Epithelien der Schleimschicht reducirt. Nahe der Oberfläche zeigten sich einzelne Epithelien mit einander verschmolzen dadurch, dass die Kittsubstanzleisten (im optischen Durchschnitte) fehlten. Ueberall erschienen die die Kittsubstanzleisten durchziehenden Speichen (Stacheln) überaus deutlich markirt, selbst zu viereckigen oder rundlichen Körnchen angeschwollen. An vielen Punkten waren derlei Körnchen überhaupt nicht mehr sichtbar; ihre Stelle vertraten eigenthümlich glänzende, spindelförmige oder oblonge Körper, welche offenbar genau den von *Biesiadecki* beschriebenen „Wanderzellen" entsprechen. Bei genauem Zusehen konnte man sich indessen leicht überzeugen, dass diese Klümpchen mit den benachbarten Elementen durch zarte Fäden in Verbindung standen.

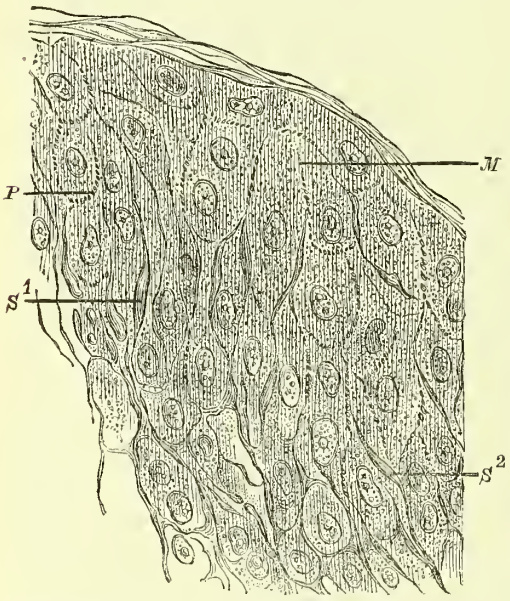

Fig. 206. Oberfläche eines Myeloms in der rechten Leiste eines Mannes.

M theilweiser Schwund der Kittsubstanz; *P* verdickte Speichen (Stacheln); S^1 spindelförmige Plastiden an Stelle der Kittsubstanz; S^2 Uebergang der Spindeln in das Gerüst des Myelomgewebes. Vergr. 600.

Besonders zahlreich waren diese Bildungen an der Grenze zwischen Epithel und Myelomgewebe, woselbst die Spindeln nicht selten in jene Züge direct übergingen, welche die einzelnen Elemente des Myeloms von einander abgrenzten. Hier haben wir es demnach vorwiegend mit einer aus den Speichen hervorgegangenen Neubildung zu thun; während die Umwandlung der Epithelien zu Myelomelementen nicht erweislich war. Die namhafte Verdünnung des Rete mucosum dürfte indessen nur durch jene Veränderung erklärlich sein. (S. Fig. 206.)

Umwandlung von Epithel in Sareom-Elemente. Die sub 3 angeführte Hodengeschwulst bot ausgezeichnete Gelegenheit zum Studium der Veränderungen des Hodenepithels durch das Myelomgewebe. Schon bei schwacher Vergrösserung (s. Fig. 193) konnte man sich überzeugen, dass das Myelomgewebe die Samenkanälchen an vielen Stellen weit auseinandergedrängt hatte, und an grossen Strecken war vom Drüsengewebe überhaupt nichts mehr zu erkennen. Einzelne Röhrenquerschnitte ergaben, dass nicht nur die Begrenzung zwischen Myelom und Epithel streckenweise fehlte, sondern das Epithel selbst zum Theile wenigstens dasselbe Gewebe darstellte, wie die Geschwulst. — Starke Vergrösserung klärte diesen eigenthümlichen Befund befriedigend auf.

Das Epithel des Drüsenschlauches erschien in einem Theile des Querschnittes gut erhalten. Dicht daneben zeigten sich einzelne Epithelien mit groben Körnchen und Klümpchen erfüllt, welche hie und da wieder kernähnliche Bildungen darstellten. Auffallend war, dass stellenweise nur ein Theil der Epithelkörper in der geschilderten Weise verändert erschien, während der andere Theil ausser einer

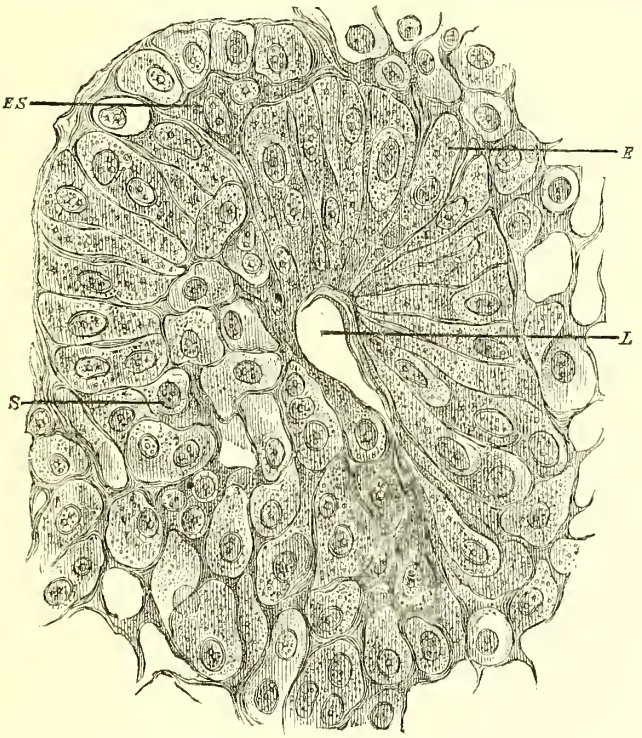

Fig. 207. Globomyelom, von kleinen Plastiden aufgebaut. Querschnitt eines Samenkanälchens.

E unveränderte Cylinder-Epithelien; *ES* beginnende Umwandlung der Epithelien zu Myelom-Elementen; *L* Lichtung des Samenkanälchens. (Ein Bild derselben Geschwulst bei schwacher Vergrösserung ist in Fig. 193 dargestellt.) Vergr. 800.

gröberen Körnung keine wesentliche Veränderung darbot. Schliesslich gab es Stellen, wo das Epithel wie von Myelomgewebe substituirt aussah. Hier waren

alle Uebergänge von normalem Epithel in Myelomgewebe Schritt für Schritt zu verfolgen. Das Anwachsen der lebenden Materie hatte zur Bildung neuer Klümpchen und Kerne geführt. Neue Kittsubstanz bedingte eine Trennung in Elemente, welche mit Epithelien keine Aehnlichkeit mehr besassen. Schliesslich erfolgte in den neu gebildeten Elementen eine partielle Umwandlung zu Grundsubstanz, wie diese in ihrer perinuclearen Form sowohl für das fötale Knochenmarkgewebe, wie auch für viele Myelomgeschwülste charakteristisch ist. (S. Fig. 207.)

Das Resultat dieser Vorgänge war die unmittelbare und vollständige Umwandlung des Epithels zu Sarcomgewebe. In dem Letzteren lagen hie und da allerdings isolirte Gruppen von 6—12 Epithelkörpern, die meiner Meinung nach nur als Ueberreste des ehemaligen Drüsenepithels gedeutet werden konnten, keineswegs aber als Drüsenneubildung.

Ich will nur noch bemerken, dass auch in diesen Präparaten ein directer Zusammenhang der in der Kittsubstanz entstandenen glänzenden, spindelförmigen Körper mit dem groben Maschenwerk des Myelomgewebes ersichtlich war. Ferner, dass auch hier sämmtliche Bildungen der lebenden Materie (Kernkörperchen, Kerne, Körnchen, Spindeln, Bälkchen) unter einander durch zarte Fäden verbunden erschienen. Selbst in der perinuclearen, anscheinend hyalinen Grundsubstanz konnte stellenweise das Vorhandensein lebender Materie, auch ohne Goldchloridfärbung erkannt werden.

Aufschlüsse über die Veränderungen des Leberepithels bei Myelombildung erhielt ich in dem sub 5 angeführten Falle. Bei schwacher Vergrösserung zeigte sich, dass viele der neugebildeten Myelomknoten vom umgebenden Lebergewebe durch eine ziemlich dicke Bindegewebskapsel abgegrenzt wurden. Was innerhalb der Kapsel lag, war alveolares Myelomgewebe; ausserhalb der Kapsel hingegen zeigten sich die Leberepithelstränge zu schmalen Spindeln comprimirt, welche parallel der Oberfläche der Kapsel verliefen. An manchen Stellen war indessen die Abgrenzung zwischen Myelom und Lebergewebe keine sehr scharfe, nur durch schwache Bindegewebszüge markirte. Wahrscheinlich entsprachen diese Stellen den Knoten jüngeren und jüngsten Datums. Man sieht, dass streckenweise die Leberepithelstränge ganz gut erhalten sind, während in anderen Partien ein Zerfall der Epithelien in rundliche oder unregelmässig geformte Klümpchen stattgefunden hat, welche nur aus der lebenden Materie der Epithelien hervorgegangen sein konnten. Diese Klümpchen bieten alle Uebergänge zu Myelom-Elementen, indem sie gegen die Knoten hin in Gruppen gelagert erscheinen, welche vermöge ihrer Gestalt als myelomatöse Alveolar-Bildungen, von einander getrennt durch spärliche Bindegewebszüge, angesprochen werden mussten.

Auch hier hat demnach die aus den Leberepithelien hervorgegangene endogene Bildung lebender Materie zur Myelomgewebsbildung geführt.« (S. Fig. 208.)

Die bräunliche Farbe der Leberepithelien blasst stufenweise ab, bis zur graugelben Farbe des Myelomknotens. Ebenso ist ein allmäliger Uebergang gegeben in dem Grade der Carminfärbung, welche bei noch erhaltenen Leberepithelien fehlte, dagegen desto deutlicher wurde, je mehr sich das neugebildete Gewebe vom Typus des Epithel-Baues entfernt hatte.

Ich kann hinzufügen, dass auch die sub 4 angeführte Myelomgeschwulst der Unterkieferspeicheldrüse stellenweise ein analoges Verhalten bot. Auch hier waren Uebergänge des Epithels der Speicheldrüsen-Acini zu indifferenten Mark-Elementen schrittweise zu verfolgen.

Meine Untersuchungen ergaben in Kürze Folgendes:

Gegen die Epidermis herandringende Myelomwucherung bedingt zunächst Veränderungen des lebenden Antheils der Epidermis, ähnlich

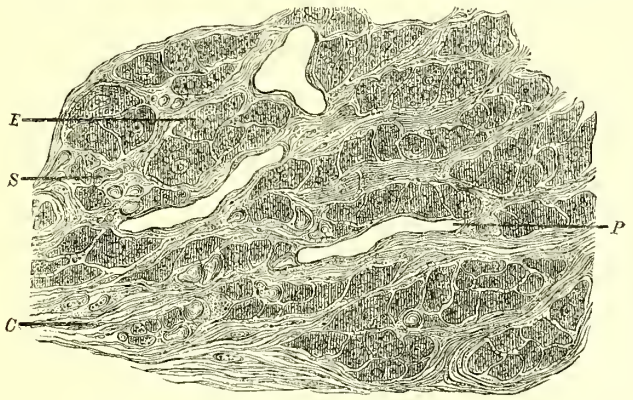

Fig. 208. Secundäres Myelom der Leber.

C Bindegewebe zwischen dem Myelomknoten und dem Lebergewebe; *E* wenig veränderte Leber-Epithelien innerhalb des Myelomknotens; *S* Neubildung von Myelom-Elementen aus Leber-Epithelien; *P* Ueberreste von Portagefässen. Vergr. 600.

jenen, welche wir bei oberflächlichen Entzündungs-Processen der Haut beobachten. Es wird die Kittsubstanz gelöst; vielkernige Bioplassonkörper entstehen; in diesen bilden sich neue Theilungsmarken, welche zum Auftreten indifferenter Elemente, analog jenen des Bindegewebes führen. Oder es entstehen durch Neubildung lebender Materie sowohl innerhalb der Epithelien, wie auch in der Kittsubstanz zwischen denselben, in letzterem Falle aus der lebenden Materie der Speichen (Stacheln) neue Elemente. Eine solche Neubildung findet auch in den Epithelien der äusseren Wurzelscheide und der Schweissdrüsen statt. Die Verdünnung der Epidermis ist wahrscheinlich bedingt durch Umwandlung der Epithelien der Schleimschicht zu Myelomgewebe.

Myelome, welche in drüsigen Organen (Hoden, Leber, Speicheldrüsen) auftreten, führen zur Neubildung lebender Materie der Epithelkörper, zur Bildung neuer Theilungsmarken und neuer Myelom-Elemente. Die lebende Materie der Epithelien wird unmittelbar zur Myelombildung verwerthet und hiedurch erfolgt ein theilweiser oder vollständiger Untergang der Epithelien.

6. Lipom. Fettgeschwulst.

Das Lipom besteht aus Fettgewebe, besitzt einen lappigen Bau und ist von Scheidewänden von fibrösem Bindegewebe durchzogen, welches die Blutgefässe trägt. In den sogenannten weichen Fettgeschwülsten ist das Bindegewebe spärlich, und das Fett von mehr öliger Beschaffenheit, während in der als fibröses Lipom (früher

Steatom) bezeichneten Geschwulstform das Gerüst einen hohen Grad von Entwicklung erreicht, und das Fett selbst ein festeres ist. Die Fettkugeln sehen denen im normalen Fettgewebe ähnlich und enthalten gleich diesen nadelförmige Krystalle von sogenannter „Margarinsäure". (S. Fig. 209.)

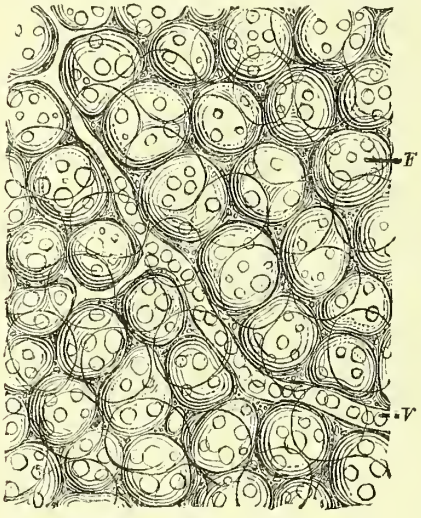

Fig. 209. Lipom von der Schulter eines Mannes.

V capillares Blutgefäss im Bindegewebsgerüst; *F* Fettkugeln von Vacuolen durchbrochen, welch letztere in Folge von Conservirung in Chromsäurelösung entstanden. Vergr. 400.

Das Lipom erscheint als eine Geschwulst sui generis im subcutanen und subserösen Gewebe, selten in drüsigen Organen. Im Unterhautgewebe tritt es gewöhnlich auf der hinteren Körperfläche in Gestalt einzelner, mehr oder weniger kugeliger, hochgradig elastischer Geschwülste auf, deren Oberfläche dem Tastsinne lappig, und an verschiedenen Stellen von verschiedenen Consistenzgraden erscheint. Die Geschwulst ist in der Regel leicht beweglich, und hängt bisweilen dem Körper sehr locker an, gleich einem Sacke. Die bedeckende Haut ist entweder unverändert, oder verdickt und pigmentirt, bleibt aber gewöhnlich in Falten anfhebbar; sie verwächst mit der Geschwulst nur nach Reizung von aussen, z. B. Reibung der Kleidungsstücke oder lang anhaltendem Druck. Unter diesen Verhältnissen kann selbst ein Geschwür entstehen, welches durch eine abscheulich stinkende, eitrige Absonderung ausgezeichnet ist.

Im Unterhautgewebe kommen sowohl solitäre wie multiple Fettgeschwülste vor, dieselben können umschrieben oder diffus sein. Gestielte und diffuse Geschwülste sind Ausnahmen, die letzteren gewöhnlich von weicherer Consistenz und der Haut mittelst eines dichten, fibrösen Gewebes angeheftet.

Das Lipom ist nur dann schmerzhaft, wenn in dessen Bereich Nerven einbezogen werden, und Functionsstörungen entstehen, nur durch dessen Grösse und Gewicht. Das Wachsthum ist ein langsames, aber fast endloses, indem man schon 10—20 Kilo schwere Fettgeschwülste beobachtet hat. Je grösser der Umfang, desto deutlicher pflegt auch der lappige Bau zu sein. Nicht selten findet im Bindegewebsgerüst eine Kalkablagerung, in seltenen Fällen sogar Verknöcherung statt.

Das Lipom erscheint combinirt mit:

Hypertrophie eines Fingers, einer Zehe, oder der ganzen Hand oder des Fusses;

Myxom, Fibrom und Myxo-Fibrom, in Form von Geschwülsten der Haut, welche man als „Naevus lipomatodes" bezeichnet hat;

Cavernösem Angiom (*Billroth*), wenn insbesondere die Venen in hohem Grade ausgedehnt sind.

Myelom, gewöhnlich Myxo-Myelom des Unterhautgewebes.

Man betrachtet auch eigenthümlich verzweigte Geschwülste der serösen Membrane, insbesondere des Kniegelenkes, bestehend aus zarten, papillaren Wucherungen von Bindegewebe, dessen Maschenräume Fettgewebe enthalten; als Bildungen von Lipom — L. arborescens. Locale, diffuse Neubildung von Fettgewebe kommt in der weiblichen Brust vor, welche auf einer, oder beiden Seiten eine ganz enorme Grösse und ein beträchtliches Gewicht erreichen kann.

7. Angiom. Gefäss- oder erectile Geschwulst.

Die charakteristische Eigenthümlichkeit des Angioms besteht in der Anwesenheit zahlreicher, arterieller, venöser oder capillarer Blutgefässe. Diese bedingen die Erectilität, nämlich das Anschwellen bei spontaner Ueberfüllung der Gefässe. Derlei Geschwülste sind durch Druck leicht zum Verschwinden zu bringen, erscheinen aber sofort wieder, sobald der Druck aufhört. In früheren Zeiten hat man viele derselben als „Teleangiektasien" bezeichnet, indem man sich vorstellte, dass sie von einfacher Erweiterung der Gefässe herrühren; gegenwärtig wissen wir jedoch, dass die Blutgefässe, wenigstens deren grosse Mehrzahl, neugebildet sind. Man kann je nach dem Wesen und der Vertheilungsweise der Blutgefässe 3 Arten von Angiomen unterscheiden, nämlich das einfache, lappige und cavernöse Angiom.

a) Das einfache Angiom wird zum grössten Theile von neugebildeten, capillaren Blutgefässen hergestellt, zwischen welchen, in mehr oder weniger gleichmässiger Anordnung eine wechselnde Menge fibrösen oder homogen aussehenden Bindegewebes vorhanden ist. Die Wand der Blutgefässe wird von sehr grossen, kernhaltigen, zuweilen mehrschichtigen Endothelien aufgebaut; überdies trifft man zahlreiche, solide Züge, ganz aus Endothelien bestehend (Endotheliom). Sowohl in den Endothelien, wie im Bindegewebsgerüst begegnet man Anzeichen einer Neubildung von rothen Blutkörperchen, durch das Zwischenstadium von Hämatoblasten. (S. Fig. 210.)

b) Das lappige Angiom besteht aus Knäueln grosser capillarer Blutgefässe, von zartem, fibrösem Bindegewebe zusammengehalten, während zwischen den Knäueln das Bindegewebe in der Regel dichter

und gröber ist. Der lappige Bau tritt bisweilen so sehr hervor, dass man denselben mit freiem Auge erkennen kann; jeder Knäuel scheint von einer eigenen Arterie versorgt zu werden, und stellt ein unabhängiges System von Blutgefässen dar, welche mit jenen der Nachbarknäuel in der Regel nicht anastomosiren. In Präparaten von solchen Geschwülsten trifft man die Blutgefässe in Längs-, Schief- und Querschnitten, und entweder leer oder mit Blut erfüllt. Von den Hauptgefässen kann entweder die zuführende Arterie oder die wegführende Vene ein beträchtliches Kaliber aufweisen, und damit liesse sich die klinische Thatsache erklären, dass in lappigen Angiomen entweder vorwiegend arterielles oder venöses Blut circulirt. (S. Fig. 211.)

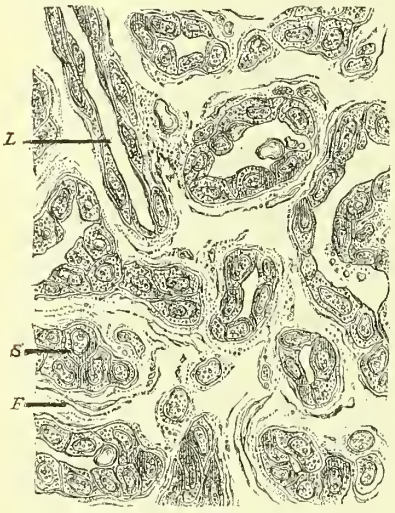

Fig. 210. Einfaches Angiom von der Haut der Stirne eines Kindes.

L Längsschnitt eines Capillars; *S* solider Strang von Endothelien; *F* Gerüst eines nahezu homogenen Bindegewebes. Vergr. 600.

c) Das cavernöse Angiom ist nach dem Plane des cavernösen

Fig. 211. Lappiges Angiom aus der Augenhöhle eines Kindes.

LL Läppchen bestehend aus aufgeknäuelten, grossen, capillaren Blutgefässen; *I* interstitielles, dichtes, fibröses Bindegewebe. Vergr. 350.

Gewebes gebaut, indem es aus buchtigen Venen besteht, welche nahe beisammen liegend, von einander durch meistens dünne, bindegewebige Scheidewände getrennt werden, die selbst wieder capillare Blutgefässe und bisweilen Bündel glatter Muskelfasern tragen. Die cavernösen Buchten sind mit Blutkörperchen erfüllt, und das Blut besitzt die klinischen Charaktere des venösen, indem es dunkel purpur- oder blauroth erscheint. Die venösen Buchten sind von einem zarten Endothellager begrenzt. (S. Fig. 212.)

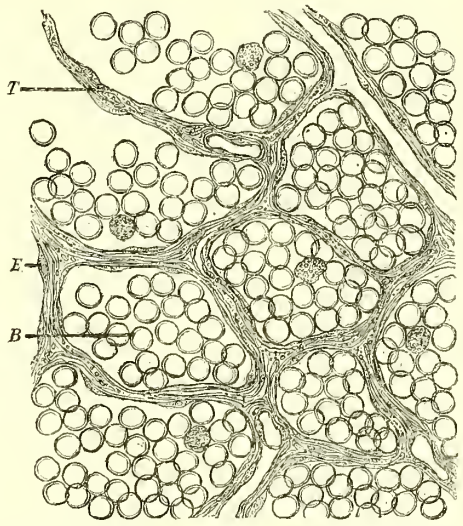

Fig. 212. Cavernöses Angiom von der Basis eines vom Rande einer hinteren Nasenöffnung ausgegangenen Polypen.

T Bälkchen fibrösen Bindegewebes, mit capillaren Blutgefässen; *E* Endothelhülle der cavernösen Räume; *B* rothe Blutkörperchen. Vergr. 700.

Das Angiom ist ein häufig vorkommender Gewebstypus, und in den meisten Fällen angeboren, oder in der frühesten Kindheit entstanden. Das einfache und lappige Angiom sitzt entweder im Gewebe der Cutis oder im Unterhautgewebe, und ist an letzterer Stelle gewöhnlich reichlich mit Fettkugeln versehen. Diese Geschwülste können grosse Bezirke des Gesichtes einnehmen (das sogenannte „Feuermal", Naevus vasculosus), oder in Gestalt zahlreicher Flecke, oder Erhabenheiten oder flacher Höcker an verschiedenen Stellen der Haut auftreten. Sie bleiben entweder stationär, oder nehmen allmälig an Umfang zu. Spontane Heilung ist ein ziemlich häufiges Vorkommniss. Das lobuläre Angiom sitzt in der Regel tiefer als das einfache Angiom, und ist schon dem freien Auge durch seichte, unregelmässige Unebenheiten oder Höcker kenntlich. Wenn es die Cutis ergreift, wird die bedeckende Haut unbeweglich, und bisweilen erfolgt spontane Verschwärung, wenn auch die Blutung nur selten profus zu sein pflegt. Das cavernöse Angiom ist seltener, entweder als scharf umschriebene, wie abgekapselte, oder als diffuse Geschwulst im Unterhautgewebe, in Muskeln unterhalb der bedeckenden Fascien, in der Leber, der Milz und den Nieren. Es wächst sehr langsam und ist häufig schmerzhaft; der Schmerz kann ein anhaltender, oder durch Druck von aussen hervor-

gerufen sein. Durch Verschwärung und Bersten des cavernösen Angioms können gefährliche Blutungen entstehen. Diese Geschwulstform erreicht ihre stärkste Entwickelung an den Extremitäten, an einzelnen Fingern oder in Gestalt zahlreicher, zerstreuter Knötchen, combinirt mit beträchtlicher Hyperplasie der Haut. Gelegentlich, wenn auch selten, geht das Angiom von Schleimhäuten aus, und es wurden mehrere Fälle von Angiom des Kehlkopfes beobachtet. In seltenen Fällen werden sämmtliche Weichtheile einer Extremität in den cavernösen Bau umgewandelt, mit allmäligem Schwund des Knochens. Primäre Geschwülste dieser Art, welche von der Beinhaut ausgehend, mit der Zeit selbst den Knochen in ihr eigenes Gewebe umwandeln, die sogenannten „pulsirenden Knochengeschwülste" sind grosse Seltenheiten. Das Angiom kann sich auch mit Myxom, Fibrom, Lipom und Adenom combiniren.

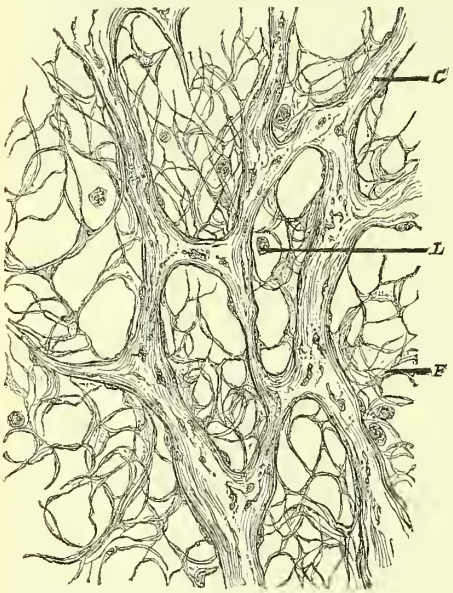

Fig. 213. Cavernöses Lymphangiom, von der seitlichen Halsgegend eines Mannes.

C Bindegewebsgerüst, von homogenem, wachsartigem Aussehen und hochgradiger Lichtbrechung; *F* unregelmässiges Netzwerk von geronnenem Fibrin; *L* Lymphkörperchen. Vergr. 500.

Angiome können von Lymphgefässen aufgebaut sein, und werden dann als Lymphangiome bezeichnet. Man kennt zwei Arten derselben: das einfache Lymphangiom, welches aus dichtem fibrösen Bindegewebe mit einer wechselnden Anzahl von Lymphgefässen (*Hebra*) und das cavernöse Lymphangiom, welches aus einer grossen Menge buchtiger Lymphgefässe und verhältnissmässig wenig Bindegewebe besteht. Das einfache Lymphangiom erscheint im Gewebe der Haut, nicht selten in Gestalt zahlreicher, harter, comprimirbarer Geschwülste von Linsen- bis zu Haselnussgrösse. Das cavernöse Lymphangiom ist selten, gewöhnlich tief im Unterhaut- oder subfascialen Gewebe sitzend, und erreicht bisweilen eine beträchtliche Grösse. Verschwärung solcher Geschwülste kommt vor, mit fortwährendem Aussickern von Lymphe. (S. Fig. 213.)

In Makroglossie, der angeborenen Vergrösserung der Zunge, hauptsächlich in deren vorderen Abschnitten, besteht die Masse aus fibrösem Bindegewebe mit zahlreichen, buchtigen Lymphgefässen, ist

demnach als cavernöses Lymphangiom aufzufassen (*Virchow*). In manchen Fällen wurde hier ein Blutgefässangiom beobachtet; Neubildung von gestreiftem Muskel wurde bisher in keinem Falle nachgewiesen.

Man hat in neuerer Zeit die Aufmerksamkeit auf Geschwülste gelenkt, welche nebst wohl entwickeltem fibrösen Bindegewebe mit feingekörnten, vieleckigen, kerntragenden Plastiden erfüllte Züge oder Alveolen enthalten, ähnlich den Endothelien der Blutgefässe. Geschwülste dieser Art heissen Endotheliome, und sind klinisch selbstverständlich gutartiger Natur. Ich habe derlei Bildungen in einem mit Talgdrüsenneubildung versehenen Adeno-Fibrom der Kopfhaut, in einem Lipo-Fibrom der Gesichtshaut, und in einer zuckererbsengrossen, intraocularen Geschwulst der Choroidea gesehen. Die Endothelien sind im Bau identisch mit medullaren Körperchen im Stadium der Indifferenz, woraus Bindegewebe und dessen Derivate hervorgehen. Im ersten Falle waren die endothelialen Züge Blutgefässen ähnlich, jedoch ohne Lichtung; ähnliche Züge kamen auch in dem Angiom der Stirnhaut eines Kindes vor, aus welchem ein Abschnitt in Fig. 210 dargestellt ist. Im zweiten Falle fand ich Fettkugeln inmitten der Endothelien, und hier war die Auffassung zulässig, dass das Fett aus den, ein Zwischenstadium darstellenden Endothelien hervorgegangen war. Im dritten Falle waren den Krebsnestern ähnliche Alveolen vorhanden. Die Differential-Diagnose ruht in einem solchen Falle auf der regelmässigen Anordnung der Alveolen; dem lappigen Bau der Geschwulst; dem völlig entwickelten fibrösen Bindegewebsgerüst, von nahezu gleichmässiger Breite und mit spärlichen Blutgefässen versehen; der feinen Körnung der Plastiden, und deren blassen, feingekörnten Kernen. In solchen Fällen scheint übrigens eine Unterscheidung zwischen Endotheliom und Epitheliom (Carcinom) schwierig, wenn nicht unmöglich zu sein; obgleich der klinische Verlauf des gutartigen Endothelioms von jenem des Carcinoms gänzlich verschieden ist.

8. Myom. Muskelgeschwulst.

Ausschliesslich aus gestreiftem Muskel bestehende Geschwülste kommen nicht vor; gestreifte Muskelfasern sind aber Bestandtheile von Geschwülsten, welche zuweilen in den Hoden und den Eierstöcken auftreten und auch Ueberreste anderer Gewebe, wie Knorpel, Knochen, Zähne und Haare enthalten. Man bezeichnet solche Geschwülste als „Dermoidcysten“, als teratoide und Combinationsgeschwülste. Aus glatten Muskelfasern aufgebaute Geschwülste sind hingegen häufig, und stets ist darin das Muskel- mit faserigem Bindegewebe combinirt — die als Myo-Fibrom, oder Fibro-Myom bezeichnete Geschwulstform. Die Gebärmutter ist der häufigste Sitz solcher Geschwülste im mittleren und vorgeschrittenen Lebensalter, insbesondere bei den farbigen Racen.

Das Myo-Fibrom der Gebärmutter erscheint entweder unter der Mucosa, oder in der Mitte der Wand, oder an der Peripherie des Organs (submucöses, intraparietales und subseröses Myo-Fibrom), und in fast jedem Falle trifft man mehr oder weniger glatte Muskelfasern mit fibrösem Bindegewebe untermengt. Das Letztere trägt die Blutgefässe,

welche an Menge beträchtlich schwanken, und in manchen Fällen in so grosser Menge vorhanden sind, dass die Diagnose Angio-Myom gerechtfertigt ist. Fibröse Geschwülste der Eierstöcke, welche ich bisher untersucht habe, wiesen denselben Bau auf. Ein subseröses Myo-Fibrom erschien unter dem Mikroskop, wie Fig. 214 darstellt.

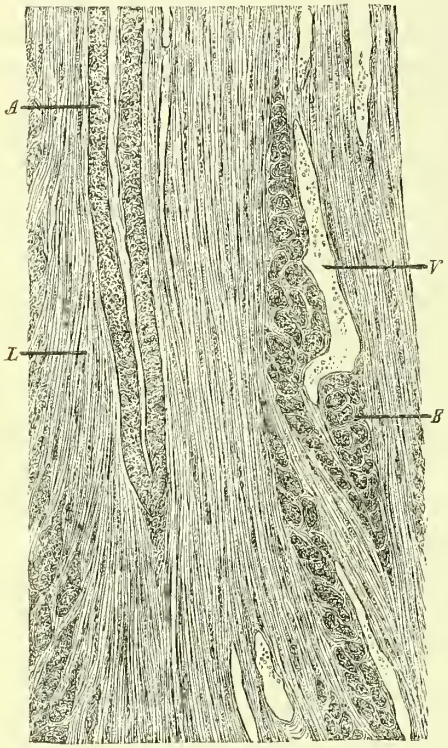

Fig. 214. Myo-Fibrom der Gebärmutter.
L Bündel glatter Muskelfasern im Längsschnitt; *F* Bündel glatter Muskelfasern im Querschnitt; *A* Arterie, mit sehr breiter Muskellage; *V* Vene. Vergr. 200.

Die Bündel der glatten Muskelfasern sind entweder unregelmässig durch die Geschwulst zerstreut, wobei sie sich, wie die Schnitte lehren, in verschiedenen Richtungen durchkreuzen, oder es kommt ein lappiger Bau zu Stande dadurch, dass zahlreiche, glatte Muskelfasern aber spärliches Bindegewebe enthaltende Knoten, von einander durch vergleichweise breite, blutgefässhältige Lagen faserigen Bindegewebes getrennt werden. In den Längsschnitten der Bündel glatter Muskelfasern ist die Muskelnatur der Letzteren häufig nicht zu erkennen, indem sie ganz das Aussehen von Bindegewebe darbieten. Deshalb ist die Muskelnatur dieses Gewebes lange Zeit angezweifelt worden, mit um so grösserem Rechte, als völlig verlässliche Reagentien für glatte Muskelfasern nicht existiren, und die vorgeschlagenen Isolirungs- und Zerzupfungs-Methoden, nach vorausgegangener Behandlung mit Essig- oder Salpetersäure keine bestimmten Ergebnisse liefern. An Querschnitten der Bündel müssen aber wohl alle Zweifel über die Muskelnatur der Fasern schwinden, indem hier in den Spindeln ein reichliches, mit stäbchenförmigen Kernen (im Querschnitte rundlich, von schwankendem Durchmesser, entsprechend der Höhe des Schnittes) versehenes Bioplasson nachweislich ist, und zwischen den einzelnen Spindeln sowohl, wie deren Gruppen ein zartes, fibröses Perimysium liegt. Eines der auffallendsten Vorkommnisse ist in manchen Fällen die überaus mächtige Muskelschicht der Arterien. (S. Fig. 215.)

Myo-Fibrome der Gebärmutter sind zu fettiger und kalkiger Entartung geneigt; die erstere befällt sowohl die Plastiden des Bindegewebes, wie die Muskelfasern; die letztere in der Regel nur das Bindegewebsgerüst. Ueberdies sind Fälle bekannt, in welchen ein ursprüngliches Myo-Fibrom zu einem bösartigen Myelom, selbst zu Carcinom umschlug.

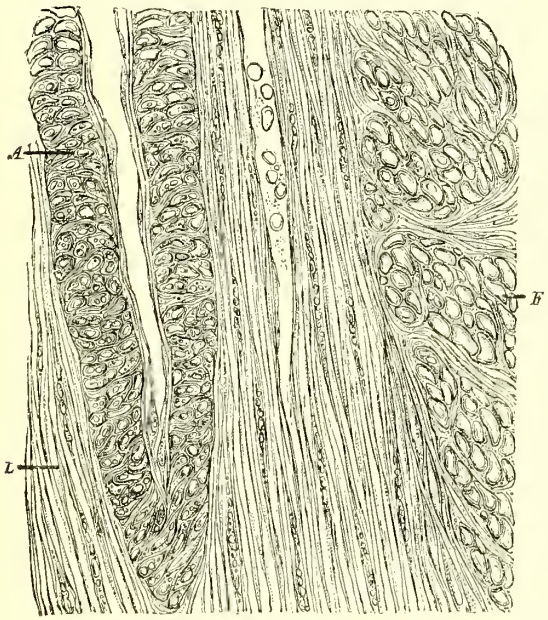

Fig. 215. Myo-Fibrom der Gebärmutter.

L Bündel glatter Muskelfasern im Längsschnitt, von fibrösem Bindegewebe nicht zu unterscheiden; *F* Bündel glatter Muskelfasern im Querschnitt; *A* Arterie mit stark entwickelter, mehrschichtiger Muskelhülle. Vergr. 500.

Myom ist eine seltene Geschwulst in der Haut, in der Nachbarschaft der Brustwarze und am Hodensacke; auf diese hat zuerst *Virchow* aufmerksam gemacht; etwas weniger selten kommt es vor in der Wand der Speiseröhre, des Magens, der Gedärme und der Harnblase. Man kennt Fälle, wo bei Anwesenheit von Myom in der Wand der Harnblase Fetzen des Geschwulstgewebes mit dem Harne entleert wurden, und dadurch eine Diagnose in vivo gestatteten. In der Prostata erscheint eine Neubildung glatter Muskelfasern in Gestalt von Hyperplasie des gesammten Organs, oder einzelner Lappen desselben, und wurde diese Geschwulstform von *Virchow* als „hyperplastisches Myom“ bezeichnet.

9. Neurom. Nervengeschwulst.

Die Bezeichnung „Neurom“ kann rechtmässig nur auf solche Geschwülste angewendet werden, welche entweder ganz, oder doch theilweise

aus neugebildeten markhältigen und marklosen Nervenfasern bestehen; das Vorkommen einer derartigen Neubildung ist jedoch noch keineswegs über alle Zweifel erhaben. Nervenhältige Geschwülste wurden am häufigsten an den Rückenmarksnerven beobachtet, weniger häufig an sympathischen, und am seltensten an Gehirnnerven. Es konnte jedoch kein bestimmter Beweis beigebracht werden, dass die grossen Mengen von Nerven in diesen Geschwülsten auch wirklich neugebildete waren. Wenn das innere Perineurium, ganz und gar aus Bindegewebe bestehend, an Menge zunimmt, werden als Folge die zahllosen Nervenfasern auseinander gedrängt, und können den Eindruck hervorrufen, dass man es mit einem echten Neurom zu thun habe. *Günsburg*, *Wedl* u. A. haben nachgewiesen, dass in den, nach Amputation einer Gliedmasse bisweilen wachsenden Nervenknoten, grosse Mengen neugebildeter Nerven, sowohl der markhältigen, wie der marklosen Art vorkommen. Dann sind Fälle aufgeführt, in welchen ein und derselbe Nerv zahlreichen Geschwülsten zum Ursprung diente, wodurch derselbe ein rosenkranzförmiges Aussehen erhielt. In anderen Fällen hat man an vielen Nerven, an verschiedenen Oertlichkeiten Geschwülste gefunden, und die Behauptung aufgestellt, dass in den Knoten neugebildete Nerven in grosser Zahl vorhanden waren (myelinisches Neurom von *Virchow*). Manche angeborene Geschwülste in der Kreuzgegend hat man gleichfalls reichlich mit markhältigen Nerven versehen gefunden. *Virchow* beobachtete teratoide Geschwülste, welche aus Nervengewebe, der grauen Hirnsubstanz ähnlich, bestanden.

Noch zweifelhafter ist das Vorkommen von aus marklosen Nervenfasern bestehenden Geschwülsten — das amyelinische Neurom von *Virchow*, der einen Fall von recidivirendem, verschwärenden, deshalb bösartigem Neurom beschreibt, („neuromatöse Diathese"). Selbst mit unseren heutigen Hilfsmitteln der Untersuchung würde es schwer fallen, die Anwesenheit von marklosen Nervenfasern in solchen Geschwülsten mit Bestimmtheit zu erweisen, und manche Autoren haben deshalb das Vorkommen echter, amyelinischer Neurome ganz geläugnet.

Von den meisten Neuromen wurde erwiesen, dass sie nebst einer wechselnden Menge von Nervenfasern, aus myxomatösem oder fibrösem Bindegewebe bestanden. Anstatt nun den sinnwidrigen Ausdruck „falsches Neurom" zu gebrauchen, werden wir solche Geschwülste als von einem Nerven ausgegangene Myxome oder Fibrome bezeichnen, und die Geschwulst, falls sie eine grosse Menge von Nervenfasern enthält, Neuro-Myxom oder Neuro-Fibrom nennen. Die meisten der als „schmerzhafte Knoten" (Tubercula dolorosa) bezeichneten Geschwülste der Haut gehören in diese Gruppe. (S. Fig. 216.)

Bisweilen entwickelt sich an, oder in einem Nerven ein Myelom, und in Uebereinstimmung mit unserer Terminologie müssen wir eine

solche Geschwulst als Neuro-Myelom auffassen. Die Nervenfasern werden jedoch bei vorschreitendem Wachsthum der Geschwulst bald zerstört, und zu Myelomgewebe umgewandelt.

Die klinisch wichtigste Eigenschaft des Neuroms ist dessen Schmerzhaftigkeit, welche mit dem Umfange der Geschwulst in keinem Verhältnisse steht. Kleine Tumoren dieser Art, vom Umfange etwa einer Linse, sind bisweilen ausserordentlich schmerzhaft, während grosse, vom Umfang einer Mannsfaust wenig, oder keinen Schmerz verursachen. Man hat in der Leiche schon grosse Nervengeschwülste angetroffen, von deren Anwesenheit der Träger, wegen ihrer Schmerzlosigkeit, keine Ahnung gehabt hatte. Der Unterschied im Grade der Schmerzhaftigkeit beruht wohl zweifellos auf dem Umstande, ob die eingeschlossenen Nervenfasern einfach gedrückt, oder aber frühzeitig zerstört und in das Geschwulstgewebe umgewandelt werden.

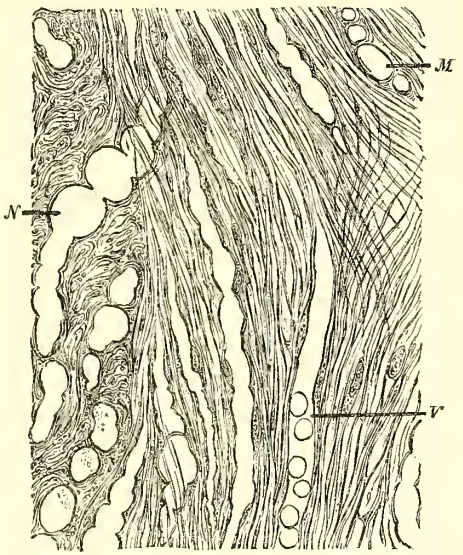

Fig. 216. Neuro-Fibrom der Haut über der Kniescheibe eines Weibes.

N Ueberreste von markhältigen Nervenfasern, mit wellenförmigen Umrissen; *M* von einander getrennte Myelintropfen; *V* capillares Blutgefäss. Vergr. 600.

10. Papillom. Warzengeschwulst.

Die Papillome sind Combinationen von Binde- und Epithelgewebe; das erstere erzeugt die Hauptmasse, oder den Kern der Geschwulst, und fingerförmige, papilläre Verlängerungen; das letztere die äussere Umkleidung. Das Bindegewebe ist von fibrösem, oder myxomatösem Bau, oder eine Verbindung beider, und in der Regel mit zahlreichen, darunter auch sehr grossen Blutgefässen versehen. Bisweilen zeigen die papillomatösen Geschwülste den Bau eines Myeloms, entweder vom Anfang an, oder nachdem durch wiederholte Exstirpationsversuche beträchtliche Reizung hervorgerufen wurde. Unter diesen Verhältnissen kann selbst ein ursprünglich gutartiges Papillom in Myelom übergehen, oder sich in secundärer Weise zu Carcinom umwandeln, wodurch die Geschwulst bösartige Eigenschaften erhält. Entsprechend der Natur des Bindegewebes und der Menge des bedeckenden Epithels unterscheiden wir

zweierlei Papillome als primäre Geschwulstformen, nämlich das hornige und das myxomatöse Papillom.

a) Das hornige Papillom besteht aus reichlich vascularisirtem, fibrösen Bindegewebe, mit verzweigten fingerartigen Verlängerungen, welche von einem geschichteten, gewöhnlich breiten Epithellager bedeckt sind. Die tiefsten Schichten der Epithelien enthalten eine wechselnde Menge von Pigment. (S. Fig. 217.)

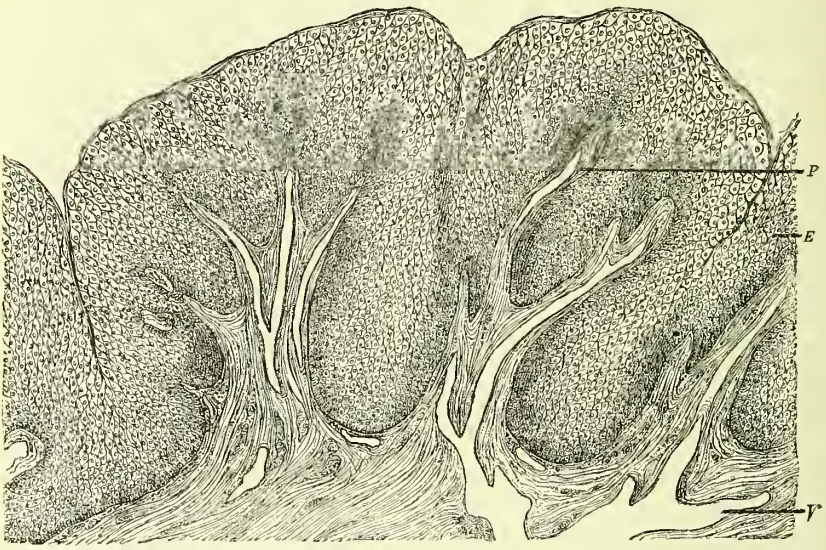

Fig. 217. Papillom des Kehlkopfes.

E mächtiges Epithellager; *P* papilläre Verlängerungen des Bindegewebes; *V* weite Blutgefässe. Vergr. 50.

Warzen sind häufige Geschwülste der Haut, insbesondere der Finger, und häufig durch anhaltende locale Reizung hervorgerufen. Sie erscheinen nicht selten zur Zeit der Pubertät, und verschwinden spontan. Sie erreichen die beträchtlichste Grösse an den Genitalien, woselbst sie durch locale Reizung eines blennorrhoischen Secretes entstehen; eine ähnliche Veranlassung durch Uebertragung des Secretes lässt sich auch bisweilen an Warzen anderer Körpertheile nachweisen. Sie haben mit Syphilis nichts gemein. Warzengeschwülste kommen nicht selten auch an Schleimhäuten vor, insbesondere jener des Kehlkopfes. Die Hörner und Krallen der Gesichts- und Kopfhaut älterer Personen sind Papillome mit sehr langen und dünnen Papillen, bedeckt von einer mächtigen Epithel-, insbesondere Epidermislage. Man weiss, dass hornige Papillome schwer für die Dauer zu entfernen sind, und mit zunehmendem Alter gerne zu Carcinom umschlagen.

b) Das myxomatöse Papillom erscheint selten an der Haut; aber häufiger an Schleimhäuten. Derlei Geschwülste bestehen aus weichem, myxomatösem Bindegewebe, stets reichlich mit Blutgefässen versehen, und entweder von einem verhältnissmässig dünnen Lager geschichteter, oder mit einem einfachen Lager cylindrischer Epithelien bedeckt. (S. Fig. 218.)

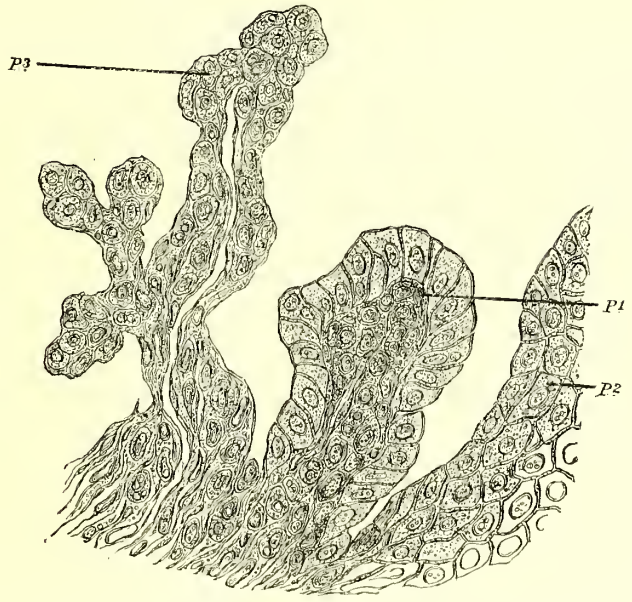

Fig. 218. Papillom der Schleimhaut der Gebärmutter.

P^1 Papille bedeckt mit einschichtigem Säulenepithel; P^2 Epithellager in Scheitelsicht; P^3 Papille, von der Epithelbekleidung entblösst. Vergr. 600.

Zu dieser Klasse gehören die Papillome, sogenannte „Karunkeln" der weiblichen Harnröhre, welche häufig überaus schmerzhaft sind und ernstliche Blutungen hervorrufen. Sie erscheinen als verzweigte, scharlachrothe, breit aufsitzende Wucherungen, gewöhnlich an der äusseren Mündung der Harnröhre. Seltene Vorkommnisse sind sie an der Schleimhaut der Gebärmutter, und der Harnblase. *Lücke* lenkte zuerst die Aufmerksamkeit auf die Thatsache, dass die früher als „Papillar-Krebs" der Harnblase bezeichnete Geschwulstform ursprünglich ein gutartiges Papillom sei, welches am Wege secundärer Veränderungen den Charakter eines Myeloms, oder Carcinoms annehmen kann; dies wurde neuerdings durch die sorgfältigen Untersuchungen von *A. W. Stein* bestätigt. Vom Papillom der Gebärmutter können Abschnitte und Fetzen mit dem Menstrualblute entleert werden; dies geschah in jenem Falle, von welchem Fig. 218 stammt. Desgleichen können bei Anwesenheit von Papillom der Harn-

blase Gewebsfetzen mit dem Harne abgehen, wodurch die Diagnose ermöglicht wird. Papillome, combinirt mit Drüsenneubildung erscheinen bisweilen auch an anderen Schleimhäuten, und sind stets schwieriger für die Dauer zu entfernen und mehr geneigt, in einen bösartigen Typus überzugehen, als einfache Myxo-Adenome.

Mikroskopische Studien an einem Papillom des Kehlkopfes.

Von *Dr. Louis Elsberg* in New-York[1]).

Alle anderen Kehlkopfgeschwülste zusammengenommen kommen seltener zur Beobachtung, als die Papillome. Von 310 Fällen von intralaryngealen Geschwülsten, die in meine Behandlung kamen, waren meiner Meinung nach 163 von papillomatösem Charakter, obgleich die Diagnose in vielen Fällen nur klinisch, das heisst, ohne Untersuchung mit dem Mikroskop gestellt wurde.

Die Geschwulst vom Umfange einer Kaffeebohne, Gegenstand meiner Studien, wurde durch Ausreissen vom vorderen Abschnitte eines Stimmbandes einer 36jährigen Frau entfernt. In den Schnitten erkennt man bei schwacher Vergrösserung eine centrale Masse von Bindegewebe, reichlich mit grossen Blutgefässen, hauptsächlich Venen und Capillaren, versehen, von welchen einige mit Blut strotzend erfüllt sind. Aus dieser Masse gehen sich allmälig verschmächtigende Verlängerungen aus- und aufwärts zur Peripherie der Geschwulst, woselbst sie in einer Anzahl kleiner, fingerförmiger Verzweigungen endigen. Die centrale Masse, mit ihren Verlängerungen ist von einer dicken, geschichteten Epithellage bekleidet, deren unterster, nämlich dem Bindegewebe nächster Abschnitt, von einer Reihe cylindrischer Epithelien hergestellt wird, während die Hauptmasse aus cubischen, der periphere Theil aus flachen Epithelien besteht. Die letzteren zeigen an manchen Stellen unregelmässige Substanzverluste, wodurch eine gezackte, unregelmässige Oberfläche entsteht. Entsprechend den Papillen bilden die Epithellager rundliche Vorwölbungen, wobei die Thäler zwischen den Papillen die Hauptmasse der epithelialen Structur darstellen.

Stärkere Vergrösserungen (500—600) zeigen, dass das fibröse Bindegewebe des centralen Geschwulstabschnittes aus sich durchkreuzenden, zarten Längs- und Querbündeln von Fasern hergestellt wird, wobei die Bündel gegen die Peripherie hin allmälig dünner werden. Die meisten Papillen bestehen aus einem, als myxomatös bezeichneten Bindegewebe. Innerhalb der Bindegewebsbündel sieht man zahlreiche, einzelne, oder in Ketten angeordnete Plastiden von kugeliger, oblonger oder spindelförmiger Gestalt, die sogenannten Bindegewebskörperchen. Im myxomatösen Abschnitt sind die Fasern zarter, als im fibrösen, und an vielen Stellen in Gestalt eines zarten Netzwerkes angeordnet, an dessen Knotenpunkten man kleine, oblonge Kerne sieht, während die Maschenräume entweder eine feinkörnige Grundsubstanz, oder kugelige Plastiden verschiedener Grösse enthalten. Die, wie oben erwähnt, sehr zahlreichen und grossen Blutgefässe verlaufen zwischen den Bündeln, und manche derselben haben eine schmale, aber deutliche Muskelwand. Die Endothelhülle der Capillaren ist wohl entwickelt; an manchen Stellen erscheinen die Endothelien in Häufchen angeordnet, mit Theilungsmarken versehen, was auf eine

[1]) Auszug der Abhandlung des Verfassers: „Microscopical Study of Papilloma of the Larynx". *Archives of Laryngology.* New-York. Vol. I. 1880.

Proliferation der endothelialen Wand hinweist. Die meisten Capillaren sind selbst im myxomatösen Abschnitt der Geschwulst, von einem etwas dichteren, fibrösen Bindegewebe umgeben. Die Lage fibrösen Gewebes stellt eine Adventitialhülle der capillaren Blutgefässe von grösserer Deutlichkeit dar, als man durchschnittlich in normalen Geweben beobachtet.

Die Grenzlinie zwischen Bindegewebe und Epithel ist an vielen Stellen verschiedener Präparate von einer schmalen Zone dichter Fasern hergestellt, identisch mit dem, was man als Basalmembran bezeichnet hat; an anderen Stellen hingegen fehlt eine solche begrenzende Zone, und man sieht ein allmäliges Uebergehen von Bindegewebe zu Epithel. Im letzteren Falle senden die Epithelkörper Fortsätze in das Netz des myxomatösen Gewebes und es ist geradezu unmöglich zu bestimmen, wo das Eine endet, und das Andere anfängt. Wo eine Grenzschicht von Bindegewebe existirt, erscheinen die Säulenepithelien wohl ausgebildet; wo aber eine solche Schicht fehlt, sind die Säulenepithelien nicht entwickelt, indem zuweilen mehrere Reihen mehr oder weniger spindelförmiger, schmaler Epithelien übereinander gelagert erscheinen. Um jeden individuellen Epithelkörper, ob spindelförmig, oder wohl entwickelt, sieht man einen, denselben von den Nachbarkörpern trennenden schmalen, hellen Saum, von überaus zarten Fäden durchbrochen. Die Hauptmasse des Epithels besteht aus cubischen Elementen von vieleckiger Gestalt, voneinander gleichfalls durch helle Säume, die sogenannte Kittsubstanz, getrennt, welche eine grosse Menge zarter Fäden oder „Stacheln" durchziehen. Wo das Messer die Oberfläche eines cubischen Elementes in Stirnsicht getroffen hat, erscheint dasselbe wie mit kurzen Haaren oder Stacheln besetzt. Die cubischen Epithelien nahe der Oberfläche zeigen die Kittsubstanz und die Stacheln weniger ausgeprägt, und in der äussersten Schicht flacher Epithelien sind sie kaum zu erkennen.

Die meisten cubischen Epithelien enthalten in ihrem Innern je einen Kern, von wechselndem Aussehen. Nicht selten enthält ein Epithel auch 2 Kerne, von welchen der Eine fein, der Andere grob granulirt ist, oder es können beide grobgranulirt sein, und sich von einander nur in der Grösse und der Zahl der Körner unterscheiden. Gelegentlich stellt ein Kern eine nahezu homogene, glänzende Masse dar, oder eine in zwei oder drei, verhältnissmässig grobe Klümpchen oder Körnerhaufen abgetheilte Masse. Um einen compacten Kern ist manchmal ein breiter heller Saum sichtbar, augenscheinlich eine Vacuole, nämlich ein mit Flüssigkeit erfüllter, geschlossener Raum. Grosse Vacuolen in der Mitte mancher Epithelien erscheinen völlig leer, wahrscheinlich weil der Kern ausfiel, oder durch das Messer herausgerissen wurde.

Anstatt sogenannter Stacheln sieht man in der Kittsubstanz häufig zwischen je zwei Epithelien schmale Spindeln eingekeilt, von stärkerer Lichtbrechung als die Epithelien. Oder ein glänzendes, spindelförmiges Körperchen lag hart an der Wand eines Epithelkörpers, während die Kittsubstanz an der, der Spindel entgegengesetzten Seite etwas erweitert, und von rechtwinkeligen Stacheln durchsetzt war. In anderen Fällen schienen die Stacheln zwischen je zwei Epithelwänden zu einem nahezu viereckigen oder oblongen, homogenen, glänzenden Stäbchen zusammengeflossen zu sein, wobei die an einer oder beiden Seiten des Stäbchens mehr oder weniger verbreiterte Kittsubstanz von anderen dünnen Stacheln durchbrochen blieb. Auch sieht man compacte, kolben- oder birnförmige glänzende Körperchen, oder zu birn- oder spindelförmigen Gruppen vereinigte Körnerhaufen in der namhaft

erweiterten Kittsubstanz, zwischen je zwei Epithelien. Diese Körper erreichen, oder übertreffen sogar gelegentlich den Umfang grosser, epithelialer Kerne. Endlich beobachtet man blass- oder grobgranulirte Körper zwischen zwei oder drei benachbarten Epithelien eingekeilt, von kleinerem Umfange, als letztere, manche mit oblongen Kernen, andere ohne solche. Diese verschiedenen Bildungen traf ich insbesondere in grosser Zahl in der Kittsubstanz nahe den Papillen, und zwar kommen sie in der Kittsubstanz sowohl cylindrischer, wie cubischer Epithelien vor. Am äusseren Umfange der Geschwulst sind sie spärlich und fehlen vollständig in der äusserste n Schicht der flachen Epithelien.

Bei den stärksten Vergrösserungen des Mikroskops (1200 linear) erscheint der fibröse Abschnitt des Bindegewebes von ungemein zarten Spindeln aufgebaut, welche von einander durch enge, helle Säume getrennt sind, gleich jenen in epithelialen Bildungen. Betrachten wir diese hellen Säume recht genau, dann werden uns auch zarte Fädchen nicht entgehen, ähnlich den seit lange bekannten Stacheln in der Kittsubstanz zwischen den Epithelien. Die Spindeln selbst, welche dasjenige darstellen, was wir als Grundsubstanz des Bindegewebes bezeichnen, sind keineswegs homogen; zeigen vielmehr in den dünnsten Lagen der Bündel in den centralen Abschnitten der Geschwulst ein zartes, aber deutliches Netzwerk von grauen Bälkchen, während die Carmininfärbung auf die Maschenräume beschränkt bleibt. Zwischen den Spindeln eingestreut sieht man eine grosse Menge zackiger Körperchen von netzförmigem Bau, deren Fortsätze gegen die Spindeln gerichtet sind, und sich mit dem Netzwerk innerhalb der Grundsubstanz verbinden.

Der peripherе Abschnitt des Bindegewebes ist, wie schon oben erwähnt, von vorwiegend myxomatösem Bau. Hier sind die die Grundsubstanz herstellenden Spindeln anstatt zu Bündeln vereint, in Gestalt eines groben Netzwerks angeordnet, mit zahlreichen kleinen Körperchen, hauptsächlich an den Knotenpunkten versehen, aber auch die von den Spindeln begrenzten grösseren Maschenräume enthalten eine gewisse Menge ähnlicher Körperchen, oder eine helle, sogenannte myxomatöse Grundsubstanz. Starke Vergrösserung enthüllt in diesen Feldern der Grundsubstanz gleichfalls einen zarten, netzförmigen Bau, geradeso, wie in den umgebenden Spindeln, und auch dieses Netzwerk steht in ununterbrochener Verbindung mit den Körperchen an den Vereinigungspunkten der Spindeln und mit den, innerhalb mancher Maschenräume enthaltenen.

Der äusserste Antheil des Bindegewebes kommt mit dem Epithel in Berührung. Wo eine scharfe Grenzlinie vorhanden ist, zeigt die hohe Vergrösserung ein einfaches queres Lager von Bindegewebsspindeln, welche den Epithelien als Grundlage dienen. Dieses Grenzlager steht in Verbindung mit dem darunter liegenden Netzwerk des myxomatösen Gewebes und den, der Peripherie zunächst liegenden capillaren Blutgefässen. Letztere nähern sich dem Grenzlager nicht selten so sehr, dass zwischen deren Wand und dem Epithel nur ein sehr schmaler, heller Saum übrig bleibt, stets von zarten, grauen Fädchen durchbrochen. An der entgegengesetzten Seite ist das Grenzlager mit den peripheren Fädchen des Netzwerks der völlig entwickelten Säulenepithelien verbunden. Wo keine solchen, entwickelten Epithel-Elemente vorhanden sind, wird eine Verbindung durch glänzende, homogene, spindelförmige Verlängerungen hergestellt, welche von der Grenzschicht in Gestalt eines unregelmässigen Reticulum oder von Reihen von Fädchen in das epitheliale Lager eindringen, wobei sie eine mehr oder weniger rechtwinkelige Richtung gegen das netzförmig gebaute Körperchen einnehmen, in dessen Innerem man einen oder

mehrere kleine, gleichfalls reticulirte Körper vom Aussehen von Kernen erkennt. Auf diese Weise wird ein noch nicht völlig entwickeltes Epithel von den Spindeln und deren Ausläufern umgeben, ähnlich wie die Kittsubstanz die völlig entwickelten Epithelien umgibt. Ein Unterschied besteht darin, dass die Spindeln homogen und glänzend sind, von derselben Lichtbrechung, wie die Körnchen und Fädchen der lebenden Materie, während die Kittsubstanz eine blasse, nicht lichtbrechende Schicht darstellt. Augenscheinlich sind die Spindeln compacte Massen lebender Materie, von welcher später Epithelien entstehen, während die eigentliche Kittsubstanz ein lebloses, horniges Material ist, nur wenig lebende Materie in Gestalt zarter, durchbohrender Stacheln enthaltend.

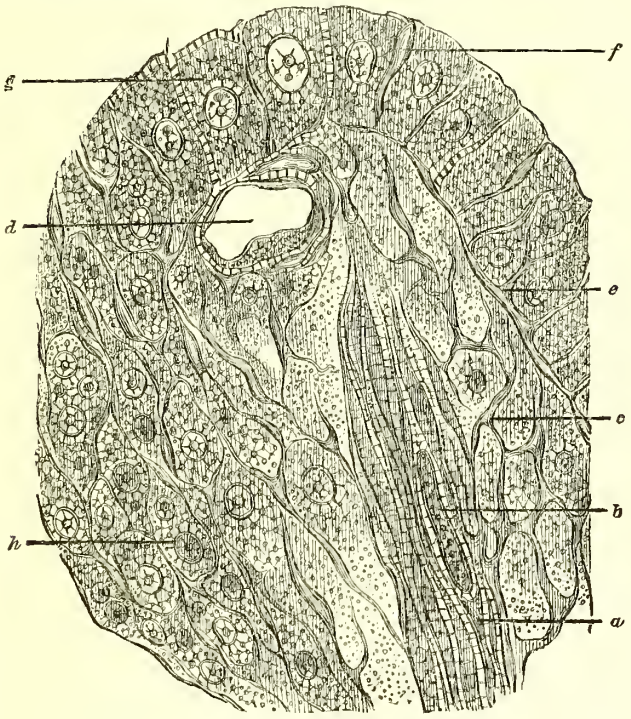

Fig. 219. Papille mit umgebendem Epithel. Papillom des Kehlkopfes. Schiefschnitt.

a Bündel fibrösen Bindegewebes; *b* Plastid zwischen den Spindeln; *c* myxomatöses Bindegewebe; *d* capillares Blutgefäss im Querschnitt; *e* Bindegewebs-(Endothel?)lager an der Basis der Epithelien; *f* spindelförmige Verlängerungen der Schicht *e*, zwischen die Epithelien eingesenkt; *g* Säulenepithel; *h* medullares Gewebe, als Uebergang von Bindegewebe zu Epithel. Vergr. 1200.

Wo zwischen Binde- und Epithelgewebe keine scharf gezeichnete Grenzlinie existirt, lässt sich auch mit den stärksten Vergrösserungen nicht entscheiden, wo das Eine aufhört und das Andere anfängt. Nur die Anwesenheit capillarer Blutgefässe liefert einen Anhaltspunkt, um zu entscheiden, was Bindegewebe ist. (S. Fig. 219.)

In den unteren Schichten der Epithelien begegnen wir in der Kittsubstanz den früher beschriebenen Bildungen am häufigsten. Die starke Vergrösserung weist

in der Kittsubstanz Massen von lebender Materie nach, welche unzweifelhaft zur Bildung neuer epithelialer Körper führen. Das Anfangsstadium einer solchen Neubildung ist das Anwachsen und Verschmelzen der Stacheln zu stäbchen- oder spindelförmigen Körperchen, welche mittelst zarter Fädchen mit den benachbarten Epithelien in Verbindung bleiben. Eine solche Veränderung in der Menge der lebenden Materie ist nach Verflüssigung der hornigen Kittsubstanz möglich. Eine

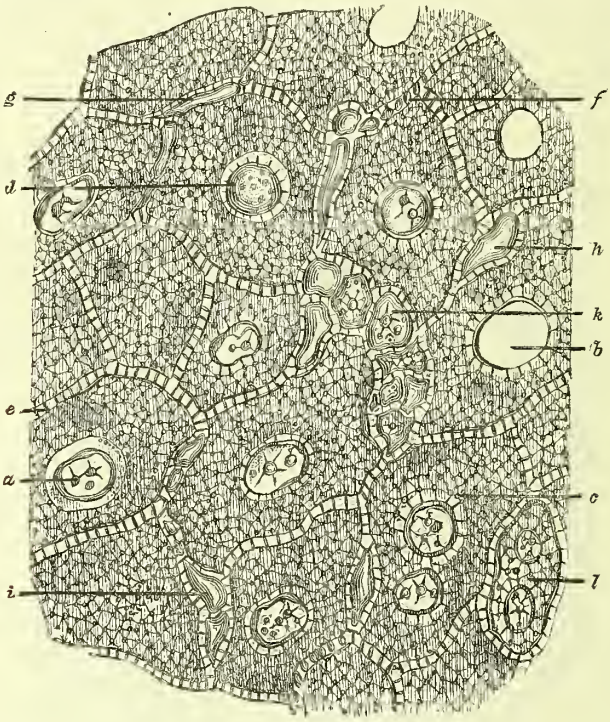

Fig. 220. Cubische Epithelien, aus der Nachbarschaft der cylindrischen. Papillom des Kehlkopfes.

a Kern umgeben von einem hellen Raume, einer sogenannten Vacuole; *b* leere Vacuole, der Kern herausgefallen; *c* Epithel mit zwei Kernen; *d* Epithel mit einem glänzenden, nahezu homogenen Kern; *e* „Stacheln", oder Fädchen der lebenden Materie in der Kittsubstanz; *f* die Stacheln vergrössert; *g* vergrösserte Stacheln, zu einem glänzenden, spindelförmigen Körper vereint; *h* birnförmiger Körper zwischen Epithelien; *i* Reihen von Stäbchen und Klümpchen; *k* medullare Elemente; *l* neugebildetes Epithel zwischen den alten eingekeilt. Vergr. 1200.

Umfangszunahme der Stacheln muss jedesmal von einer Verbreiterung des von der Kittsubstanz eingenommenen Raumes begleitet sein. Selbstverständlich wird der Raum zwischen den Epithelien desto grösser werden, je mehr die Bildungen der lebenden Materie zwischen den Epithelien anwachsen, und diese Vergrösserung führt häufig zum Auftreten buchtiger Aushöhlungen längs der Wände benachbarter Epithelien. Solche Höhlen enthalten bisweilen Gruppen von Körperchen, welche sich in ihren optischen Eigenschaften wie Kerne von Epithelien verhalten. Das präliminäre Stadium in der Entwicklung eines neuen Epithelkörpers ist mit dem Auftreten eines grobkörnigen Plastids zwischen den alten, feingranulirten Epithelien

und von Linien neuer Kittsubstanz um den neugebildeten Körper, gegeben. Aehnliche Veränderungen, wie in der Kittsubstanz, gehen auch im Innern der Kerne vor sich; man begegnet nämlich Kernen von Hantelform, oder auch zwei Kernen in einem Epithelkörper, wie das schon längst bekannt ist. All dieses weist auf eine Vermehrung der Kerne hin; es ist mir aber nicht möglich auszusagen, ob eine derartige Vermehrung in irgend einem Zusammenhange mit der Neubildung von Epithelien steht. (S. Fig. 220.)

Ich will noch hinzufügen, dass ich in Schnitten von einem Papillom des Penis, einem sogenannten spitzen Condylom, ganz dieselben charakteristischen Eigenthümlichkeiten gefunden habe, wie eben im Papillom des Kehlkopfes beschrieben.

A. Biesiadecki hat zuerst auf die Anwesenheit glänzender, spindelförmiger Körperchen innerhalb der Kittsubstanz zwischen den Epithelien der entzündeten (eczematösen) Haut aufmerksam gemacht, in welcher eine lebhafte Neubildung von Epithelien stattfindet; er behauptet aber, dass die Körperchen vom Bindegewebe her stammen. *E. Klein* hat eine ähnliche Ansicht, indem er in seinem „Atlas of Histology" in der Kittsubstanz der Epithelien vom Schwanze der Kaulquappe Formen beschreibt und abbildet, welche er „verzweigte Zellen" des Bindegewebes nennt, „die mit ihren Fortsätzen zwischen die epithelialen Zellen hineinzugreifen scheinen". Meine eigenen Beobachtungen stützen diese Anschauung nur zum Theile.

Was ich in Bezug auf Neubildung von Epithelien nachgewiesen habe, ist:

1. Das Epithel vermehrt sich von medullaren Elementen aus, welche von den Bindegewebe erzeugenden an der Grenze zwischen beiden Gewebsarten nicht unterschieden werden können.

2. Das Epithel vermehrt sich von medullaren Elementen aus, welche aus der lebenden Materie, den sogenannten Stacheln, in der Kittsubstanz hervorgehen.

11. Adenom. Drüsengeschwulst.

Das Adenom besteht aus myxomatösem oder fibrösem Bindegewebe, in welchem neugebildete Drüsen der acinösen oder tubulösen Art eingebettet sind.

Blutgefässe existiren nur im bindegewebigen Antheile. Die am meisten charakteristische Eigenthümlichkeit ist die centrale Lichtung, welche sowohl in acinösen, wie tubulösen Drüsenneubildungen stets vorhanden ist. Die acinösen Drüsen sind in der Regel mit cubischen, oder kurzen cylindrischen Epithelien, häufig in geschichteten Lagen, bekleidet, während die tubulösen Drüsen eine einzelne Lage cylindrischer, bisweilen bewimperter Epithelien aufweisen. Die Regelmässigkeit in der Anordnung der Epithelien, deren feine und gleichmässige Körnung und die verhältnissmässig feine Körnung der Kerne, sind mindestens in vielen Fällen gleichfalls unterscheidende Merkmale eines Adenoms unter dem Mikroskop.

Das Adenom ist eine häufig vorkommende Geschwulst, und zwar an folgenden Localitäten:

An der Haut beobachtet man drüsige Neubildungen von den Talgdrüsen ausgehend, in Form von Talgdrüsencysten (Atherome), von Molluscum sebaceum und von Milium. In manchen Fällen werden die Epithelien zu grossen, glänzenden, bisweilen geschichteten Colloidkörperchen umgewandelt, welche man irrthümlicher Weise als das inficirende Material beim sogenannten „Molluscum contagiosum", wobei sich eine Menge kleinerer Geschwülste um ein grosses Adenom bilden, betrachtete. Im Milium ist die Talgmasse eingedickt, und durch Ablagerung von Kalksalzen in eine harte Masse umgewandelt. Geschwülste dieser Art sind häufig von einer dicken, fibrösen Bindegewebskapsel umschlossen und zur Entzündung und Verschwärung, desgleichen zu Cystenbildungen sehr geneigt.

An Schleimhäuten sind die meisten myxomatösen, breit aufsitzenden oder gestielten, sogenannten polypösen Geschwülste mit neugebildeten Drüsen versehen (*Billroth*), und müssen demnach als Myxo-Adenome bezeichnet werden. Sie kommen an der Schleimhaut der Nasenhöhlen, des Rachens, des Kehlkopfes, des Trommelfells, des Mastdarms, und der Gebärmutter vor. Bei Kindern erscheinen solche Polypen am häufigsten am Mastdarm, während sie bei Personen mittleren Alters an anderen Orten häufiger beobachtet werden. Ihr Umfang ist ungemein schwankend; so können jene des Mastdarmes bisweilen die Grösse eines Hühnereies erreichen, während jene der Gebärmutter zu noch grösserem Umfange heranwachsen. Ausnahmsweise beobachtet man an der Oberfläche einen ausgesprochen papillären Charakter. — Unter allen Myxo-Adenomen zeigen jene der Gebärmutter und des Mastdarms einen am schärfsten ausgesprochenen tubulösen Bau der neugebildeten Drüsen. Wimperepithelien kommen sowohl an der Oberfläche der Geschwulst, wie auch in den Drüsengängen vor, insbesondere in Polypen der Nasen-, Kehlkopfhöhle und des Gehörganges; auch jene der Gebärmutter pflegen mit bewimperten Säulenepithelien versehen zu sein, zumal, wenn sie von der Schleimhaut der Gebärmutterhöhle ausgingen. Hier sind die Drüsen häufig mit der lymphatischen Varietät des myxomatösen Bindegewebes combinirt, wobei sie einen gutartigen Geschwulsttypus darstellen, obgleich sie manchmal beträchtliche Strecken der Schleimhaut einnehmen. Wir wissen übrigens noch nicht, welche Formen der Myxoadenome der Gebärmutter rein entzündlichen Ursprungs sind, und welche den eigentlichen Geschwülsten beizuzählen wären.

Eine grössere Menge medullarer Elemente im myxomatösen Bindegewebe deutet stets auf ein rasches Wachsthum, und eine grössere Geneigtheit zu Rückfällen nach der Exstirpation. Ausnahmsweise erfolgt eine Umwandlung zu Myelom oder Carcinom, zumal wenn wiederholt erfolglose Versuche einer Entfernung vorgenommen wurden.

In der weiblichen Brustdrüse ist das Adenom der acinösen Art combinirt mit Myxom oder Fibrom ein häufiges Vorkommniss. Bisweilen ist die Geschwulst scharf umschrieben, und vom umgebenden Gewebe deutlich abgegrenzt; andere Male befällt die Neubildung beide Brustdrüsen nahezu gleichmässig, wodurch höchst massige Geschwülste entstehen. Wenn das Bindegewebe reichlich mit medullaren Elementen versehen ist, wird die Geschwulst zu einem Adenomyelom, welches sich häufig mit Cystenbildung combinirt, und als solches Cystosarcom der Brustdrüse genannt wurde. In derartigen Geschwülsten springen häufig blumenkohlartige Wucherungen in die Lichtungen der neugebildeten erweiterten oder gefalteten Drüsenräume vor. Man hat diese Wucherungen irrthümlicher Weise als intraglandulare betrachtet; sie entstehen aber durch Auswachsen des hinter der Drüsenwand befindlichen Bindegewebes, welches gewöhnlich reichlich vascularisirt ist, und die Drüsenfläche zu eigenthümlich complicirten Verlängerungen vordrängt und faltet. Das Adeno-Myelom der Brustdrüse bricht zuweilen auf und verschwärt, wobei die gefässreichen Wucherungen unter gleichzeitiger, namhafter Beschleunigung des Wachsthums der Geschwulst, hervorbrechen können. Man weiss jedoch, dass diese Geschwulstart einen verhältnissmässig guten Verlauf nimmt, und nach der Exstirpation dauernde Heilung gestattet.

In der Schilddrüse kommt das Adenom häufig vor, wodurch die als Kropfgeschwulst bezeichnete Krankheitsform entsteht. Entweder sind die mit Lymphkörperchen und colloidem Material erfüllten Alveolen gleichmässig erweitert — die sogenannte Struma parenchymatosa, oder manche, von den ursprünglichen, embryonalen Epithelien bedeckte Alveolen werden zu Cysten, bisweilen mit zahlreichen, stark vascularisirten Wucherungen an der Innenfläche der Cyste versehen — die Struma cystica. Von den Alveolen des Schilddrüsen-Adenoms kann sich auch ein Carcinom als secundäre Geschwulst entwickeln.

Die grosse Mehrzahl der Cysten ist eine secundäre Bildung nach Adenom. Wir finden in polypösen Geschwülsten nicht selten Cystenräume, und können dann die Umwandlung der Drüsen-Epithelien zu einer mucösen, colloiden oder serösen Flüssigkeit schrittweise verfolgen. Als Zwischenstadium erscheint eine Art myxomatösen Gewebes, ausgehend von den medullären Körperchen, zu welchen die Epithelien vor deren Verflüssigung umgewandelt werden. Die Rückkehr der Epithelien in ihren Jugendzustand durch Zerfall zu Markkörperchen ist eine unerlässliche Bedingung zum Auftreten verschiedener, von den ursprünglichen Epithelien sehr verschiedener Gewebe. Die geschlossene Höhle eines ursprünglichen Acinus oder Alveolus wird allmälig zu

einer Cyste ausgedehnt, deren Wand an der Innenfläche mit platten Epithelien (Endothelien?) ausgekleidet ist. (S. Fig. 221.)

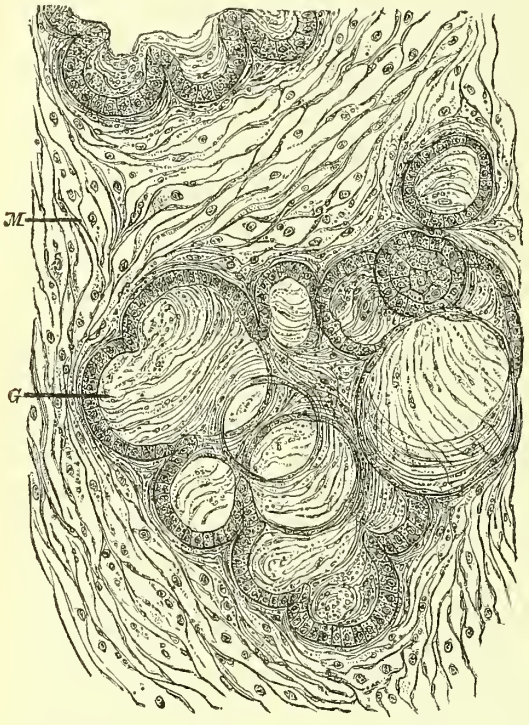

Fig. 221. Bildung von Cysten in einem Myxoadenom. Abschnitt eines Nasenpolypen.

M myxomatöses Bindegewebe; *G* mucöse Entartung der Epithelien einer acinösen Drüse, eine künftige Cyste. Vergr. 400.

Die Talgcysten (Atherome) und das Milium der Haut haben stets ein adenomatöses Vorstadium. Im Unterhautgewebe können auch andere Cysten, unabhängig von epithelialer Neubildung entstehen, so z. B. die Meliceris, Cyste mit honigähnlichem Inhalte; das Hygrom, Cyste der Schleimbeutel, und die sogenannten Ganglien, Cysten der Sehnenscheiden. Die Bildungsweise solcher Cysten ist bisher nicht bekannt; nur von der Meliceris lässt sich mit grosser Wahrscheinlichkeit ein Entstehen aus Talgdrüsen annehmen, indem selbst an oberflächlichen Atherom-Cysten bisweilen eine Umwandlung des Inhaltes zu einer honigähnlichen Flüssigkeit nachgewiesen werden kann. Cystenbildungen mögen überdies aus Adenomen hervorgehen, welche ihren Ursprung einer embryonalen Verpflanzung von Drüsen an Stellen, wo sie im normalen Zustande nicht vorkommen, verdanken. Selbstverständlich dürfen wir aus einer Anhäufung extravasirten Blutes hervorgegangene Cysten nicht als eigentliche Geschwülste im vollsten Sinne des Wortes gelten lassen.

Unzweifelhaft beruhen die sogenannten Dermoidcysten auf epithelialer Neubildung, wahrscheinlich hervorgerufen durch anomale Vorkommnisse bei der embryonalen Entwicklung, die Bildung eines unvollkommenen Fötus in einem vollkommen entwickelten, oder intrauterine Isolirung durch Abschnürung einzelner Theile vom Körper des Embryos. Solche Cysten enthalten nebst epidermalem Gewebe bisweilen auch

Haarbälge, Haare, Talg- und Schweissdrüsen. Knorpel, Knochen und Zähne. Sie kommen im Unterhautgewebe, mit dem Periost verwachsen, in der Augenhöhle und deren Umgebung, in den Hoden, Eierstöcken, sehr selten in anderen Organen vor. Dermoidcysten wurden auch in der seitlichen Halsgegend beobachtet, und verdanken ihren Ursprung möglicher Weise, wie *Roser* vermuthet, einer unvollständigen Rückbildung der Kiemengänge des Embryo. Manche jener Cysten, welche am Grunde der Mundhöhle unter der Zunge auftreten, und als Ranula bezeichnet werden, sind als Dermoidcysten zu betrachten, insbesondere, wenn deren Inhalt aus trockenen Epidermal- oder fettigen Talgmassen besteht.

Cysten der inneren weiblichen Geschlechtsorgane kommen häufig vor, gewöhnlich in den Eierstöcken, woselbst sie entweder einfache, von einer verhältnissmässig dicken Kapsel umschlossene oder sogenannte Parenchymcysten darstellen, combinirt mit Adenom oder Carcinom, Cysto-Adenom, Cysto-Carcinom. Die letzteren Arten sind im Vergleiche mit einfachen Cysten selten. Diese bestehen entweder aus einem einzelnen Sack, oder aus einer wechselnden Anzahl zum Theile geschlossener, zum Theile communicirender Höhlen, — die sogenannten multiloculären Cysten. Ihr Inhalt ist entweder eine seröse, oder klebrige, colloide Flüssigkeit, mit Beimischung verschiedener Mengen Blutes, und durch stufenweise Veränderungen des Blutfarbstoffes nimmt der Inhalt allerlei braune Farbennuancen an. Durch Beimengung von Eiter wird die Flüssigkeit trübe, und durch Zersetzung jauchig und übelriechend. Wenn Eiterkörperchen vorhanden sind, finden wir auch in der Regel grosse, grob granulirte Körperchen, möglicher Weise Epithelien in fettiger Entartung; während die aufgequollenen, und ihres Farbstoffes beraubten rothen Blutkörperchen als blasse, unregelmässig contourirte, nur mit spärlichen Körnchen versehene Bildungen erscheinen. *Drysdale* hat diese letzteren Körperchen als pathognomonisch für den Inhalt von Ovariencysten betrachtet, was jedoch nicht richtig ist. Um deren Entstehen zu begreifen, muss ich auf den Aufsatz von *L. Elsberg* über den Bau der rothen Blutkörperchen (s. Seite 66) verweisen. Die Cysten des breiten Mutterbandes können gleichfalls auf epithelialen Ursprung von den Parovarien her verfolgt werden; es sind in der Regel einfache Cysten mit einer sehr dünnen Wand und serösem Inhalt, ohne irgend eine Combination mit soliden Geschwülsten.

In Eierstockcysten lassen sich die geschlossenen Säcke in den meisten Fällen ohne grosse Schwierigkeit auf frühere Drüsenneubildung zurückführen; trotzdem wurden Versuche gemacht, die Cystenbildung von erweiterten Blutgefässen aus zu erklären. In der Regel entstehen Cysten nur in jenen Organen, welche Epithelien enthalten, z. B. in der

Leber, den Nieren; obgleich hier die Cysten in den meisten Fällen auf einem Entzündungsprocess beruhen. Die von früheren Epithelien stammenden medullären Körperchen sind augenscheinlich mit der Fähigkeit begabt, mucös oder colloid zu entarten, und dadurch die Bildung secundärer Cysten zu veranlassen.

12. Carcinom. Krebsgeschwulst.

Das Carcinom besteht aus Binde- und Epithelgewebe, wobei das letztere ohne Regelmässigkeit in Gestalt von Alveolen, Strängen, Zapfen oder Nestern angeordnet ist, ohne Drüsenbau, und in der Regel ohne regelmässige, centrale Lichtung. Das Carcinom als primäre Geschwulst erscheint in den folgenden Arten:

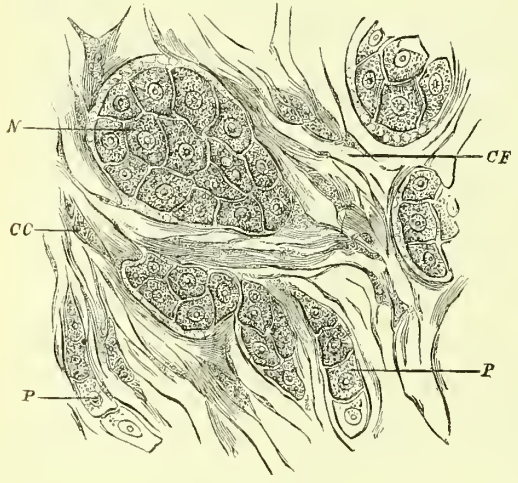

Fig. 222. Scirrhus, oder harter Krebs der weiblichen Brust.

N Alveolus, erfüllt mit Epithelien; *CF* Bindegewebsgerüst, mit *CC* Häufchen von Plastiden, den Bindegewebskörperchen; *PP* Reihen von Epithelien, wahrscheinlich aus dem Bindegewebe hervorgegangen. Vergr. 600.

a) In der als Scirrhus oder harter Krebs bezeichneten Art, worin das Bindegewebe verhältnissmässig reichlich und gut entwickelt ist, und entweder einen lockeren, fibrösen Bau aufweist, oder sehr dicht, nahezu homogen erscheint. Die Epithelien sind klein, in durch das Bindegewebe unregelmässig eingestreuten schmalen Alveolen oder Zügen angeordnet. (S. Fig. 222.)

Das Bindegewebe ist zwar vollkommen entwickelt, jedoch nur spärlich mit Blutgefässen versehen. Die kleinen, vielkantigen Epithelien sind von einander durch helle, schmale Sänme von Kittsubstanz getrennt, jedoch mittelst conischer Fädchen zusammenhängend, geradeso, wie normale Epithelien. Die Epithelien sind in kleinen, unregelmässigen Häufchen angeordnet, und zwischen diesen und dem benachbarten Bindegewebe sieht man in conservirten Präparaten häufig einen schmalen Saum, erfüllt mit einer körnigen Masse, oder mit Schleimkugeln, welche man als Producte der, die Innenfläche der Bindegewebshöhle bekleidenden Endothelien betrachtet. Da derlei Räume keine constanten

Vorkommnisse sind, kann man auch deren Ursprung nicht ohne Weiteres auf die Lymphgefässe und „Lymphräume“ zurückführen.

Diese Art ist am wenigsten bösartig, und deren Wachsthum ein verhältnissmässig langsames. Sie erscheint am häufigsten als primäre Geschwulst in der Brustdrüse, neben oder hinter der Brustwarze, wobei diese letztere zurückgezogen, und die Haut in deren Umgebung gefaltet wird. Diese Eigenthümlichkeit, sowie der beträchtliche Dichtigkeitsgrad des Gewebes, und gelegentliche, durchfahrende, stechende Schmerzen, zumal in der Bettwärme, sind die wichtigsten, klinischen Anhaltspunkte zur Diagnose.

Die Geschwulst kann 8 bis 10 Jahre bestehen, ohne an Umfang beträchtlich zuzunehmen, und ohne der Kranken besonders lästig zu fallen. Aber nach Verlauf einer gewissen Zeit wird das Wachsthum fast ausnahmslos beschleunigt, der Schmerz lebhaft, und diese Veränderungen zeigen an, dass der Typus der Geschwulst in einen medullären umzuschlagen beginnt, mit ungünstigem Verlaufe und tödtlichem Ende.

b) In der Epitheliom genannten Art findet man die Epithelien innerhalb des Bindegewebsgerüstes in Gestalt solider Zapfen, Züge oder Nester, in deren Mitte sie eine concentrische Anordnung aufweisen. Die centralsten Antheile der Epithelien gehen häufig eine fettige Entartung ein, und erzeugen glänzende, unregelmässige Fettmassen, die sogenannten Krebsperlen. Das Bindegewebe trägt den Charakter des myxomatösen oder fibrösen, und ist mit einer mässigen Menge von Blutgefässen versehen; es zeigt entweder eine völlig entwickelte Grundsubstanz oder eine schwankende Menge medullärer oder entzündlicher Körperchen, welche die Grundsubstanz ersetzen. (S. Fig. 223.)

Diese Geschwulstform ist an der Haut und den Schleimhäuten ein häufiges Vorkommniss. Manche ihrer Unterarten sind verhältnissmässig wenig bösartig, so z. B. der sogenannte flache Krebs (Ulcus rodens), dessen Krebsnatur vor etwa 35 Jahren zuerst von *F. Schuh* erkannt wurde. Derselbe erzeugt seichte Geschwüre, ohne ausgesprochene Wucherungen; das Geschwür greift allmälig in die Tiefe der Gewebe, und zerstört sie, mit Einschluss des Knorpels und Knochens. Obgleich vermöge der Anwesenheit kleiner epithelialer Nester die Krebsnatur dieser destructiven Geschwulstart nicht bezweifelt werden kann, erzeugt dieselbe doch niemals secundäre Geschwülste in inneren Organen, sondern tödtet nach einer Reihe von Jahren durch Erschöpfung.

Die Knötchenform des Epithelioms kommt am häufigsten an den Lippen, der Zunge, am After, den äusseren Genitalien und der Vaginalportion der Gebärmutter vor; an der Haut der Extremitäten, der Schleimhaut des Kehlkopfes und der Speiseröhre ist sie seltener.

Bisweilen zeigt das Epitheliom einen ausgesprochen papillaren (blumenkohlartigen) Charakter, insbesondere an der Gesichtshaut, dem Scheidentheile der Gebärmutter und der Schleimhaut der Harnblase. Wie oben erwähnt, ist es in hohem Grade wahrscheinlich, dass

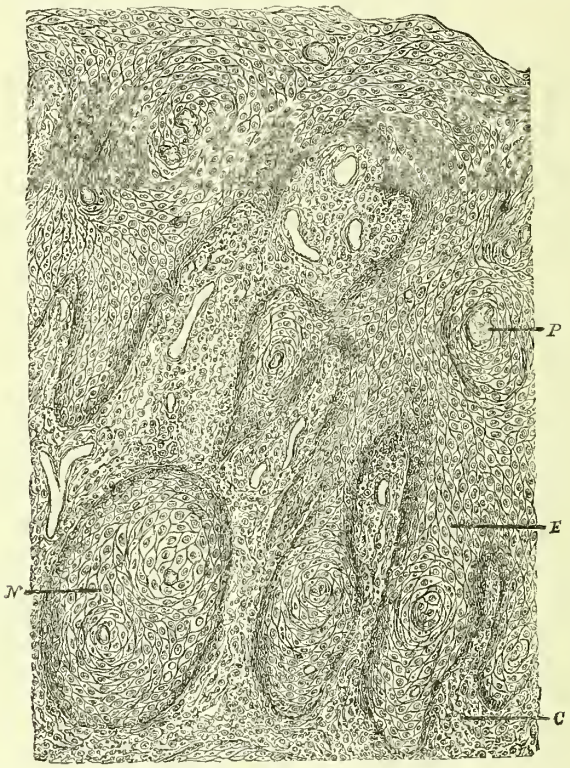

Fig. 223. Epitheliom der Vorhaut.

E Epithelialzapfen; *N* Epithelialnester, mit concentrischer Anordnung der Elemente in der Mitte der Zapfen und Nester; *P* sogenannte Krebsperlen in der Mitte der Nester und Zapfen; *C* Bindegewebe, mit medullaren oder Entzündungskörperchen infiltrirt. Vergr. 200.

die sogenannten papillären Krebse ursprünglich als Papillome auftraten, und erst im weiteren Verlaufe sich zu Carcinom umwandelten. Keine der Unterarten des Epithelioms, obgleich die benachbarten Lymph-Ganglien leicht inficirend, ist zur Erzeugung secundärer Geschwülste in inneren Organen besonders geneigt.

c) Die als Medullar-Krebs bezeichnete Form ist die bösartigste, ihre Eigenschaften sind folgende:

Die Epithelien sind sehr gross und von unregelmässiger Gestalt, zum Theile vielkantig und kernhaltig, zum Theile homogen und glänzend. Sie zeigen endogene Vermehrung in Gestalt sogenannter „Mutterzellen", und auch Vermehrung aus keilförmigen, von der lebenden Materie in

der Kittsubstanz ausgehenden Bildungen. Das Bindegewebsgerüst ist spärlich, von fibrösem Charakter, und umgrenzt in geschlossenen Alveolen grosse und kleine Gruppen von Epithelien. (S. Fig. 224.)

Demnach besteht die charakteristische Eigenthümlichkeit jener Geschwulstform, welche wir als „Medullar-Krebs“ bezeichnen, in der grossen Menge epithelialer Bildungen im Vergleiche mit dem Bindegewebe und der groben Körnung der Epithelien bis zum Auftreten glänzender, homogener Klümpchen, nämlich solider Massen der lebenden Materie, als Anzeichen einer lebhaften, pathologischen Neubildung von Epithelien. Die compacten Klümpchen des Bioplasson erscheinen häufig als medullare Körperchen, und je rascher das Wachsthum der Geschwulst desto lebhafter ist die Vermehrung, desto grösser die Menge dieser Körperchen und desto bösartiger der Typus.

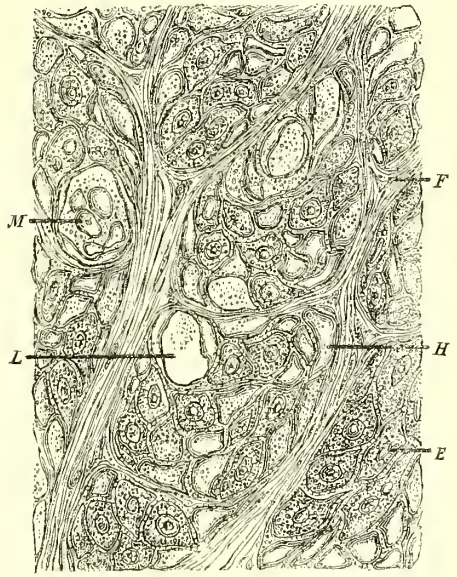

Fig. 224. Medullarkrebs der Ohrspeicheldrüse.

E regelmässig entwickelte, vielkantige, kerntragende Epithelien, welche bei *H* durch Zunahme ihrer lebenden Materie glänzend und homogen geworden sind; *M* Markkörperchen in einem, von lebender Materie eingeschlossenen Raume (sogenannte Mutterzelle); *L* Vacuolirung von Epithelien; *F* spärliches Bindegewebsgerüst. Vergr. 600.

In den schlimmsten Geschwülsten dieser Art können wir unter dem Mikroskope kaum völlig entwickelte, kerntragende, polygone Epithelien erkennen, welche in Nestern angeordnet sind; die Hauptmasse des Gewebes besteht aus nahe beisammen liegenden Elementen mit allen Eigenschaften medullarer Körperchen, wodurch die Geschwulst mehr das Aussehen eines Myeloms als eines Carcinoms gewinnt. Unter diesen Verhältnissen kann man einen Uebergang von Krebs zu Myelom häufig beobachten. Ein ursprünglich wohl entwickelter Scirrhus kann allmälig den Charakter eines Medullar-Krebses annehmen, und dieser die Eigenschaften eines Myeloms. In der unter dem Namen Lenticular-Krebs (Cancer en cuirasse *Velpeau*) bekannten, klinischen Varietät des Carcinoms, welche von einem Krebsknoten der Brustdrüse ausgehend, in verhältnissmässig kurzer Zeit alle Weichtheile der Brustwand, der Schultern, der oberen Gliedmassen ergreift, suchen wir ver-

geblich nach epithelialen Krebsnestern, indem die Hauptmasse der Geschwulst ganz nach dem Typus eines sehr bösartigen Globo-Myeloms aufgebaut erscheint. Secundäre Geschwülste in inneren Organen, zumal den Lungen und der Leber, zeigen häufig keine deutlichen epithelialen Nester, sondern nur den Bau eines Globo-Myeloms.

Der Medullar-Krebs kann primär in irgend einem Organe oder Gewebe des Körpers auftreten, obgleich derselbe in der Mehrzahl der Fälle unzweifelhaft von Organen ausgeht, welche epitheliale Bildungen als anatomische Bestandtheile enthalten, demnach am häufigsten von Drüsen. Die Localitäten, in welchen Krebs primär am häufigsten auftritt, sind: die weibliche Brust, der Scheidentheil der Gebärmutter und der Magen. Nach *Virchow* ist die Reihe der Organe, welche von bösartigen Geschwülsten im Allgemeinen befallen werden, folgende: Magen mit 34·9%, Gebärmutter, Scheide u. s. w. mit 18·5%, Dickdarm und Rectum mit 8·1%, Leber mit 7·5%, Gesicht, Lippen mit 4·9%, weibliche Brust mit 4·3% der Fälle; die Totalsumme beträgt 78·2% der in Folge von bösartigen Geschwülsten lethal endigenden Fälle.

Die Eintheilung der Carcinome ist, wie hier dargestellt, überaus einfach; aber manche Pathologen lieben es, eine grosse Menge von Arten und Unterarten des Carcinoms mit entsprechenden griechischen und lateinischen Namen aufzustellen. Den Ausdruck „plexiform" könnte man zur Bezeichnung verzweigter, und sich innerhalb des Bindegewebes verbindender Epithelzüge gelten lassen. Als allgemeine Regel darf man aufstellen, dass je grösser die Menge des Bindegewebes in einem gewissen Abschnitte der Geschwulst, und je kleiner die Anzahl der Epithel-Nester, die Geschwulst desto härter und von desto geringerer Bösartigkeit sein wird. Im Gegentheile gilt auch, dass der Grad der Bösartigkeit mit der Abnahme des Bindegewebes und Zunahme der Anzahl epithelialer Nester stufenweise zunimmt. Myxomatöses Bindegewebe zwischen den Epithel-Nestern vermindert die Consistenz der Geschwulst, ohne deren Bösartigkeit zu vermehren.

Ein wichtiger Punkt zur Bestimmung des Grades der Bösartigkeit eines gegebenen Krebses ist die Anwesenheit kleiner, glänzender, kugeliger Elemente im Bindegewebe. Grössere Mengen dieser Bildungen zeigen jedesmal ein rasches Wachsthum der Geschwulst an, und sind dieselben reichlich vorhanden, dann machen sie die Geschwulst zu einem Myelom. Dieser Zustand ist nur in den klinisch allerschlimmsten Typen des Medullar-Krebses anzutreffen. Die pathologische Bedeutung dieser Elemente ist in der Ansicht verschiedener Pathologen verschieden. Diejenigen, die an der Ansicht festhalten, dass die Krebs-Epithelien Abkömmlinge physiologischer Epithelien sind, und ihnen demnach eine gewisse Specificität und Unabhängigkeit vom Bindegewebe zuschreiben,

(*Thiersch*, *Billroth*, *Waldeyer* u. A.) nehmen an, dass die Markkörperchen im Krebsgerüst einer auf das Wachsthum der Epithelien reactiven Entzündung entsprechen. *Virchow* hingegen, der eine Bildung von Krebsepithelien aus dem Bindegewebe behauptet, betrachtet diese Körperchen als Producte der „Bindegewebszellen". Der folgende Aufsatz behandelt diesen Gegenstand eingehend.

Der Ursprung der Krebs-Elemente.

Von Dr. *E. W. Hoeber* in New-York[1]).

Die Pathologen haben heute in Betreff der Frage über das Herkommen der Krebs-Elemente im Wesentlichen zweierlei Anschauungen.

Virchow sprach zuerst die Ansicht aus, dass aus „Bindegewebszellen" epitheliale Elemente hervorgehen können, während *Thiersch* und *Waldeyer* die Hauptträger jener Annahme sind, dass dem Epithel eine selbstständige Entwicklungsfähigkeit zukomme; pathologische Producte epithelialer Natur demnach stets Abkömmlinge normaler Epithel-Bildungen sein müssen.

Die Anhänger der letzteren Anschauung stützen sich zunächst auf die Entwicklungsgeschichte, indem sie die *Remak*'sche Keimblätter-Theorie für die Erklärung pathologischer Vorkommnisse verwerthen. Wir müssen indessen von vorneherein festhalten, dass entwicklungsgeschichtliche Beweismittel heutzutage noch einen relativ nur geringen Werth haben.

Alle Angaben bezüglich der Selbstständigkeit der Keimblätter werden hinfällig in Anbetracht der Thatsache, dass, bevor sich überhaupt Keimblätter bilden, der Keim aus Elementen zusammengesetzt ist, welchen jede specifische Eigenthümlichkeit abgeht, und aus welchen sich eben erst im weiteren Verlaufe specifische Bildungen entwickeln.

Für entzündliche Vorgänge gilt es als Thatsache, dass im Verlaufe derselben das betroffene Gewebe in einen Jugendzustand zurückgeführt wird, indem es in jene Elemente zerfällt, aus denen es hervorgegangen ist. Nur in ihrer Jugendform sind die Elemente befähigt, ihres Gleichen zu erzeugen, indem sie entweder Bindegewebs-Bildungen produciren, wie es bei der sogenannten plastischen Entzündung geschieht, oder in indifferente Elemente zerfallen, die wir als Eiterkörperchen bezeichnen — suppurative Entzündung.

So wenig Positives wir nun auch über die Ursache der Entwicklung von Geschwülsten wissen — in einer Annahme wenigstens stimmen alle verlässlichen Beobachter überein, dass das Muttergewebe, in welchem sich eine primäre Neubildung (im engeren Sinne) entwickelt, zunächst in den Jugend- oder Indifferenz-Zustand zurückkehren müsse, um befähigt zu sein, neue Elemente zu bilden.

Ob in den entzündlichen ebenso, wie in neoplastischen Processen analoge Ursachen, etwa die Reizung, im Spiele sind, muss unentschieden gelassen werden. Nur das darf als sicher gelten, dass die Elemente gerade nur in ihrem Indifferenz-Stadium, d. h. in jenem Stadium, welches dem Indifferenz-Stadium des normalen Keimes entspricht, befähigt sind, neue lebende Materie, somit neue Elemente zu produciren.

---

[1]) Auszug aus der Abhandlung: „Ueber die erste Entwicklung der Krebs-Elemente". *Sitzungsber. d. kais. Akademie d. Wissensch. in Wien.* 1875. Die Bezeichnung „Protoplasma" ist wie überall zu „Bioplasson" umgeändert.

Diese anfänglich indifferenten Elemente wandeln sich erst im weiteren Verlaufe der Entwicklung in charakteristische Gewebsformen um, und diese Formen sind im Wesentlichen einerseits: Blutgefässhaltiges Bindegewebe und anderseits: Gefässloses Epithel.

Während der Grundstock des Thierkörpers von Bindegewebe gebildet wird, stellen die epithelialen Bildungen stets nur bedeckende, umhüllende, abgrenzende Lagen dar, welche Einstülpungen in das Bindegewebe hinein erzeugen — die sogenannten Drüsen.

Seit *His* ist man gewöhnt, scharf zwischen Epithel und Endothel zu unterscheiden. Vom histogenetischen Standpunkte aus wären als Epithelien die, die Aussenfläche des Körpers bedeckenden Lagen, sowie jene Lagen zu bezeichnen, welche mit der Aussenfläche in directer oder indirecter Verbindung stehen. Als Endothelien dagegen wären jene bedeckenden Lagen zu bezeichnen, welche allseitig geschlossene Körperhöhlen auskleiden.

Aber auch diese, anscheinend scharfe Unterscheidung zwischen Epithel und Endothel ist, wie alle bis heute auf die Entwicklungsgeschichte begründeten Lehren hinfällig, da im Keime auch die Epithelien aus Elementen hervorgehen, welche von jenen, die Bindegewebe bilden, morphologisch nicht unterschieden werden können.

Ueberdies wurden für die Entwicklung der Carcinome von *Köster* auch schon die Endothelien, zumal jene der Lymphgefässe in Betracht gezogen, ohne dass auf diesem Wege in die Frage klärendes Licht gebracht worden wäre.

Endlich hat sich in den letzten Jahren die Anschauung entwickelt, dass die sogenannten Wanderzellen bei der Entwicklung der Carcinome die wesentlichste Rolle spielen. Als Hauptträger dieser Idee wäre *A. Classen* zu nennen. Abgesehen davon, dass es noch Niemandem gelungen ist, Wanderzellen in ihrer Thätigkeit bei der ersten Entstehung eines Carcinoms direct zu beobachten, hat man vollständig ausser Acht gelassen, dass wandernde Elemente stets Elemente im Indifferenz-Stadium sind; ferner dass Elementen, wenn sie einmal den Charakter von Epithelien an sich tragen, die Wanderungsfähigkeit nicht mehr zukommt, und endlich dass bisher jede Beobachtung fehlt, welche uns ein Antheilnehmen von Wanderkörpern bei der Bildung irgend eines Gewebes gestatten würde.

Die Objecte, an denen ich meine Untersuchungen anstellte, waren Carcinome, sämmtlich von Individuen über 40 Jahre. 1. Ein sogenanntes Alveolar-Epithelial-Carcinom der Haut der rechten Parotis-Gegend; 2. ein sogenanntes flaches Epithelial-Carcinom oberhalb der linken Nasolabial-Falte; 3. ein sogenannter Scirrhus der Brustdrüse; 4. eine ähnliche Geschwulst der Brustdrüse; 5. ein sogenanntes Medullar-Carcinom, welches den grössten Theil der Leber substituirt hatte, aus der Leiche einer 48jährigen Frau.

Das Charakteristische aller Carcinom-Präparate ist anerkanntermassen die epitheliale Neubildung, welche in Form von Zapfen, Schläuchen oder rundlichen Gruppen in Bindegewebe eingelagert ist. Die Grösse der einzelnen Epithelial-Körper fand ich sehr verschieden. Die kleinsten derselben habe ich im Carcinom Nr. 3; die grössten hingegen im Carcinom Nr. 1 angetroffen. (S. Fig. 225.)

Was zunächst den Bau der Epithelien betrifft, habe ich in der grössten Mehrzahl der Präparate polygonale Körper gesehen, welche von einander durch schmale Kittsubstanz getrennt waren. Dort, wo derlei Kittsubstanz, die unter dem

Mikroskope stets nur in Form von Leistchen sichtbar ist, vorhanden war, konnte ich jedesmal auch die Anwesenheit zarter Speichen constatiren.

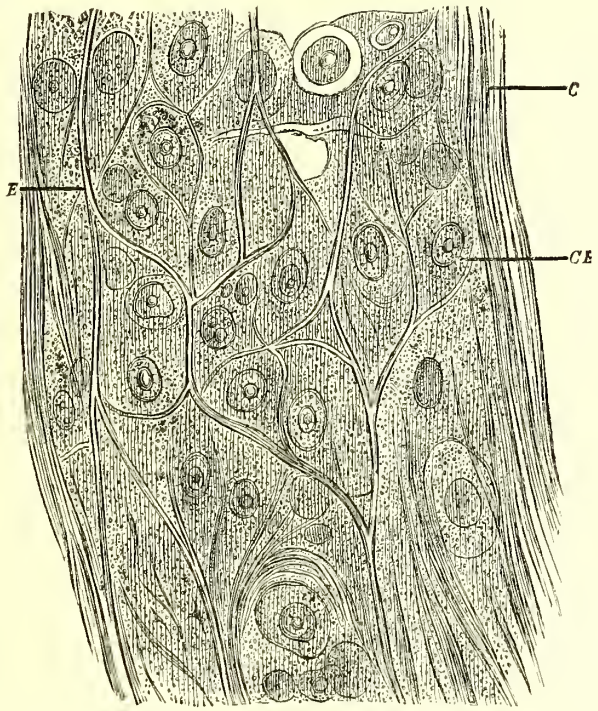

Fig. 225. Carcinom der Haut in der Ohrspeicheldrüsengegend.

CE grosse, kernhaltige Krebs-Epithelien, theilweise von einander durch elastische Fasern *E* geschieden; *C* unverändertes fibröses Bindegewebe der Cutis. Vergr. 600.

Bisweilen allerdings sah ich zapfenförmige und alveolare Bildungen, welche mit einer continuirlichen Lage von Bioplasson erfüllt waren, in welches die Kerne in regelmässigen Abständen eingebettet erschienen. In solchen Lagen fehlte die Kittsubstanz theilweise oder vollständig. Ich hatte hier augenscheinlich Bildungen vor mir, welche den sogenannten Myeloplaxen vollkommen analog waren.

Es fiel mir auf, dass an Präparaten, welche von langsam herangewachsenen Geschwülsten stammten, die Elemente klein und die in ihnen befindlichen Körnchen und Klümpchen äusserst zart waren. Hingegen bot das rasch gewachsene Carcinom Nr. 1 nicht nur grosse Elemente, sondern auch sehr grobe Körner und grosse Kernkörperchen.

Das sub Nr. 5 angeführte Carcinom hatte die gröbsten Körner, ja sogar zahlreiche Klümpchen, welche eine anscheinend homogene Structur boten und eine Differenzirung in ein Netzwerk an vielen Stellen überhaupt nicht erkennen liessen. Gerade in diesem Falle traf ich innerhalb der Alveolen unregelmässige, klumpige Bildungen, welche keine morphologische Aehnlichkeit mit dem beanspruchen konnten, was man gewöhnlich als Epithel-Elemente bezeichnet; während an vielen Stellen allerdings gut definirbare Epithel-Bildungen vorhanden waren.

Der andere Bestandtheil der Krebsgeschwülste, nämlich das Bindegewebe, zeigte namentlich in den rasch gewachsenen Carcinomen 1 und 5 das Bild der sogenannten „kleinzelligen Infiltration". (S. Fig. 226.)

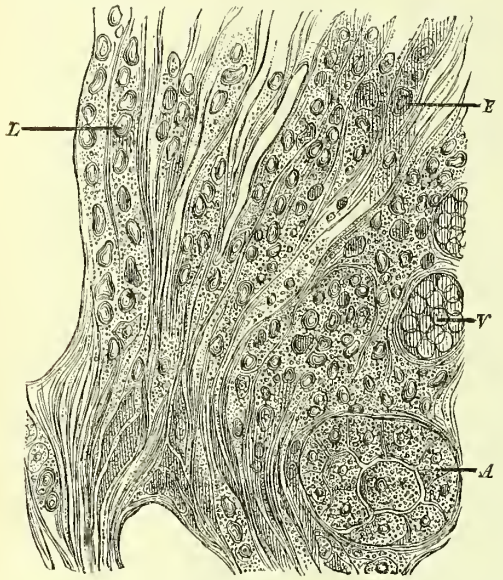

Fig. 226. Carcinom der Haut der Ohrspeicheldrüsengegend.

A mit Epithelien erfüllter Alveolus; *L* sogenannte „klein zellige" Infiltration des Bindegewebes; *E* Epithelien ähnlich sehende Bildungen im Bindegewebe; *V* Blutgefäss im Querschnitt. Vergr. 600.

Bei der Untersuchung mit stärkeren Vergrösserungen ergab sich, dass diese Infiltration im Wesentlichen aus einer Anhäufung rundlicher, homogener, glänzender Klümpchen besteht, deren Grösse noch nicht jene der rothen Blutkörperchen erreicht. Nahezu constant fand ich um solche Klümpchen herum Bioplasson, dessen Körner mit den erwähnten Klümpchen mittelst radiärer Fädchen verbunden waren. Auch diese Klümpchen hatten in den Goldpräparaten eine violette Farbe angenommen. Ueberdies zeigten dieselben alle als Entwicklungsphasen geschilderten Uebergänge vom compacten, zu dem von Vacuolen durchbrochenen Klümpchen und schliesslich zu den mit einer dünnen Schale versehenen Kernbildungen, in deren Innerem ein oder zwei Kernkörperchen erhalten geblieben waren. Augenscheinlich haben wir es hier mit Bildungen der lebenden Materie zu thun, welche zunächst im Indifferenz-Stadium auftretend, das Materiale zu specifischen Bildungen geben.

Welches ist nun die Quelle dieser Bildungen? Wir können sehen, dass die soeben geschilderte kleinzellige Infiltration zuerst in rhombischen Feldern auftritt, welche den Einheiten des Bindegewebes zukommen. Wir sehen verschiedene Stadien vom Auftreten eines oder zweier Klümpchen innerhalb der Gewebseinheit, bis zur vollständigen Umwandlung der Letzteren zu einer relativ grobkörnigen Masse, in welcher glänzende rundliche Klümpchen in verschiedener Anzahl eingebettet sind.

Häufig erscheinen rhombische Felder, Einheiten des Bindegewebes in blasse, polygonale von einander durch schmale Kittsubstanz-Leistchen getrennte Elemente aufgelöst; demnach in Elemente, aus welchen nachgewiesenermassen die Einheiten des Bindegewebes hervorgehen, indem der periphere Theil derselben mit leimgebender Grundsubstanz infiltrirt wird.

Bisweilen sehen wir das zwischen zwei Alveolen befindliche Bindegewebe mit platten Elementen angefüllt, welche theilweise mit grossen Kernkörperchen versehen sind. Gerade hier fällt es am klarsten in die Augen, dass ein morphologischer Unterschied zwischen den Elementen, welche in den Alveolen eingelagert

sind, und jenen, welche anscheinend regellos im umgebenden Bindegewebe auftauchen, nicht existirt. (S. Fig. 227.)

In Präparaten, welche aus dem sub Nr. 2 angeführten Objecte gewonnen wurden, sah ich das den Hautpapillen zukommende Bindegewebe nahezu vollständig in epitheloide Elemente umgewandelt, derart, dass nur um die stark erweiterten Blutgefässe herum eine äusserst zarte, spärliche Lage fibrillären Bindegewebes erhalten schien.

Manchmal sehen wir nebst deutlichen alveolären Bildungen spindelförmige Gruppen kleiner epithelialer Elemente. Von vielen solchen Gruppen kann ich mit Bestimmtheit aussprechen, dass dieselben oberhalb und unterhalb gleichfalls von Bindegewebe bedeckt, demnach allseitig vollkommen abgeschlossen waren.

Ferner lenke ich die Aufmerksamkeit auf Bilder (s. Fig. 225), wo mächtige epitheliale Bildungen von einem verzweigten, glänzenden elastischen Netzwerke durchzogen erschienen. Die elastischen Fasern sind in einer Weise gelagert, dass man die Grenzlinien der ehemaligen Bindegewebs-Einheiten noch deutlich zu erkennen vermag; während stellenweise das Netzwerk die Rolle von epithelialer Kittsubstanz übernommen hat.

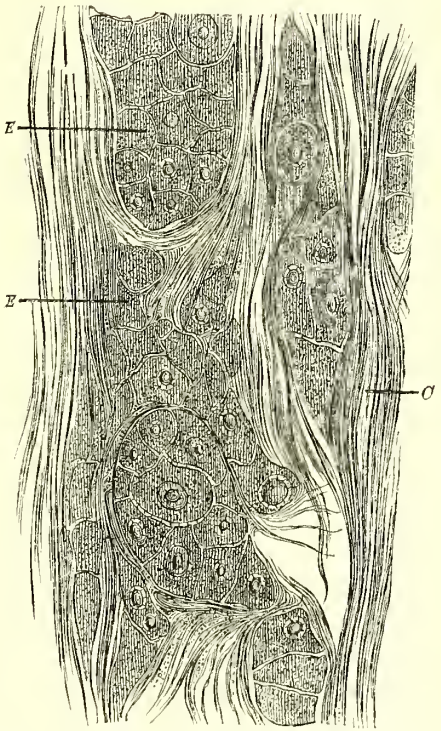

Fig. 227. Carcinom der Haut der Ohrspeicheldrüsengegend.

C fibröses Bindegewebe; *EE* Epithelien entweder in geschlossenen Alveolen, oder im interalveolaren Bindegewebe liegend. Vergr. 600.

Endlich verweise ich auf Uebergangs-Bildungen von noch indifferenten Bioplasson-Massen zu deutlichen epithelialen Bildungen, wie sie in nahezu sämmtlichen Präparaten verfolgt werden können. Kleine Epithel-Gruppen von spindelförmiger oder rhombischer Form liegen zahlreich eingebettet in jenem streifigen Bindegewebe, welches die grossen alveolaren Bildungen umgrenzt.

Ueberdies kamen in Präparaten aus dem Objecte Nr. 5 mächtige grobkörnige und klumpige Bioplasson-Lagen zur Anschauung, in welchen das Gewebe der Leber fast vollständig fehlte — demnach alle an der Bildung der Leber theilnehmenden Gewebsformen: Drüsen-Epithel, Blutgefässe, und Ausläufer der *Glisson*'schen Kapsel in unregelmässige Bioplasson-Bildungen umgewandelt erschienen, wie wir dieselben in rasch wachsenden, sogenannten medullären Carcinomen zu sehen gewohnt sind und die mit eigentlichen Epithelial-Bildungen nur sehr geringe Aehnlichkeit haben. (S. Fig. 228.)

Fassen wir Alles zusammen, was ich über die Bildungen im Bindegewebe bei der Entstehung verschiedener Carcinome ausgesagt habe, so ergibt sich, dass eine scharfe Unterscheidung zwischen Epithel- und Bindegewebs-Formationen im Sinne *Thiersch*'s, *Waldeyer*'s u. A. nicht aufrecht erhalten werden kann. Ich brauche nur an gewisse Entwicklungs-Stadien des Bindegewebes zu erinnern, um zu zeigen, dass zu einer gewissen Zeit auch die der Bindegewebereihe zugehörigen Bildungen einen epithelialen Charakter tragen. Die sogenannten Osteoblasten *Gegenbaur*'s, aus welchen anerkanntermassen die Knochen-Lamellen bei der normalen Entwicklung des Knochens hervorgehen, sind morphologisch durchaus den Epithelien analog.

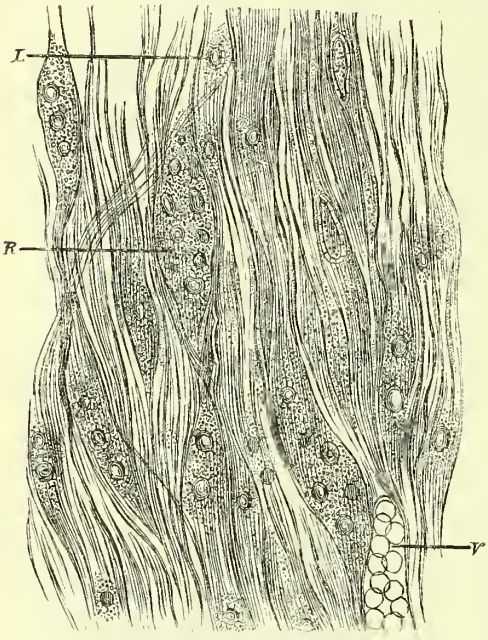

Fig. 228. Carcinom der Leber.

L Bioplasson-Klumpchen inmitten eines rautenförmigen Feldes der Grundsubstanz des Bindegewebes (*Glisson*'s Kapsel); *R* vielkernige, rautenförmige Bioplasson-Bildungen, aus dem Bindegewebe hervorgegangen; *V* Blutgefäss. Vergr. 600.

Es ist ferner nachgewiesen, dass die bändrigen und faserigen Formen des Bindegewebes: Sehne, Periost, Perichondrium, in einem Stadium ihrer Entwicklung epithelialen Charakter besitzen. Die Formen der Epithel-Gruppe stammen wieder von indifferenten Elementen, welche dem Markgewebe zugehören.

Ueberdies kommen den rein epithelialen sowohl, wie den Bindegewebs-Bildungen bei ihrer Entwicklung vielkernige Bioplasson-Körper zu, innerhalb welcher sich erst im weiteren Verlaufe Kittsubstanz einerseits, und Grundsubstanz andererseits entwickelt.

Ich muss auf das bestimmteste behaupten, dass bei der Entwicklung von Carcinomen im Bindegewebe selbst Epithel-Formen auftauchen, welche von früheren Drüsenbildungen unabhängig sind.

Für diese Behauptung habe ich zwei, wie mir scheint, schlagende Gründe ins Feld zu führen. Zuerst die spindelförmigen, mit Epithel erfüllten und allseitig geschlossenen Räume, und dann die durch verzweigte elastische Fasern von einander getrennten Epithelien.

Bildungen der ersteren Art sind von verschiedenen Seiten so gedeutet worden, dass man dieselben als Lymphräume auffasste, aus deren Endothel Krebs-Elemente hervorgegangen, oder in welche Krebs-Elemente eingewandert sind.

Die erstere Anschauung braucht nach dem Gesagten kein Gegenstand meiner Polemik zu sein, indem die Anhänger der Endothellehre das Endothel ohnehin aus Bindegewebe hervorgehen lassen. Die Einwanderung hingegen wird das Auftauchen

neuer Epithelien nicht erklären. Denn Epithelien als solche wandern bekanntlich nicht; die Umwandlung von indifferenten Wanderkörpern aber zu Epithelien ist eine hypothetische Annahme, welche uns der Lösung des Räthsels vorläufig keineswegs näher bringt.

Gegen meinen zweiten Beweisgrund wird sich kaum eine stichhaltige Entgegnung aufbringen lassen. Elastische Fasern hat meines Wissens im Epithel bisher noch Niemand beobachtet. Wo solche also vorhanden sind, liefern sie einen schlagenden Beweis dafür, dass die Epithelien aus ehemaligem Bindegewebe hervorgegangen sind, dessen Einheiten (Territorien) bekanntlich sehr häufig von elastischer Substanz abgegrenzt werden.

Ich kann demnach im Auftauchen epithel-ähnlicher Bildungen mitten im Bindegewebe nichts Anderes erkennen, als die Rückkehr zu einer Jugendform des Bindegewebes, eine Rückkehr, wie dieselbe ja schon für den Entzündungs-Process sichergestellt ist.

Unter abnormen Ernährungs-Verhältnissen wird das Bindegewebe zunächst in ein Indifferenz-Stadium zurückgeführt, welches jenem des Markgewebes entspricht — und dieses Stadium bleibt bei den Sarcomen stationär.

Wenn hingegen aus uns unbekannten Gründen die Entwicklung unter massenhafter Neubildung lebender Materie wieder vorwärts schreitet, und anstatt Grundsubstanz, wie in der Narbe, nur spärliche Kittsubstanz auftaucht: dann liegt das Bild vor uns, wie es der als Carcinom bezeichneten Geschwulstform zukommt. Zweifellos haben dabei die Blutgefässe und die von diesen abhängigen Ernährungsbezirke einen bestimmenden Einfluss. Diesen aber näher zu bestimmen, liegt heute noch nicht in unserer Macht. Ebensowenig können wir bestimmen, worin die sogenannte Infectiosität dieser Geschwülste, ihre Verschleppbarkeit in benachbarte Lymphdrüsen und in verschiedene Organe beruht. *Virchow*'s Behauptung, dass aus Bindegewebe unter Umständen Epithel hervorgehen könne, ist richtig. Sie wäre dahin zu erweitern, dass nicht die „Bindegewebszellen" allein es sind, welche neue Elemente liefern, sondern dass bei der Production solcher epithelialen Elemente auch der in der Grundsubstanz enthaltene lebendige Antheil des Bindegewebes betheiligt ist.

Localer Ursprung und Uebertragung. Bösartige Geschwülste entstehen häufig nach lange andauernder Reizung oder in Folge einer traumatischen Entzündung; insbesondere kann der Krebs auf solche Quellen zurückgeführt werden. Warzen im Gesichte können nach einer Reihe von Jahren, wahrscheinlich in Folge leichter Reizungen während des Waschens verschwären und den Charakter eines Krebses annehmen. Bei Rauchern wird der Lippenkrebs häufig durch wiederholte Reibung rauher, zerbissener Pfeifenstiele erzeugt. Krebs der Zunge entsteht häufig von durch Reibung cariöser und abgebrochener Zähne hervorgerufenen Geschwüren; desgleichen von syphilitischen Gummaknoten aus (*Langenbeck*). Trinker werden häufiger vom Krebs der Speiseröhre und des Magens befallen als mässige Personen. Männer im vorgeschrittenen Alter mit phimotischer Vorhaut sind dem Krebs des Gliedes ausgesetzt, während die an Goldaderknoten Leidenden zu Krebs des Mastdarmes

Anlage haben. Auch der Krebs der Brustdrüse und Gebärmutter lässt sich in vielen Fällen auf häufige mechanische Injurien zurückführen. Geschwüre der Haut, insbesondere die sogenannten varicösen Geschwüre, selbst einfache Schwielen an den Füssen, können einen carcinomatösen Charakter annehmen. Die primäre Ursache des Auftretens von Krebs kennen wir jedoch nicht; wir wissen nur, dass das mittlere und vorgeschrittene Alter dessen Entwicklung begünstigt, so zwar, dass man Krebs nur selten unter dem 30. Lebensjahre beobachtet, während derselbe bei Kindern eine überaus grosse Seltenheit ist. Je älter eine Person, desto mehr wird sie zur Krebsbildung geneigt. Ueberdies scheint diese Krankheit nur bei civilisirten Racen beobachtet zu werden, denn Reisende berichten, sie unter den Wilden nie gefunden zu haben. Auch eine verhältnissmässig gute Constitution ist zu deren Entwicklung nöthig; Personen von sogenannter phthisischer Constitution, oder durch chronische Krankheiten, einschliesslich Syphilis, heruntergekommen, sind zu Krebs nicht geneigt, obwohl ausnahmsweise auch eine gummöse Geschwulst Anlass zu dessen Entwicklung geben kann. Krebs und Tuberculose schliessen einander nicht aus, wie ältere Pathologen angenommen haben. In vielen Fällen jedoch können wir den Krebs als die primäre Krankheit nachweisen, welche durch Verschlechterung der Constitution zum Auftreten von Tuberculose in verschiedenen Organen führt. Ich selbst habe 8 Fälle dieser Art beobachtet.

Der Krebs, einmal entstanden, breitet sich nicht nur local aus, sondern befällt auch nahezu ausnahmslos die, in seinem Bereiche liegenden Lymph-Ganglien, welche gleichfalls zu Krebsgewebe umgewandelt werden, und von welchen augenscheinlich die allgemeine Infection ausgeht. Secundäre Krebsbildungen hat man nicht nur in den Lungen, der Leber, oder in irgend einem anderen Organe beobachtet, sondern bisweilen fand man sämmtliche Eingeweide mit kleinen Knötchen durchsäet, in jeder Beziehung den miliaren Tuberkeln ähnlich, — die sogenannte „miliare Carcinose".

Die Entwicklung des Carcinoms in Lymphganglien.

Von Dr. *A. W. Johnstone* in Danville, Ky. [1]).

In den Wintermonaten 1880/81, während ich in Dr. *Heitzmann*'s Laboratorium in New-York arbeitete, hatte ich Gelegenheit, vier Lymphganglien zu untersuchen, von welchen drei die Anfangsstadien der Krebsbildung aufwiesen.

Das erste stammte von einem 48jährigen Manne, der an seiner Vorhaut einige kleine Knötchen bemerkt hatte, von denen Eines ausgeschnitten, und zur Diagnose in das Laboratorium gesendet wurde. Nachdem die Krebsnatur des Knötchens festgestellt war, erfolgte die Amputation des Gliedes. Sechs Monate später fanden sich in der rechten Leiste zwei vergrösserte Lymphganglien, das eine vom Umfange

[1]) Auszug aus des Verfassers Abhandlung: *Archives of Medicine*. New-York. 1882.

einer Haselnuss, das andere von jenem einer Erbse vor. Beide wurden herausgeschnitten, und obgleich seit dieser Zeit zwei Jahre verflossen sind, blieb der Operirte gesund.

Das zweite Ganglion kam von einem 42jährigen Patienten des Charity-Hospitals in New-York. Er hatte einen Krebs in der Rachenhöhle, welcher so häufig blutete, dass die Unterbindung der rechten Carotis nothwendig wurde; hierauf folgte die Exstirpation der Geschwulst, und Entfernung eines vergrösserten Lymphknotens von der hinteren Submaxillargegend. Der Mann starb bald nach der Operation, und bei der Obduction fand man mehrere Abscesse in den Lungen und gelbliche Knoten in der Leber und den Nieren, welche das Mikroskop zum Theile als eitrige Infarcte, zum Theile als secundäre Krebsknoten in den frühesten Stadien der Entwicklung nachwies.

Ein über 50 Jahre alter Mann lieferte das dritte Präparat. Ein Jahr vorher war eine Operation wegen Krebs der Haut des Unterschenkels vorgenommen worden; kurz darauf entstand aber eine Anzahl neuer Geschwülste, und die Lymphganglien in der Leiste begannen zu schwellen. Die Geschwülste sowohl, wie die vergrösserten Lymphknoten wurden entfernt und in das Laboratorium gebracht.

Der vierte Fall stammte von einer Frau von mir nicht bekanntem Alter, welche 1873 im deutschen Hospital in New-York wegen Brustdrüsenkrebs operirt wurde, wobei auch einige vergrösserte und verhärtete Lymphknoten aus der Achselhöhle entfernt wurden. Ich habe noch ein fünftes Präparat von Krebs studirt, welchen ich vom Fusse einer Frau entfernt hatte; in diesem Falle waren aber keine vergrösserten Lymphganglien vorhanden.

Die ersten 3 Präparate zeigten alle Stadien einer Krebs-Invasion, indem sie sowohl ein völlig entwickeltes Krebsgewebe, wie auch normales Lymphgewebe aufwiesen. Das 4. Präparat erwies sich als ein durch und durch zu Krebsgewebe umgewandeltes Ganglion.

Die Verschleppung von Carcinom von dem primären Krankheitsherde in die benachbarten Lymphganglien geschieht wahrscheinlich am Wege der Uebertragung der Krebsepithelien durch die Lymphgefässe. Dass dieser Vorgang in der That zuweilen stattfindet, konnte ich im Falle 1 nachweisen, woselbst ich unter den Lymphkörperchen der Rindensubstanz einige Epithelien eingestreut fand, deren Grösse und Gestalt sie von allen umgebenden Bildungen deutlich unterscheiden liess. Diese Thatsache wird uns selbstverständlich nicht ermächtigen, eine Infection durch den flüssigen Antheil, der vom Careinom kommenden Lymphe, den sogenannten Krebssaft gänzlich abzuläugnen, so unwahrscheinlich dies auch in unserer heutigen biologischen Auffassung scheinen mag. Wir können nur mit Bestimmtheit behaupten, dass Krebsepithelien in den Lymphganglien eingebettet sind; aber ebenso sicher ist, dass wir die Umwandlung normaler Gewebe zu Carcinom weder durch die Anwesenheit von Krebsepithelien, noch jener des Krebssaftes erklären können.

In den ersten 3 Präparaten vermochte ich den Vorgang der Krebsumwandlung Schritt für Schritt zu verfolgen. Das erste Stadium fand ich in jenem Theile des Ganglion, wo fibröse Bindegewebsbälkchen das gesunde von dem kranken Gewebe trennten; es bestand in einem Verschmelzen, oder Zusammenfliessen der Elemente zu grossen, vielkernigen Massen, sogenannten Myeloplaxen. Ich habe diese Gebilde im normalen Lymphgewebe niemals gesehen, bin aber kleinen in hypertrophischen Tonsillen öfters begegnet. Es kann vermöge der Lage dieser Körper

keinem Zweifel unterliegen, dass sie aus Verschmelzung der Lymphkörperchen in allen Entwicklungsstadien sowohl, wie des myxomatösen Reticulum hervorgehen.

Im Lymphfollikel sind die Körperchen mit einander durch zarte Fortsätze der lebenden Materie verbunden, welche die zwischenliegende Schicht von Flüssigkeit durchziehen. Wir dürfen folgern, dass zur Bildung von „Myeloplaxen" nichts weiter nöthig ist, als eine Verflüssigung der gallertigen, intertrabecularen Substanz. Der Vorgang des Zusammenfliessens früher getrennter Körperchen lässt sich in den frühesten Stadien eines wachsenden Carcinoms nachweisen, und derselbe findet im Allgemeinen zuerst im centralen Abschnitte des Lymphganglion statt. Häufig traf ich einen interfolliculären Strang vollständig zu einer continuirlichen Bioplassonmasse umgewandelt, ohne seine ursprüngliche Gestalt eingebüsst zu haben. Diese Massen sind in regelmässigen Abständen mit grossen, kugeligen oder oblongen Kernen versehen, welche augenscheinlich neugebildet, mit den ursprünglichen Kernen der Lymphkörperchen nichts gemein haben.

Ich habe schon früher gezeigt (s. Seite 112, Fig. 31), dass das myxomatöse Netzwerk ein zartes Netz lebender Materie enthält, welches durch Verflüssigung der in den Maschenräumen enthaltenen Grundsubstanz frei werden kann. Wahrscheinlich ist es dieser Vorgang, durch welchen das myxomatöse Gerüst zu der gleichen Masse, wie die Körperchen umgewandelt wird. Derlei Massen sind grobkörnig, was darauf hinweist, dass sie reichlich lebende Materie enthalten.

Das nächste Stadium ist das Auftreten von Kittsubstanz in Gestalt heller, gerader Linien, inmitten des Bioplasson, und zwar in regelmässigen Abständen von den Kernen. Zuerst sind die Kittsubstanzlinien spärlich, und an vielen Stellen von breiten Brücken lebender Materie durchzogen, später aber nimmt die Kittsubstanz eine regelmässige, polygone Gestalt an, wobei sie stets von zarten Speichen durchbrochen bleibt, welche den Zusammenhang mit dem Netz der lebenden Materie in den benachbarten Körperchen herstellen.

Die zuletzt auftretende Eigenthümlichkeit ist die Bildung eines Bindegewebsgerüstes, welches ein grosses Bioplassonlager zu je kleineren Alveolen, zu Krebsnestern abtheilt. Die erste Spur dieser Bildung zeigt sich im Auftreten zarter, kernhältiger Spindeln, welche durch Zerspaltung zu kleineren Spindeln die Grundlage von Grundsubstanz abgeben. Zu gleicher Zeit werden auch die Blutgefässe dieser Bälkchen gebildet.

Nicht selten zeigen die Krebsnester inmitten eines Lymphganglions concentrische, zwiebelartig geschichtete Lagen von Epithelien, möglicher Weise als Folge des Druckes, welcher das umgebende, sich consolidirende Bindegewebe erzeugt. In der Mitte je eines Nestes beobachten wir häufig Epithelien in fettiger Entartung; zuweilen in einem Grade, dass ein stets von abgeflachten, hornigen Epithelien umgebener Fettpfropfen entsteht. Ich habe eine solche concentrische Anordnung in den ersten 3 Fällen beobachtet. Im 4. wurden unregelmässige Alveolen von einem faserigen Gerüst umschlossen, und erstere enthielten grosse und grobgranulirte Epithelien ohne regelmässige Anordnung.

Das Wesentliche, wenn Krebs ein Lymphganglion befällt, ist demnach zuerst das Verschmelzen von dessen Bestandtheilen zu grossen Bioplassonmassen. Diese theilen sich in der Folge durch Auftreten von Kittsubstanz zu polygonalen Elementen ab, welche in einzelnen Gruppen durch vascularisirtes Bindegewebe eingescheidet, zur Bildung von Krebsnestern Anlass geben.

Die Untersuchung des letzten Falles, eines rasch gewachsenen, primären Carcinoms des Fusses, führte zu der zwingenden Annahme, dass bei der Bildung dieser Geschwulstform im Bindegewebe im Allgemeinen ganz dieselben Veränderungen vor sich gehen, indem ich am Rande des völlig entwickelten Krebsgewebes alle, soeben beschriebenen Eigenthümlichkeiten antraf. In diesem Präparate war die Infiltration der normalen Gewebe mit kugeligen Körperchen ungewöhnlich stark ausgesprochen. Es kann wohl keinem Zweifel unterliegen, dass die Infiltration selbst einen Bestandtheil der Krebsmetamorphose, und ein Mittelstadium des entwickelten Bindegewebes zur Umwandlung zu Krebsgewebe darstellt. Soweit das Mikroskop zu entscheiden vermag, ist diese Infiltration in ihrer histologischen Erscheinung identisch mit dem „adenoiden" Gewebe, und die kugeligen Körperchen sind identisch mit den Lymphkörperchen. Bei deren Rückbildung fehlt nur noch ein Schritt zur Bildung vielkerniger Massen.

Secundäre Veränderungen des Carcinoms. Beide Gewebsbestandtheile des Krebses gehen häufig Veränderungen ein, welche die Geschwülste entweder theilweise, oder im ganzen Umfange betreffen können. Unter diesen habe ich folgende beobachtet:

a) Fett-Metamorphose der Krebs-Epithelien. Diese war den älteren Pathologen als ein gelbes Reticulum bekannt, gewöhnlich in den mittleren Abschnitten der Geschwulst auftretend. In der Mitte der Nester der als Epitheliom bezeichneten Art sind die Epithelien häufig zu Fettmassen, sogenannten Krebsperlen umgewandelt. Beim Scirrhus kann die Fett-Metamorphose eine grosse Anzahl von Epithelien befallen, wodurch der Geschwulst zum mindesten bis zu einem gewissen Grade, ihre Bösartigkeit benommen wird. Auf Fettumwandlung mag Kalkablagerung folgen. Diese fand ich in einer Krebsgeschwulst vom Umfange eines Taubeneies, welche ich aus dem Unterhautgewebe der seitlichen Halsgegend exstirpirt hatte; sämmtliche Epithelien waren darin so sehr mit Kalksalzen überladen, dass das Gewebe fast steinhart war, und sich nur nach Behandlung mit Chromsäure schneiden liess. Es leuchtet ein, dass eine solche Umwandlung die Geschwulst unschädlich machen kann.

b) Amyloide Metamorphose habe ich in Krebsgeschwülsten wiederholt beobachtet. Sie verwandelt sowohl das Binde-, wie das Epithelgewebe zu einer glänzenden, homogenen Masse, und wenn mit Colloid-Degeneration combinirt, wird der ursprüngliche Bau so stark verändert, dass dieser nur in den weniger veränderten Abschnitten kenntlich bleibt. Ein solcher Zustand war in einem Carcinom der Ohrspeicheldrüse nachweisbar. Bisweilen treten im Bindegewebsgerüste glänzende, concentrisch geschichtete, sogenannte amyloide Körperchen auf, welche gleichfalls mit Kalksalzen infiltrirt, und zur Erscheinung von „aronoiden Körperchen" *Virchow*'s führen können.

c) Colloide Metamorphose kommt hauptsächlich in Krebsgeschwülsten des Nahrungskanales und der Speicheldrüsen vor, sehr selten an äusseren Organen. Eine derartige Umwandlung vermindert die Bösartigkeit in der Regel in der ausgesprochensten Weise, obgleich auch in diesen Fällen bisweilen Recidive nach der Exstirpation erfolgt.

d) Cysten-Metamorphose ist der colloiden nahe verwandt; beide werden im nächsten Aufsatze eingehend behandelt, und von neuen Gesichtspunkten aus erörtert.

e) Pigment-Metamorphose kommt in Carcinomen weit seltener vor, als in Myelomen, und verleiht der Geschwulst mit freiem Auge eine braune oder blauschwarze Farbe. Ich habe bisher nur einen Fall dieser Art gesehen, und zwar ausgehend von der Schulter eines Mannes mit baldiger Rückkehr nach der Exstirpation, was wohl darauf hinweist, dass die Gegenwart von Pigment die Bösartigkeit eines Carcinoms geradeso sehr vermehrt, wie jene von Myelomen. Die recidive Geschwulst zeigte den Bau eines Carcinoms, mit grossen, polygonen Epithelien und einem vergleichsweise spärlichen Bindegewebsgerüst; sowohl Erstere, wie das Letztere enthielten eine grosse Menge von Pigmentklümpchen. Der untere Abschnitt der Geschwulst hatte die Eigenschaften eines pigmentirten Myeloms mit grossen kugeligen und spindelförmigen Elementen.

Die Entwicklung des Colloid-Krebses.

Von Dr. *H. G. Beyer*[1]).

Mit einer centralen Lichtung versehene Epithelbildungen von acinösem oder tubulösem Bau müssen als Adenome aufgefasst werden; aber solche, ursprünglich gutartige Geschwülste sind sehr geneigt, sich zu Carcinom umzuwandeln und somit einen bösartigen Charakter anzunehmen. Wenn eine derartige Verwandlung eintritt, verschwindet die centrale Lichtung; das Bindegewebe wird mit glänzenden, kugeligen Elementen infiltrirt, und aus diesen entwickeln sich in weiterer Folge Epithelien.

Häufig geschieht es, dass der ursprüngliche Charakter eines Carcinoms durch secundäre Veränderungen theilweise, oder gänzlich verloren geht. Bei fettiger und amyloider Entartung oder bei Kalkablagerung kann das allgemeine Bild des Gewebsbaues erhalten bleiben; bei anderen secundären Veränderungen hingegen wird die ursprüngliche Architectur der Geschwulst zerstört, und bleiben nur spärliche Reste des primären Baues zurück. In die letztere Gruppe sind der Colloid-, Adenoid- und Cysten-Krebs zu zählen. Man weiss, dass der Colloid-Krebs hauptsächlich im Verdauungstracte, den Magenwänden, dem Gedärm, zumal dem Mastdarm vorkommt; während der adenoide Krebs fast ausschliesslich in acinösen Drüsen, wie Thränen- und Speicheldrüsen, erscheint. Cysten-Krebs ist ein seltenes Vorkommniss in verschiedenen Theilen des Körpers, insbesondere den Eierstöcken. Das von mir

[1]) Auszug aus der Abhandlung: „A Contribution to the History of the Development of Colloid Cancer". Von Marinearzt Dr. *H. G. Beyer. The Medical Gazette.* New-York. April 1880.

studirte Präparat hatte sich in der Leber, secundär nach einem medullaren Magenkrebs gebildet, und konnte deshalb als eine grosse Seltenheit betrachtet werden.

Ich hatte Gelegenheit, zwei Fälle der colloiden Varietät des Krebses zu studiren: einen vom Magen, den anderen vom Dickdarm. Dieses waren Geschwülste von mässiger Consistenz, in mehr oder weniger ausgedehntem Umfange in die Magen- bezüglich Darmwände, und die benachbarten Organe infiltrirt. Die Schnittflächen erschienen blass graugelb, spärlich mit Blutgefässen versehen und ergossen beim Schaben mit dem Messer einen gallertigen, halbdurchscheinenden Saft. In leichten Graden der colloiden Veränderung wäre eine genaue Unterscheidung zwischen Colloid- und Medullar-Krebs von mässiger Weichheit mit dem freien Auge unmöglich, während bei hochgradiger Colloid-Entartung jeder Irrthum wegfällt, indem dadurch sehr weiche, gallertige, häufig granulirte, Froschlaich-ähnliche, bei der Berührung erzitternde Geschwülste entstehen.

Die zwei Fälle von adenoidem Krebs, welche ich studirte, stammten aus der submaxillaren Speicheldrüse; sie boten dem freien Auge keine charakteristischen Eigenthümlichkeiten dar. Unter dem Mikroskop zeigten sie ein grobes Gerüst von Bindegewebsbündeln, welche bei mässigem Reichthum an Blutgefässen, eine Anzahl geschlossener Alveolen begrenzten. Die kleinsten Alveolen enthielten kleine, aber deutlich ausgesprochene Epithelien, während die grösseren eigenthümliche, sternförmige Bildungen aufwiesen, indem von je einem centralen kernähnlichen Körper, eine Anzahl von Speichen hervorgingen. Letztere durchzogen den Alveolus in einer strahligen Richtung, und senkten sich in die Alveolarwand ein. Die grössten Alveolen zeigten nur Spuren zarter, verzweigter Fibrillen, während die Hauptmasse, wie beim Colloid-Krebs, aus der sogenannten colloiden Substanz bestand.

Der Cysten-Krebs ist schon mit freiem Auge leicht zu erkennen, indem eine Anzahl von mit einer sero-albuminösen Flüssigkeit erfüllten Räumen, vom Umfange eines Stecknadelkopfes bis zu jenem einer Wallnuss vorhanden sind. Unter dem Mikroskop waren Epithelnester nur an der Peripherie der Geschwulst zu erkennen. Die Cysten bestanden aus einer Bindegewebswand, und die darin enthaltene Flüssigkeit enthielt nur spärliche Plastiden.

Senkrechte Schnitte durch die mit Krebs infiltrirte, verdickte Magenwand zeigten, dass der krankhafte Entwicklungsprocess vom submucösen und Muskellager ausgegangen war. Gegen die Peripherie fand ich eine gewisse Menge von epithelialen Nestern, von glatten Muskelfasern begrenzt. In der Umgebung der meisten epithelialen Bildungen hatte das Bindegewebe seinen fibrösen Bau eingebüsst, und war zu einem feinkörnigen Bioplasson, mit unregelmässig eingestreuten grossen, glänzenden, gelblichen Klümpchen umgewandelt. Nachdem das Bioplassonstadium auf diese Weise wieder hergestellt war, bestand die nächste Veränderung darin, dass sich die Knotenpunkte des Netzwerkes der lebenden Materie vergrösserten, zu medullaren Körperchen, und, nachdem sie eine gewisse Grösse erreicht hatten, zu polygonen Elementen umgewandelt wurden, indem sie sich gegenseitig abflachten, und damit den Charakter von Epithelien annahmen. Ganz dieselben charakteristischen Veränderungen betrafen auch die glatten Muskelfasern; diese wurden zuerst zu Reihen kleiner, glänzender Klümpchen lebender Materie, welche durch verschiedene Entwicklungsstadien in Epithelien übergingen. Gruppen solcher Epithelien erschienen von neugebildetem Bindegewebe, dem Krebsgerüst, umgeben.

In Schnitten von der Mitte der Geschwulst konnte ich alle Uebergänge zur Bildung eines Colloid-Krebses verfolgen. Innerhalb der vom neugebildeten Bin de-

gewebe umschlossenen Alveolen fand ich nebst einer beschränkten Menge von Epithelien kleine, medullare Elemente in wechselnder Zahl; den übrigen Raum mit einer hyalinen, anscheinend structurlosen Substanz erfüllt. Viele der Alveolen erschienen ganz ohne medullare Elemente und Epithelien, indem sie nur eine homogene Substanz mit Ueberresten lebender Materie enthielten. Unregelmässige Gruppen von Epithelien haften noch hie und da dem Krebsgerüst an. Manche der Bindegewebsbündel erschienen zum Theil grobkörnig, zum Theil zu medullaren Körperchen umgewandelt, aus welchen eine myxomatöse Grundsubstanz hervorgegangen war. (S. Fig. 229.)

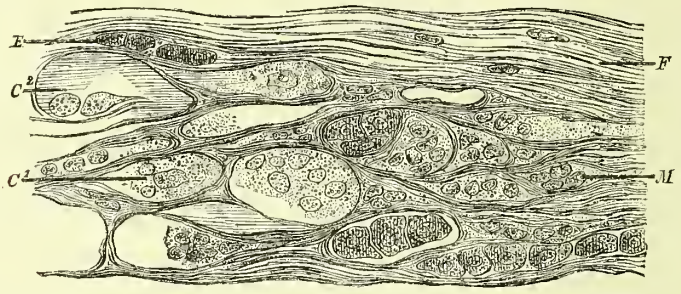

Fig. 229. Colloid-Krebs des Magens.

F Bindegewebsgerüst; *E* Krebs-Epithelien in den Maschenräumen des Bindegewebes; *M* medullare Körperchen, aus Epithelien hervorgegangen; C^1 medullare Körperchen in Umwandlung zu colloider Substanz; C^2 Alveolen erfüllt mit einer homogenen, colloiden Substanz, in welcher einige Epithelien unverändert blieben. Vergr. 500.

In den vorgeschrittensten Stadien der colloiden Metamorphose zeigte sich das Feld von einem groben, unregelmässigen Bindegewebsnetz durchzogen, innerhalb dessen nebst einer homogenen Substanz ein zarteres, fibröses Netzwerk mit Ueberbleibseln von Epithelien zur Beobachtung kam. In solchen Abschnitten der Geschwulst hatten die Epithelien, insbesondere, wenn innerhalb des Alveolus deren nur Eines, oder wenige vorhanden waren, ihre vielkantigen Contouren verloren, erschienen vergrössert, wie angeschwollen, und von einer kugeligen oder oblongen Form. Manche derselben waren bis zum dreifachen ihres gewöhnlichen Umfanges vergrössert, und vom Aussehen blasser, hydropischer, zum Theile noch kerntragender Körperchen.

Präparate vom Colloid-Krebs des Dickdarms zeigten, dass die Veränderung in der gesammten Geschwulst in gleichmässiger Weise platzgegriffen hatte. Man konnte hier von groben Bindegewebsbündeln begrenzte Alveolen sehen, welche ein sehr zartes fibröses Netzwerk, und isolirte Häufchen von Epithelien enthielten. Das Netz innerhalb der Alveolen war entweder unregelmässig, oder an manchen Stellen sternförmig angeordnet. In der Mitte je eines Alveolus lag ein Häufchen von Plastiden, von welchen fadenförmige, gegen die Alveolarwand gerichtete Fortsätze hervorgingen; während die Räume zwischen den strahligen Fäden eine feinkörnige oder homogene Substanz erfüllte. In manchen Alveolen hatte das Netzwerk eine überraschende Aehnlichkeit mit myxomatösem Gewebe. Ausser den Häufchen blass braungelber Epithelien, konnten auch einzelne geschwellte wie hydropisch aussehende, mit einem sehr blassen, körnigen Inhalt nachgewiesen werden. Die

letzteren gingen augenscheinlich unmittelbar eine Umwandlung zu myxomatöser Grundsubstanz ein. (S. Fig. 230.)

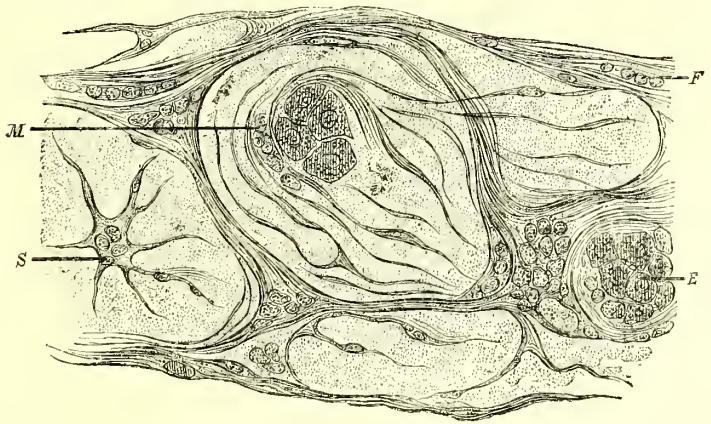

Fig. 230. Colloid-Krebs des Dickdarms.

F Bindegewebsgerüst, reichlich mit medullaren Körperchen versehen; *E* Krebs-Epithelien, die Alveolen theilweise, oder ganz erfüllend; *M* medullare, aus früheren Epithelien hervorgegangene Körperchen; *S* Gruppe medullarer Körperchen, als Centrum für ausstrahlende, kernhaltige Fasern dienend, welche die colloide Substanz durchsetzen. Vergr. 500.

Der Colloid-Krebs ist nach alledem keineswegs eine eigene Art von Krebs, sondern das Resultat secundärer Veränderungen in einem ursprünglich medullaren Krebs. In derselben Weise, wie Krebs-Elemente aus medullaren Körperchen hervorgehen, können unter gewissen, nicht näher bekannten Bedingungen erstere wieder zu letzteren umgewandelt werden. Wenn nun eine derartige Veränderung stattfindet, werden die medullaren Körperchen zu einem Netzwerk verlängert, in welchem sich eine gallertige, homogene Grundsubstanz, und eingestreute Ueberreste von Epithelien befinden. Nach demselben Vorgange kann das völlig entwickelte Bindegewebe zu Markgewebe zerfallen, woraus sich in weiterer Folge Epithelien bilden, und Epithelien in das Markstadium zurückfallen, um neugebildetem Bindegewebe Ursprung zu geben.

Mit dieser Deutung lässt sich auch die Bildung des sogenannten Adenoid-Krebses leicht begreifen. Hier enthielten die Alveolen ursprünglich Krebs-Epithelien; diese wurden zu Markkörperchen, aus welchen das sternförmige myxomatöse Reticulum, und die dessen Maschenräume füllende Grundsubstanz hervorgingen. Das Centrum wird entweder von einem unveränderten Epithel, oder von einer Gruppe aus Epithel hervorgegangener Markkörperchen eingenommen.

Ueberdies können wir jetzt die Entwicklung des Cysten-Krebses erklären, dessen kleinere Höhlen häufig ein myxomatöses Netzwerk durchzieht. Die degenerative Umwandlung der Epithelien zu myxomatöser Grundsubstanz erreicht hier den höchsten Grad, und führt zu einer vollständigen Zerstörung des myxomatösen Netzwerks und Verflüssigung der Grundsubstanz. Die Cysten gehen aus der Verschmelzung von Alveolen hervor, wahrscheinlich in Folge einer Vermehrung der in den Alveolen angehäuften Flüssigkeit, mit schliesslichem Durchbruch der Wände. Was den Ursprung und die Entwicklung betrifft, kann über die Identität des medullaren, Colloid-, Adenoid- und Cysten-Krebses wohl kein Zweifel herrschen.

Meine Untersuchungen gestatten nun die folgenden Schlussfolgerungen:

1. Indem die Krebs-Epithelien aus Markkörperchen hervorgehen, und Bindegewebe und glatte Muskelfasern unter gewissen krankhaften Bedingungen wieder zu Markkörperchen werden können, ist die Möglichkeit gegeben, dass sich der Krebs indirect aus Bindegewebe und glatten Muskelfasern entwickelt;

2. Krebs-Epithelien können wieder in das medullare Stadium zurückfallen, und hierauf myxomatöses Bindegewebe erzeugen;

3. Das im myxomatösen Bindegewebe vorhandene Netz der lebenden Materie wird nach erfolgter Umwandlung der Grundsubstanz zu colloidem Material zerstört;

4. Colloid- und Adenoid-Krebs entstehen durch secundäre Veränderungen des Medullar-Krebses; die Veränderungen bestehen zunächst in der Umwandlung des Inhaltes eines Alveolus zu myxomatöser Grundsubstanz und in weiterer Folge zu colloider Substanz;

5. Cysten-Krebs ist das Ergebniss einer mehr vorgeschrittenen Verflüssigung der Grundsubstanz des Colloid-Krebses, mit Bildung von Bindegewebssäcken, den Cystenwänden.

XIV.

DIE HAUT.

Die anscheinend so höchst complicirte Structur der allgemeinen Decke wird leicht verständlich, wenn wir der Thatsache Rechnung tragen, dass hauptsächlich nur 2 Gewebsarten deren Bau herstellen, nämlich Bindegewebe und Epithel. Das Bindegewebe erzeugt ein flaches Lager, die Lederhaut, Cutis oder das Derma; während das Epithel dessen äussere Fläche bedeckt. Die Grenze zwischen beiden ist nicht flach, sondern zackig, mit zahlreichen, kleinen Vorsprüngen des Derma versehen, den Papillen, deren Gesammtsumme als Papillarschicht bezeichnet wird. Die Bindegewebs-Bündel verlaufen allenthalben in schiefer Richtung; sie sind in den untersten Abschnitten des Derma in Gestalt eines groben Netzwerkes angeordnet, dessen rautenförmige Maschenräume eine wechselnde Menge von Fettkugeln enthalten, das sogenannte Unterhautgewebe. Im eigentlichen Derma verlaufen die Bündel in zwei Hauptrichtungen, indem sie sich unter spitzen Winkeln durchkreuzen, wodurch ein sehr dichtes Fasergeflecht entsteht, welches durch Gerben das Leder liefert. An den untersten Abschnitten der Lederhaut sind die Bündel verhältnissmässig grob; werden aber desto zarter, je näher der Papillarschicht, und in der letzteren beobachtet man nur sehr zarte Bindegewebsfasern, ohne deutliche Anordnung zu Bündeln. Die epithelialen Bildungen an der Oberfläche der Lederhaut zeigen wieder zwei Schichten: die unterste, der Papillarschicht nächste ist lebend und mit Nerven versehen, die sogenannte Schleimschicht oder Rete mucosum; während die äusseren Schichten aus trockenen, hornigen Epithelien bestehen, und die als Epidermis bezeichnete Bildung erzeugen. Das Bindegewebe ist mit Blut- und Lymphgefässen versehen; das Epithelgewebe hat keine Gefässe.

1. Das Unterhautgewebe. Die das Unterhautgewebe durchziehenden, lockeren Bindegewebsbündel sind Verlängerungen der unterliegenden, membranösen Bildungen, der Fascien, Aponeurosen und des Periosts. Die Haut ist an diese Bildungen mittelst kurzer und grober Bündel

an den Streckseiten der Gelenke, in den Leisten, in den Handtellern und Fusssohlen straff angeheftet. Hier trifft man eine wechselnde Anzahl einfacher oder mehrkämmeriger Räume, mit einer serös-schleimigen Flüssigkeit erfüllt, die sogenannten Schleimbeutel, welche von flachen Lagen fibrösen Bindegewebes umschlossen, und mit Endothel bekleidet sind. An anderen Stellen, z. B. den Augenlidern, den oberen Antheilen der Ohrmuscheln, am Penis und dem Hodensacke geschieht die Anheftung der Haut an die unterliegenden, fascialen Bildungen mittelst lockeren, zarten Bindegewebes ohne Fettkugeln. Alle übrigen Faserzüge des Unterhautgewebes sind von einer ausgesprochen schiefen Richtung und so dehnbar, dass sie eine verschieden hochgradige Faltbarkeit der Haut gestatten; sie schliessen rautenförmige Räume ein, welche mehr oder weniger zahlreiche Fettkugeln enthalten. Die letzteren sind in Läppchen gruppirt, und von zartem, fibrösen, verhältnissmässig reichlich mit Blutgefässen versehenen Bindegewebe begrenzt. Ihre Gesammtheit bezeichnet man als Fettpolster der Haut, Panniculus adiposus. (S. Fig. 231.)

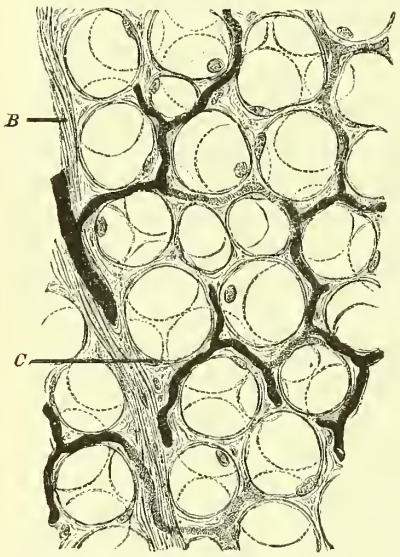

Fig. 231. Unterhaut-Fettgewebe, das Fett mit Terpentin ausgezogen.

B Bündel fibrösen Bindegewebes, Blutgefässe tragend; *C* Kapseln der Fettkugeln, mit oblongen Kernen. Vergr. 500.

2. Die Lederhaut (Derma, Cutis), besteht aus dichten, sich durchkreuzenden Bündeln fibrösen Bindegewebes. Zwischen den Bündeln sehen wir ein continuirliches, verzweigtes Bioplassonlager, mit einer wechselnden Anzahl von Kernen, und zuweilen mit Plastiden, von welchen die meisten mit dem übrigen, freien Bioplasson in Verbindung stehen. Die Bündel sind im unteren, sogenannten reticulirten Abschnitte grob, und von deutlichen, elastischen Lagen oder elastischen Fasern begrenzt. Letztere sind desto weniger ausgesprochen, je feiner die Bündel gegen die Papillen zu werden, bis sie in der Papillarschicht schliesslich ganz verschwinden. Die Bündel der Cutis sind in einer gewissen, regelmässigen Weise angeordnet, wie dies *C. Langer* festgestellt hat. Dieser Forscher erzeugte mittelst einer Ahle Stiche in der Haut, und beobachtete nach Zurückziehen des Instrumentes, dass in den meisten Fällen anstatt runder Löcher längliche Spalten entstanden,

über die ganze, allgemeine Decke in regelmässig wiederkehrender Anordnung. Es gibt nur wenige Stellen, wo die Ahle unregelmässig zackige Löcher im Gewebe der Cutis erzeugt, und zwar am deutlichsten dort, wo die Cutis dem unterliegenden Gewebe fest anhaftet. Derselbe Forscher fand auch, dass die sogenannten Schwangerschaftsnarben oder Streifen in der Haut des Unterleibes und dem oberen Theile der Schenkel, wie sie durch übermässige Ausdehnung, am häufigsten durch Schwangerschaft entstehen, von einer Dehnung und Umlagerung der Bindegewebsbündel der Cutis in eine horizontale Richtung herrühren. Die Blutgefässe nehmen, entsprechend den gestreckten Bündeln, gleichfalls einen horizontalen Verlauf an, während die Epithelbedeckung unverändert bleibt.

In der Cutis ist das Bindegewebe mit einer wechselnden Menge von Muskeln untermengt. Die gestreifte Muskelart findet man in der Haut des Gesichtes und der seitlichen Halsgegend, woselbst sich die tiefsten Bindegewebsbündel mit gestreiften Muskelfasern häufig in netzförmiger Anordnung verbinden. Bei vielen Thieren ist die Cutis mit einer nahezu continuirlichen Lage gestreifter Muskeln versehen, dem sogenannten Panniculus carnosus, welcher die Thiere befähigt, willkürliche Bewegungen der Haut zu erzeugen.

Bündel glatter Muskelfasern sind durch die Cutis entweder in netz- oder fächerförmiger Anordnung eingestreut, kommen aber auch in Gestalt einfacher Bündel vor. Die netzförmige Anordnung glatter Muskelfaserbündel zeigt sich am meisten ausgesprochen in der die Brustwarze, den Warzenhof und das Glied bedeckenden und den Hodensack erzeugenden Haut. Die Richtung der Muskelbündel ist in der Haut des Gliedes vorwiegend circular, im Hodensacke von vorne nach hinten verlaufend. Die fächerförmige Ausbreitung und die Anordnung in einzelnen Bündeln kommt in der ganzen allgemeinen Decke vor, wo sich Haare befinden, indem die Muskeln, die Arrectores pilorum allenthalben in innigem Verhältnisse zu den Haarbälgen stehen. Nach *W. Tomsa* wird die Verbindung zwischen den glatten Muskelfasern und dem Gewebe der Cutis durch elastische Fasern hergestellt, welche um die Muskelbündel gewickelt sind, und dieses Verhältniss ist an den Arrectores pilorum besonders deutlich ausgesprochen. Das die grösseren Schweissdrüsen einhüllende Bindegewebe ist gleichfalls mit glatten Muskelfasern versehen, welche um die Schweissdrüsen der Achselhöhlen ein nahezu continuirliches Lager erzeugen.

Die Papillarschicht, nämlich der oberflächlichste Abschnitt der Lederhaut, besteht aus zarten Bindegewebsfasern, die sich verhältnissmässig nur wenig durchkreuzen, und reichlich mit kleinen, kernähnlichen Bildungen versehen erscheinen. Die Grenzlinie gegen das

Epithel ist gezackt, was man am besten an jenen Stellen erkennt, wo die Papillarschicht vom Rete mucosum zurückgezogen ist; hier kann man bisweilen auch eine hyaline, anscheinend structurlose Schicht erkennen. (S. Fig. 232.)

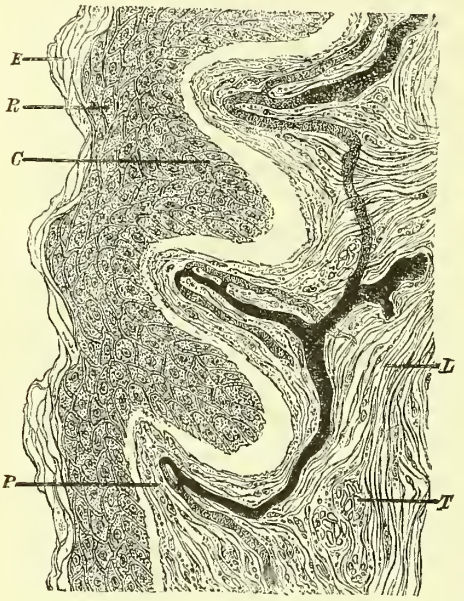

Fig. 232. Papillarschicht der Haut eines Kindes. Senkrechter Schnitt.

Die Papillen sind von der bedeckenden Epithellage künstlich entfernt. *E* Epidermis; *R* Rete mucosum; *C* Reihe von Säulen-Epithelien zunächst dem Bindegewebe; *P* Papillen, aus zartem fibrösen Bindegewebe bestehend; *L* Längsschnitt; *T* Querschnitt von Bündeln. Die Blutgefässe injicirt. Vergr. 500.

Die Papillen sind Verlängerungen der Cutis, an verschiedenen Stellen der allgemeinen Decke beträchtlich an Grösse und Gestalt schwankend. Die grössten und zahlreichsten Papillen, welche aus einer Anzahl fadenförmiger, an der Basis verschmolzener Erhöhungen bestehen, findet man im Handteller und an der Fusssohle, während sie an anderen Stellen conische oder stumpfe Erhabenheiten bilden. Sie sind überall in Reihen aufgestellt, zwischen denen sich durchkreuzend, schon mit freiem Auge erkennbare Furchen liegen, welche auf einer eigenthümlichen Anordnung der Bindegewebsfasern beruhen, und auch auf der äusseren, epidermalen Oberfläche ausgeprägt sind. Die durch die Gruppirung der Papillen entstandenen Reihen sind insbesondere deutlich an der Beugefläche der Hand, wodurch zierliche, spirale und concentrische Linien, zumal an der die letzten Phalangen bedeckenden Haut entstehen.

An Horizontalschnitten der Haut erscheinen die Papillen als helle runde, oder oblonge Felder, in ihrer Mitte mit quer und schief durchschnittenen capillaren Blutgefässen versehen. Die Vertiefungen zwischen den Papillen sind mit Epithelien erfüllt, welche in Gestalt eines interpapillaren Netzwerkes angeordnet, zur unglücklichen Bezeichnung „Rete mucosum“ Anlass gaben. (S. Fig. 233.)

Nach *J. Collins Warren* sind die Papillen am hinteren Abschnitte des Körpers nur unvollkommen entwickelt. Die Follikel der Flaumhaare dringen durch die oberflächlichen Lagen des Derma, deren Faserrichtung

durch eine eigenthümliche Bildung unterbrochen wird, welche den Grund der Haarbälge mit dem Panniculus adiposus verbindet. Diese besteht aus einer vom Unterhautgewebe in einer mässig schiefen Richtung zum Grunde des Haarbalges verlaufenden Spalte, welche mit Fettgewebe erfüllt ist, und demnach als „Fettsäule“ bezeichnet werden könnte. Ihre lange Axe steht zum Follikel in einem schiefen Winkel, nahezu parallel mit der Richtung des Haarbalgmuskels. Die Zahl der Fettsäulen entspricht der Zahl der Haare; man sieht dieselben am deutlichsten in den dicksten Abschnitten der Rückenhaut; sie kommen aber auch an den Schultern, den Armen, der Brust, dem Unterleibe und an den unteren Extremitäten, bisweilen allerdings nur schwach angedeutet vor.

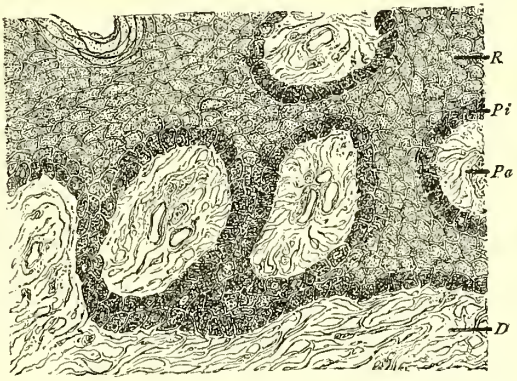

Fig. 233. Kopfhaut eines Negers. Horizontalschnitt.

R Rete mucosum; *Pi* Reihe von Cylinder-Epithelien schief durchschnitten, mit dunkelbraunen Pigmentkörnchen versehen; *Pa* Papille im Querschnitt; *D* Cutis. Vergr. 500.

3. Blutgefässe. Dio die Haut versorgenden Arterien durchdringen die unterliegenden Fascien, und anastomosiren untereinander oberhalb derselben; sie sind zahlreicher an den Beugeflächen der Extremitäten, als an den Streckflächen und dem Stamme; in grösster Zahl kommen sie an den Handteller- und Fusssohlenflächen vor. Nach den überaus genauen Untersuchungen von *W. Tomsa* kann man in der Haut allenthalben drei bestimmto Gefässbezirke nachweison, deren jeder mit eigenen Arteriolen und Venenwurzeln versehen ist. Der tiefste Bezirk ist jener des Unterhautfettgewebes; dann folgt jener der Schweissdrüsen, und der oberflächlichste gehört der Cutis mit den Haarbälgen und Talgdrüsen an. Die das Fettgewebe versorgonden Arteriolen sind sehr zahlreich, entsprechend der grossen Menge von Capillaren; diejenigen der Schweissdrüsen umgeben die Knäuel in einer korbartigen Anordnung und entleeren sich in zwei oder drei kleinen Venen, von welchen eine jedesmal längs des Schweissdrüsenganges aufwärts zieht, um sich mit den Venen der Papillarschicht zu verbinden. Die Arterie steigt, nachdem sie die genannten Bildungen versorgt, in die Papillarschicht hinauf, und zerfällt in ihrem Verlaufe zu Capillaren für die Haarbälge, die Talgdrüsen und

die Papillen. Die Arteriole spaltet sich, bevor sie noch die Papille erreicht, zu präcapillaren Zweigchen, aus welchen die eigentlichen Capillaren hervorgehen. Die letzteren bilden in der Regel einfache, in den grössten Papillen jedoch doppelte Schlingen, und vereinigen sich zu einem in der Fläche ausgebreiteten Netz von venösem Charakter. In mit grossen Papillen versehenen Abschnitten der Haut trifft man eine doppelte Lage von Venen, von welchen die oberflächliche mit engen und in die Länge gezogenen, die tiefere hingegen mit weiten und rundlichen Maschen versehen ist. Die Gefässe geben den eigentlichen, venösen Aesten Ursprung, welche sich unter spitzen Winkeln zu grösseren Venen vereinigen; letztere verlaufen bogenförmig, und nehmen die Venen der Schweissdrüsen und Fettläppchen auf. Die Haarbälge besitzen zwischen ihren zwei Schichten weite, quergestellte Capillare, welche auch in die innere Schicht eindringen; an den obersten Antheilen der Haarbälge existiren zahlreiche Anastomosen mit den Capillaren der Papillarschicht und hier entstehen die capillaren Schlingen zur Versorgung der Talgdrüsen. All' diese Capillare verbinden sich zu einem unregelmässigen, venösen Netzwerk in der äusseren Schicht des Haarbalges, mit den Venen der Papillarschicht vielfach anastomosirend. Die Haarpapille besitzt ihre eigene Arteriole, welche sich zu schlingenförmigen Capillaren verzweigt, die in das gemeinsame, venöse Netz des Haarbalges einmünden. Der Gefässbezirk der Papillarschicht versorgt auch die Muskeln, die Ausführungsgänge der Schweissdrüsen und die grösseren Nerven. Nur das Muskellager des Hodensackes wird in einer unabhängigen Weise mit Blutgefässen versorgt.

4. Lymphgefässe. Erfolgreiche Injectionen der Lymphgefässe der Haut mit gefärbten, coagulirenden Flüssigkeiten haben erwiesen, dass diese Gefässe ein geschlossenes System in zwei netzförmig angeordneten, in der Fläche liegenden Schichten bilden, welche miteinander durch schiefe Aeste in Verbindung stehen. Die oberflächliche Lage der Lymphgefässe liegt in der Papillarschicht der Haut unterhalb der oberflächlichen Lage der Blutgefässe; sie besteht aus engeren und näher zusammengerückten Zweigen, als die tiefe Schicht, und aus derselben erhalten die grösseren Papillen blinde Fortsätze oder flache Schlingen. *J. Neumann* beschreibt ein Netz von Lymphgefässen um die Haarbälge, die Talg- und Schweissdrüsen. Die weiten, aus der tiefen Schicht hervorgehenden Lymphzweige besitzen keine Klappen, und begleiten die Arterien, wobei sie um die letzteren gesponnene Capillare erzeugen. Nachdem sie sich mit den Lymphgefässen des Unterhautgewebes vereinigt haben, werden sie mit Klappen versehen, und verlaufen nun in diesem Gewebe in grosser Zahl, insbesondere an den Beugeflächen.

5. Nerven. Die Haut ist überaus reichlich mit markhaltigen und marklosen Nervenfasern versehen; am reichlichsten an den Handflächen und an den Fusssohlen, zumal den letzten Phalangen der Finger und Zehen. Die Nerven betreten die Cutis in der Regel in Begleitung der Blutgefässe. Manche der markhältigen Nerven stehen im Unterhautgewebe mit *Pacini*'schen Körperchen in Verbindung; andere verlaufen in Bündeln bis an die oberflächlichen Abschnitte des Derma, woselbst sie einen Plexus erzeugen. Aus diesen gehen zur Versorgung der Papillen und des Epithellagers Zweige ab, von welchen manche markhältig, andere marklos sind. Die markhältigen Nervenfasern ziehen zu den grösseren Papillen, welche in der Regel keine, oder nur wenige Blutgefässe besitzen und erzeugen daselbst die eigenthümlichen, unter dem Namen „Tastkörperchen" bekannten Bildungen, entweder auf der Höhe der Papille, oder an deren Basis, oder selbst unterhalb deren Ebene. (S. Fig. 234.)

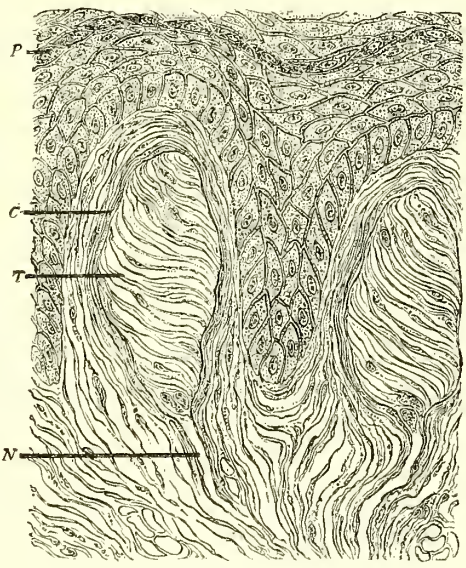

Fig. 234. Tastkörperchen in den Papillen der Haut an der Fingerspitze.

N markhältige Nervenfaser; *T* Tastkörperchen; *C* Bindegewebshülle; *P* Schicht von grobgranulirten Epithelien (Pigment?) des Rete mucosum. Vergr. 500.

Die *Pacini*'schen oder *Vater*'schen Körperchen sind eiförmige, schon mit freiem Auge erkennbare Gebilde, welche im Längsdurchmesser bis 2 Mm. und darüber gross werden. Nach *Genersich* nehmen sie mit vorschreitendem Alter an Grösse zu. Sie hängen mit markhältigen Nervenfasern zusammen, und bestehen aus einer Anzahl concentrischer, kernhältiger Schichten, welche gegen die Peripherie des Körperchens enger beisammen liegen, als gegen die Mitte, und mit eigenen Capillargefässen versehen sind. *Hoyer* wies mittelst der Silberfärbung ein System dunkelbrauner Linien, entsprechend jenen der Endothelien nach. Man hatte bisher sichergestellt, dass die markhältige Nervenfaser an einem Pole des Körperchens eindringt, und allmälig ihrer Myelinhülle beraubt wird, während die Markscheide im Baue der concentrischen Lamellen aufgeht. Man stellte sich vor, dass der Axencylinder am entgegengesetzten Pole des Körperchens in Gestalt eines

Knöpfchens endet, oder sich gabelig in Zweigchen theilt, von welchen jedes mit einem terminalen Knöpfchen versehen ist. Um den Axencylinder hat man eine körnige, mit Kernen versehene Schicht gefunden. Mit Goldchlorid gefärbte Präparate jedoch, welche mir zu zeigen, *Dr. A. R. Robinson* in New-York die Güte hatte, machen es im hohen Grade wahrscheinlich, dass der Axencylinder im Körperchen nicht endet, sondern schlingenförmig umbiegt, so dass jedes Körperchen 2 Axencylinder enthält, und mit je einem zuführenden und wegführenden Nerven im Zusammenhange steht. *Pacini*'sche Körperchen sind am zahlreichsten längs der Nerven der Finger und Zehen, weniger zahlreich an den Handtellern und Fusssohlen, in der Nachbarschaft grösserer Gelenke, im Unterhautgewebe der Brustwarze, des Gliedes und in der Clitoris; desgleichen längs den Aesten des N. sympathicus, insbesondere hinter der Bauchspeicheldrüse; dann in der harten Hirnhaut, im Periost u. s. w.

Die Tastkörperchen (*Meissner*'s oder *Wagner*'s Körperchen) sind oblonge Bildungen, an Länge selten 0·02 Mm. überschreitend, und von spiralen Fasern, mit kleinen Kernen aufgebaut. Bisher hat man der Anschauung gehuldigt, dass ein oder zwei markhältige Nerven an einem Pole des Körperchens eintreten, wobei deren Myelinscheide in der fibrösen Masse des Körperchens aufgeht; ferner dass der Axencylinder zu einer Anzahl zarter Fibrillen zerfällt, welche mit den spiralen Fasern verlaufen. Deren Endigungsweise hatte bisher Niemand mit Bestimmtheit erforscht; obgleich es von Vermuthungen darüber in der Literatur wimmelt. *A. R. Robinson* hat nun mittelst der Goldfärbung nachgewiesen, dass eine Endigung in den Tastkörperchen überhaupt nicht stattfindet, sondern der Axencylinder darin einfach schlingenförmig umbiegt, so zwar, dass die plexiforme Anordnung in der Vertheilung markhältiger Nerven an der Peripherie des Körpers im Allgemeinen auch hier beibehalten bleibt. Nach diesem wird es selbstverständlich, dass jedes Tastkörperchen mit je einem auf- und absteigenden Nerven in Verbindung steht, welche entweder polar angeordnet sind, oder das Körperchen an sehr verschiedenen, bisweilen nahe beisammen liegenden, bisweilen weit von einander entfernten Punkten betreten, respective verlassen. Derselbe Forscher hatte schon früher die Behauptung aufgestellt, dass aus dem Tastkörperchen bisweilen Nervenfädchen in das Rete mucosum einziehen, indem sie nach dem Verlassen des Körperchens ihre Richtung ändern, und zwischen den Epithelien verlaufen [1]). Bisweilen zeigt ein Tastkörperchen tiefe Furchen, woraus man früher den Schluss zog, dass entweder 1 Tastkörperchen aus mehreren *Merkel*'schen Nervenknospen besteht, oder 1 oder 2 Nerven

[1]) „A Manual of Histology" by Thomas E. Satterthwaite. New-York. 1818.

mit mehreren Tastkörperchen in Verbindung stehen, zumal, wenn diese völlig isolirt, in Mehrzahl nebenaneinder liegen (*Oehl*, *Thin* u. A.). Durch die Entdeckung von *Robinson* erscheinen alle diese Thatsachen in einem wesentlich anderen Lichte.

Von marklosen Nervenfasern weiss man, dass dieselbon netzförmig in den Wänden der Capillaren der Papillarschicht verlaufen, (*Tomsa*), und sich im Rete mucosum verzweigen (*Langerhans*, *Flemming*). An der letztgenannten Oertlichkeit lässt sich insbesondere mittelst Färbung durch $^1/_2\%$ Goldchloridlösung ein körniges Netzwerk von Axen-Fibrillen nachweisen, aber die Frago ist noch nicht gelöst, ob dieselben jemals in die Epithelien eintreten. *Tomsa* beobachtete ein zartes Netz von marklosen Nerven um die Knäuel der Schweissdrüsen; andere beschrieben ein derartiges Netz im Follikel und in der Papille des Haares.

6. Dio Epithelbekleidung der Haut. Dio äusseren Lagen des geschichteten Epithels dor Haut bestehen aus flachem, dio mittleren, breitesten Lagen aus cubischem Epithel, während an der Grenze gegen die Papillen eine einfache Reihe cylindrischer Epithelien steht. Die cylindrischen und cubischen Epithelien sind mit Leben begabt, welches den flachen Epithelien in Folge ihrer Umwandlung zu hornigem Material abgeht. Der lebende Antheil des Epithels trägt den Namen dor Schleimschicht, Rete mucosum (odor Reto Malpighii); die hornige Lage wird als die eigentliche Epidermis bezeichnet. Zwischen diesen beiden Schichton erscheint eine schmale Zone nahezu compacter, glänzender Epithelien, welche parallel der Oberfläche gelagert sind, und von *Oehl* Stratum lucidum genannt wurden. Diese Schicht ist bisweilen scharf ausgeprägt, insbesondere in senkrechten Schnitten von der Haut der Handteller und Fusssohlen; bisweilen jedoch kann man sie nicht deutlich erkennen. Andere Male findet man abwechselnde Schichton von körnigen, kernhaltigen, und nahezu homogenen Epithelion, in wolchen kein Kern nachgowieson werden kann; aber diese Schichten sind nicht constant vorhanden, und wir haben deshalb koin Recht, die epitheliale Bekleidung der Hant in vier oder fünf deutlicho Schichten abzutheilen, wie dies von manchen Schriftstellern geschehen ist.

Die Epithelien zunächst der Papillarschicht sind häufig undeutlich säulenförmig, von diffus bräunlicher Farbe, und mit mehr oder woniger Pigmontkörnchen versehen. In der kaukasischen Race sind letztero am deutlichsten in der Haut der Brustwarzengegend, der äusseren weiblichen Geschlechtstheile, des Hodensackes und der Aftergegend zu sehen. Bei farbigen Racen (s. Fig. 233) enthalten die Säulenepithelien zahlreiche, schwarzbraune Pigmentkörnchen, welcho stets um den centralen

Kern im Epithelkörper eingelagert sind, während der Kern selbst ungefärbt bleibt.

Die Pigmentkörnchen sind mittelst feiner Fädchen mit dem Bioplassonnetz innerhalb der Epithelien verbunden. Sowohl zwischen den säulenförmigen, wie auch zwischen den benachbarten, cubischen Epithelien ist die Kittsubstanz stets von queren Fäden durchbrochen, und enthält eine wechselnde Menge homogener oder körniger Bioplassonkörperchen. Augenscheinlich sind dies wachsende Epithelien, zwischen den älteren Bildungen eingekeilt, und mit diesen durch zarte Fortsätze verbunden. Manche Autoren haben die Klümpchen irrthümlicher Weise als „Bindegewebs-“ oder „Wanderzellen“ gedeutet.

Die Epithelien des Rete mucosum sind unregelmässig polygon, gleichfalls mit einem diffusen Farbstoff und mit deutlichen Kernen versehen. Die Kittsubstanz zeigt die verbindenden Fädchen, insbesondere nach Behandlung mit Goldchlorid; dieselben (sogenannte „Stacheln“) sind jedoch an Stellen, welche einer leichten, aber lange andauernden Reizung ausgesetzt waren, leicht zu erkennen. (S. Seite 333, Fig. 140.) Die Kittsubstanz trägt hier gleichfalls kleine, solide Klümpchen von Bioplasson, an jenen Stellen am zahlreichsten und am deutlichsten ausgesprochen, wo auch die Stacheln scharf ausgeprägt sind. In der Kittsubstanz von Präparaten, welche erfolgreich mit Goldchlorid behandelt wurden, begegnen wir zahlreichen, gekörnten Axenfibrillen. Gegen die Peripherie erscheinen die cubischen Epithelien etwas abgeflacht und feinkörnig, was darauf hinweist, dass diese hier allmälig absterben, obgleich deren Kerne die Vitalität noch zu behalten pflegen. Es kommen aber häufig auch noch oberhalb des Rete mucosum aus flachen Epithelien bestehende Schichten vor, in welchen die Elemente homogen oder mit deutlichen Kernen versehen sind, und von Carmin leicht gefärbt werden, was als Beweis gelten darf, dass dieselben noch einen höheren Grad von Vitalität besitzen.

Der äusserste Antheil an der Epithelbekleidung wird von flachen, dachziegelförmig angeordneten Epithelien hergestellt, welche in einem senkrechten Schnitte spindelförmig erscheinen. Ihre hornige Natur wird durch deren unregelmässige Contouren, Mangel an Körnung und Abwesenheit von Kernen erwiesen. Man trifft übrigens in den Elementen der untersten Schichten der Epidermis, wenngleich nur unbestimmte Kerne an. Die Lebenseigenschaften dieser Epithelien gehen allmälig verloren, und fehlen vollständig in den äussersten, abgeflachten Epidermalplättchen. Wir wissen, dass Letztere während des Lebens fortwährend abschuppen; die Frage jedoch, wie die Neubildung von Epithelien als Ersatz für die verloren gegangenen vor sich geht, ist bisher

ungelöst geblieben. In Personen von dunkler Hautfarbe besitzen auch die hornigen Epithelien eine diffuse, gelbbraune Farbe.

7. Die Einpflanzung der Haare[1]). Wenn wir uns vorstellen, dass das Bindegewebe der Haut, sammt dem bedeckenden Epithel eine faltbare Membran wäre, z. B. Chamois, und wir an dieser Membran mit einem Finger eine Vertiefung erzeugen, dann würde das Ergebniss eine Tasche sein, deren innerste Schichten von Epithelien, deren äussere von Bindegewebe gebildet würden. Die Epidermis wird die innere Oberfläche der Tasche bedecken, und jetzt den Namen innere Wurzelscheide führen; nächst dieser werden die Epithelien des Rete mucosum eine Schicht erzeugen, die äussere Wurzelscheide; während die äussere Fläche der Tasche aus Bindegewebe bestehen und den Follikel darstellen wird. Am Grunde der Tasche wird sich eine Vorwölbung des Follikels vorfinden, ähnlich jenen an der Oberfläche der Haut, demnach eine Bindegewebsbildung, — die Papille des Haares.

Wir müssen nun an unserem Schema leichte Veränderungen vornehmen. Die Epidermis, aus einer grossen Menge flacher Epithelien aufgebaut, deren Zahl übrigens je nach der Breite der Schicht wechselt, wird, nachdem sie die Tasche betritt und die innere Wurzelscheide herstellt, allmälig zu einer beschränkten Zahl von hornigen Epithelien reducirt, und zwar in der Mitte der Tasche zu nicht mehr als zwei Schichten. Nahe dem Grunde der Tasche ist die Menge der Epithelien wieder vermehrt, die innere Wurzelscheide gewinnt an Breite, und besteht aus 3 oder 4 Schichten von Epithelien, welche ihren hornigen Charakter verloren haben, und wieder aus Bioplasson bestehen. Das Rete mucosum betritt die Tasche in seiner vollen Breite, wird jedoch allmälig dünner, nämlich von einer kleineren Menge von Epithelien hergestellt, welche ihren ursprünglichen Bioplasson-Charakter beibehalten; schliesslich wird es nahe dem Grunde der Tasche nur mehr von einer einzigen Schicht von Epithelien gebildet, und verschwindet kurz darauf gänzlich.

Wenn man sich ferner vorstellt, dass gegen den Grund der in schiefer Richtung, entsprechend der Anordnung der Bindegewebsbündel verlaufenden epithelialen Tasche eine Nadel gedrückt wird, dann schieben wir die Tasche wieder aufwärts. Dieser Vorgang wird selbstverständlich ausschliesslich die innere Wurzelscheide betreffen, und es muss eine Verlängerung von epidermalem Charakter entstehen, in allen Haupteigenschaften mit der inneren Wurzelscheide übereinstimmend. Diese Verlängerung stellt das Haar vor. Das Haar ist demnach eine

[1]) „A Contribution to the Minute Anatomy of the Skin". Vortrag, gehalten vor der American Dermatological Association, in Newport, R. J., am 1. Sept. 1881. The Chicago Medical Journal and Examiner. 1. Dec. 1881.

solide Verlängerung der hohlen inneren Wurzelscheide, und nur von der Letzteren allein erzeugt. Die äussere Wurzelscheide hat mit der Bildung des Haares nichts zu thun. Am Grunde der Tasche befindet sich ein Knopf, von lebenden Epithelien erzeugt, welche jenen der inneren Wurzelscheide in derselben Höhe ähnlich sehen. Dieser Knopf heisst die Zwiebel der Haarwurzel, und bedeckt unmittelbar die Papille des Haares. Höher oben werden die Epithelien wieder hornig, und gehen die Bildung der Haarwurzel und des Haarschaftes ein.

Wenn man sich schliesslich vorstellt, dass auf der Seite des spitzen Winkels der schief eingepflanzten Haartasche die äussere Wurzelscheide, welche, wie oben bemerkt, eine Fortsetzung des Rete mucosum ist, mit einer Nadel seitwärts und abwärts gedrängt wurde, wird das Ergebniss eine dritte, von der äusseren Wurzelscheide hergestellte Verlängerung sein, eine kleine Tasche, welche den Namen der Talgdrüse führt. Diesem Schema entsprechend ist die Talgdrüse ausschliesslich eine Bildung der äusseren Wurzelscheide; während die innere Wurzelscheide daran keinen Antheil nimmt. (S. Fig. 235.)

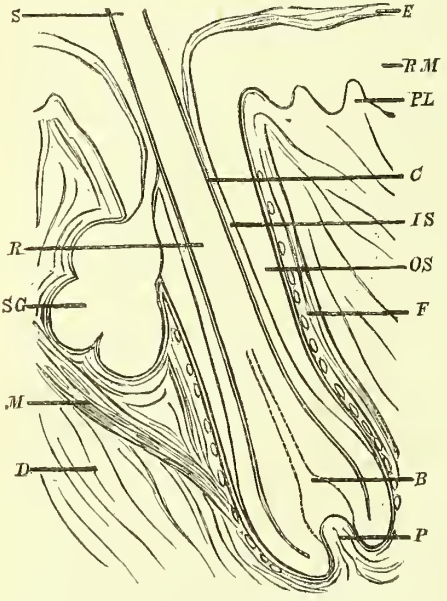

Fig. 235. Schema der Einpflanzung des Haares.

E Epidermis; *RM* Rete mucosum; *PL* Papillarschicht; *IS* innere Wurzelscheide; *OS* äussere Wurzelscheide; *F* Follikel; *D* Derma; *M* Arrector pili; *P* Haarpapille; *B* Haarzwiebel; *C* Cuticula; *R* Wurzel; *S* Schaft des Haares; *SG* Talgdrüse.

Die Erklärung des Schema ist folgende: Die Epidermis erzeugt, indem sie sich abwärts senkt, die innere Wurzelscheide, während das Rete mucosum, abwärts verlängert, zur äusseren Wurzelscheide wird.

Die Bindegewebsbündel der Cutis, als äussere Bekleidung der von beiden Wurzelscheiden gebildeten Tasche, erzeugen den Follikel. Der innerste Abschnitt dieses Bindegewebslagers zeigt Querschnitte von glatten Muskelfasern.

Die Haarpapille ist ein Product des Follikels; dieselbe ist von einem Knopf umgeben, die Zwiebel der Haarwurzel, welche sich in die Wurzel des Haares, den in der Tasche eingeschlossenen Antheil, und in den Schaft des Haares, welcher von der Oberfläche der Haut frei vorragt, fortsetzt.

Die schematische Abbildung zeigt, dass sich die innere Wurzelscheide bei deren Annäherung des Grundes der Tasche verbreitert und am Grunde selbst um-

biegt, wodurch zuerst die Zwiebel, hierauf die Wurzel, und endlich der Haarschaft entsteht. Die innerste Schicht der inneren Wurzelscheide erzeugt durch Umbiegen die Cuticula, eine einschichtige dünne Lage von Epithelien sowohl um die Wurzel, wie um den Schaft des Haares.

Die Abbildung zeigt ferner, dass sich die äussere Wurzelscheide bei deren Annäherung des Grundes der Tasche verschmächtigt und schliesslich verloren geht, während sie an einer Seite die als Talgdrüse bezeichnete Tasche bildet. Zwischen der äusseren Wurzelscheide und dem Follikel befindet sich eine homogene Schicht, eine sogenannte structurlose Membran. Der Arrector pili steht mit der Muskelschicht des Follikels in Zusammenhang und umgibt den Grund der Talgdrüse.

Unser Schema dient als Schlüssel zum Verständniss sämmtlicher, im Aufbau des Haares betheiligten Bildungen der Haut. (S. Fig. 236.)

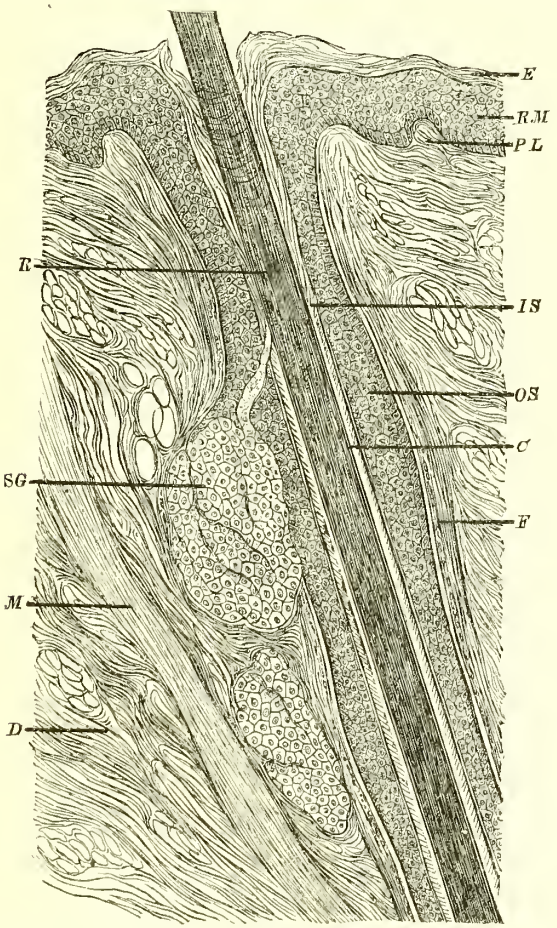

Fig. 236. Der obere Abschnitt der Haartasche von der menschlichen Haut.

E Epidermis; *RM* Rete mucosum; *PL* Papillarschicht; *D* Derma; *F* Follikel; *M* Arrector pili; *SG* Talgdrüse; *OS* äussere Wurzelscheide; *IS* innere Wurzelscheide; *C* Cuticula; *R* Haarwurzel. Vergr. 150.

Die Haartasche zeigt an der Oberfläche der Haut in der Regel eine trichterförmige Erweiterung, von geschichteten, epidermalen Plättchen ausgekleidet. Letztere kann man in unmittelbarem Zusammenhange mit der inneren Wurzelscheide verfolgen, welche am sogenannten Halse der Tasche beginnt, und nur von zwei epidermalen Schichten bestehend, als *Henle*'sche Scheide bezeichnet wird. Nächst der inneren Wurzelscheide nach innen liegt die überaus zarte Cuticula des Haares, welche sowohl die Wurzel wie den Schaft des Haares umkleidet. Bei stärkerer Vergrösserung sehen wir an jedem Haare, den leicht vorspringenden Kanten der Cuticular-Epithelien entsprechende, fein gezackte Ränder.

Das Haar besteht aus dicht aneinander gelagerten, hornigen Epidermoidal-Spindeln, mit einer wechselnden Menge von Pigmentkörnchen. Das Rete mucosum verlängert sich direct in die äussere Wurzelscheide und diese wieder in die Talgdrüse, so dass nur der Ausführungsgang der letzteren von flachen, hornigen Epithelien ausgekleidet ist, während der Drüsenkörper selbst, wie in jeder acinösen Drüse von cubischen Epithelien aufgebaut wird. Der Ausführungsgang der Talgdrüse mündet in der Regel in die trichterförmige Erweiterung der Haartasche, in den zwischen der inneren Wurzelscheide und dem Haar, oder eigentlich der bedeckenden Cuticula übrig bleibenden Raum. Die äussere Wurzelscheide ist von mehreren Schichten von Epithelien hergestellt, gleich dem Rete mucosum, und zwar bestehen die Schichten aus cubischen Epithelien, während nur die dem Derma, oder eigentlich der structurlosen Membran zunächst liegende Schicht aus Säulen-Epithelien gebildet wird. Die innere Oberfläche der structurlosen Membran bedecken wieder überaus zarte, flache Endothelien, deren Anwesenheit mit Hilfe der Silberfärbung zuerst von *V. Czerny* nachgewiesen wurde. Diese Endothelien stehen mit den benachbarten Säulen-Epithelien mittelst scharf ausgeprägter stachel- oder fädchenförmiger Fortsätze in directer Verbindung; auf diese Stacheln hat zuerst *D. Haight* die Aufmerksamkeit gelenkt.

Die Talgdrüsentasche steht unter Controlle eines Muskels, des Arrector pili, einer flachen, fächerförmigen Ausbreitung, oder eines flachen Bündels glatter Muskelfasern, dessen verbreiterte Enden in die Papillarschicht eingehen, während das verschmächtigte Ende am Follikel der Haarwurzel befestigt ist. Es kann wohl keinem Zweifel unterliegen, dass die Entleerung der Talgdrüse durch Contraction dieses Muskels geschieht. Die Fettmasse wird in der Regel zuerst in den Trichter der Haartasche gepresst, und nur bei grossen Talgdrüsen unmittelbar an die Oberfläche der Haut.

Wir können das untere Ende der Haartasche in Präparaten der menschlichen Haut leicht verstehen, wenn wir vorher die Haare von

Thieren, insbesondere die starken Tasthaare an der Oberlippe von jungen Katzen studirt haben. Weil dies bisher unterlassen wurde, können wir begreifen, dass trotz vieljähriger Schriftstellerei es keinem Forscher gelungen ist, eine klare Darstellung der Verhältnisse zu liefern; vielmehr lassen alle Beschreibungen nichts an Verwirrung zu wünschen übrig. Es ist wohl selbstverständlich, dass der Bau der Katzenhaare in allen wesentlichen Punkten mit jenen des Menschen übereinstimmt, obgleich die Verhältnisse in Ersteren in der Regel weit klarer vorliegen, als in Letzteren. (S. Fig. 237.)

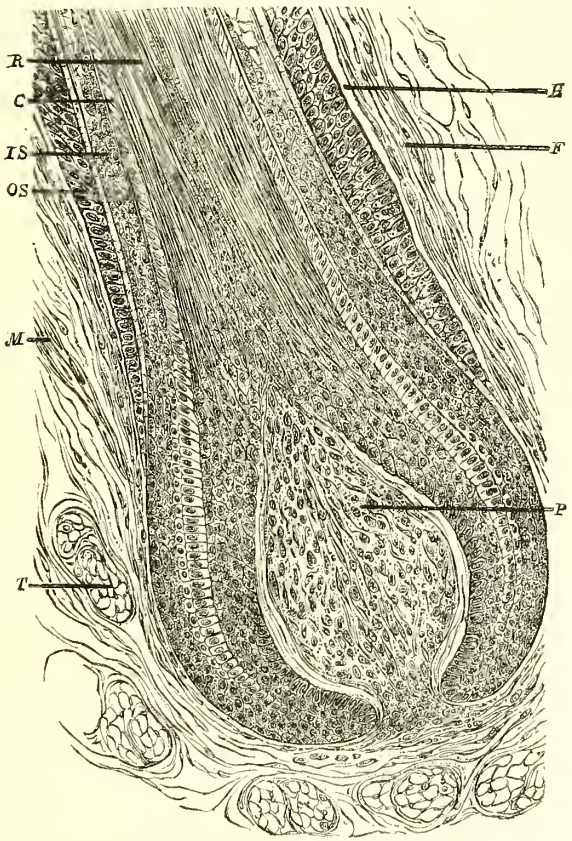

Fig. 237. Der untere Abschnitt der Haartasche von der Lippe einer jungen Katze.

F Follikel; *T* Querschnitte von Bindegewebsbündeln der Cutis; *M* Arrector pili; *IS* innere Wurzelscheide; *OS* äussere Wurzelscheide; *P* Papille; *C* Cuticula; *R* Haarwurzel; *H* hyaline, oder sogenannte structurlose Membran. Vergr. 300.

Die innere Wurzelscheide zeigt in ihrem oberen Antheile die helle, hornige *Henle*'sche Schicht. In einer schiefen Linie erscheinen vielkantige Epithelien, in den oberen Abschnitten blass und fein gekörnt, mit

undeutlichen Kernen versehen, weiter unten grobkörnig und etwas verlängert. Dieser letztere Theil der inneren Wurzelscheide stellt dasjenige dar, was man als *Huxley*'s Schicht bezeichnet hat. Man erkennt, dass sich diese Schicht am Grunde der Tasche umbiegt, und zunächst die Papille umgibt, wodurch die Zwiebel der Haarwurzel entsteht. Die Epithelien sind am unteren Umfange der Papille säulenförmig, nehmen jedoch allmälig eine cubische Gestalt an, und werden höher oben verlängert und spindelförmig, um schliesslich in die hornigen Spindeln überzugehen, welche die Hauptmasse des Haares erzeugen. Die Grenzlinie zwischen der inneren Wurzelscheide und der Haarwurzel ist von einer dünnen, anscheinend structurlosen Cuticularlage hergestellt, von welcher nach aussen die innere Wurzelscheide, nach innen die Cuticula des Haares liegt. Die Cuticula besteht am oberen Abschnitte der Wurzel sowohl, wie am Schafte aus dünnen, dachziegelförmig angeordneten Blättchen, deren Kanten etwas über die Oberfläche des Haares vorragen, und der letzteren die eigenthümliche Zähnelung verleihen. Schrittweise werden die Epithelien der Cuticula der Wurzel zu cylindrichen Epithelien umgewandelt und mit Kernen versehen.

Auf der Höhe der Haarzwiebel sind diese Epithelien sehr gross, blass, feingekörnt und tragen grosse, deutlich ausgeprägte Kerne; ihre charakteristische Reihe verläuft in der Mitte zwischen der *Huxley*'schen Schicht und der Haarzwiebel und übergeht allmälig in die cubischen Epithelien beider Bildungen. Nach aussen von der Cuticularreihe befindet sich eine zweite Lage blasser abgeplatteter Epithelien, augenscheinlich der späteren, innersten structurlosen Schicht der inneren Wurzelscheide entsprechend. Der Mitteltheil der Haarzwiebel ist in der Regel von kugeligen, indifferenten oder medullaren Körperchen gebildet, welche eine wechselnde Menge von Pigment enthalten, und auch den centralen Abschnitt der Wurzel, den sogenannten Markraum erfüllen, der übrigens selbst in starken Haaren fehlen kann.

Der obere Abschnitt der äusseren Wurzelscheide besteht aus geschichteten Epithelien, mit einer deutlich säulenförmigen, äussersten Lage. Diese Reihe von Säulen-Epithelien ist die letzte, welche bei der Annäherung der äusseren Wurzelscheide an die Gegend der Haarzwiebel übrig bleibt, und indem sie allmälig dünner wird, auf der Höhe der Zwiebel schliesslich vollständig verschwindet, so dass sie sich an der Bildung der Letzteren gar nicht betheiligt. Die Grenze zwischen der äusseren und inneren Wurzelscheide ist durch die Anwesenheit einer sogenannten structurlosen oder Cuticular-Membran gekennzeichnet. Nach aussen von der äusseren Wurzelscheide finden wir den Follikel, eine Bindegewebsbildung, mit eingestreuten circulären Muskelspindeln, welche zum Theile mit jenen des Arrector pili in Zusammenhang stehen.

Zwischen dem Follikel und der äusseren Wurzelscheide treffen wir in der Regel eine breite, homogene Schicht an, welche um die Zwiebel der Haarwurzel und die Haarpapille herum verfolgt werden kann.

Die Papille des Haares besteht aus einem zarten, fibrösen oder myxomatösen Bindegewebe, reichlich mit Plastiden vom Aussehen spindelförmiger Kerne versehen, und von einer Anzahl capillarer Blutgefässe durchsetzt. Die Spitze der Papille ist in unserem Präparate von den Epithelien des Haares nicht scharf abgesondert, in der Regel ist jedoch eine entweder durch eine einfache Reihe von Säulen-Epithelien oder durch medullare Körperchen hergestellte Begrenzungslinie vorhanden.

Ausserhalb des Follikels finden wir das fibröse Bindegewebe der Cutis, von Längs- und Querbündeln aufgebaut. Am Grunde des Haar-Follikels ist in der menschlichen Haut häufig ein Zug von Bindegewebe vorhanden, welcher in der Richtung des Haares verläuft und die Blutgefässe trägt (*G. Wertheim*).

Wenn man dasjenige, was ich über die Theorie der Bildung des Haares aussagte, mit Präparaten der Haut vergleicht, wird man eine befriedigende Uebereinstimmung finden. Diese Theorie, wie ich dieselbe seit 8 Jahren in meinem Laboratorium lehre, erklärt die Thatsache, dass beim Ausziehen des Haares gewöhnlich auch gleichzeitig die innere Wurzelscheide mit herausgezogen wird; sie erklärt endlich den Vorgang beim Haarwechsel und die Neubildung des Haares.

8. Das Haar. Wie oben erwähnt, thut man am besten, den in der Haut eingepflanzten Theil des Haares als Wurzel, und den über die Oberfläche vorspringenden als Schaft zu bezeichnen. Die Hauptmasse besteht aus zarten, flachen, zum Theile kernhaltigen, spindelförmigen Epidermis-Schüppchen, welche sehr fest mit einander zusammenhängen, jedoch durch längere Einwirkung verdünnter Essigsäure getrennt werden können. Je dunkler die Hautfarbe eines Individuums, desto grösser ist die Menge von körnigem Pigment, sowohl innerhalb, wie zwischen den Schüppchen, welche überdies, zumal in rothen Haaren, mit einem diffusen Farbstoff getränkt erscheinen. Graue und blonde Haare besitzen keine Pigmentkörnchen. Wenn man das Haar ausreisst, zeigt dasselbe in seiner Substanz kleine Luftbläschen, welche man selbstverständlich am leichtesten an pigmentlosen, grauen Haaren erkennt; für die Behauptung jedoch, dass die weisse Farbe des Haares auf der Anwesenheit solcher Luftbläschen beruht, gibt es keinen genügenden Grund. Die ursprüngliche Farbe des Haares hängt von dem in dem medullaren und hornigen Abschnitte angehäuften Pigment ab, dessen Menge jener des im Rete mucosum vorhandenen proportional ist, wie man sich bei Leukopathie, Vitiligo und bei scheckigen Thieren leicht überzeugen kann. Unzweifelhaft steht die Menge des Pigments

in innigem Zusammenhange mit der allgemeinen Ernährung der Haut, und unter Controle der sogenannten trophischen Nerven, wie das rasche Weisswerden der Haare in erschöpfenden Krankheiten und nach heftigen, geistigen Aufregungen beweist. Die Gestalt des Haares lässt sich am besten an Querschnitten erkennen; schlichte Haare zeigen gewöhnlich einen runden oder oblongen Querschnitt; während gekräuselte Haare von elliptischer oder nierenförmiger Gestalt sind. (S. Fig. 238.)

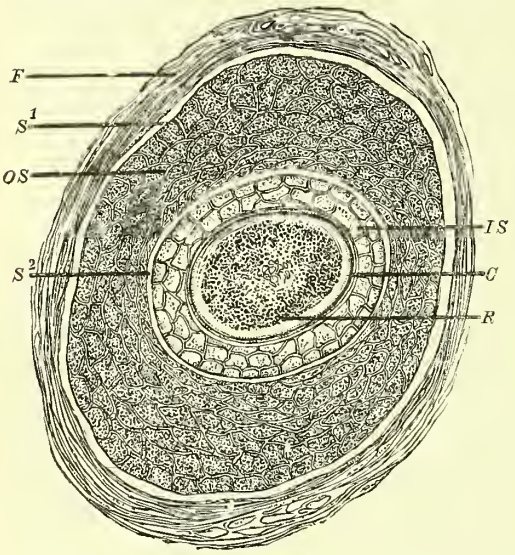

Fig. 238. Haartasche von der Kopfhaut des Menschen, im Querschnitt.

R Wurzel des Haares; *C* Cuticula; *IS* innere Wurzelscheide; S^2 Cuticular-Schicht zwischen beiden Wurzelscheiden; *OS* äussere Wurzelscheide; S^1 hyaline Basal-Membran zwischen der äusseren Wurzelscheide und dem Follikel; *F* Follikel. Vergr. 500.

Haarwechsel. Wir wissen durch *A. Kölliker* und *C. Langer*, dass das junge Haar um die alte Papille herum gebildet wird; auch wissen wir, dass beim Haarwechsel in einer gewissen Höhe über der Papille eine knopfförmige Verdickung existirt (*Henle*), welche dem, oberhalb der Zwiebel gestandenen Abschnitte des fallenden Haares entspricht. Was ich noch hinzuzufügen habe, ist, dass die Neubildung des Haares ausschliesslich innerhalb der inneren Wurzelscheide stattfindet. Die letztere verbreitert sich allmälig unterhalb der Verdickung des alten Haares, welche durch die Anwesenheit der abgerissenen epidermoidalen Schüppchen aufgefranst erscheint; am Grunde der Haartasche biegt sie sich um, und erzeugt die aus medullaren, oder indifferenten, oder embryonalen Körperchen bestehende Haarzwiebel. Die Grenze zwischen den zwei Abschnitten der inneren Wurzelscheide bildet die Cuticula, welche unterhalb der aufgefransten Verdickung des alten Haares von Säulen-Epithelien aufgebaut erscheint. Das Pigment, wenn überhaupt vorhanden, liegt ausschliesslich im centralen Abschnitte der inneren Wurzelscheide, nämlich der Haarzwiebel, von welcher das künftige Haar hervorgeht. Die äussere Wurzelscheide hat an der Neubildung des Haares keinen Antheil. Die glatten Muskelfasern des Follikels sind bei dem Vorgange des Haarwechsels gleichfalls betheiligt, indem durch deren

Contraction sich um das junge Haar herum ein enger Hals bildet, wie zuerst *Biesiadecki* ausgesprochen hat. (S. Fig. 239.)

Die Entwicklung des Haares lässt sich zuerst gegen das Ende des dritten Monates des Intrauterinlebens nachweisen. Die Epithelbekleidung der Haut erzeugt abwärts eine knopfförmige Verlängerung, während später eine Vorwölbung von Seite des Bindegewebes erfolgt, welche anfangs von beträchtlicher Grösse den Grund des Epithelknopfes emporhebt, und die Papille darstellt. Die Epithelien sind ursprünglich von medullarem Charakter und von den medullaren Körperchen gehen durch deren Verlängerung und gegenseitige Abflachung in der Mitte des Knopfes die das Haar zusammensetzenden Elemente hervor, während an den peripheren Abschnitten des Knopfes die Wurzelscheiden entstehen.

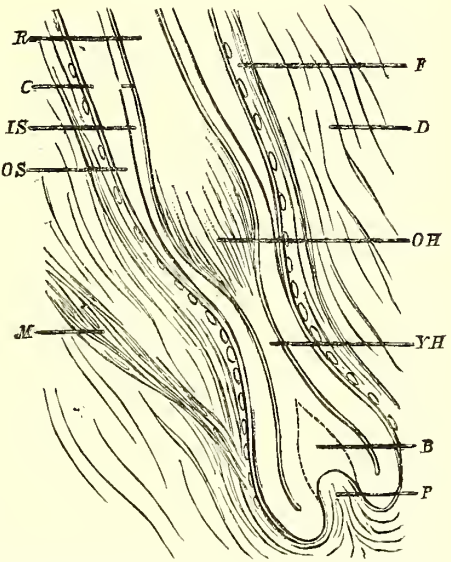

Fig. 239. Schematische Darstellung des Vorganges beim Haarwechsel.

F Follikel; *M* Arrector pili; *P* Papille des Haares; *B* Haarzwiebel; *IS* innere Wurzelscheide; *OS* äussere Wurzelscheide; *C* Cuticula; *R* Wurzel; *OH* altes Haar, noch im Zusammenhange mit dem jungen Haare *YH*, welches von der Zwiebel aus wächst.

9. Die Talgdrüsen. Die acinösen Talgdrüsen gehen aus der äusseren Wurzelscheide des Haares hervor, und stehen zu dem Haar gewöhnlich in innigem Verhältnisse. Talgdrüsen ohne Haare findet man im Warzenhof der weiblichen Brustdrüse, in der Eichel und Vorhaut des Gliedes, in den Nymphen und der Vorhaut der Clitoris. In den Handtellern und Fusssohlen gibt es keine Talgdrüsen.

Das Verhältniss zwischen den Talgdrüsen und Haaren schwankt, entsprechend der Grösse der letzteren ganz beträchtlich. Die grössten Talgdrüsen trifft man in den Naso-Labialfurchen, um die Nasenflügel; hier erscheinen die feinen Flaumhaare als untergeordnete Bildungen, welche den Drüsengang unter einem spitzen Winkel durchbrechen. An den Streckseiten der Gliedmassen und der Hinterfläche des Stammes sind die Talgdrüsen verlängert; in den Achselhöhlen der äusseren Hautfläche entsprechend abgeplattet. In der Kopfhaut stellen sie bisweilen kleine, birnförmige Bildungen dar, und gewöhnlich entleeren

sich zwei derselben in die Haartasche, indem beide unter der Controle eines und desselben fächerförmig ausgebreiteten Arrector pili stehen (*Hesse*). (S. Fig. 240.)

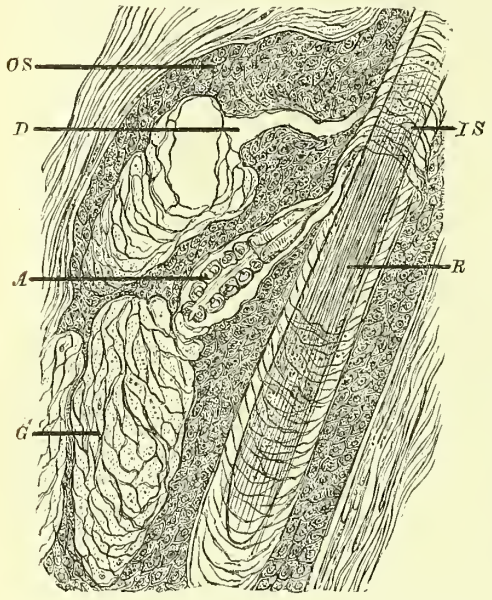

Fig. 240. Kopfhaut des Menschen. Senkrechter Schnitt.

R Wurzel des Haares; *IS* innere Wurzelscheide; *OS* äussere Wurzelscheide; *G* Talgdrüse; *D* Ausführungsgang der Talgdrüse; *A* Acarus folliculorum innerhalb des Ausführungsganges einer Talgdrüse. Vergr. 200.

Bisweilen jedoch erreichen die Talgdrüsen der Kopfhaut eine beträchtliche Grösse. In Horizontalschnitten der Kopfhaut treffen wir aus Haarwurzeln und Talgdrüsen zusammengesetzte Gruppen, eingeschlossen von dem fibrösen Bindegewebe der Cutis, welches zwischen die epithelialen Bildungen schmächtige Verlängerungen sendet. Die zahlreichen, in solchen Präparaten sichtbaren Acini entsprechen augenscheinlich nicht je einzelnen Talgdrüsen, sondern deren verzweigten, unteren Enden. (S. Fig. 241.)

In mit Chromsäure conservirten Präparaten von Talgdrüsen erscheinen die Acini mit Fett erfüllt, und sind die bekleidenden Epithelien nicht leicht zu erkennen. Behandlung mit Alkohol und Terpentin oder Nelkenöl bringt jedoch die kerntragenden, cubischen Epithelien deutlich zur Anschauung, und in solchen Präparaten erkennen wir auch, dass der Acinus mehrere Lagen von Epithelien enthält. In vielen Talgdrüsen, oder deren Ausführungsgängen begegnen wir einer als unschädlich bekannten Milbe, dem Acarus oder Demodex folliculorum.

10. Die Schweissdrüsen bestehen aus einem einfachen, aufgeknäuelten Röhrchen, dessen Knäuel in den tiefsten Abschnitten der Cutis, gewöhnlich nahe dem Unterhautgewebe liegt. Ein und dasselbe Röhrchen erzeugt sowohl den Knäuel wie auch den Ausführungsgang und der Unterschied besteht darin, dass das aufgeknäuelte Stück des Röhrchens mit cubischen, der Ausführungsgang dagegen bis zu dem Punkte, wo derselbe das Rete mucosum erreicht, mit cylindrischen Epithelien bekleidet ist. Wenn wir eine einfache Verlängerung der

äusseren, epithelialen Schichten in die Tiefe der Cutis annehmen, können wir die Bildung der Schweissdrüse leicht verstehen.

Die Schweissdrüsen sind in der gesammten, allgemeinen Decke verbreitet, in verschiedenen Individuen und an verschiedenen Stellen an Umfang wechselnd; sie sind am zahlreichsten in den Handtellern und Fusssohlen; am grössten in den Achselhöhlen und in der Umgebung des Afters; sie fehlen vollständig an der Eichel und Vorhaut des Gliedes. Alle sind in die Cutis in einer schiefen Richtung eingepflanzt, entsprechend der allgemeinen Anordnung der Bindegewebsbündel. Ihre Mündungen an der Oberfläche der Haut, in den Furchen zwischen den papillaren Leistchen lassen sich mit freiem Auge erkennen. Die Schweissdrüsen an den Rändern der Augenlider, die sogenannten *Moll*'schen Drüsen, haben, wie behauptet wird, an Stelle von Knäueln spirale Endigungen, und münden in die Haartaschen der Cilien. Die Ohrenschmalzdrüsen des äusseren Gehörganges sind nach dem Plane der Schweissdrüsen gebaut, und secerniren eine fettige Substanz.

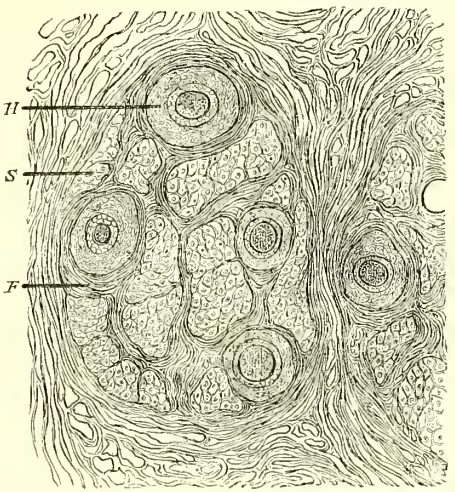

Fig. 241. Kopfhaut des Menschen. Horizontalschnitt.

H Haarwurzel, von deren Scheiden umgeben; *S* Talgdrüse; *F* gemeinsamer Follikel der Haarwurzeln und Talgdrüsen. Vergr. 200.

Wenn wir einen Schnitt durch den Knäuel führen, erzeugen wir Quer-, Schief- und Längsschnitte des Röhrchens; dasselbe ist hier mit cubischen oder kurz cylindrischen, einschichtigen Epithelien ausgekleidet, welche einer zarten, hyalinen Membran anhaften. Die Gestalt der Epithelien hängt wohl hauptsächlich von deren Füllungsgrade ab, und in deren leerem Zustande sieht man eine centrale, enge Lichtung, begrenzt von der Kittsubstanz-Hülle der Epithelien. (S. Fig. 242.)

Das Bindegewebe trägt eine grosse Menge von Capillaren, indem es eine, den Knäuel umgebende Kapsel und Verlängerungen um die Röhrchen in deren ganzem Umfange erzeugt. Im Bindegewebe sieht man glatte Muskelfasern, überaus zahlreich um die Schweissdrüsen der Achselhöhlen, woselbst dieselben ein nahezu continuirliches, in der Fläche ausgebreitetes Lager bilden.

Der Durchmesser des Ausführungsganges übertrifft an seinem Anfangsstücke jenen des Röhrchens innerhalb des Knäuels nicht; sehr bald jedoch wird derselbe entschieden verbreitert, und zeigt nun ein einfaches Lager von Säulen-Epithelien (nicht ein geschichtetes, wie manche Autoren behaupten) und eine weite Lichtung. Diese Verhältnisse sind insbesondere deutlich an Querschnitten von Ausführungsgängen ausgesprochen, welchen man in Schnitten der Haut häufig begegnet. Zarte Bündel fibrösen Bindegewebes in längsweiser Anordnung begleiten den Ausführungsgang; dieselben enthalten jedoch, soviel ich feststellen konnte, keine glatten Muskelfasern. Der Gang verläuft etwas geschlängelt, gegen eine Vertiefung zwischen zwei Papillen, und besteht in dieser Höhe aus geschichteten Epithelien, einer in wechselnde Tiefen hinab verlängerten Bildung des Rete mucosum. Nachdem der Gang die Epidermoidalschicht erreicht hat, ist derselbe von einer einfachen Lage flacher Epithelien ausgekleidet, wobei dessen Lichtung, insbesondere bei Annäherung an die Mündung an der Oberfläche der Haut, merklich verbreitert wird. Innerhalb der Epidermisschicht zeigt der Ausführungsgang Windungen, welche man an Stellen, wo die Epidermis dünn ist, kaum zu erkennen vermag, während an Stellen mit sehr dicker Epidermis, wie in den Handtellern, insbesondere an den Fusssohlen, die spiralen Windungen die charakteristische Korkzieher-ähnliche Form annehmen. (S. Fig. 243.)

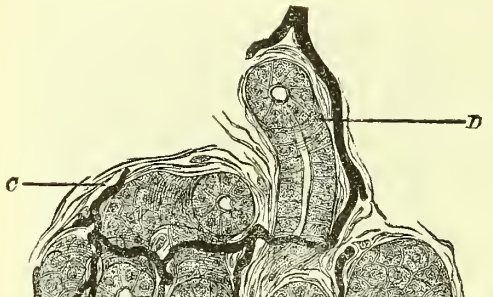

Fig. 242. Knäuel der Schweissdrüse.

S Röhrchen von cubischen Epithelien bekleidet; *T* centrale Lichtung des Röhrchens; *D* Anfangsstück des Ausführungsganges; *C* Bindegewebe mit injicirten Blutgefässen. Vergr. 500.

11. Die Nägel sind flache, plattenförmige Bildungen von hornigem oder epidermidalem Charakter. Die Haut ist längs den seitlichen Rändern des Nagels erhöht, und erzeugt am hinteren Ende desselben eine breite Tasche, Matrix genannt, welche die Wurzel des Nagels einschliesst. Nach *Unna* ist die eigentliche Matrix des Nagels nur der hintere Abschnitt der Lederhaut, welcher mit der vorderen, gekrümmten Linie der Lunula beginnt, und dient als Matrix für den vorderen Abschnitt

des Nagels nur der Grund der beiden seitlichen Furchen. *H. Hebra* betrachtet die Lunula nicht als Theil der Matrix, indem dieselbe ohne Papillen und nur spärlich mit Blutgefässen versehen ist.

Die unter dem Nagel liegende Papillarschicht der Haut ist stark entwickelt, indem die Papillen den langen Axen der Finger und Nägel entsprechend, in parallelen Reihen angeordnet stehen. Die Papillen sind in der Gegend der Matrix seicht, nehmen aber an Umfang gegen den freien Theil des Nagels zu, insbesondere gegen dessen seitliche Ränder. An der Innenfläche der seitlichen Leisten und in der Tiefe der Seitenfurchen übergehen sie in die Papillen der Haut. Dieses die Papillen erzeugende Cutisgewebe besteht aus groben, dichten Bündeln, in unmittelbarem Zusammenhange mit jenen der Beinhaut, und in den Zwischenräumen mit verhältnissmässig spärlichem Fettgewebe versehen; hier ist die Anzahl der Blutgefässe eine auffallend grosse. (S. Fig. 244.)

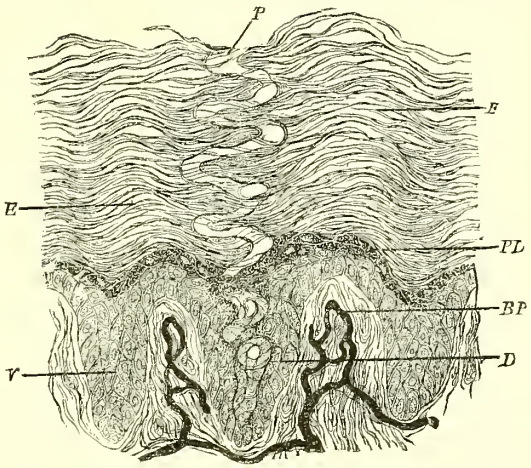

Fig. 243. Ausführungsgang einer Schweissdrüse innerhalb der Epithelschichten der Haut der Fusssohle.

BP Papille mit injicirten Blutgefässen; *V* Thal zwischen 2 Papillen; *D* Ausführungsgang im Rete mucosum; *ER* Epidermidal-Schicht; *PL* grobgranulirte, tief mit Carmin gefärbte Epithelien; *P* Ausführungsgang mit Korkzieher-Windungen. Vergr. 200.

Die Cutis ist von einer Epithelschicht bedeckt, identisch mit jener des Rete mucosum, welche die Thäler zwischen den Papillen derart erfüllt, dass deren obere Grenze eine mässig wellenförmige Linie darstellt. Nach *C. Toldt* beruht die Lunula, am Daumennagel am meisten ausgeprägt, auf einer verminderten Durchsichtigkeit des Nagels, indem das Rete mucosum hier eine breite Schicht von gleichmässiger Vertheilung bildet. Die Reihen der Papillen sind in der Gegend der Lunula viel weniger entwickelt, als in der übrigen Matrix. Durch Abkratzen der unteren Fläche eines abgelösten Nagels mit dem Messer verschwindet die Lunula, und wird der Nagel gleichmässig durchsichtig.

Die Substanz des Nagels besteht aus hornigen Epithelien, deren untere undeutliche Kerne aufweisen, während die oberen kernlosen, epidermidalen Plättchen ähnlich sehen. In der Gegend der Nagelwurzel

findet ein allmäliger Uebergang der Epithelien des Rete mucosum zu hornigen Epithelien statt.

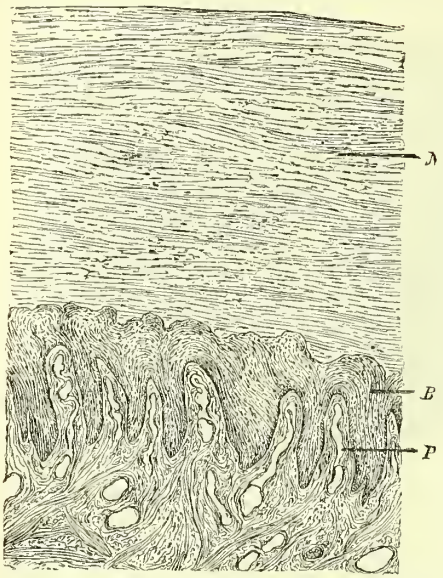

Fig. 244. Nagel des Fingers. Senkrechter Schnitt, rechtwinkelig zur langen Axe des Fingers.

P Papillen mit Blutgefässen; *B* Rete mucosum; *N* hornige Epidermidal-Platten. Vergr. 100.

An den seitlichen Abschnitten des Nagels, im sogenannten Nagelfalze, geht das die Leiste und Furche bildende Rete mucosum der Haut in jenes des Nagels vermittelst unregelmässiger, verzweigter Verlängerungen über, welche aus mit mehr oder weniger Leben begabten Epithelschichten bestehen. In dieser Tiefe hören die Papillen des Nagels auf, und werden durch kleine, verlängerte Papillen ersetzt, welche der Haut angehören, und zu den Reihen der Nagelpapillen in schiefer Richtung stehen. Ein genauer Querschnitt durch den Nagel zeigt innerhalb der Furche Schief- und Querschnitte von dünnen Papillen der Haut. (S. Fig. 245.)

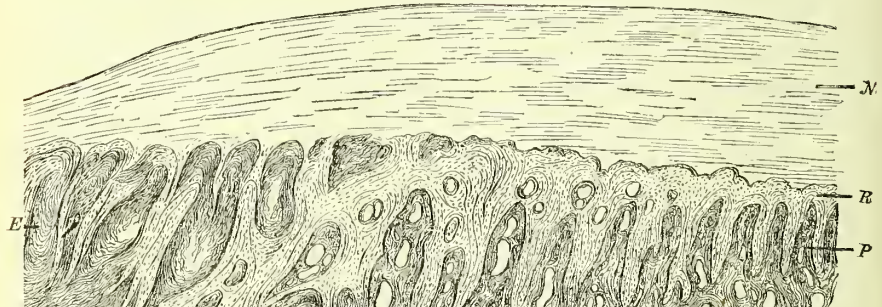

Fig. 245. Einpflanzung des Nagels an dessen Rande.

P Papillen, an Umfang gegen die Mittellinie abnehmend; *R* Rete mucosum, gegen den Rand des Nagels sich verbreitend und unregelmässige Verlängerungen R^1 erzeugend; *E* Epidermidal-Schicht von mittlerer Consistenz; *N* Nagelplatte. Vergr. 50.

Die Epidermis der Haut erzeugt eine zugeschärfte Verlängerung, welche die seitlichen Ränder des Nagels überdeckt; dieselbe ist am hinteren Rande am deutlichsten ausgesprochen.

12. Die Milchdrüsen sind accessorische Bildungen der Haut. Nach *C. Langer*, der über die Entwicklung, den Bau und die Rückbildung der Milchdrüsen genaue Untersuchungen angestellt hat, fangen diese sich im dritten Monate des Embryonallebens zu bilden an, und stellen im fünften Monate strahlenförmig angeordnete Röhrchen mit kolbigen Enden dar. Die Röhrchen münden in eine seichte Vertiefung der Haut, indem die Warze fehlt. Beim neugeborenen Kinde verzweigen sich die Röhrchen mehrfach, und jeder Zweig endet kolbenförmig verdickt. Die Verzweigungen vermehren sich bei beiden Geschlechtern bis zum zwölften Lebensjahre, ohne Acini zu erzeugen, indem die Hauptmasse der Drüse aus fettlosem Bindegewebe besteht.

Zur Zeit der Geschlechtsreife entwickelt sich die Brustdrüse bei Mädchen zu einem scheibenförmigen Körper, bestehend aus dichtem, fibrösen Bindegewebe, ohne Fett; die strahlenförmigen Aestchen der Drüsenröhre zeigen um diese Zeit an der Peripherie des Organs acinöse Endigungen, und nur hier ist der lappige Bau ausgeprägt.

In der Schwangerschaft, insbesondere gegen deren Ende, findet eine beträchtliche Entwickelung der acinösen Drüsen statt, wobei man etwa 20 Gänge findet, die an der Spitze der Brustwarze münden; gleichzeitig erfolgt die Bildung einer entsprechenden Anzahl von Läppchen, mit reichlicher Verzweigung der Gänge und Auftreten zahlreicher Acini innerhalb je eines Läppchens. Die Gänge erweitern sich vor ihrer Mündung zu birnförmigen Buchten; deren Bekleidung besteht durch sämmtliche Verzweigungen aus einer einfachen Schicht von cylindrischem Epithel. Die Acini selbst sind von cubischem Epithel gebildet, und zeigen beim Beginne der Milchsecretion zahlreiche Fettkörnchen, sowohl innerhalb der Epithelien, wie auch in der centralen Lichtung. (S. Fig. 246.)

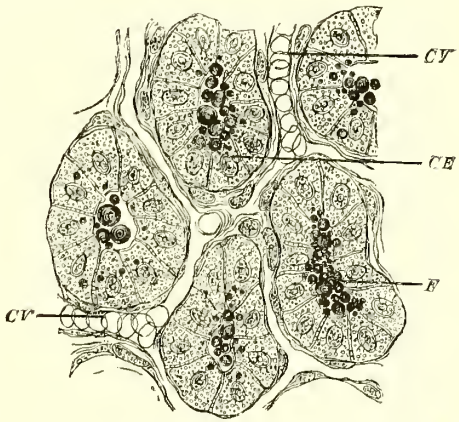

Fig. 246. Acini der weiblichen Brustdrüse beim Beginne der Milchbildung.

CE cubische Epithelien; *F* Fettkörnchen in den Epithelien und der Lichtung, durch Osmiumsäure schwarz gefärbt; *CV* Bindegewebsgerüst mit Blutgefässen. Vergr. 600.

Bei in vollem Gange befindlicher Lactation nehmen die Läppchen und die darin enthaltenen Acini den grössten Umfang an, die Epithelien sind dann nur mit Mühe als solche zu erkennen, indem die meisten zu Fett umgewandelt wurden und nach Behandlung mit Terpentin nur das Gerüst der Kittsubstanz, die Kerne, und zahlreiche Vacuolen aufweisen. (S. Seite 343.) Nachdem die Lactationsperiode vorüber ist, bleibt der acinöse Bau der Drüse erhalten, indem die kleinen Acini die Gänge in regelmässigen Gruppen umgeben, und das Bindegewebe jetzt mit zahlreichen Fettkugeln versehen erscheint. Bei alten Frauen findet man nur einige wenige Gänge, mit zum Theile Fettkörnchen-haltigen cylindrischen Epithelien ausgekleidet; Acini lassen sich nicht mehr nachweisen.

Bei Männern zeigt die Brustdrüse eine Structur ähnlich jener des Neugeborenen; eigentliche Acini existiren nicht, obgleich die Drüse bisweilen einen namhaften Umfang erreichen kann.

Die untersten Schichten des Rete mucosum enthalten in der Brustwarze und deren Hofe Pigmentkörnchen; die Papillen sind hier von beträchtlicher Grösse und verzweigt, entweder mit capillaren Schlingen, oder mit Tastkörperchen versehen. Die Lederhaut ist mit netzförmig angeordneten Bündeln glatter Muskelfasern reichlich ausgestattet, welche um die Milchgänge in senkrechter Richtung gewunden erscheinen.

Innerhalb des Warzenhofes ist das Bindegewebe der Cutis und das Unterhautgewebe frei von Fett. Während der letzten Schwangerschaftsmonate kommen hier kleine, kugelige Erhabenheiten zum Vorschein, welche auf der Höhe des Knötchens mündenden Talgdrüsen entsprechen. Man hat sie irrthümlicher Weise als accessorische Milchdrüsen der Haut beschrieben. Diese Talgdrüsen sind zuweilen Sitz einer lebhaften zum Auftreten eines Talgdrüsen-Adenoms führenden Neubildung.

Entzündung der Haut[1]. Ich habe den Vorgang der Entzündung der Haut an Präparaten von einer syphilitischen Papel, von Blattern, und einem verschwärenden Nabelbruchsack der Katze studirt; ferner habe ich die Ausgänge der Entzündung an Präparaten von Elephantiasis des Hodensackes und der grossen Schamlippen durchforscht; endlich studirte ich die Entzündung als begleitende Erscheinung bei Mastitis und Carcinom, und auch in der, verschiedene gut- und bösartige Geschwülste bedeckenden, oder in der Bildung solcher Geschwülste betheiligten Haut. Indem die Ergebnisse, was die wesentlichen Veränderungen der Gewebe der Haut betrifft, in allen diesen Fällen nahezu identisch waren, will ich mich auf die Beschreibung des Entzündungsprocesses bei Blattern beschränken, von welchen ich 6 verschiedene Präparate zur Untersuchung erhalten hatte; unter diesen befanden sich zwei von Variola haemorrhagica.

Die gröberen mikroskopischen Verhältnisse bei der Bildung von Blattern wurden von *Auspitz* und *Basch* genau beschrieben. Die wesentlichen Gewebsver-

[1]) „Microscopical Studies on Inflammation of the Skin". Vortrag vor der American Dermatological Association, in deren Sitzung in New-York, am 27. August 1879. Im Auszuge gedruckt in *The Chicago Medical Journal and Examiner*. Oct. 1879.

änderungen jedoch, welche man bei starken Vergrösserungen (800 – 1200) sieht, und die nur auf Grundlage einer Kenntniss der normalen Anatomie der betheiligten Gewebe verständlich werden, bestehen in Folgendem:

Zuerst erscheint die als Rete mucosum bezeichnete Epithelschicht in umschriebenen Strecken leicht verbreitert, geschwellt, indem die Schwellung auf einer gröberen Körnung der Epithelien selbst beruht. Diese Körnung wird durch Vermehrung der lebenden Materie innerhalb der Epithelien hervorgerufen, augenscheinlich in Folge eines vermehrten Zuflusses von Nahrungsmaterial während des Stadiums der Hyperämie. Die Knotenpunkte des Netzwerks der lebenden Materie, die sogenannten Körnchen werden vergrössert, viele der Kerne solid und glänzend und gleichzeitig auch die die Kittsubstanz durchziehenden, früher als „Stacheln" bezeichneten Fädchen, verdickt. Die Papillen erscheinen an diesen Stellen in allen Durchmessern etwas vergrössert, zum Theile in Folge der Erweiterung und Ueberfüllung der capillaren Blutgefässe, zum Theile als Ergebniss einer eigenthümlichen Veränderung der Bündel des Bindegewebes, und der zwischen diesen enthaltenen Bioplassonkörper. Die Letzteren sind mässig vergrössert, und an vielen Stellen grobkörnig; die Ersteren hingegen zum Theile selbst zu Bioplasson umgewandelt. In anderen Worten, wo früher von leimgebender Grundsubstanz aufgebaute Bündel vorhanden waren, ist das in der Grundsubstanz verborgen gewesene Netz der lebenden Materie, in Folge einer Verflüssigung oder Lösung dieser Substanz wieder sichtbar geworden. Ausser Verflüssigung der Grundsubstanz lässt sich in diesem Stadium kein Beweis des Vorhandenseins eines Exsudates beibringen. Dieses Stadium der Entzündung nennt man das „papulöse".

Hierauf erscheint in der Mitte der Papel an einer, oder mehreren Stellen ein Exsudat, wobei sich die äussere oder epidermidale Lage an dem krankhaften Process in keiner Weise betheiligt. In manchen Epithelien bemerken wir zuerst eine Vergrösserung der Maschenräume des lebenden Netzwerks; das letztere wird zunächst gedehnt, später zerrissen, worauf die Körnchen, als Ueberreste des Netzes im flüssigen Exsudat suspendirt erscheinen. Wo früher Epithelien vorhanden waren, ist jetzt eine kleine, unregelmässige Höhle sichtbar. Wenn in Folge einer andauernd vermehrten Anhäufung von Exsudat und Zerstörung der Epithelien sich in der Papel mehrere Höhlen gebildet haben, werden die trennenden Schichten der Epithelien zusammengedrückt und erzeugen die Höhlen durchziehende Scheidewände. Solche Septa schwanken sowohl an Zahl, wie an Breite ganz beträchtlich. Die benachbarten Epithelien erscheinen grob granulirt. Viele davon haben die einhüllende Kittsubstanz verloren, und sind nun zu Massen umgewandelt, in welchen durch beträchtliche Vermehrung der lebenden Materie neue, glänzende Klümpchen verschiedener Grösse auftreten, immer noch vermittelst zarter Fädchen im Zusammenhange mit dem benachbarten Netz — die sogenannte endogene Neubildung von Elementen. Das Ergebniss dieses Processes ist die Bildung einer unregelmässigen Höhle inmitten des beträchtlich verbreiterten Rete mucosum, durchzogen von Bälkchen zusammengedrückter Epithelien und mit Exsudat erfüllt, in welchem zahlreiche, im Allgemeinen als coagulirtes Eiweiss bezeichnete winzige Körnchen, und unregelmässig verfilzte Fädchen, coagulirtes Fibrin, suspendirt erscheinen. Im Exsudate trifft man auch einige spärliche Plastiden, vielleicht Ueberreste der zerstörten Epithelien, vielleicht eingewanderte entzündliche, oder farblose Blutkörperchen.

In diesem Zustande des Rete mucosum zeigt das unterliegende Bindegewebe beträchtliche Veränderungen. Die Papillen sind augenscheinlich in Folge des Druckes

von oben verschwunden. Die Umwandlung des Bindegewebes zu Bioplasson ist in manchen Fällen zu einem solchen Grade vorgeschritten, dass die obersten Schichten der Lederhaut von zahlreichen indifferenten, medullaren oder entzündlichen, gewöhnlich in Gruppen angeordneten Körperchen ersetzt werden. Alle diese Elemente stehen jedoch mittelst zarter Fädchen lebender Materie, völlig ähnlich jenen der Epithelien, in ununterbrochenem Zusammenhange, und somit stellt das entzündete Gewebe, obgleich zum medullaren Zustand zurückgekehrt, immer noch ein Gewebe dar. Das Stadium der Krankheit, in welchem die eben beschriebenen Veränderungen Platz greifen, ist unter dem Namen des vesicularen Stadiums der Blattern bekannt.

Schliesslich erscheinen in der Höhle innerhalb des Rete mucosum Eiterkörperchen. Die Hauptmasse derselben geht unbestreitbar aus den die Höhle durchziehenden und begrenzenden Epithelien hervor. Durch Vermehrung der lebenden Materie in einer Anzahl von Epithelien treten zuerst homogen aussehende, glänzende Klümpchen auf, welche später am Wege der Vacuolirung zu kernhältigen Plastiden umgewandelt werden, und nun ein völlig entwickeltes Netz von lebender Materie enthalten — die Eiterkörperchen. Die Hauptquelle der Eiterkörperchen sind demnach durch Vermittlung einer endogenen Neubildung die Epithelien selbst (s. Seite 434, Fig. 177). Wie viele von den Eiterkörperchen durch Einwanderung von unten, vom entzündeten Bindegewebe, oder von den Blutgefässen her in die Höhle gelangt sind, das kann Niemand sagen. Die Einwanderung ist nur eine allerdings berechtigte Hypothese, ohne positive Grundlage, während die endogene Neubildung in allen ihren Stadien unmittelbar, und schrittweise verfolgt werden kann. Die Eiterkörperchen sind grob gekörnt, das heisst an den Knotenpunkten des lebenden Netzwerks mit reichlicher lebender Materie versehen, wenn das Individuum eine gute, kräftige Constitution hat; dagegen sind sie feinkörnig, das heisst, mit lebender Materie spärlich versehen bei Individuen von schwacher, sogenannter scrophulöser oder tuberculöser Constitution, oder solchen, die durch acute oder chronische Krankheiten herunterkamen. Im ersteren Falle ist der Eiter dick und gelb, im letzteren wässerig, serös und blass. Das unterliegende Bindegewebe schreitet in der Regel nicht über die Reduction zu Markgewebe hinaus. In manchen Fällen jedoch werden die neu erschienenen und neu gebildeten, die Lederhaut in wechselnde Tiefen hinunter infiltrirenden Markkörperchen auseinander gerissen, und stellen dann Eiterkörperchen dar, welche mit den von Epithelien stammenden vermengt, an der Bildung des Abscesses theilnehmen.

Dieser Grad der Entzündung ist als das pustulöse Stadium der Blattern bekannt, und stellt die typische Endigung des gesammten Processes dar. Entweder berstet die Pustel, oder deren Inhalt trocknet ein und erzeugt eine Borke. So lange die entzündete Lederhaut im Zustande eines Markgewebes bleibt, so lange demnach die medullaren, oder entzündlichen Elemente miteinander verbunden bleiben, geht die Neubildung einer leimgebenden Grundsubstanz in Gestalt neuer Bündel von fibrösem Bindegewebe ohne Narbenbildung vor sich. Wenn, im Gegentheile, ein Abschnitt des Bindegewebes zu Eiter umgewandelt und somit vollständig zerstört wurde, wird das Endergebniss eine Narbe sein. Blosse epitheliale Eiterung heilt ohne Narbenbildung, während Vereiterung des Bindegewebes stets eine Narbe zurücklässt. Die nach Blattern so häufig beobachtete Pigmentirung der Haut beruht auf einer Durchtränkung mit dem Farbstoffe der rothen Blutkörperchen, oder auf Veränderungen extravasirter

rother Blutkörperchen, sowohl im Rete mucosum, wie in der Lederhaut. Ein solcher Blutaustritt erfolgt in allen schweren Fällen von Blattern, im höchsten Grade selbstverständlich bei Variola haemorrhagica.

Meine Beobachtungen an entzündeten Abschnitten der Haut berechtigen somit zu folgenden Schlussfolgerungen:

1. Im Epithel besteht der erste Schritt des Entzündungsprocesses in einer Vermehrung der lebenden Materie sowohl innerhalb, wie zwischen den Plastiden; die erstere erzeugt die grobe Körnung der Epithelien, die letztere die Verdickung der sogenannten „Stacheln" in der Kittsubstanz. Jedes Theilchen der lebenden Materie, sowohl in, wie zwischen den Epithelien kann durch andauerndes Wachsen zur Neubildung epithelialer Elemente führen, mit dem Ausgang in Hyperplasie derselben (Psoriasis, schuppiges Eczem, hornige Neubildungen u. s. w.).

2. Im Bindegewebe ist die erste Erscheinung der Entzündung eine Lösung oder Verflüssigung der Grundsubstanz und Rückkehr des Bioplassonstadiums; durch diesen Vorgang, wie durch Neubildung von medullaren Elementen, welche von irgend einem Theilchen der lebenden Materie ausgehen kann, wird das Bild der entzündlichen Infiltration hergestellt. Die Gesammtsumme der Entzündungskörperchen, welche miteinander durch zarte Fortsätze in Verbindung bleiben, stellt ein embryonales oder medullares Gewebe dar. Falls die Neubildung von Markkörperchen eine spärliche ist, kann die „Lösung der Entzündung" durch Neubildung von Grundsubstanz sofort wieder bewerkstelligt werden (Erythem, Erysipel u. s. w.). Wenn hingegen die Neubildung medullarer Elemente eine profuse ist, wird das Resultat eine Neubildung von Bindegewebe sein (Hyperplasie, Sclerodema, Elephantiasis u. s. w.).

3. Die plastische oder formative Entzündung kann von einer Anhäufung grösserer Mengen serösen oder albuminösen Exsudates in der Epithelialschicht begleitet sein (Miliaria, Sudamina, Herpes); oder im Bindegewebe der Lederhaut (Urticaria). In beiden pflegt eine vollständige Lösung der Entzündung einzutreten.

4. Vereiterung der Epithelschicht des Rete mucosum wird durch Anhäufung eines albuminösen oder fibrinösen Exsudates hervorgerufen, wodurch eine Anzahl von Epithelien zerstört wird, bei gleichzeitiger Neubildung von Eiterkörperchen aus der lebenden Materie der Epithelien selbst. Epitheliale Vereiterung heilt ohne Bildung einer Narbe (nässendes und pustulöses Eczem, Impetigo, Pemphigus, Blattern).

5. Vereiterung im Bindegewebe der Lederhaut führt zu einem Auseinanderreissen der neugebildeten medullaren Körperchen, welche nun in einem albuminösen, oder fibrinösen Exsudate suspendirt, Eiterkörperchen darstellen. Eiter ist das Product des entzündeten Bindegewebes selbst, und jedesmal das Ergebniss einer Zerstörung dieses Gewebes. Vereiterung der Lederhaut heilt ausnahmslos durch Narbenbildung (Abscess, Furunkel, Acne, Ecthyma, Blattern).

Geschwülste der Haut[1]).

1. Myxome oder Schleimgeschwülste bestehen aus einem zarten, fibrösen Reticulum, dessen Maschenräume eine gallertige Grundsubstanz und an Grösse beträchtlich schwankende Plastiden enthalten. Man findet sie häufig in Gestalt weicher, gallertiger, breit aufsitzender oder gestielter Geschwülste. Sie sind nicht selten mit einer grossen Menge von Blutgefässen versehen, und stellen dann weiche,

[1]) Vortrag vor der American Dermatological Association, in der Sitzung zu Newport, R. J. Am 31. Aug. 1880. Im Auszuge abgedruckt in „Archives of Dermatology". Philadelphia. Oct. 1880.

dunkelrothe Geschwülste dar, „Myxo-Angiome“. Als „Lymph-Adenome“ oder „Lymphome“ bezeichnete Myxome vom Bau der Schilddrüse sind sehr selten; sie kommen im Unterhautgewebe vor, ohne mit der Schilddrüse selbst in Verbindung zu stehen.

2. Fibrome oder Fasergeschwülste mit all' ihren Varietäten (s. Seite 498) und auch als Combinationen des faserigen und myxomatösen Bindegewebes, sogenannte „Myxo-Fibrome“ sind in der Regel nur spärlich mit Blutgefässen versehen, und erscheinen an der Haut häufig als harte, breit aufsitzende Knötchen und Knoten (harte Fibrome), oder gestielte Geschwülste, bisweilen über die ganze Körperfläche verbreitet (Fibroma molluscum); ferner als Geschwülste verschiedener Grösse von weicherer Consistenz (weiche oder Myxo-Fibrome); weiters als pigmentirte, flache Erhabenheiten (Naevi); endlich als narbenförmige, unregelmässig verzweigte, gewöhnlich reichlich vascularisirte Neubildungen (Cheloid). Eine Eigenthümlichkeit dieser sonst gutartigen Geschwülste besteht darin, dass sie nach der Exstirpation bisweilen zurückkehren, und selbst die Narbe nach Entfernung eines Fibroms die Eigenschaften eines Cheloids annehmen kann.

3. Chondrome und 4. Osteome kommen an der Haut nicht vor.

5. Myelome (Sarcome) in deren 2 Hauptformen, nämlich Globomyelom und Spindelmyelom, sind keine häufigen Vorkommnisse; sie erscheinen in der Lederhaut gewöhnlich als Fibro-Myelome; selten als pigmentirte melanotische Myelome. Diese Geschwülste treten in Form von Knötchen auf, bisweilen sogar unter entzündlichen Erscheinungen, und ihre Bösartigkeit wird durch rasches Wachsthum, Neubildung von Knötchen in der Umgebung der primären Geschwulst und Rückkehr nach Exstirpation erwiesen. Ein ursprüngliches Myxo-Fibrom kann nach wiederholten Exstirpationsversuchen allmälig die Eigenschaften eines Fibro-Myeloms annehmen. Myelome sind zuweilen nur mit spärlichen Gefässen versehen; andere Male hingegen ist ihr Gefässreichthum ein beträchtlicher. Manche dieser Geschwülste vermehren sich sehr rasch über die ganze Haut, insbesondere im Unterhautgewebe, und manche können selbst, nachdem sie einen gewissen Umfang erreicht haben, vollständig verschwinden, während an anderen Stellen neue Knötchen auftreten. Die melanotische Art geht gewöhnlich von der Haut der Hände und Füsse aus, und befällt in verhältnissmässig kurzer Zeit grosse Abschnitte der Körperfläche, ohne jemals Heilung zu gestatten. Nach Exstirpation recidiviren viele dieser Geschwülste mit grosser Hartnäckigkeit, sowohl in der Narbe, wie deren Umgebung, und nehmen jedesmal bösartigere Eigenschaften an, bis schliesslich jeder operative Eingriff unmöglich wird. Die Kranken sterben unter den Erscheinungen der Erschöpfung, vom übermässigen Aufbrauch lebender Materie innerhalb der rasch wachsenden Geschwulst, oder von secundären Bildungen in inneren Organen.

6. Lipom ist eine häufig vorkommende Geschwulstform, vom Unterhautgewebe und zwar mit besonderer Vorliebe an der Rückseite des Körpers ausgehend, bisweilen auch als diffuse Anhäufung von Fettgewebe, zumal in der weiblichen Brust. Das Lipom combinirt sich bisweilen mit Myxom, oder Myxo-Fibrom, wodurch die als „Cutis pendula“ oder „Leontiasis“ bezeichnete, in manchen Fällen bis zu einem enormen Umfange anwachsende Geschwulstform entsteht.

7. Angiom kommt in allen drei Arten vor. Das einfache und lobuläre Angiom haben ihren Sitz gewöhnlich in der Lederhaut, während das seltenere cavernöse Angiom in der Regel vom Unterhautgewebe ausgeht. Alle diese Geschwülste lassen sich leicht zusammendrücken, wobei das Blut ausgepresst wird; kehren jedoch sofort zurück, wenn der Druck nachlässt. Die dunkelrothe oder blau-

röthe Farbe ist in den meisten Fällen deutlich ausgesprochen; kann jedoch bei tief sitzenden cavernösen Geschwülsten fehlen. Neubildungen von Lymphgefässen, das sogenannte Lymph-Angiom, kommen im Gewebe der Lederhaut vor; das cavernöse Lymph-Angiom ist eine seltene Bildung im Unterhautgewebe.

8. Myome sind von *Virchow* und Anderen beobachtet worden, gewöhnlich in Gestalt kleiner, flacher, erectiler Geschwülste in der Brustwarzengegend und im Hodensacke. Ich selbst habe bisher keinen solchen Fall gesehen.

9. Neurome erscheinen in der Haut als Knötchen von gewöhnlich kleinem Umfange, aber durch ausserordentliche Schmerzhaftigkeit gekennzeichnet. Die grosse Mehrzahl derselben ist von fibrösem Bau, indem sie vom Perineurium ausgehen und die markhaltigen Nervenfasern auseinander drängen.

10. Papillome findet man an den Händen häufig in Gestalt einfacher Warzen; an den Genitalien als spitze Condylome und an anderen Stellen, obgleich selten, als haarige und warzige Muttermäler (Naevus verrucosus). Die letztgenannte Art ist angeboren, während alle anderen warzigen Geschwülste, in Folge irgend einer localen Reizung erworben werden. Ich habe sogenannte venerische Warzen, oder spitze Condylome an der Rückenhaut gesehen, nachweislich hervorgerufen durch Verschleppung eines blennorrhoischen Secretes; am Kinne, wahrscheinlich durch den Barbier übertragen; und an der Stirne und den Augenlidern eines Kindes, welches durch die Amme local inficirt worden war. Eine Eigenthümlichkeit dieser Geschwülste ist, dass man sie nur schwer ausrotten kann. Bisweilen ändern sie im vorgeschrittenen Alter ihren Charakter und werden zu Carcinomen, insbesondere gerne im Gesichte.

11. Adenome erscheinen in der Haut fast ausschliesslich als Geschwülste der Talgdrüsen. Adenom der Schweissdrüsen ist bisher nur von *Verneuil* beschrieben worden, und von sehr zweifelhafter Existenz. Eine Varietät des acinösen Adenoms, ausgehend von den Milchdrüsen ist in der weiblichen Brust häufig. In manchen breit aufsitzenden oder gestielten Geschwülsten, Molluscum sebaceum, sind die racemosen Talgdrüsen bisweilen bei starker Abnahme des zwischenliegenden fibrösen Bindegewebes beträchtlich vermehrt. Das Epithel geht in solchen Geschwülsten mitunter eine colloide, oder amyloide Entartung ein, wodurch grosse, glänzende, homogene, oder geschichtete Körperchen entstehen, welche man irrthümlicher Weise als charakteristisch für Molluscum contagiosum betrachtete.

Cysten sind in der Mehrzahl secundäre Bildungen nach Adenom; sie sind entweder mit einer serösen Flüssigkeit erfüllt (seröse Cyste); oder enthalten eine klebrige, colloide, honigartige Flüssigkeit (Meliceris); oder einen weichen, fettigen, unangenehm riechenden Brei (Talgcyste); oder endlich eine halbtrockene, klebrige, mässig ranzige Masse (Dermoidcyste). Sehr zweifelhaft ist, ob die blosse Verstopfung eines Drüsenganges je zur Bildung einer Cyste Anlass geben kann, ohne dass vorhergehende Neubildung von Epithelien stattfindet, deren secundäre Veränderungen dem Cysteninhalte sein eigenthümliches Gepräge verleihen. Die Talgcysten, sogenannte Atherome kommen am häufigsten an der Haut des Kopfes und Gesichtes vor, zuweilen in grossen Mengen. In den als Milium bezeichneten Cysten ist die Talgmasse verdickt und mit Kalksalzen infiltrirt.

12. Carcinom tritt in der Haut in allen Varietäten auf, als flaches, knötchenförmiges, papilläres und plexiformes Epitheliom, als Scirrhus und Medullar-Krebs. Selbstverständlich sind Bezeichnungen, wie „Alveolar-Krebs", „Epithelial-Krebs", „Plexiformer Krebs", „Epitheliom" etc. irrthümlich, indem jedes Carcinom

nothwendiger Weise ein alveolares und epitheliales sein muss. Ebensowenig haben wir einen Grund, die Bezeichnung „Epitheliom“ auf die Krebse der Haut zu beschränken, indem hier auch alle anderen Arten vorkommen.

Der flache Krebs (sog. Ulcus rodens) erscheint gewöhnlich an der Gesichtshaut, und erzeugt niemals Wucherungen, sondern dringt durch fortwährende Verschwärung in die tieferen Gewebe ein und zerstört dieselben allmälig. Dies ist die am wenigsten bösartige Form von Carcinom, und erzeugt niemals secundäre Geschwülste. Der Knötchen-Krebs (sogenanntes „Epitheliom“), eine häufige Erscheinung, geht gewöhnlich von Stellen aus, welche einer lange andauernden, wenn auch leichten Reizung ausgesetzt waren. Der Papillar-Krebs (sogenannter Blumenkohl-Krebs) ist selten, und durch Wucherung gegen die Oberfläche hin ausgezeichnet. Scirrhus und Medullar-Krebs können von irgend einem Theile der Körperfläche ausgehen, insbesondere häufig von der weiblichen Brustdrüse. Das melanotische Carcinom ist sehr selten. In rasch wachsenden Carcinomen entwickeln sich keine Epithelien; die Geschwulst bleibt im Stadium der sogenannten medullaren, oder entzündlichen Infiltration, und zeigt alle Eigenschaften eines Globo-Myeloms. Dies ist insbesondere in dem rasch wachsenden, sogenannten Lenticular-Krebs der Haut (Cancer à cuirasse) deutlich ausgesprochen.

XV.

DER ERNÄHRUNGS-APPARAT.

Der Ernährungsapparat ist ein sich vom Munde bis zum After erstreckender in der Mund-, Rachen- und Magenhöhle erweiterter Kanal. Die Wände desselben bestehen aus Bindegewebe und gestreiften, oder glatten Muskelfasern, und sind von einem zum Theile mehr- zum Theile einschichtigen Epithel bedeckt. Der Anfang und das Ende des Nahrungskanals stehen unter der Controle willkürlicher, gestreifter Muskeln. Die flachen Muskellager erhalten den Kanal geschlossen, ausser dessen Wände werden durch festes, flüssiges oder gasartiges Material von einander entfernt, wobei eine temporäre Lichtung entsteht. Sämmtliche Abschnitte des Kanals sind in hohem Grade dehnbar, und erweiterungsfähig.

Die Eigenthümlichkeit der die ganze Länge des Tractes bedeckenden Schleimhaut besteht in geschichtetem Epithel an den Wänden der Mund- und Rachenhöhle, der Speiseröhre, und der untersten Abschnitte des Mastdarms; flachem Epithel in der Magenwand, und einfachem Säulen-Epithel durch den ganzen Darm. Zartes fibröses, zum Theile myxomatöses Bindegewebe, reichlich mit Blut- und Lymphgefässen versehen, baut die Wände der Mundhöhle auf, woselbst es Erhabenheiten, Papillen erzeugt, welche ihre höchste Entwicklung in der die Zunge bekleidenden Schleimhaut erreichen; solche Papillen sind auch in der Wand der Rachenhöhle und Speiseröhre vorhanden. Bindegewebe erzeugt gleichfalls die fadenförmigen Erhöhungen an der Schleimhaut des Dünndarms, und die Erhöhungen und Falten in jener des Dickdarms; überdies sämmtliche, die Lichtung des Kanals in dessen leerem Zustande verschliessenden Falten. Das Bindegewebe umhüllt ferner die epithelialen Verlängerungen, nämlich die acinösen Drüsen in der Mundhöhle, Rachenhöhle, der Speiseröhre, in den untersten Abschnitten des Mastdarms und den Wänden des Zwölffingerdarms. Dasselbe trägt und stützt auch die röhrenförmigen Magen- und Darmdrüsen im dünnen und dicken Gedärme. Das Bindegewebe enthält insbesondere im Jugendalter eine Schicht von

Lymphkörperchen, die sogenannte „adenoide Schicht“ von myxomatösem Bau, welche in den Zotten des Dünndarms dauernd ist, und sich überdies in den Darmwänden in Gestalt der Solitärfollikel und Follicular-gruppen anhäuft. Die Schleimhaut hat an vielen Stellen eine eigene Rings- und Längslage glatter Muskeln; während der Kanal selbst allenthalben von einer starken Rings- und Längslage gestreifter, oder glatter Muskelfasern umhüllt wird, mit Zugabe von schiefen Lagen in der Speiseröhre und dem Magen. Das lockere, fibröse Bindegewebe, welches die Schleimhaut mit dem Muskel verbindet, wird als submucöse Schicht bezeichnet, und enthält nebst einer wechselnden Menge von Lymphkörperchen grössere Blut- und Lymphgefässe und zahlreiche Nerven in geflechtartiger Anordnung, mit eingestreuten einzelnen oder gruppirten Ganglien-Elementen. In der Bauchhöhle wird die äusserste Lage des Nahrungskanals gleichfalls von einem, mit Endothelien bedeckten fibrösen Bindegewebe gebildet, dem Bauchfell.

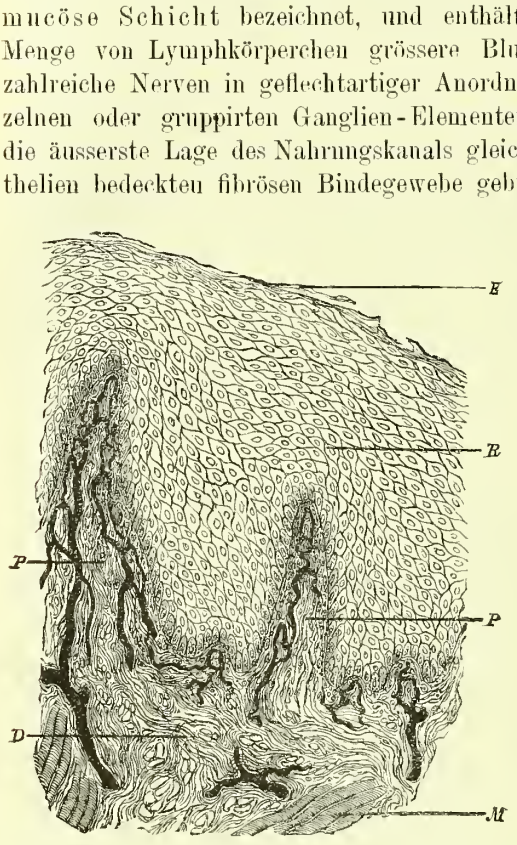

Fig. 247. Lippe eines Kindes. Senkrechter Schnitt.

E Epidermis; *R* Rete mucosum; *PP* Papillen; *D* Derma mit injicirten Blutgefässen; *M* gestreifte Muskelfasern. Vergr. 200.

Die Speicheldrüsen, das Pankreas und die Leber, Drüsenbildungen, welche den Verdauungsprocess unterstützen, liegen längs des Nahrungskanals, und entleeren ihre Secrete in dessen Lichtung.

1. Die Mundhöhle. Die Lippen bestehen aus dichtem, durchkreuztem faserigen Bindegewebe, am unteren Abschnitte mit zahlreichen gestreiften Muskeln verbunden; während die oberen Abschnitte die abwechselnd grossen und kleinen Papillen erzeugen, deren Erstere bisweilen mit getheilten Spitzen versehen sind. (S. Fig. 247.)

Das capillare Netz der grossen Papillen ist sehr dicht, und kann in unmittelbarem Zusammenhange mit hoch hinaufreichenden Arteriolen und Venen verfolgt werden; das Lippenroth ist eben der Anwesenheit dieser zahlreichen Capillaren zuzuschreiben. Das Bindegewebe besteht innerhalb der Papillen aus zarten Fasern,

mit verhältnissmässig zahlreichen Plastiden, gewöhnlich vom Umfange und Aussehen von Kernen. (S. Fig. 248.)

Das Epithel ist eine Verlängerung desjenigen der Haut und gleich diesem geschichtet; die Oberfläche der Lippen jedoch erscheint glatt, indem die Epithelbekleidung den Krümmungen der Papillen nicht folgt. Derselben Eigenthümlichkeit begegnen wir in der ganzen Schleimhaut der Mundhöhle. Das Epithel sendet Verlängerungen in das Bindegewebe in Gestalt racemöser Schleimdrüsen, welche an der Innenfläche der Lippen sehr gross, und mit freiem Auge zu erkennen sind. Aehnliche Bildungen trifft man in der ganzen Schleimhaut der Mundhöhle eingestreut.

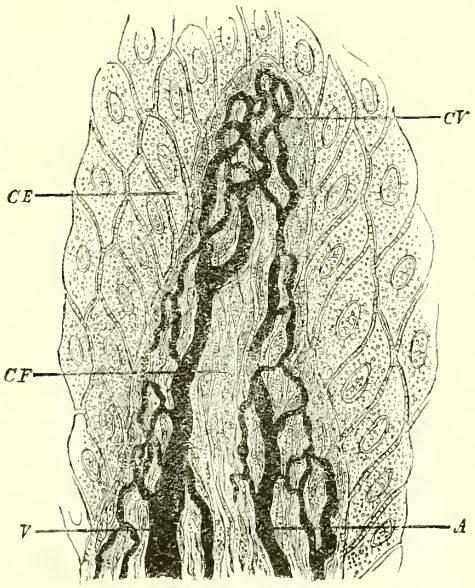

Fig. 248. Papille von der Lippe eines Kindes.

CE cylindrisches Epithel, nächst dem Bindegewebe; *CF* Bindegewebe, grösstentheils aus Plastiden bestehend; *A* Arteriole; *CV* Capillarschlingen; *V* Vene. Vergr. 600.

Die Schleimhaut der Mundhöhle ist am dicksten am harten Gaumen, insbesondere dessen hinterem Abschnitte, und daselbst mit dem unterliegenden Periost innig verwachsen. Grobe Bündel fibrösen Bindegewebes, unmittelbar in die Beinhaut übergehend, erzeugen das gleichfalls mit grossen Papillen versehene Zahnfleisch. Am Grunde der Mundhöhle ist das Bindegewebe verhältnissmässig locker, und die geschichtete Epithellage dünn: hier, wie an den Verdopplungen der Schleimhaut (Zungenbändchen, Zungengaumenbögen u. s. w.) erreichen die Papillen nur eine unvollkommene Entwicklung. Im Epithellager des weichen Gaumens und der Gaumenbögen findet man knospenförmige Bildungen, ähnlich jenen der Papillae circumvallatae des Zungengrundes. Viele Papillen enthalten knopfförmige Verdickungen (*Krause*'sche Kolben), im Zusammenhange mit markhältigen Nerven, welche man als Nervenendigungen zu betrachten pflegt; derlei Bildungen kommen in grosser Menge an der Innenfläche der Lippen, und der Vorderfläche des weichen Gaumens vor. Weitere Untersuchungen werden erst lehren müssen, ob hier nicht auch Nervenschlingen vorhanden sind, ähnlich jenen der Tastkörperchen der Haut.

2. Die Zunge ist eine massige Bildung gestreifter Muskeln. Ihre Schleimhaut erscheint an der unteren Fläche glatt; die obere Fläche dagegen reichlich mit grossen Papillen besetzt, wobei das bedeckende Epithel den Krümmungen der Papillen folgt. Man kennt 3 Arten von Papillen der Zunge, nämlich die fadenförmigen, knopfförmigen und umwallten (Papillae filiformes, fungiformes, circumvallatae).

a) Die fadenförmigen Papillen sind am zahlreichsten und über die ganze obere und vordere Fläche der Zunge verbreitet; es sind aus Bindegewebe bestehende lange und dünne (1—2 Mm. lange) Vorsprünge, an ihrer Spitze in eine wechselnde Menge von fadenförmigen Fortsätzen zerspalten. Die grössten trifft man in der Mitte der oberen Zungenfläche, insbesondere gegen die umwallten Papillen hin, während sie an der Spitze und den Seitenwänden der Zunge kleiner werden. Bei Kindern sind sie weniger entwickelt als bei Erwachsenen. Das bedeckende Schichtenepithel erzeugt haarförmige Verlängerungen von flachen, hornigen Epithelien, entsprechend den Verlängerungen des Bindegewebes; derlei Zacken fehlen bei Kindern, und an den Papillen des Seitenrandes. Man hat an der Basis dieser Papillen Nervenkolben gefunden, welche man als terminal betrachtet. (S. Fig. 249 *a* und *b*.)

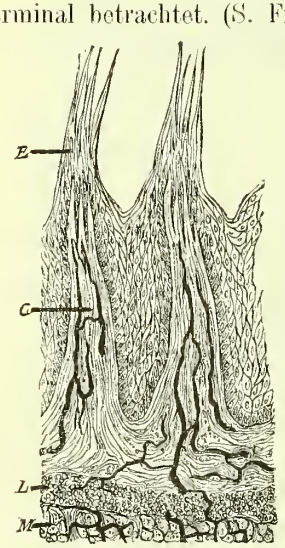

Fig. 249 a. Fadenförmige Papillen von der Zunge eines Erwachsenen.

E Schicht horniger Epithelien; *C* Bindegewebe mit injicirten Blutgefässen; *L* Lymph- oder „adenoide" Schicht; *M* gestreifte Muskeln. Vergr. 150.

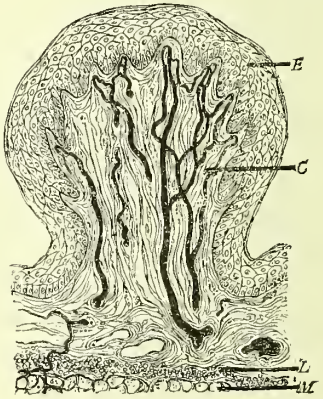

Fig. 249 b. Knopfförmige Papillen von der Zunge eines Erwachsenen.

E Epithelialschicht; *C* Bindegewebe mit injicirten Blutgefässen; *L* Lymph- oder „adenoide" Schicht; *M* gestreifte Muskeln. Vergr. 150.

b) Die knopfförmigen Papillen stellen halbkugelige oder oblonge, zwischen den fadenförmigen Papillen eingestreute Bildungen dar,

welche gewöhnlich 1 Mm. an Höhe und Breite nicht übertreffen, und an ihrer Ursprungsstelle der Schleimhaut mit einem mässig verengten Halse aufsitzen. Am äusseren Umfange, am ausgeprägtesten dem oberen, erzeugt das Bindegewebe eine Anzahl kleiner, sogenannter secundärer Papillen, während die äussere Oberfläche der verhältnissmässig dünnen Epithelschicht mehr oder weniger glatt erscheint. Bisweilen ist der Körper der Papille cylindrisch, ohne Einschnürung und das Epithel kann Eigenthümlichkeiten aufweisen, wie an den fadenförmigen Papillen, obgleich hier die Verlängerungen nie zahlreich und in der Regel kurz und breit sind. Derartige Papillen hat man als konische beschrieben. Anscheinend terminale Nervenkolben trifft man an den Basen der secundären Papillen.

c) Die umwallten Papillen liegen am hinteren Abschnitte der oberen Zungenfläche, und stellen kurze, säulenförmige Erhöhungen dar (1—2 Mm. hoch und 1—3 Mm. breit), umgeben von einem Wall der Schleimhaut und von diesem durch eine Furche getrennt.

Die Furche ist bisweilen tief, und kann selbst die centrale Papille in zwei Hälften theilen; andere Male hingegen trifft man sie sehr seicht, gerade nur angedeutet. Secundäre Papillen sind blos an der oberen Fläche der centralen Papille vorhanden. Die glatte epitheliale Bekleidung der Seitentheile der centralen Papille, und der ihr gegenüber stehenden Fläche des Walles enthält eigenthümliche, knospenförmige Bildungen (*Schwalbe, Lovèn*), die Geschmackknospen. (S. Fig. 250.) Diese sind an ihrer Peripherie von grossen, dachziegelförmig über einander gelagerten, sogenannten Deckepithelien gebildet, während in der Mitte der Epithelien zarte, spindelförmige, sogenannte Schmeck-Epithelien liegen. Die Verbindung der letzteren mit marklosen Nervenfasern ist bisher noch nicht bestimmt nachgewiesen. Die Spitze je einer Geschmackknospe weist eine seichte Vertiefung auf.

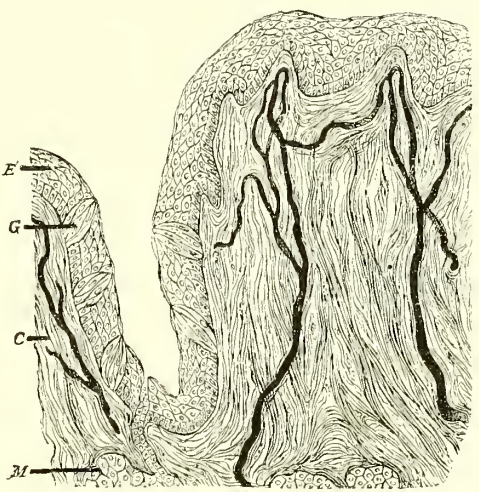

Fig. 250. Abschnitt einer umwallten Papille von der Zunge eines Erwachsenen.

E Epithelialschicht; *G* Geschmackknospe; *C* Bindegewebe mit injicirten Blutgefässen; *M* Schleimdrüse mit Ausführungsgang. Vergr. 150.

Die leistenförmigen Bildungen an den Seitenrändern der Zunge hat man als Papillae foliatae bezeichnet. Dieselben bestehen aus einer Anzahl verschmolzener Papillen der Schleimhaut, mit eingeschlossenen, knopfförmigen Papillen. Auch in diesen Leisten, welche übrigens beim Menschen durchaus keine constanten Vorkommnisse sind, hat man Geschmackknospen nachgewiesen.

Die Drüsenverlängerungen des die Zunge bedeckenden Epithels sind einfache acinöse und racemöse Schleimdrüsen, ähnlich jenen der Schleimhaut der Mundhöhle im Allgemeinen. Dieselben sind in der Nähe der umwallten Papillen gross, und verzweigen sich zwischen den oberflächlichen Muskelbündeln; manche münden in der Furche der umwallten Papillen. Am vorderen Abschnitte der Zunge findet man Schleimdrüsen nur längs des Seitenrandes; während dieselben an der Spitze der Zunge zu einer grösseren Gruppe verschmelzen.

Am hinteren Abschnitte der Zunge, wo Papillen fehlen, kommen knötchenförmige Erhöhungen in wechselnder Menge vor, nämlich Lymphganglien, welche man irrthümlicher Weise als „Folliculardrüsen" beschrieben hat. Es sind Anhäufungen von Lymphgewebe mit zahlreichen Follicularbildungen, in deren Mitte gewöhnlich mit einer Längsspalte im Zusammenhange mit der äusseren Zungenfläche versehen. Die Lymphganglien werden vom geschichteten Epithel unmittelbar bedeckt, wobei die Papillen am äusseren Umfange des Ganglion nur unvollständig entwickelt erscheinen, und in der Spalte selbst ganz fehlen.

Bisweilen erzeugt das fibröse Bindegewebe eine deutliche Kapsel um jedes Ganglion. Man trifft auch, zumal bei Kindern flach ausgebreitete Lagen von Lymphgewebe, unmittelbar über dem Muskel der Zunge.

Sämmtliche Muskeln der Zunge gehören zur gestreiften Art: sie durchkreuzen sich, ein dichtes Geflecht bildend, in verschiedenen Richtungen, sind an die fibröse Scheidewand in der Mittellinie angeheftet, und verzweigen sich reichlich bei Annäherung an die Schleimhaut, in welche sie vielfach hineinreichen. Das Perimysium enthält eine schwankende Menge von Fettkugeln, hauptsächlich in den hinteren Abschnitten der Zunge.

Die Blut- und Lymphgefässe sind zahlreich. Die letzteren erzeugen nach *Teichmann* zwei geflechtartige Ausbreitungen, deren obere und feinere unmittelbar unter den Papillen liegt, und die gewöhnlich einfachen Lymphzweigchen der fadenförmigen Papillen, sowie die Lymphgeflechte der knopfförmigen und umwallten Papillen aufnimmt. Die Lymphganglien sind von reichen Geflechten von Lymphgefässen umgeben.

3. In der Rachenhöhle und Speiseröhre ist der Bau der Schleimhaut jener der Mundhöhle ähnlich, das heisst ihre Oberfläche erscheint mit kleinen Papillen versehen, welche an der Epithelfläche nicht sehr deutlich ausgesprochen sind. Die letztere besteht aus geschichteten Epithelien und erzeugt kleine, acinöse Schleimdrüsen, zahlreicher in der Wand der Rachenhöhle, als in jener der Speiseröhre. In der unteren Hälfte der Speiseröhre fehlen sie, ausgenommen in dem unmittelbar über der Cardia liegenden Abschnitte (*Kölliker*). Die geschichtete Epithelbekleidung geht in der Nachbarschaft der Choanen in das bewimperte Säulenepithel der Nasenhöhlen über.

Das Lymphgewebe ist in der Schleimhaut der Rachenhöhle weit verbreitet; überdies wird eine beträchtliche Menge davon in den als Mandeln (Tonsillen) bezeichneten Bildungen aufgespeichert, welche in den Nischen zwischen den Zungengaumen- und Rachengaumenfalten liegen. Die Tonsillen schwanken an Grösse ganz beträchtlich; bisweilen sind die am Aufbau derselben betheiligten Lymphfollikel spärlich; andere Male hingegen sehr zahlreich. Von der Oberfläche der Schleimhaut aus zieht eine Anzahl von Vertiefungen, ähnlich jenen der Lymphfollikel am Zungengrunde hinab. Jede dieser Vertiefungen kann wieder in eine Anzahl von Furchen zerfallen, welche mit den Hauptspalten in Verbindung stehen, und die sogenannten Krypten der Mandel darstellen; bisweilen ist jedoch die Oberfläche der Tonsillen glatt, oder nur mit seichten Vertiefungen versehen. In den Krypten bildet sich häufig eine klebrige, übelriechende Masse, welche manchmal auch Sitz von Kalkablagerung wird. Diese Masse erweist sich unter dem Mikroskope als aus Leptothrix bestehend (*E. Gräning*), einem Pilz, welcher in allen Furchen der Mundhöhle, insbesondere jenen zwischen dem Zahnfleisch und den Zähnen häufig vorkommt. In der die Tonsillen bedeckenden Schleimhaut sind acinöse Schleimdrüsen vorhanden. Hyperplastische Tonsillen unterscheiden sich histologisch nicht von normalen, mit zahlreichen Follikeln versehenen; nur pflegt in ersteren das neugebildete Bindegewebe sehr dicht und derb zu sein.

An verschiedenen Stellen der Rachenwand findet man gleichfalls Lymphgewebe; insbesondere ziemlich constant in der Mitte des Daches in Gestalt angehäufter Follikel, welche man als Pharyngealtonsille zu bezeichnen pflegt. Auch diese Gruppe wird nicht selten hyperplastisch, und erzeugt buchtige Knoten, deren Epithel zum mindesten am vorderen Abschnitte ein bewimpertes, cylindrisches ist, und deren Bindegewebe locker und weniger derb zu sein pflegt, als jenes der Gaumentonsillen.

Die Speiseröhre erscheint im Ruhezustande durch grosse Falten der Schleimhaut vollständig geschlossen; indem diese, aus lockerem,

fibrösem Bindegewebe aufgebaut, eine beträchtliche Ausdehnung gestattet. Längs der Epithelbekleidung zeigt die Schleimhaut zahlreiche, kleine Papillen, welche jedoch an der Oberfläche des geschichteten Epithels nicht zu erkennen sind. Die Gefässversorgung ist in den Lagen dicht unterhalb des Epithels eine überaus reichliche, im Abschnitte gegen den Muskel hin jedoch spärlich. Die Musculatur ist in der Hälfte, oder den oberen zwei Dritteln der Speiseröhre gestreift, und aus mindestens zwei Schichten, einer äusseren, longitudinalen und inneren, circularen aufgebaut, an manchen Stellen findet man jedoch nahe der Schleimhaut eine zweite longitudinale oder schiefverlaufende Schicht. In der Speiseröhre des Kaninchens ist das letztere Vorkommniss constant. (S. Fig. 251.)

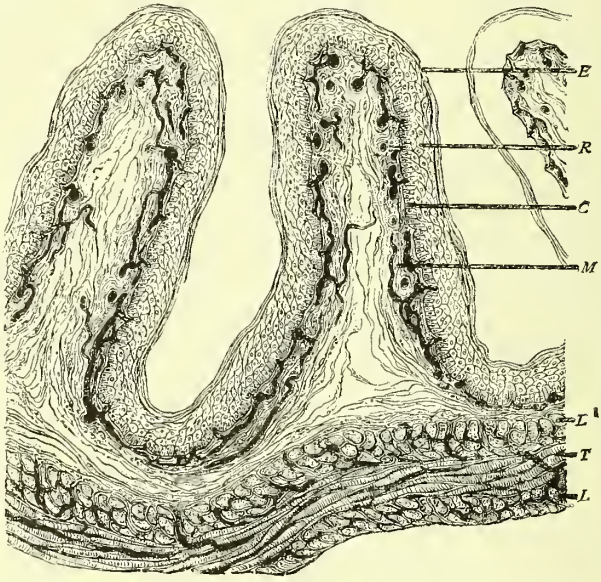

Fig. 251. Speiseröhre des Kaninchens. Querschnitt.

E hornige Schicht; *R* Rete mucosum; *C* Schicht der cylindrischen Epithelien; *M* lockeres Bindegewebe mit injicirten Blutgefässen; *T* Circularlage gestreifter Muskeln, mit anliegenden schiefen, und Längslagen *L*, *L*¹. Vergr. 150.

In den unteren Abschnitten der Speiseröhre erfolgt ein allmäliger Uebergang der gestreiften zu glatten Muskelfasern, und zwar reichen nach *Treitz* in der hinteren Wand die gestreiften Muskeln weiter hinab als in der vorderen, und endigen Bündel dieser Muskeln in Sehnenbildungen, welche mit der äusseren, fibrösen Bekleidung zusammenhängen. Die Schleimhaut der Speiseröhre hat gleichfalls unabhängige Bündel glatter Muskelfasern, welche in den oberen Antheilen spärlich sind, im Brustabschnitte dagegen eine fortlaufende Schicht erzeugen (*Toldt*).

4. Der Magen. Die Schleimhaut des Magens ist durch die Anwesenheit überaus zahlreicher, drüsiger Organe, der sogenannten Magen- oder Pepsindrüsen ausgezeichnet. Die Schleimhaut ist vermöge ihrer lockeren Anheftung an die Muskellagen befähigt, Falten von beträchtlicher Grösse zu erzeugen, welche von der Cardia gegen den Pylorus in Längsrichtung verlaufen, und an der letzteren Stelle am wenigsten ausgeprägt erscheinen. Wenn der Magen leer ist, verschliessen die Falten der Schleimhaut die Höhle nahezu vollständig. Das Oberflächenepithel der Magenschleimhaut ist undeutlich geschichtet, die innerste Lage flacher und die Lage der Säulenepithelien sind deutlich ausgesprochen, während eine Mittellage von cubischen Epithelien häufig fehlt. Die Schwierigkeit, eine unveränderte Magenschleimhaut des Menschen zur Untersuchung zu erhalten, ist vielleicht die Ursache, dass man die flachen, hornigen Epithelien bisher übersehen hat. Das Säulenepithel verändert allmälig seinen Charakter, wo es in die röhrenförmigen Drüsen hinunter biegt, und wird in die cubischen Epithelien dieser Drüsen umgewandelt.

Die Mehrzahl der Magendrüsen ist von der einfachen tubulären Art, obgleich es auch häufig vorkommt, dass zwei oder mehr Röhrchen in eines von grösserem Kaliber einmünden, welch' letzteres dann an die Oberfläche der Schleimhaut führt. Im Magen des Menschen sollen in den mittleren Abschnitten der Mucosa verzweigte, tubulöse Drüsen vorkommen (*Kölliker*). Ein derartiges Vorkommniss wird übrigens zuweilen dadurch vorgetäuscht, dass die Röhrchen in schiefer oder gewundener Richtung verlaufen, und sich in senkrechten Schnitten in längsverlaufende Röhrchen einzusenken scheinen.

Die Magendrüsen sind von cubischen Epithelien ausgekleidet, mit eingestreuten grossen, blassen, feinkörnigen Epithelien, auf deren Gegenwart *R. Heidenhain* und *G. Rollett* aufmerksam gemacht haben. Die diesen Epithelien vom letztgenannten Forscher verliehenen, griechischen Namen erscheinen überflüssig im Angesicht der Thatsache, dass der Unterschied im Aussehen der Epithelien einfach auf dem Secretionsprocesse beruht. Die grobkörnigen, undeutliche Kerne tragenden Epithelien sind zur gegebenen Zeit nicht in der Bildung des als Pepsin bezeichneten, schleimigen Secretes betheiligt; während die grossen, blassen, deutliche Kerne enthaltenden Epithelien damit geladen sind. Das Pepsin besteht, zum Theile wenigstens, aus umgewandelter, lebender Materie der Epithelien. Durch Anhäufung von Flüssigkeit wird das Bioplassonnetz zuerst gedehnt, dann zerrissen, und sicherlich gehen grosse Mengen lebender Materie bei der Pepsinbildung verloren. Durch Bersten der Kittsubstanzhülle wird das Secret in die Lichtung des Röhrchens entleert. Indem das Drüsenepithel nur ein einfaches Lager

erzeugt, werden die geschwellten Epithelien die Lichtung geradeso begrenzen, wie die gewöhnlichen cubischen, und nur in Oberflächenschnitten des Röhrchens machen die geschwellten Epithelien den Eindruck, als wären sie nahe der Basalschicht des Bindegewebes gelagert, und anscheinend von grobkörnigen, cubischen Epithelien bedeckt. Diese Verhältnisse lassen sich am deutlichsten dort studiren, wo dasselbe Röhrchen, vermöge seines gewundenen Verlaufes im Längs- und Querschnitte zur Ansicht gelangt. (S. Fig. 252.)

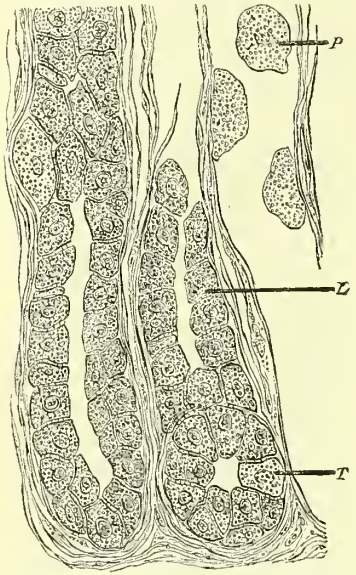

Fig. 252. Pepsindrüsen aus dem Magen des Menschen. Senkrechter Schnitt.

L Röhrchen der Länge; *T* dasselbe der Quere nach durchschnitten, von cubischen Epithelien bekleidet; *P* mit Pepsin geladene Epithelien. Vergr. 800.

Der Magensaft, das Secret der röhrenförmigen Drüsen, verdankt seine saure Reaction der Anwesenheit einer kleinen Menge von Salzsäure. Diese Reaction ist selbstverständlich auf der Thätigkeit der Epithelien begründet, welche ihr Material aus dem alkalischen Blute beziehen. Man sollte nicht vergessen, dass der Magensaft zum grossen Theile ein Product der lebenden Materie ist, und als solches sich vorläufig der chemischen Analyse entzieht. Die Chemiker haben bisher vergeblich versucht, die Erzeugung des Magensaftes durch complicirte Formeln und ingeniöse Berechnungen zu erklären. Die grosse Menge griechischer Namen, welche man den in den Retorten gefundenen Kunstproducten gegeben hat, beweist den Mangel an Kenntniss in genügender Weise. Die Lösung des Räthsels, warum der saure Magensaft nicht auch die lebende Magenwand selbst verdaut, hat speculative Geister gleichfalls vielfach beschäftigt, ohne dass bisher eine befriedigende Aufklärung gewonnen worden wäre.

Das zarte, fibröse Bindegewebe zwischen den röhrenförmigen Drüsen erzeugt ein Basallager als Stütze für die Epithelien; dasselbe trägt auch die in der Schleimhaut des Magens ungemein zahlreichen Blutgefässe. Ueberdies ist das um die Röhrchen gewundene Gefässgeflecht ein sehr enges und dichtes, und besteht zumal nahe der Oberfläche aus weiten Capillaren. (S. Fig. 253.)

In Querschnitten der Pepsindrüsen, in welchen die centralen Lichtungen der Röhrchen am besten ausgeprägt sind, sieht man den Gefäss-

plexus die einzelnen Röhrchen umgeben, und wenn man die Gefässe mit gefärbtem Leim injicirt, erscheinen viele Capillare den Epithelien so nahe gerückt, dass sie die Fussflächen derselben nahezu berühren. In solchen Schnitten wird auch das Verhältniss zwischen den ungeladenen und geladenen Epithelien klar, und man erkennt, dass die letzteren die ersteren etwas zur Seite drängen, wodurch der Eindruck entsteht, dass der, des Lichtung zunächst liegende Abschnitt der geladenen Epithelien zum Theile von den benachbarten, ungeladenen bedeckt wird. (S. Fig. 254.)

Man hat die Röhrenbildungen gegen den Pylorus hin als Schleimdrüsen beschrieben, ohne für diese Behauptung hinreichende Gründe beizubringen. Sicher ist jedoch, dass in der Nähe des Pylorus acinöse Schleimdrüsen aufzutreten beginnen, als Anfänge des acinösen Drüsenlagers des Zwölffingerdarmes.

Das Bindegewebe der Schleimhaut des Magens ist, zumal bei Kindern, in grossen Strecken von der myxomatösen Art, und reichlich mit Lymphkörperchen versehen. Sowohl am Grunde, wie im pylorischen Abschnitte des menschlichen Magens tritt das Lymphgewebe in Gestalt von Follikeln oder Gruppen solcher auf, welche man irrthümlich als „Lenticulardrüsen“ bezeichnet hat. Ihre Menge ist jedoch in verschiedenen Individuen sehr verschieden, und an Stellen, wo sie vorhanden sind, fehlen die Pepsindrüsen.

Die Magenschleimhaut besitzt ein nahezu continuirliches Lager glatter Muskelfasern, aus kreisförmigen und Längsbündeln aufgebaut; die kreisförmigen Fasern senden Verlängerungen zwischen die tubulösen Drüsen.

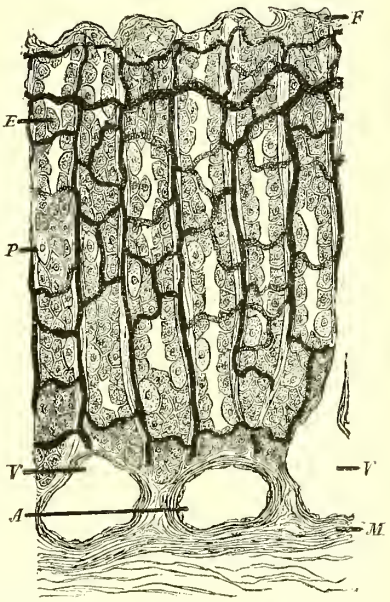

Fig. 253. Schleimhaut des Magens vom Kaninchen. Senkrechter Schnitt.

F Schicht der flachen, hornigen Epithelien; *E* cubische Epithelien; *P* Epithelien mit Pepsin geladen. Das zarte Bindegewebe zwischen den röhrenförmigen Drüsen trägt injicirte, capillare Blutgefässe; *A* Arterie; *VV* Venen; *M* glattes Muskellager der Schleimhaut. Vergr. 300.

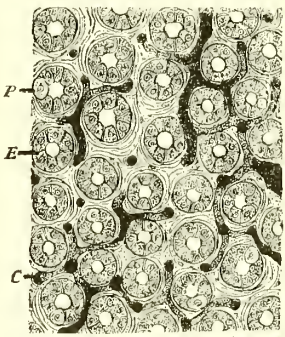

Fig. 254. Schleimhaut des Magens eines Kaninchens. Horizontalschnitt.

E cubische Epithelien der tubulösen Drüsen; *P* mit Pepsin geladene Epithelien; *C* Bindegewebe zwischen den Röhrchen, injicirte Blutgefässe enthaltend. Vergr. 300.

Die Muskellager der eigentlichen Magenwand sind von beträchtlicher Breite und hauptsächlich in zwei Schichten angeordnet, nämlich einer inneren kreisförmigen und einer äusseren longitudinalen; beide überdies reichlich von schiefen Bündeln durchsetzt. Die Circularschicht erzeugt den Schliessmuskel des Pylorus.

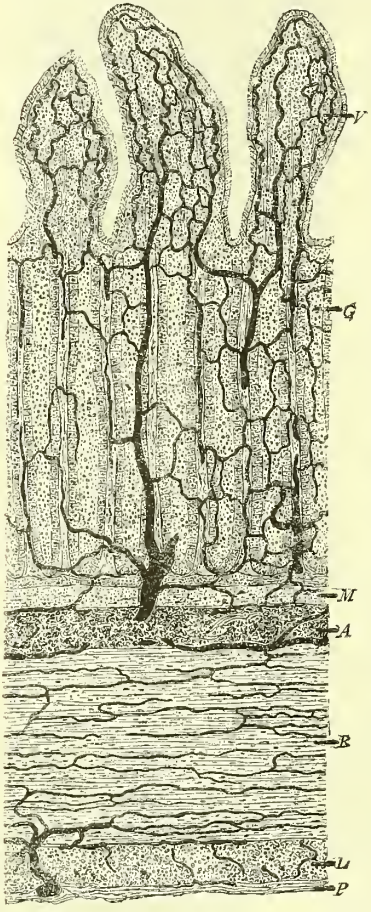

Fig. 255. Dünndarm des Hundes. Querschnitt. Blutgefässe injicirt.

V Zotten; *G* tubulöse Darmdrüsen; *M* Längsmuskellager der Schleimhaut; *A* Lymphgewebs- („adenoides") oder submucöses Lager; *R* Kreismuskellager der Darmwand im Längsschnitt; *L* Längsmuskellager der Darmwand im Querschnitt; *P* Bauchfell. Vergr. 25.

5. Der Dünndarm. In Querschnitten des Dünndarmes findet man folgende, dessen Wand zusammensetzende Schichten: *a*) Die Schleimhaut, welche über die Ebene der inneren Oberfläche vorspringende Fortsätze, die Zotten, und Verdopplungen unter die Ebene der inneren Oberfläche, die tubulösen Darmdrüsen erzeugt; *b*) die submucöse Schicht, mit circulären und longitudinalen Schichten glatter Muskelfasern und einer wechselnden Menge von Lymphgewebe (sogenanntem „adenoiden Gewebe"); *c*) den Muskel der eigentlichen Darmwand, welcher aus einer breiten circulären, und einer schmalen longitudinalen Schicht glatter Muskelfasern besteht; und *d*) das bedeckende Bauchfell. (S. Fig. 255.)

Die Zotten sind Verlängerungen der Schleimhaut, von konischer oder cylindrischer Gestalt; sehr lang und schmal an Stellen, wo der circuläre Darmmuskel contrahirt, dagegen kurz und breit, wo der Darmmuskel ausgedehnt ist. In den höchsten Graden der Ausdehnung durch Gase erscheint die innere Fläche der Schleimhaut glatt, und lassen sich keine Zotten erkennen. Jede Darmzotte ist aus folgenden Structuren zusammengesetzt: *a*) ein bedeckendes, säulenförmiges Epithel; *b*) Myxomatöses Bindegewebe, den mittleren Antheil der Zotte herstel-

lend; darin sind eingelagert *c*) zarte longitudinale (*Brücke*) und quere (*Moleschott*) Bündel glatter Muskelfasern; ferner *d*) ein reiches Geflecht capillarer Blutgefässe, und endlich *e*) ein centrales Lymph- oder Chylusgefäss.

Das Epithel gehört zu der cylindrischen Art, mit zahlreichen zwischen den konischen oder cylindrischen Körpern eingeschalteten keil- oder spindelförmigen Bildungen. Die Epithelien sind von einander durch eine Kittsubstanzhülle getrennt, welche von zarten, queren, verbindenden Fädchen durchbrochen erscheint. (S. Seite 135 Fig. 44.) Die Kittsubstanz ist an der freien Fläche der Epithelien wohl entwickelt, und erzeugt dasjenige, was die Autoren „Basalsaum" genannt haben. Dieser Saum besteht aus einer dünnen, homogenen Schicht von Kittsubstanz, besetzt mit einer Anzahl kurzer, zarter Stäbchen, welche man nur dann deutlich zu sehen bekommt, wenn in Folge von Flüssigkeitsaufnahme der Körper des Epithels etwas anschwillt. Auf die Anwesenheit dieser Stäbchen haben zuerst *Brettauer* und *Steinach* aufmerksam gemacht; während *Kölliker* und *Funke* dieselben als Ausdruck einer verticalen Streifung des Basalsaumes, demnach als feinste Porenkanälchen auffassten. Entsprechend den Verschiedenheiten in der Anschauung in Betreff des Baues des Basalsaums, behaupten manche Physiologen, dass bei der Absorption die feinsten Fettkörnchen zwischen den Stäbchen in das Innere der Epithelien gelangen; während Andere sich der Anschauung hinneigen, dass die Stäbchen selbst die Fettkörnchen aufnehmen. Unterhalb der Schicht der Säulenepithelien ist eine Lage flacher Endothelien beschrieben worden, welche die äusserste Bekleidung des Bindegewebes bilden (*Watney*, *Krause*, *Debove*).

Die Aufnahme von Flüssigkeiten in die Blut- und Lymphgefässe der Darmzotte geschieht durch active Betheiligung der Säulenepithelien (*Spina*). Während der Absorption, zumal kurz nachdem Fett genossen wurde, findet man das Innere der Zotte, desgleichen die bedeckenden Epithelien mit einer beträchtlichen Menge von Fettkörnchen verschiedener Grösse erfüllt, und die Schlussfolgerung von *Gruby* und *Delafond* war, dass die Fettkörnchen zuerst in die Epithelien aufgenommen, und von da in das Innere der Zotte übertragen werden. Seit jener Zeit (1842) haben sich viele Physiologen redlich abgemüht, die Aufnahme des Fettes vom Basalsaume her zu erklären; trotzdem wird man nicht fehlgehen, wenn man den ganzen Vorgang als ein ungelöstes Räthsel bezeichnet. Wir könnten allenfalls das Eindringen von Fettkörnchen zwischen oder im schlimmsten Falle selbst in die Stäbchen begreifen, wie aber die hornige, und anscheinend solide Schicht der Kittsubstanz, welche zur Anheftung der Stäbchen dient, das Durchdringen von Fettkörnchen gestatten soll, können wir nicht begreifen.

Die Sache wird nicht viel klarer dadurch, dass man vom Bioplassonnetz der Epithelien ausgehende, gegen die Stäbchen gerichtete Fortsätze sieht, auf deren Anwesenheit ich zuerst aufmerksam machte (s. Fig. 44), und welche von anderer Seite bestätigt wurde.

1868 publicirte ich die Ergebnisse meiner, durch ein ganzes Jahr ausgeführten Untersuchungen (l. c. S. Seite 416). Ich lenkte damals die Aufmerksamkeit auf die Thatsache, dass man an Präparaten unverletzter Zotten, unabhängig von den durch Contraction erzeugten Furchen die Spitzen gespalten, wie von einem feinen Kanal durchbrochen sieht, aus welchem häufig eine schleimige Masse, oder ein Theil des myxomatösen Gewebes der Zotte vorragt, und dass man in vollkommen senkrechten Schnitten der Darmzotten an der Spitze eine Spalte erkennen kann, welche mit dem centralen Lymphgefäss in directer Verbindung steht. Davon kann man sich am leichtesten überzeugen, wenn sowohl die Spalte, wie das Lymphgefäss mit Fett erfüllt sind. (S. Fig. 256.)

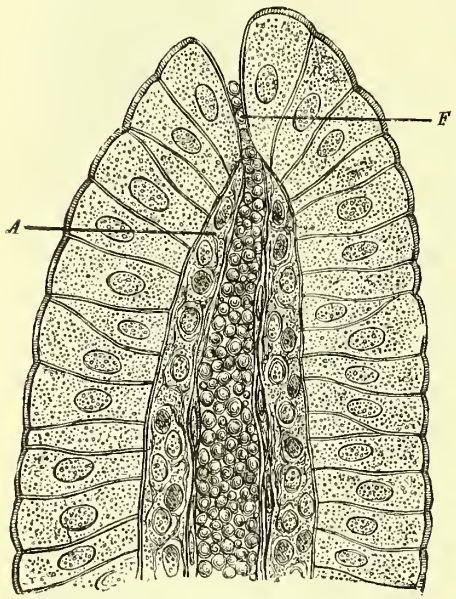

Fig. 256. Zotte vom Dünndarm einer Katze. Senkrechter Schnitt. (Publ. 1868.)

A myxomatöses (sogenanntes „adenoides") Gewebe; in dessen Mitte ein von glatten Muskelfasern begrenztes Lymphgefäss, mit Fettkörnchen erfüllt; *F* Spalte zwischen den Säulen-Epithelien, in Verbindung mit dem centralen Lymphgefäss. Vergr. 800.

Wenn gefärbte Flüssigkeiten, oder gelöster Leim in die Lymphgefässe des Dünndarms eingespritzt werden (vor Injection der Blutgefässe), tritt die Injectionsmasse durch die Spitzen der Zotten in die Darmhöhle, wie das schon seit langer Zeit bekannt ist. Ich habe den Dünndarm von 68 Meerschweinchen untersucht, und gefunden, dass in der grossen Mehrzahl der Zotten dieser Thiere eigenthümliche körnige Körper vorhanden sind, gewöhnlich an den Zottenspitzen angehäuft, aber auch in Vacuolen der Epithelien, und in den, nach Entleerung des Inhalts der Epithelien zurückbleibenden Bechern. Einige Meerschweinchen, welche ich in New-York auf denselben Punkt hin untersuchte, zeigten gleiche Bildungen, die ich in den Gedärmen anderer, von mir untersuchten Pflanzenfresser niemals antraf. Es sind dies aus einer zarten, körnigen Masse bestehende Bildungen,

eine Anzahl grüner, oder gelbgrüner Körnchen von hochgradiger Lichtbrechung enthaltend. Ueberdies fand ich isolirte Körnchen verschiedener Grösse von gleichen Eigenschaften. (S. Fig. 257.)

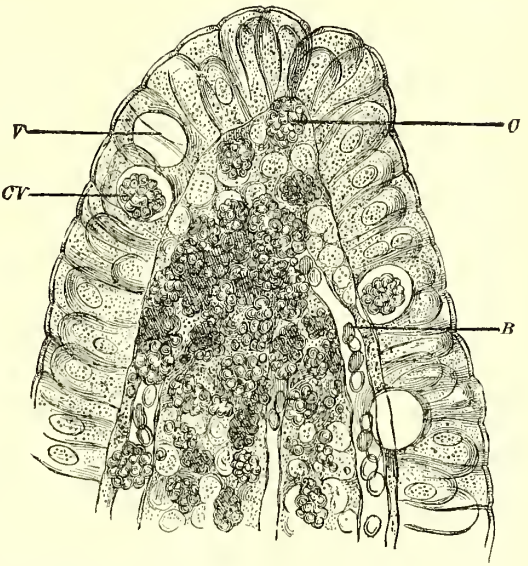

Fig. 257. Zotte vom Dünndarm eines Meerschweinchens. Frisches Präparat. (Publ. 1868.)

V Vacuole in einem cylindrischen Epithel; *CV* körniges (Chlorophyll?) Körperchen in einer Vacuole; *C* körnige (Chlorophyll?) Körperchen im myxomatösen Gewebe; *B* capillares Blutgefäss. Vergrösserung 800.

Die Unterschiede in der Zahl, Farbe und Erscheinung dieser Körperchen fand ich folgenden Verhältnissen entsprechend: Embryonen von Meerschweinchen, einige Tage vor der Geburt untersucht, hatten in den Darmzotten keine Körperchen. Neugeborene Meerschweinchen zeigten 1—2 Stunden nach der Geburt keine Körperchen; 16—24 Stunden später jedoch, wenn die Thiere mit Hafer gefüttert wurden, enthielten die Zotten eine Anzahl gelblichgrüner Körperchen mit feinen Körnchen. Alle Thiere von einem weiter vorgeschrittenen Alter zeigten in den Darmzotten grüne Körperchen, deren Farbe augenscheinlich von der Art des verabreichten vegetabilischen Futters abhing. Nach Fütterung mit frischen Grashalmen — nachdem die Thiere bei wenig gefärbter Pflanzenkost überwintert hatten — war helles Chloropyll-Grün sichtbar, und eine helle, rein gelbe Farbe erschien nach Verabreichung von Blüthen des Leontodon taraxacum; nach fortgesetzter Fütterung mit frischen Vegetabilien fand ich ein mattes Gelbgrün. Wenn der Magen mit Futter erfüllt blieb, konnte man von der Cardia gegen den Pylorus Schattirungen von der grünen zur gelbgrünen Farbe beobachten, letztere Farbe blieb 1 oder $1^1/_2$ Monate erhalten, selbst nachdem das frische Pflanzenfutter gänzlich ausgesetzt und ausschliesslich stärkehaltige Nahrung verabreicht wurde. Blasses Gelbgrün habe ich hauptsächlich im Herbst, und nach Fütterung mit Stroh beobachtet; wurde hingegen dem Futter blaues Anilin zugemengt, dann nahmen auch die Körnchen ein dunkles Blaugrün an. Nach Verabreichung von Stärke durch $1^1/_2$ bis 2 Monate, erschienen die Körnchen farblos, und die Thiere starben offenbar den Hungertod; denn nur unter diesen Verhältnissen konnte ich den Magen leer antreffen. Die Körnchen waren am grössten nach Verabreichung junger Pflanzenblätter, und am kleinsten nach trockenem Pflanzenfutter, insbesondere Hafer. Das Alter der Thiere hatte auf die Farbe und Gestalt der Körnchen keinen Einfluss. Zweimal fand ich derlei Körnchen auch in den Lymphdrüsen des Mesenteriums.

Es kann wohl keinem Zweifel unterliegen, dass die Körnchen Chlorophyllkörnchen sind, und deren Farbstoff jener des Chlorophylls ist; denn derselbe lässt sich mit Alkohol ausziehen und wird nach Aufbewahrung in Chromsäure gelbbraun. Sehr wahrscheinlich ist auch, dass diese Körperchen vegetabilisches Bioplasson sind, welches die Cellulosehülle verlassen hatte. Wie sind sie aber in das Stroma, oder das centrale Lymphgefäss der Darmzotte gelangt?

In einige Stunden alten Meerschweinchen fand ich Zotten mit drei oder vier Körperchen in deren Mitte, von welchen das oberste in einer kraterförmigen Vertiefung in der Mitte der Zottenspitze steckte. Nicht selten enthielt der centrale Kanal nur eine einfache Reihe solcher Körperchen, wie man sich an senkrechten Schnitten von Zotten aus in Chromsäure gehärteten Präparaten überzeugen konnte. In frischen Präparaten sah ich bisweilen grüne Körperchen, wie eingeklemmt in einem intra-epithelialen Gange an der Zottenspitze. Durch leichten Druck auf das Deckgläschen konnten einige der Körperchen aus der Spitze hervorgedrängt werden. (S. Fig. 258.)

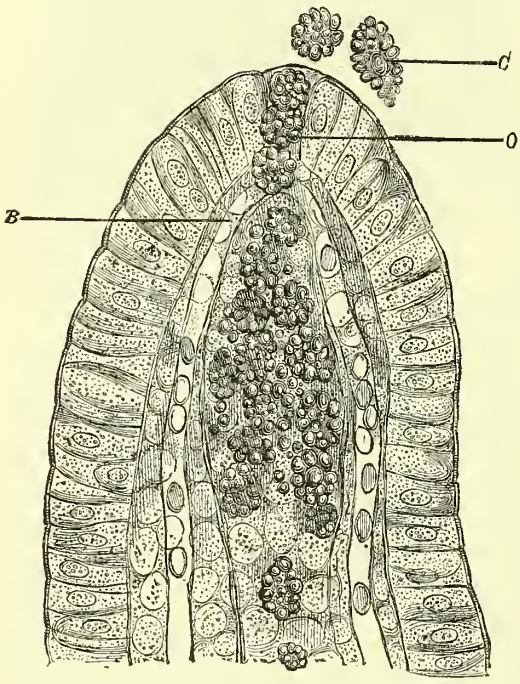

Fig. 258. Zotte vom Dünndarm eines Meerschweinchens. Frisches Präparat. (Publ. 1868.)

C körniges (Chlorophyll?) Körperchen aus dem Inneren der Zotte hervorgepresst; *O* derartige Körperchen, die Spalte zwischen den cylindrischen Epithelien erfüllend; *B* capillares Blutgefäss. Vergrösserung 800.

Aus den Befunden im Dünndarm von Meerschweinchen, aus anatomischen Thatsachen, und einer, allerdings beschränkten Anzahl von Experimenten, wobei es mir gelang, fremde Körper, wie Carmin- und Anilinkörnchen von aussen in das Lymphgefäss der Zotte zu bringen, indem ich diese Körnchen auf die Zotten streute, bevor nach dem Aufschneiden des Darmes Contraction eintrat, folgerte ich, dass an der Zottenspitze in der Epithelbekleidung ein oder zwei Kanäle, in directer Verbindung mit dem centralen Lymphgefäss vorhanden seien, welche

zur Aufnahme solider Körper, insbesondere Fettkörnchen dienen. *J. Nath. Lieberkühn* hat schon 1745 „Ampullen" in den Darmzotten beschrieben, welche von manchen Physiologen als Erweiterungen des Chylusgefässes am Grunde der Zotten gedeutet wurden, trotzdem, dass solche Erweiterungen nur höchst ausnahmsweise vorkommen. Ich selbst habe das Vorhandensein von Oeffnungen an der Zottenspitze nur wahrscheinlich gemacht, und es fehlen bis zum heutigen Tage positive Beweise für deren Existenz.

Längs der Epithelbekleidung der Darmzotten sieht man häufig becherförmige Bildungen, sehr zahlreich, wenn die Thiere eine vermehrte Schleimabsonderung aus dem Darme haben, nämlich an Diarrhöe leiden. 1868 hatte ich behauptet, dass diese Bildungen die leeren Hüllen der Kittsubstanz seien, nachdem der Inhalt der Epithelien in veränderter Form, das heisst, als Schleim entleert wurde. Diese Annahme war im Widerspruche mit der Vorstellung mancher Beobachter, dass die „Becherzellen" Kunstproducte oder specifische secretorische Organe seien. *Donders* und *Kölliker* hatten noch vor Veröffentlichung meiner Arbeit die „Becherzellen" mit der Schleimsecretion in Verbindung gebracht, und diese Vorstellung erwies sich im Laufe der Jahre als die richtige.

Die Epithelbekleidung der Darmschleimhaut erzeugt röhrenförmige Drüsen, die Darmdrüsen, oder *Lieberkühn*'schen Krypten, welche unterhalb der Ebene der Schleimhaut liegen, und weit zahlreicher sind, als die Zotten selbst, so dass sie um Letztere herum in kleinen Oeffnungen an der Schleimhautfläche münden. Ihr bekleidendes Epithel ist ein cylindrisches, mit denselben Basalsäumen und Eigenthümlichkeiten, wie jenes der Zotten. Die Darmdrüsen fehlen an Stellen, wo in der Darmschleimhaut Lymphfollikel eingebettet sind.

Die Schleimhaut des Zwölffingerdarms, insbesondere in dessen oberem Drittel, enthält racemöse Drüsen, welche unter der Ebene der unteren Enden der Darmdrüsen liegen. Man bezeichnet sie als *Brunner*'sche Drüsen, und deren Secret wird als ein schleimiges betrachtet. Im absteigenden Theile des Zwölffingerdarms werden sie allmälig spärlicher, zumal unterhalb der Mündung des Gallenganges.

Die Darmschleimhaut ist mit einer doppelten Lage von glatten Muskelfasern versehen, unabhängig von der Musculatur der Darmwand selbst. Die innere Lage ist ein Ringmuskel, welcher zwischen den Drüsenröhrchen verläuft, und mittelst senkrechter Verlängerungen in das myxomatöse Gewebe der Darmzotten eindringt, woselbst mehrere zarte Muskelbündel vorhanden sind. Das äussere Muskellager der Schleimhaut ist ein Längsmuskel, an den meisten Stellen entschieden breiter, als das Ringlager. Querschnitte durch Stücke

des Dünndarms, welche unmittelbar nach dem Tode des Thieres in eine $^1/_2$% Lösung von Chromsäure übertragen, und darin erhärtet wurden, zeigen mit grosser Deutlichkeit, dass an Stellen, wo der Muskel der Darmwand breit, demnach contrahirt, und die Lichtung des Darmes eine enge ist, die Zotten verlängert und fadenförmig, oder von cylindrischer Gestalt sind; umgekehrt erscheinen die Zotten, wenn der Darmmuskel ausgedehnt ist, konisch und in Gestalt stumpfer Erhöhungen. Die der Anheftung des Gekröses entsprechenden Zotten sind stets die kleinsten, jene der entgegengesetzten Seite die grössten. Die gelappte Form der kurzen, konischen Zotten beruht auf der Contraction der im myxomatösen Stroma derselben enthaltenen glatten Muskelfaserbündel, wie es zuerst von *Brücke* ausgesprochen wurde. 1868 folgerte ich demnach, dass die Gestalt der Darmzotte keine beständige sei, sondern zwischen jener eines Cylinders und jener eines Conus schwankt, abhängig von der Contraction oder Extension des Darmrohres. Die sogenannte peristaltische Bewegung des Darms müsste demnach eine fortwährende Veränderung in der Zottengestalt hervorrufen. Ich folgerte ferner, dass die eigentlichen Muskellager des Darms in ihrer Thätigkeit mit den Muskellagern der Schleimhaut antagonistisch sind; so zwar, dass wenn der Darmmuskel sich im höchsten Grade der Contraction befindet, die Zottenmuskeln, als Verlängerungen des Schleimhautmuskels, am stärksten ausgedehnt sein würden, und umgekehrt. Eine ausgedehnte Zotte besitzt eine glatte Oberfläche; sobald aber die Zotte anfängt, aus der cylindrischen in die konische Form überzugehen, tritt auch die Lappung auf. Im gedehnten Zustande der Zotten, wenn nämlich der Darmmuskel contrahirt ist, müssen die hypothetischen Oeffnungen an der Zottenspitze klaffen und sind demnach bereit, das in der beträchtlich verengten Lichtung des Darmes vorhandene Fett aufzusaugen, welches in Form einer Emulsion zu ungemein kleinen Körnchen reducirt ist, vielleicht in Folge der mechanischen Einwirkung der Stäbchen am Basalsaume der Epithelien. Sobald aber die Contraction des Darmmuskels nachlässt, fängt jene der Zottenmuskeln an; die Zotten selbst werden zurückgezogen und die Oeffnungen an deren Spitzen geschlossen. Durch einen solchen Vorgang könnte das aufgesaugte Fett rückwärts in das Lymph- oder Chylussystem getrieben werden. Wahrscheinlich besteht ein gleichzeitiger Antagonismus zwischen den circulären und Längslagern sowohl der Schleimhaut, wie des Darmes. Man sieht, dass die Theorie der Fettabsorption sehr einfach sein könnte, wenn die Existenz von Oeffnungen an den Spitzen der Zotten erwiesen wäre. Ich selbst habe mich gescheut, die Lösung der Frage noch einmal in Angriff zu nehmen, da ich durch frühere Untersuchungen zu Gunsten dieser Theorie zu sehr eingenommen bin.

Die Schleimhaut des Darmes ist dicht oberhalb des Darmmuskels reichlich mit Lymph- (sogenannten „adenoidem") Gewebe versehen, welches zum Theile ein flaches Lager bildet, und zum Theile in den Solitärfollikeln, und in Gruppen in den aggregirten oder agminirten Follikeln, den sogenannten *Peyer*'schen Plâques angehäuft ist. *E. Brücke* hat zuerst nachgewiesen, dass diese Bildungen dem Lymphgewebe angehören. Die Solitärfollikel erscheinen dem freien Auge als abgeflachte Vorwölbungen über die Ebene der Schleimhaut, oder als nackte, glatte Flecke, oder selbst als seichte Vertiefungen. Das die Oberfläche eines Follikels bedeckende Säulenepithel ist kürzer, als das die Zotten bekleidende. Die Zotten fehlen an jenen Stellen der Schleimhaut, welche mit Solitärfollikeln oder Plâques versehen sind; die röhrenförmigen Darmdrüsen pflegen im Bezirke eines Follikels entweder nur in kleiner Menge vorhanden zu sein, oder ganz zu fehlen. In contrahirten Abschnitten des Darmes erscheint der, in Gestalt einer konischen Vorwölbung vorspringende Follikel von den benachbarten Zotten bedeckt, während in ausgedehnten Abschnitten der Follikel abgeflacht ist, und die Zotten um denselben in einer gewissen Entfernung stehen. Das Längsmuskellager der Schleimhaut wird entsprechend dem Umfange des Follikels durchbrochen, indem der Muskel die Peripherie des letzteren umgibt. (S. Fig. 259.)

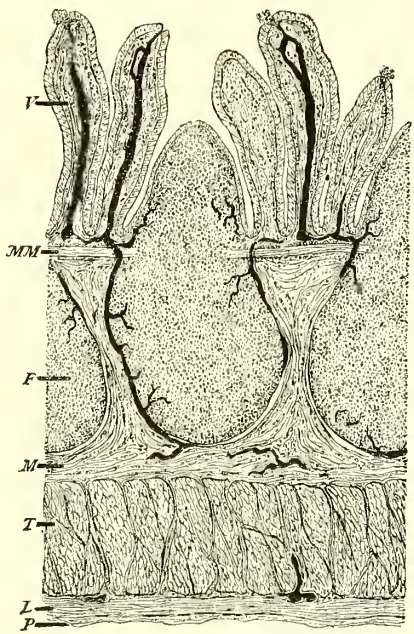

Fig. 259. Dünndarm des Kaninchens. Senkrechter Schnitt in der Längsaxe. Lymphgefässe injicirt.

V Zotten; *MM* Längsmuskel der Schleimhaut; *F* Lymph-Follikel; *M* fibröses Bindegewebe; *T* Ringmuskel des Darmes im Querschnitt; *L* Längsmuskel des Darmes im Längsschnitt; *P* Bauchfell. Vergr. 25.

6. Der Dickdarm ist in seinem Bau ähnlich dem Dünndarm, aber nicht mit Zotten versehen; seine Schleimhaut, grösstentheils von myxomatösem Charakter, bildet in Kreisrichtung angeordnete Erhöhungen und Falten. Die röhrenförmigen Darmdrüsen sind hier grösser, als im Dünndarm. Das Lymphgewebe ist in den submucösen Schichten entweder gleichmässig vertheilt, oder in Follikeln angehäuft, welche, wie behauptet wird, mit den Chylusgefässen in keiner Verbindung stehen.

Das submucöse Lager des Wurmfortsatzes besitzt eine sehr breite Schicht von Lymphgewebe. Während im Dünndarm der Darmmuskel durch das ganze Rohr nahezu gleichmässig vertheilt, und der Ringmuskel stets stärker entwickelt ist, als der Längsmuskel, erreicht im Dickdarm das äussere Längsmuskellager nur eine unvollständige Entwicklung, ist dagegen an einzelnen Stellen, in Gestalt der Tänien bandartig angehäuft. An der Vereinigungsstelle des Ileum mit dem Coecum geht die Ringmuskelschicht in die Bildung der Blinddarmklappe (Valvula *Bauhinii*) ein, während der Längsmuskel vom Dünndarm unmittelbar in den Dickdarm übergeht.

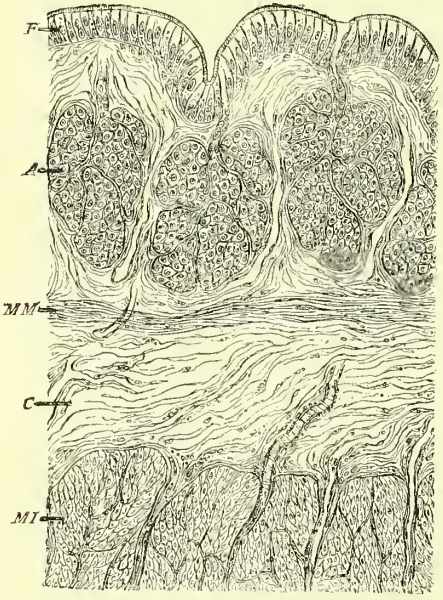

Fig. 260. Dickdarm des Hundes. Senkrechter Schnitt in der Längsaxe.

F cylindrisches Epithel; *A* acinöse Schleimdrüsen; *MM* Längsmuskellager der Schleimhaut; *C* submucöses, lockeres, fibröses Bindegewebe; *MI* Ringmuskel des Darms im Querschnitt. Vergr. 300.

Die Schleimhaut des Mastdarms zeigt Verdopplungen der Schleimhaut, wie jene des Dickdarms im Allgemeinen, und ist in ihren untersten Abschnitten mit einer wechselnden Zahl racemöser Drüsen versehen, welche wir beim Hunde besonders stark entwickelt sehen. (S. Fig. 260.)

Der innere Schliessmuskel geht aus einer Anhäufung der ringförmigen, glatten Muskelfasern hervor, während der äussere Schliessmuskel aus gestreiften Muskelfasern in ringförmiger und geflechtartiger Anordnung besteht. Sowohl die Ring-, wie die Längsschichten sind durch die ganze Wand des Dickdarms gleichmässig vertheilt, und erreichen ihre stärkste Entwicklung nahe dem After. Der Uebergang der glatten zu gestreiften Muskelfasern ist ein allmäliger.

Blutgefässe des Darmes. Nach *C. Toldt* ist die Vertheilung der Blutgefässe in der Darmwand ähnlich jener der Magenwand; wobei deren Anordnung im Magen und dem Dickdarm nahezu identisch erscheint. Die Arteriolen senden Zweige zum Bauchfell, und durchbohren das Längsmuskellager, wobei eine weitere Zerspaltung durch Bildung in die Länge gezogener capillarer Maschen stattfindet, welche

die beiden Schichten des Darmmuskels versorgen. Nachdem die Arteriolen den Ringmuskel, selbstverständlich stets im äusseren Perimysium zwischen den grösseren Muskelbündeln durchbrochen haben, erreichen sie das submucöse Lager und erzeugen durch wiederholte Theilungen und Anastomosen ein in der Fläche ausgebreitetes Gefässgeflecht. Schliesslich durchbrechen die Arteriolen das Längsmuskellager der Schleimhaut und erzeugen einen, unterhalb der tubulösen Drüsen ausgebreiteten arteriellen Plexus, aus welchem die Endarteriolen zur Versorgung der äussersten Abschnitte der Schleimhaut hervorgehen. In der Magen- und Dickdarmwand sind die Capillare um die Drüsenröhrchen gewunden und erweitern sich unterhalb der Epitheloberfläche zum Doppelten ihres Kalibers in Gestalt kreisförmiger, um die Drüsenöffnungen herum angeordneter Schlingen. Aus diesen oberflächlichen Capillaren entstehen die Venen, welche in regelmässigen Abständen zwischen den Drüsen abwärts ziehen, und in die venösen Geflechte innerhalb der Schleimhaut einmünden. Die aus diesen Geflechten hervorgehenden, wegführenden Venen begleiten, gewöhnlich in doppelter Zahl, die Arterien abwärts. Im Dünndarm dringen die Arteriolen in das myxomatöse Gewebe der Zotten ein, so zwar, dass jede derselben mit einer oder zwei Arteriolen versehen wird, die in ein sehr reiches, capillares Geflecht zerfallen, in Verbindung mit den Capillaren der tubulösen Drüsen. Die Venen gehen an den Zottenspitzen aus etwas erweiterten Capillaren hervor. (S. Fig. 255.) Im Zwölffingerdarm sind die acinösen Drüsen mit eigenen Capillargefässen versehen, und dasselbe ist mit sämmtlichen Lymphfollikeln des Dünn- und Dickdarms der Fall.

Die Lymphgefässe des Darmes erzeugen je ein capillares Geflecht für die Schleimhaut und die Muskellager. Die letzteren wurden zuerst von *Auerbach* beschrieben, der die Entdeckung machte, dass sich die Lymphgefässe zu einem, zwischen den Längs- und Ringmuskelschichten gelegenen, von ihm „interlaminar“ genannten Netz vereinigen. Flache, geflechtartige Ausbreitungen von Lymphgefässen existiren in der submucösen Schicht unterhalb, und in der Schleimhaut oberhalb des Längsmuskels der letzteren, wobei das letztere Geflecht in der Gegend der blinden Enden der Drüsenröhrchen zu stehen kommt; beide stehen mit einander durch schiefe, das Muskellager durchbohrende Zweigchen in Verbindung. Die aus dem submucösen Lager hervorgehenden Lymphgefässe sind mit Klappen versehen; sie verlassen die Darmwand an der Anheftungsstelle des Gekröses. Das Bindegewebe des Bauchfells besitzt ein eigenes, capillares Lymphgefässsystem, welches das sogenannte subseröse Geflecht erzeugt. Um die Magendrüsen erzeugen die Lymphgefässe Buchten (*Lovén*), von denen eine Anzahl zwischen je zwei Lymphgefässen vorhanden ist. Die obersten, subepithelialen Lymph-

gefässe sind entweder geflechtartig angeordnet, oder entstehen in Gestalt zugespitzter Röhrchen. Aehnlichen Verhältnissen begegnet man auch in den Schleimhautfalten des Dickdarms. Im Dünndarm verlaufen die Anfänge der Lymphgefässe in der Mitte der Zotten, entweder als weite, einfache, oder als doppelte oder mehrfache, mit queren Verbindungen versehene Röhrchen. Selbst einfache Röhrchen können an der Zottenspitze Schlingen bilden, von welchen in injicirten Präparaten häufig zugespitzte Verlängerungen zwischen die Epithelien hinein dringen. Werden die Lymphgefässe der Darmwand allein injicirt, was wegen der Anwesenheit von Klappen in den tieferen Gefässen seine grosse Schwierigkeit hat, dann geschieht es fast in der Regel, dass die Injectionsmasse an der Zottenspitze in das Darmlumen hinein extravasirt. Diejenigen Anatomen, die von Oeffnungen an den Zottenspitzen nichts wissen wollen, erklären sich die erwähnte Thatsache durch die Annahme eines starken Injectionsdruckes an den Zottenspitzen. (S. Fig. 259.)

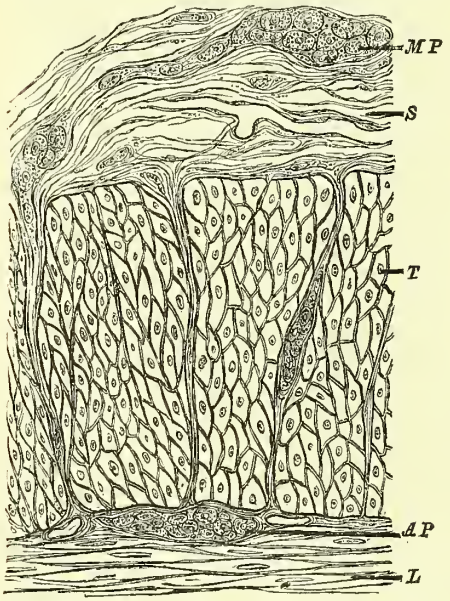

Fig. 261. Nervengeflechte des Dünndarms der Katze.

MP Meissner'sches Geflecht; *S* submucöses, fibröses Bindegewebe; *T* Ringmuskel des Darms, im Querschnitt; *AP Auerbach*'sches Geflecht; *L* Längsmuskel des Darms im Längsschnitt. Vergr. 800.

Die Lymph- oder Chylusgefässe der Zotten sind übrigens von einer vollständigen Lage von Endothelien ausgekleidet, wie Silberinjectionen zur Genüge beweisen; die ältere Vorstellung, dass hier „wandungslose" Lückenräume vorhanden sind, muss als eine irrthümliche bezeichnet werden. Auch die Lymphfollikel werden von einem geschlossenen Lymphgefässnetz umgeben; obgleich man allgemein der Annahme huldigt, dass im Dünndarm des Kaninchens die Lymphfollikel von sinuösen Räumen umgeben, demnach ohne besondere Wand, von Lymphe umspült sind.

Die Nerven des Darmes sind sowohl von der markhältigen, wie marklosen Art. Sie erzeugen oberhalb des Bauchfells ein Geflecht, und nachdem sie durch das Längsmuskellager getreten, geht aus ihnen zwischen den Längs- und Ringmuskellagern ein Geflecht hervor (*Auerbach*'sches Geflecht), bestehend aus einer netzförmigen Ausbreitung von

Nerven, mit zahlreichen, eingestreuten, ganglionären Nervenelementen. Aus den knötchenförmigen Ganglien dieses Geflechtes gehen zahlreiche, marklose Nervenfasern zur Versorgung beider Muskelschichten ab. Eine Anzahl von Nervenfasern tritt durch das Perimysium des Ringmuskels in die submucöse Schicht, woselbst abermals eine geflechtartige Ausbreitung mit eingestreuten Ganglienelementen (*Meissner*'sches Geflecht) entsteht, dessen Zweige die Schleimhaut und deren Muskel versorgen. Die kugeligen oder oblongen Ganglienelemente sind im submucösen Geflecht entschieden grösser als im intermuscularen. (S. Fig. 261.) Wie übrigens die feinsten Nervenfibrillen endigen, ist in keinem Gewebe des Darmes völlig sicher gestellt.

7. Die Speicheldrüsen sind grosse, racemöse Drüsen, welche eine wässerige oder schleimige Flüssigkeit ausscheiden, und entweder in die Mundhöhle münden (Ohrspeichel-, Submaxillar- und Sublingualdrüsen), oder in den Zwölffingerdarm (Bauchspeicheldrüse). Nach *A. Heidenhain* und *Lavdowsky* gibt es Drüsenbildungen der racemösen Art, insbesondere in der Nasenschleimhaut, welche sie seröse Drüsen nennen, indem diese eine wässerige Flüssigkeit ausscheiden. Auch die Ohr- und Bauchspeicheldrüse können zu dieser Art gerechnet werden. Andere hingegen, wie die Sublingualdrüsen, entleeren eine dicke, schleimige Flüssigkeit, während das Secret der Submaxillardrüsen zum Theile ein seröses, zum Theile ein schleimiges ist. Die Unterschiede im Aussehen der Drüsenepithelien lassen sich leicht begreifen, wenn wir den Vorgang der Schleimsecretion im Allgemeinen im Auge behalten (s. Seite 340). Die am Secretionsprocess nicht betheiligten Epithelien findet man nach *R. Heidenhain* unmittelbar über der structurlosen Schicht, weshalb er sie „Randzellen" nennt; sie bilden eine Art Reserve zum Ersatz jener Epithelien, welche beim Process der Schleimbildung zerstört wurden. Derlei Reserveepithelien fehlen in serösen Drüsen, z. B. der Ohrspeicheldrüse. Verschiedene Abschnitte der Submaxillardrüse zeigen beide Arten von Epithelien, in einander übergehend. Die Bauchspeicheldrüse hat die kleinsten Acini, und hier trifft man die Epithelien gegen die structurlose Schicht hin grobkörnig oder selbst homogen. Manche Autoren haben irriger Weise behauptet, dass die letztgenannte Drüse zur tubulösen Art gehöre. — Die Ausführungsgänge sämmtlicher Speicheldrüsen sind von Säulenepithelien ausgekleidet; der Bauchspeicheldrüsengang überdies mit acinösen Drüsen versehen. Die Säulenepithelien zeigen, insbesondere in den kleinen Drüsengängen, eine zarte Längsstreifung, welche in dem der structurlosen Schicht zunächst befindlichen Abschnitte am deutlichsten ausgeprägt erscheint. Die Bedeutung dieser Streifung wird im Aufsatze *H. B. Millard*'s, über den Bau der Nierenepithelien eingehend besprochen werden. In den feinsten, mit den Acini

in unmittelbarer Verbindung stehenden Drüsenröhrchen, denen man überflüssiger Weise eigene Namen beigelegt hat, zeigt die Epithelbekleidung in verschiedenen Speicheldrüsen leichte Verschiedenheiten.

Speichel, aus dem Munde auf den Objectträger übertragen, und mit einem Deckgläschen bedeckt, liefert zum Studium der Bioplassonkörper vortreffliche Präparate. Nebst flachen Epithelien aus der Mundhöhle und einer wechselnden Menge von Leptothrix finden wir die Speichelkörperchen, nämlich den früheren Körper oder Inhalt von Drüsen-Epithelien. Dies sind kernhaltige Plastiden von netzförmigem Bau und mit amöboiden Bewegungen ausgestattet, welche man schon bei gewöhnlicher Zimmertemperatur, oder einem vorher mässig erwärmten Objectträger sehen kann. Um aber diese Formveränderungen genau zu verfolgen, muss man vom Beginne der Untersuchung an, das Körperchen auf Papier skizziren. Man wird auch grosse, geschwellte Körperchen mit blassen, bläschenförmigen Kernen finden, mit Körnchen erfüllt, welche als Ueberreste des zerrissenen Bioplassonnetzes in einer lebhaften, sogenannten „molecularen" Bewegung begriffen sind. Die Menge solcher hydropischer Körperchen nimmt mit der Dauer der Beobachtung unter dem Mikroskop zu, was als Beweis gelten darf, dass die Körperchen fortwährend Flüssigkeit von der Umgebung in ihr Inneres aufnehmen, wodurch sie anschwellen, und deren Netz zerrissen wird. Wenn einmal die sog. „Molecularbewegung" auftritt, ist das Netz der lebenden Materie immer auch zerstört, zerrissen. Schliesslich bersten sowohl die noch activen, wie auch die hydropischen Körperchen und entstehen dadurch Massen von Detritus oder unregelmässige Körnerhaufen; damit hört das Präparat auf, ein brauchbares Untersuchungsobject zu sein. Es muss bemerkt werden, dass sich solche Untersuchungen nur am Speichel von Nichtrauchern anstellen lassen, indem bei Rauchern die Speichelkörperchen augenscheinlich schon in der Mundhöhle zerstört werden. Ich selbst bin ein grosser Verehrer der edlen Nicotiana, und hatte noch nicht das Glück, in meinem Speichel eines anständigen Speichelkörperchens ansichtig zu werden. — Die Kerne der flachen Oral-Epithelien zeigen gleichfalls den netzförmigen Bioplassonbau, und sind folgerichtig auch mit Lebenseigenschaften begabt, welche erhalten bleiben, nachdem im übrigen Epithelkörper schon die hornige Metamorphose, beziehungsweise Vertrocknung, erfolgt ist. Das Leben der Kerne dieser Epithelien wurde zuerst von *S. Stricker* nachgewiesen.

Beim Soor (s. Seite 44) bestehen die weissen Flecke aus einer Anhäufung von Leptothrix, Oidien, und spärlichen, gekämmerten Mycelien, kurz allen Bestandtheilen des Schimmelpilzes. Durch Züchtung des Soorpilzes in der feuchten Kammer, kann man in wenigen Tagen vollkommen entwickeltes Penicillium glaucum erhalten.

Bei katarrhalischer Stomatitis ist die Zahl der Speichel- oder Schleimkörperchen beträchtlich vermehrt, und die in denselben enthaltene Menge von Bioplasson, bis zu deren grober Körnung oder nahezu homogenem Aussehen vergrössert. Solche Körperchen nehmen stufenweise alle Eigenschaften von Eiterkörperchen an, und können ohne Weiteres als solche bezeichnet werden. Auch findet man schon bei leichten Graden der Entzündung der Schleimhaut gestreifte, fadenförmige Massen von Schleim, hervorgegangen aus der Metamorphose des Bioplasson vor dessen Entleerung aus den Epithelien, und Verschmelzung einer Anzahl von Schleimkugeln. Diesen Massen ist häufig eine grössere, oder geringere Menge von Blutkörperchen beigemengt, und sowohl diese, wie die Schleim- und Eiterkörperchen

wenn sie in Schleimfäden eingebettet sind, können auf mechanische Weise in die Länge gezogen erscheinen.

Bei croupöser Entzündung bestehen die grauweissen, sogenannten „pseudo-membranösen" Bildungen, welche die geschwellte und stark hyperämische Schleimhaut bedecken, aus einem fibrinösen Exsudate, unter dem Mikroskop in Gestalt eines dichten, aus bisweilen schmalen, bisweilen breiten, körnigen Fädchen von geronnenem Fibrin zusammengesetzten Filzes. (Dargestellt auf Seite 532 Fig. 213.) In den Maschenräumen dieses unregelmässigen Filz- und Netzwerks findet man spärliche Bioplassonkörper, welche entweder als die Kerne früherer Epithelien, die durch die Production des croupösen Exsudates zerstört wurden oder als ausgewanderte, farblose Blutkörperchen (sogenannte „Leukocyten") angesprochen werden müssen. Eine genaue Angabe der Quelle dieser Körperchen ist bei dem heutigen Stande unserer Kenntnisse nicht möglich.

Die diphtheritische Entzündung ist in ihrem Wesen identisch mit der croupösen, da auch hier das Exsudat alle Merkmale eines fibrinösen aufweist. Der verschiedene Verlauf dieser Entzündungs-Processe wird dadurch erklärlich, dass bei der diphtheritischen Form das Exsudat in der Tiefe des Gewebes der Schleimhaut abgelagert wird, was man unter dem Mikroskop an der Anwesenheit isolirter, kugeliger Häufchen von Lymph-(„adenoidem")gewebe erkennt, von welchen die Fäulniss ausgeht. Die zierlichen kugeligen, mit Micrococcen erfüllten Nester entstehen von solchen Ueberresten des Lymphgewebes.

XVI.

DIE ZÄHNE.

Jeder Zahn innerhalb der Lücken des Kiefers steht in inniger Verbindung mit den umgebenden Geweben, und ist selbst aus lebenden Geweben aufgebaut. Krankhafte Vorgänge, insbesondere Caries, erzeugen mehr oder weniger schmerzhafte Empfindungen im Zahne, noch bevor die Pulpahöhle erreicht wurde. Das Schneiden gesunder Theile des Zahnes ist ein dem Patienten unangenehmer, selbst schmerzlicher Process, insbesondere so an der Grenze zwischen Schmelz und Zahnbein, und am Halse des Zahnes. Fremde Körper, wie Füllungen aller Art, in Berührung mit den Zahngeweben, erzeugen einen entzündlichen Zustand, welcher zur sogenannten „Consolidirung" des Dentins führt, einem Vorgange, welchen vor nahezu 100 Jahren *Göthe* im Dentin des Stosszahnes des Elephanten, nachdem zufällig eine Gewehrkugel in dieses Gewebe gelangt war, studirt hatte. Das als „Stumpfsein" der Zähne bezeichnete Gefühl, hervorgerufen durch den Genuss saurer Früchte, ist ein fernerer Beweis, dass der Zahn mit Leben begabt sein muss; denn es wäre ganz unbegreiflich, wie die Säure durch eine verhältnissmässig breite und überaus feste Masse, wie der Zahnschmelz, durchdringen sollte, um das Dentin zu erreichen. Vielmehr müssen wir aus der angegebenen Erscheinung auf das Vorhandensein lebender Materie im Schmelz schliessen; ebenso aus dem eigenthümlichen Gefühl, welches feine, aber derbe Körper, wie Haare, erzeugen, wenn sie zwischen die Kauflächen der Zähne gerathen. Indessen gelang es keinem der früheren Forscher, obgleich Manche die Anwesenheit von Nerven im Dentin vermuthet hatten, die feinste Vertheilung der lebenden Materie nachzuweisen, zum Theile, weil sie zur mikroskopischen Untersuchung fehlerhafte Methoden anwandten, zum Theile, weil ihnen die Vertheilung der lebenden Materie in anderen, zumal verwandten Geweben des Körpers nicht bekannt war. Trockene Präparate, welche man früher ausschliesslich zur Untersuchung benützte, können wir blos als Mumien betrachten, in welchen das Gerüst der Kalksalze übrig blieb, während

alle weichen Theile, der Sitz des Lebens, eingetrocknet und zerstört sind. Unsere gegenwärtige Kenntniss der feinen Anatomie der Zähne, wie dieselbe in den folgenden Artikeln zum Ausdrucke gelangen wird, beruht grösstentheils auf verbesserten Untersuchungsmethoden.

Dentin, Cement und Schmelz.

Von *C. F. W. Bödecker*. D. D. S., M. D. S.[1]).

Methoden. Die beste Methode zur Herrichtung von Knochengewebe behufs mikroskopischer Untersuchung ist unbestreitbar die Behandlung mit einer $^1/_2$% Lösung von Chromsäure; dieselbe Behandlungsweise wurde auch für Zähne von verschiedenen Forschern angewendet. Ich selbst habe die genannte Lösung zu demselben Zwecke in grossem Massstabe gebraucht, mit Vorsichtsmassregeln, welche ich am Knochengewebe anzuwenden gelernt hatte. Diese sind, dass man nur einige wenige Zähne in einem grossen Gefässe mit einer beträchtlichen Menge von $^1/_2$% Chromsäurelösung behandelt; ferner, dass man die Lösung jeden dritten oder vierten Tag wechselt und erneuert, und endlich um die Lösung der Kalksalze zu beschleunigen, sehr kleine Mengen verdünnter Salzsäure hinzufügt. Durch eine solche Behandlung nehmen die Zähne nach einigen Monaten eine dunkelgrüne Farbe an, in Folge der Reduction der Chromsäure zu Chrom-Sesquioxyd. Diese Methode ist zur Erweichung der Zähne ohne Frage die beste, obgleich die Chromsäure das Cement und Dentin nur bis zu einer gewissen Tiefe erweicht, so zwar, dass ein in Chromsäure gehaltener Zahn nicht dazu geeignet ist, in seiner gesammten Masse auf einmal zerschnitten zu werden. Die auf solche Weise gewonnenen Schnitte sind zur Färbung mit Carmin oder Hämatoxylin geeignet; desgleichen zur Färbung mit Goldchlorid, nachdem sie mit destillirtem Wasser mehrere Tage lang ausgewaschen wurden.

Der gewichtigste Einwand gegen die Chromsäurebehandlung ist, dass man dabei den Schmelz niemals in Verbindung mit dem Dentin erhalten kann. Wenn als Zusatz zur Chromsäure Salzsäure angewendet wurde, pflegt der Schmelz nahezu vollständig gelöst zu sein.

Hat man Chromsäure allein benützt, dann wird der Schmelz so brüchig, dass derselbe unter dem Messer zu kleinen Krümeln zerfällt.

Milchsäure, genügend verdünnt, wirkt auf die Zähne durch Lösung der Kalksalze viel rascher, als Chromsäure. Von so behandelten Zähnen gewonnene Präparate sind jedoch nach meiner Erfahrung nicht scharf gezeichnet genug, um für Studien mit starken Vergrösserungen verwendet werden zu können.

Die einzige Methode, durch welche ich Präparate von Zähnen, mit sämmtlichen harten Geweben versehen, erhalten konnte, ist die folgende: Ein frischer, oder kurze Zeit in Chromsäurelösung gehaltener Zahn wird unter Wasser mit einer Uhrfedersäge zerschnitten und stets unter Wasser auf dem Schleifapparate rasch zur möglichsten Dünne geschliffen. Das so gewonnene Plättchen soll man in einer grossen Menge einer $^1/_2$% Lösung von Chromsäure ein oder zwei Tage lang liegen lassen, um die Weichtheile des Zahnes zu erhärten und die Kalksalze auszulösen. Hierauf kann man das Präparat, wie oben beschrieben, mit Carmin, Hämatoxylin, Goldchlorid u. s. w. färben, und in verdünntem Glycerin aufbewahren. Auch eine

[1]) Auszug aus des Verfassers Abhandlung: „The Distribution of Living Matter in Human Dentine, Cement, and Enamel". *The Dental Cosmos.* Philadelphia, 1878 und 1879.

gesättigte Lösung von Pikrinsäure lässt sich zur Entkalkung dünner Schliffe vortheilhaft verwenden.

Für die Untersuchung der Weichtheile (Pericement, Pulpa u. s. w.) taugen nur Schnittpräparate von Chromsäure-Zähnen. Man entwässert sie zuerst mit Alkohol, bettet sie in der Paraffinwachsmischung ein, und schneidet in der üblichen Weise mit dem Rasirmesser.

Dentin. Wir wissen, dass die Grundsubstanz des Zahnbeins jener des Knochens analog ist, nämlich leimgebend, und gleichzeitig mit Kalksalzen infiltrirt. Wir haben ferner durch die Untersuchungen von *E. Neumann* gelernt, dass die Grundsubstanz längs der Wände der Kanälchen beträchtlich dichter, und gegen die Wirkung starker Säuren widerstandsfähiger ist, als in den dazwischen liegenden Abschnitten, wodurch der Eindruck von Scheiden um jedes Kanälchen hervorgerufen wird, nachdem die intermediäre Grundsubstanz gelöst ist.

Mit schwachen Vergrösserungen können wir im Dentin nichts erkennen, als Röhrchen, welche ich als Dentin-Kanälchen bezeichnen werde. Diese verlaufen wie bekannt, in schwach gekrümmten S-förmigen Linien von der Grenze der Pulpakammer gegen die Peripherie des Dentins; sie haben in der Krone eine schiefe Richtung aufwärts, und neigen sich in der Gegend des Halses mehr in eine horizontale Richtung, während sie in der Wurzel horizontal bleiben, oder sich bisweilen selbst in verschiedenem Grade abwärts neigen. Ausser der Hauptkrümmung zeigt jedes individuelle Kanälchen in seinem Zuge durch das Dentin eine mehr oder weniger wellenförmige Linie, und die individuellen Krümmungen sind in der Regel am äusseren Umfange des Dentins am deutlichsten ausgesprochen.

Die Dentinkanälchen erreichen die äussere Fläche des Dentins nur an dem, von Schmelz bedeckten Umfange; während an dem von Cement umgebenen, einschliesslich des Halses, die Kanälchen aufhören, bevor sie das Cement erreichen und von einer fein gekörnten, an Breite sehr schwankenden Grundsubstanz ersetzt werden. Die Vertheilung der Dentinkanälchen ist in der grossen Mehrzahl der Zähne das gesammte Dentin hindurch eine gleichmässige, obgleich ich ausnahmsweise Dentinpräparaten begegnet bin, in welchen grössere oder kleinere Bezirke ohne Kanälchen waren, oder worin letztere innerhalb der Grundsubstanz in unregelmässigen Bündeln oder Gruppen angeordnet erschienen.

Jedes Kanälchen enthält eine Dentinfaser. Mit Carmin oder Goldchlorid gefärbte Längsschnitte des Dentins zeigen bei starker Vergrösserung (1000—1500 Immersion) folgende Eigenthümlichkeiten: Die Kanälchen verlaufen mehr oder weniger wellenförmig durch die Grundsubstanz, und sind in der Regel nur an der Peripherie des Dentins, sowohl gegen den Schmelz, wie das Cement hin gabelig verzweigt. Jedes Kanälchen enthält eine centrale, etwas gekörnte Faser, von deren gesammtem Umfange zarte, stachelförmige Fortsätze durch den hellen Saum zwischen der centralen Faser und der Kanalwand abziehen. Die Stacheln sind von ausgesprochen konischer Gestalt, mit dem breiten Ende der Dentinfaser anhaftend, mit der feinen Spitze gegen die Grundsubstanz gerichtet. Die feinsten Stacheln entspringen von der Dentinfaser in einer nahezu senkrechten Richtung, während etwas gröbere Fortsätze schief durch die Grundsubstanz verlaufen können, um benachbarte Fasern, zumal in der Nähe des Schmelzes und Cements direct miteinander zu verbinden.

Die Grundsubstanz zeigt einen deutlichen, netzförmigen Bau. Die die Dentinfasern umgebenden hellen Räume senden feinste Verlängerungen in die Grund-

substanz, woselbst durch wiederholte Verzweigung ein helles Netzwerk entsteht, dessen Maschenräume die entkalkte leimgebende Grundsubstanz enthalten. Die feinsten Fortsätze der Dentinfasern können nur bis an die Mündungen der Verlängerungen der Kanälchen verfolgt werden; an der Peripherie der letzteren entschwinden sie, vermöge ihrer grossen Zartheit, dem Blicke. Gröbere Fortsätze der Dentinfasern durchziehen an den oben erwähnten Stellen die Grundsubstanz innerhalb deren hellem Netzwerk, wobei dieselben gleichzeitig Dentinfasern unmittelbar verbinden und zarte Fortsätze in das helle Netz der Grundsubstanz senden. (Siehe Figur 262.)

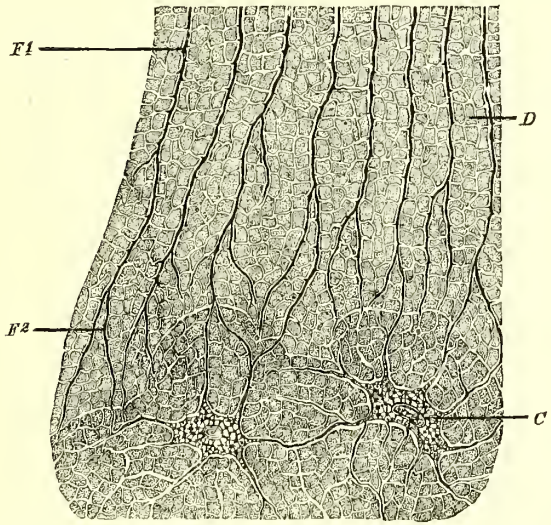

Fig. 262. Wurzel eines Mahlzahnes mit Goldchlorid gefärbt.

D Dentin; *C* Cement, mit verzweigten und verbundenen Plastiden; F^1 Dentinfasern, mit queren Fortsätzen; F^2 Verzweigung der Dentinfasern in Verbindung mit den Fortsätzen der Cementkörperchen. Vergr. 1200.

Diese Dentinfasern stehen entweder mit gröberen Ausläufern der Bioplassonkörper des Cements in unmittelbarer Verbindung, oder das helle Netzwerk der Grundsubstanz des Dentins tritt mit jenem der Grundsubstanz des Cements in Verbindung. Die letztere Art ist hauptsächlich an der Peripherie des Zahnhalses entwickelt, woselbst die Grundsubstanz des Dentins nicht von gröberen Fortsätzen der Dentinfasern durchbrochen wird, sondern nur aus einem zarten Netzwerk besteht, durch welches eine indirecte Verbindung zwischen Dentin und Cement hergestellt wird.

In Querschnitten des Dentins sieht man die Dentinkanälchen in Gestalt runder, oder oblonger Löcher, deren jedes im Centrum je eine, als kleiner rundlicher Punkt erscheinende Dentinfaser enthält. Abermals erkennen wir, dass der Umfang des Zahnkanälchens deutlich ausgeprägt und wiederholt durchbrochen ist, indem von demselben helle Linien in das helle, die Grundsubstanz zwischen den Kanälchen durchsetzende Netz einziehen. Die centralen Fasern erscheinen in mit Goldchlorid gefärbten Präparaten sehr deutlich dunkel violett, und senden zarte, konische, strahlenförmige Fortsätze durch die umgebenden Zahnkanälchen, be-

ziehungsweise in die hellen Oeffnungen in deren Wänden. In streng quer getroffenen Schnitten kann man einen, zwei, bisweilen sogar drei solche Fortsätze in einer sternförmigen Anordnung erkennen. Jeder Fortsatz entspringt mit einer breiten Basis von der centralen Dentinfaser, während dessen zugespitztes Ende stets gegen die helle Oeffnung in der Wand des Kanälchens gerichtet ist, woselbst dasselbe in der Regel dem Blicke entschwindet.

Gegen die Grenze zwischen Dentin und Schmelz und Dentin und Cement verzweigen sich, wie bekannt, die Dentinkanälchen, und diesen entsprechend auch die Dentinfasern, so dass deren Zweige gegen die Oberfläche des Dentins hin immer dünner werden. Sowohl Längs- wie Querschnitte dieses Theiles zeigen einen mit der Hauptmasse des Dentins übereinstimmenden Bau, mit dem einzigen Unterschiede, dass die Fasern nahe der Peripherie des Dentins feiner sind, und einander näher rücken. (S. Fig. 263 *A* und *B*.)

Fig. 263. *A* Querschnitt des Dentins eines Schneidezahnes; mit Goldchlorid gefärbt. Hauptmasse des Dentins.

F Dentinkanälchen mit den centralen Dentinfasern, die letzteren mit sternförmigen Fortsätzen; *R* Grundsubstanz zwischen den Kanälchen, von einem zarten, hellen Netzwerk durchbrochen. Vergr. 2000.

Fig. 263. *B* Querschnitt des Dentins eines Schneidezahnes; mit Goldchlorid gefärbt. Abschnitt vom äusseren Umfange des Dentins, nahe dem Schmelz.

F Dentinkanälchen mit den centralen Dentinfasern, die letzteren mit sternförmigen Fortsätzen; *R* Grundsubstanz zwischen den Kanälchen, von einem zarten, hellen Netzwerk durchbrochen. Vergr. 2000.

In manchen Zähnen bin ich an der Peripherie des Dentins der Krone den sogenannten „Interglobularräumen" (*Czermak*) begegnet, welche als Ueberreste des embryonalen Zustandes des Dentins gelten. Sie stellen Lacunen von beträchtlich schwankendem Umfange dar, begrenzt von bogenförmigen Linien, deren Convexitäten gegen die Centralhöhle hin gerichtet sind. Diese Räume enthalten zuweilen Bioplasson, nämlich Embryonal-Elemente, welche nicht zu Grundsubstanz umgewandelt und nicht verkalkt wurden. Die Dentinfasern treten in die Bioplassonkörper ein, und jede Faser steht mit dem Netzwerk dieser Körper mittelst zarter, stachelförmiger Fortsätze in Verbindung. Andere Male ist in einem Interglobularraum die Grundsubstanz des Dentins entwickelt, aber nicht mit Kalksalzen versehen; in diesem Falle durchbrechen die Dentinfasern, ohne Bekleidung, und ohne ihre Richtung zu ändern, die Grundsubstanz, und senden in diese Fortsätze durch die umgebenden hellen Räume.

Das Dentin zeigt, obgleich nicht constant, besondere Eigenthümlichkeiten, sobald es sich dem Schmelz und Cement nähert. Ich ziehe indessen vor, diese Bildungen im Kapitel über Cement und Schmelz zu besprechen, indem dieselben mit den Deckgeweben des Zahnes in einem innigen Verhältnisse stehen.

Cement. Man weiss seit langer Zeit, dass der Bau des Cements mit jenem des Knochens in auffallender Weise übereinstimmt.

Wenn wir den centralen, oder Pulpakanal des Zahnes als eine dem *Havers*'schen Kanälchen ähnliche Bildung betrachten, welche Blutgefässe, Nerven und

Medullargewebe enthält, dann entspricht das umgebende Cement einem *Havers*'schen Knochensystem, zwischen welchem und dem Pulpakanal eine Schicht von Dentin eingeschaltet ist.

Die Zone des Dentins ist an den Wurzelspitzen nicht um die ganze Pulpahöhle herum vorhanden, indem hier das Cement, als die äusserste und unterste Schicht des Zahnes, die Höhle unmittelbar begrenzt.

Im Cement erkennen wir zarte, parallele Streifungen, identisch mit den Lamellen des *Havers*'schen Systems, und in der Regel gegen die Peripherie hin deutlicher ausgeprägt, als in der Nähe des Dentins.

Innerhalb der Grundsubstanz des Cements befinden sich zahlreiche verzweigte Räume, entsprechend den Lacunen des Knochengewebes. Die Räume und deren Fortsätze sind im Cement trockener Präparate, in Folge deren Füllung mit Luft sehr scharf ausgeprägt. In Chromsäurepräparaten hingegen sind die Räume, zumal deren Fortsätze weniger deutlich, und zwar desto weniger, je mehr die Entkalkung durch die Säure vorgeschritten ist. Zwischen den Lacunen und den Kanälchen des gewöhnlichen Knochens, und jenen des Cements lässt sich kein wesentlicher Unterschied nachweisen; in beiden Geweben gibt es in Betreff der allgemeinen Anordnung, und dem Umfange der Lacunen, der Zahl und Verzweigung der Ausläufer mannigfaltige Verschiedenheiten.

Die Wände der Lacunen, und deren gröberen Fortsätzen erscheinen bei starken Vergrösserungen an der Peripherie von hellen Linien durchbrochen, welche in ein helles, zartes, die gesammte Grundsubstanz so reichlich durchsetzendes Netzwerk führen, dass nur dessen Maschenräume als die Felder der verkalkten Grundsubstanz betrachtet werden können. Jede Lacune enthält ein, mit einem centralen Kerne versehenes Plastid — das Cementkörperchen. Der Kern ist bisweilen verhältnissmässig gross, und nur von einem schmalen Bioplassonsaume umgeben, während in manchen kleinen Lacunen ein Körper vom Aussehen eines Kernes, ohne besonders in die Augen fallendes Bioplasson um denselben, vorhanden ist. Der netzförmige Bau der Plastiden im Allgemeinen ist auch in den Cementkörperchen deutlich sichtbar. Von deren Peripherie gehen konische Fortsätze ab, deren gröbere in die grösseren Verlängerungen der Lacunen einziehen, während die feinsten Fortsätze den hellen Saum zwischen der Lacunenwand und der Peripherie des Plastids durchziehen, indem sie gegen die hellen Unterbrechungen an der Grenze der Lacune gerichtet erscheinen.

Die Cementkörperchen sind durchschnittlich kugelige oder spindelförmige Körper, deren langer Durchmesser der Richtung der Lamellen entspricht. In Zähnen von Personen im jugendlichen, oder mittleren Lebensalter begegnen wir Cementkörperchen, welche die gewöhnlichen an Grösse drei- bis viermal übertreffen, und zwei oder drei Kerne enthalten. An Stelle solcher vielkerniger Körper kann eine grosse Lacune auch von einer Anzahl medullarer, kernhältiger Elemente erfüllt sein. Zahlreiche Cementkörperchen senden breite und verzweigte Fortsätze durch die Grundsubstanz, senkrecht, oder schief durch die Lamellen, und nicht selten wird durch derlei grosse Fortsätze zwischen zwei oder drei Cementkörperchen eine unmittelbare Verbindung hergestellt. (S. Fig. 262.)

In manchen Zähnen durchbrechen breite, spindelförmige Räume das Cement in strahlenförmiger Richtung, die sämmtlich Bioplasson, mit zarten, gegen das Netz der Grundsubstanz gerichteten Fortsätzen enthalten. Ja zuweilen werden die Lamellen sogar in verschiedenen Richtungen von Markräumen durchsetzt, welche

nebst einer wechselnden Menge von medullaren Elementen capillare Blutgefässe, augenscheinlich im Zusammenhange mit den Capillaren des Pericements enthalten. Diese Bildungen dürfen wir als Ueberreste des Embryonalzustandes des Cements betrachten, die nie in grosser Zahl auftreten. Sämmtliche Plastiden innerhalb des Cements, obgleich von sehr verschiedener Gestalt, stimmen darin überein, dass sie miteinander durch ein zartes, die Grundsubstanz durchsetzendes Netzwerk verbunden werden.

An der Peripherie des Cements, in der Verbindungslinie mit dem Pericement, erscheint das Bioplassonnetz gewöhnlich sehr breit, und zeigen die Felder der Grundsubstanz eine vorwiegend globuläre Form. Auch sieht man hier zahlreiche, spindelförmige Plastiden in Verbindung mit dem Cement schief aufgestellt, welche den Uebergang in das Gewebe des Pericements vermitteln. Zwischen dem verkalkten Cement und dem gestreiften Bindegewebe des Pericements kommt häufig eine schmale Zone vor, ausschliesslich von dicht beisammenliegenden spindelförmigen Körpern hergestellt.

Die Verbindung zwischen Dentin und Cement erfolgt entweder durch allmäligen Uebergang des einen in das andere Gewebe ohne deutliche Grenzlinie, oder man erkennt eine, mehr oder weniger wellenförmige Grenzlinie, mit unregelmässigen, buchtigen Schweifungen. Endlich kann es vorkommen, dass zwischen den Buchten und dem Dentin eine Schicht vom Bau des Cements eingeschaltet ist, mit allmäligem Uebergang des Gewebsbaues des Ersteren in jenen des Letzteren.

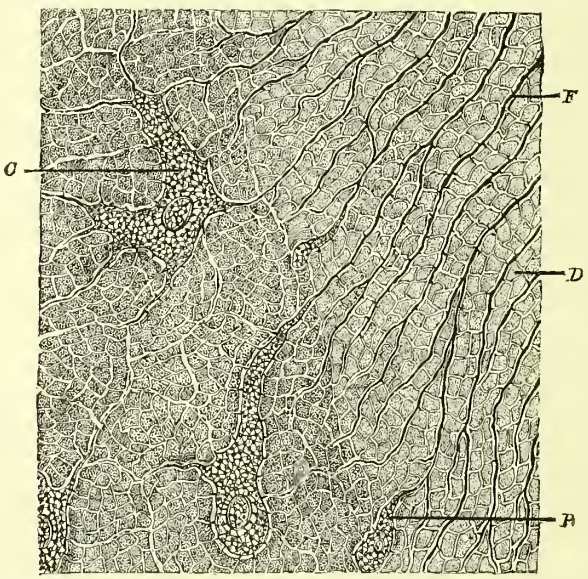

Fig. 264. Uebergang des Dentins zu Cement, ohne ausgesprochene Grenzlinie.

C verzweigtes Cementkörperchen; *P* spindelförmiges Cementkörperchen; beide in directer Verbindung mit Dentinfasern *F*, welche sich innerhalb der Kanälchen des Dentins *D* verzweigen. Vergrösserung 1200.

Wo ein allmäliger Uebergang stattfindet, zeigen die Dentinkanälchen unregelmässige, vorwiegend spindelförmige Verbreiterungen entweder in der Richtung der Kanälchen, oder schief durch die Grundsubstanz des Cements verlaufend. Das

periphere Ende einer solchen Spindel steht in der Regel mit einer gewöhnlichen Cementlacune in Verbindung, oder mit einer analogen Bildung eines benachbarten Dentinkanälchens. Viele der Letzteren treten einfach in das für die Grundsubstanz des Cements charakteristische helle, zarte Netzwerk ein. Die Dentinfaser steht in unmittelbarer Verbindung mit dem Bioplasson, welches die spindelförmigen Räume erfüllt, oder entschwindet dem Auge, sobald dieselbe das Netz in der Grundsubstanz des Cements betritt. (S. Fig. 264.)

Wo zwischen Dentin und Cement eine buchtige Grtnze existirt, sieht man gewöhnlich viel kleinere Erweiterungen der Dentinkanälchen, als im früheren Falle. Die Mehrzahl der Zahnkanälchen jedoch erreicht die Grenze des Cements nach wiederholten Theilungen, durch welche sowohl die Lichtungen der Kanälchen, wie die darin enthaltenen centralen Fasern allmälig an Durchmesser verlieren. Eine Verbindung der Dentinfasern mit den gröberen Ausläufern der Cementkörperchen kommt häufig zur Beobachtung; während das helle Netzwerk der Grundsubstanz des Dentins jedesmal in jenes des Cements übertritt. Nicht selten trifft man auch am Grunde der Bucht zum Theile kernhältige Plastiden, in welche sich die Dentinfasern einsenken; die Verbindung zwischen diesen und den gröberen Fortsätzen der Cementkörperchen wird unter diesen Verhältnissen durch solche zwischengelagerte Körper vermittelt. (S. Fig. 265.)

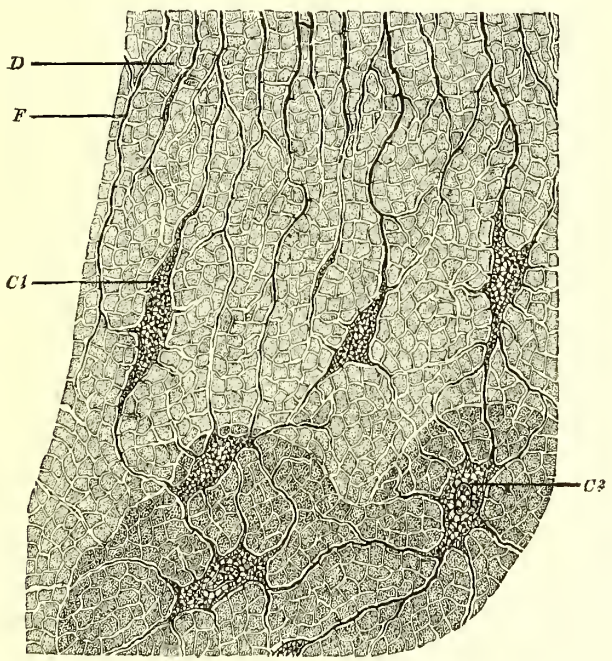

Fig. 265. Uebergang von Dentin zu Cement, mittelst eines intermediären Lagers von Cement.

D Dentin; *F* verzweigte Dentinfasern, in Verbindung mit verlängerten Cementkörperchen C^1. Letztere sind in einer dem Dentin ähnlichen Grundsubstanz eingelagert. Das gewöhnliche Cement ist durch die Anwesenheit verzweigter Körperchen C^2 ausgezeichnet. Vergr. 1200.

Zur Bezeichnung der Bioplassonbildungen zwischen Dentin und Schmelz und Dentin und Cement will ich den zuerst von *Dr. W. H. Atkinson* vorgeschlagenen Namen „Zwischenzonenschicht" adoptiren.

Hals des Zahnes. In der feinen Anatomie des Halses des menschlichen Zahnes gibt es gewisse Eigenthümlichkeiten, welche, soweit ich aus der mir zugänglichen Literatur ersehen kann, bisher nirgends Erwähnung fanden.

John Tomes sagt, indem er die Vertheilung der Zahnröhrchen beschreibt, dass „dieselben aufhören, bevor sie das Cement erreichen", und diese Behauptung stimmt vollständig mit meinen eigenen Beobachtungen überein. Thatsächlich erreichen in der grossen Mehrheit der Zähne weder die Kanälchen, noch deren Inhalt, die Dentinfasern jenen Abschnitt des Cements, welcher den Zahn umgibt. Nahe der Peripherie des Dentins findet eine Verzweigung der Kanälchen, und folglich auch der Dentinfasern statt, und manche der feinsten Zweigchen derselben laufen bis an die Grenze zwischen Dentin und Cement. In der Regel aber verlieren sich die feinsten Endigungen dieser Fasern in einem etwas gröberen Netzwerk, als jenes der Grundsubstanz des gewöhnlichen Dentins ist. Bisweilen werden die Dentinkanälchen, wenn sie sich der Peripherie nähern, etwas erweitert, wodurch schmale, birnförmige Höhlen entstehen, denen entsprechend auch die Enden der Dentinfasern leichte Anschwellungen aufweisen.

Die Grenze zwischen Dentin und Cement stellt eine wellenförmige, von zarten Fädchen durchsetzte Linie dar, oder man findet in den Buchten spindelförmige Bioplassonbildungen, die sämmtlich mit directen oder indirecten Verlängerungen der Dentinfasern in Verbindung stehen.

Das Cement erzeugt um den Zahnhals eine schmale, an der Verbindungsstelle mit dem Schmelz schief abgesetzte Schicht. Das Cement ist an dieser Stelle von dem gleich breiten Schmelz durch eine Grenzlinie getrennt, welche von der äusseren Peripherie schief nach unten, gegen das Dentin verläuft. Dieses Verhältniss traf ich in der Mehrzahl der Zähne, und nur ausnahmsweise begegnete ich einem den Schmelz überragenden und theilweise bedeckenden Cement. Das Cement ist am Halse von zarten Prismen oder Spindeln aufgebaut, welche zur Oberfläche des Dentins senkrecht stehen. Die Prismen stellen die Felder der Grundsubstanz dar, und sind von einander durch helle Säume getrennt, welche gekörnte Fasern darstellen, oder von zarten, senkrechten Fädchen durchsetzt werden. In Querschnitten, worin die Prismen schief durchschnitten erscheinen, stellen sie unregelmässige, dunkle, von einander durch helle Säume getrennte Felder dar.

Das Cement ist am Halse des Zahnes sowohl der Lamellen, wie der Lacunen bar, welche erst tiefer unten, gleichzeitig mit den, dem völlig entwickelten Cement zukommenden Kennzeichen auftreten. Die Lamellen werden desto deutlicher, und die Lacunen mit ihrem Inhalt, den Cementkörperchen desto zahlreicher, je breiter der Durchmesser der Cementschicht.

Die äussere Oberfläche des Cements ist an dessen oberem Abschnitte mit einer dünnen Lage von Bindegewebe und Epithel-Elementen bedeckt, welche jenen der sogenannten *Nasmyth*'schen Schicht des Schmelzes sehr ähnlich sehen. Die letztere Schicht setzt sich in die Epithelbekleidung des Zahnfleisches fort.

Einmal bin ich am Halse eines Zahnes sehr auffälligen Bildungen begegnet. Das gewöhnliche Cement war von Grübchen oder Vertiefungen unterbrochen, welche die Elemente des Pericements enthielten. Der innere Umfang des Grübchens war von einer wohlentwickelten, augenscheinlich isolirten Bildung von Cement bedeckt.

Die Cementinsel erschien am Grunde der Vertiefung am breitesten, und verschmälerte sich an deren Seitenwänden, um schliesslich in der Cementschicht des Halses zu endigen. (S. Fig. 266.)

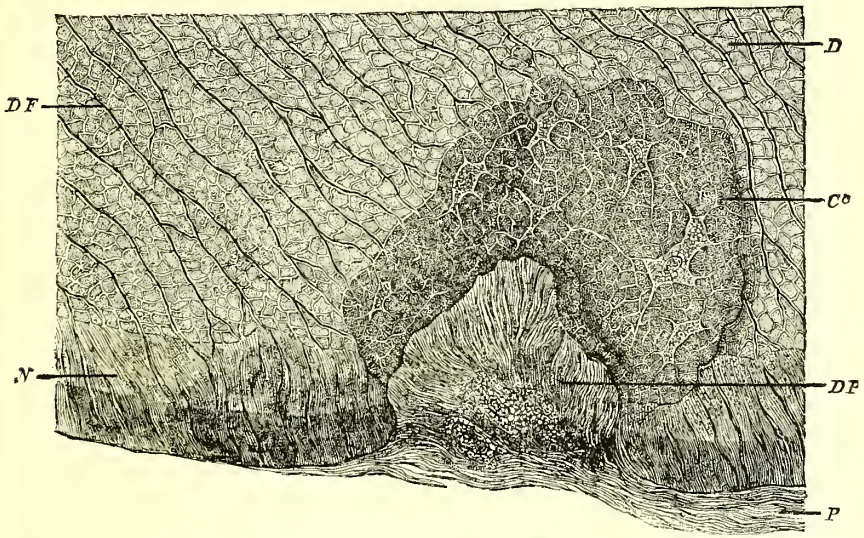

Fig. 266. Anomale Bildung des Cements am Halse eines menschlichen Zahnes.

D Dentin; *N* Cement am Zahnhalse, mit spindelförmigen, oder prismatischen Feldern von Grundsubstanz; *DP* Vertiefung im Cement des Halses, mit Elementen des Pericements *P* erfüllt, und aufwärts von einer Zone regelmässig entwickelten Cements *Ce* umgeben. Vergr. 1200.

Schmelz. Bis heute hatten die meisten Beobachter die Vorstellung, dass der Zahnschmelz von Bündeln hart aneinander gelagerter Fasern oder Prismen aufgebaut sei, welche sich durchkreuzen und von undeutlichen senkrechten Linien durchbrochen werden, so dass jede Säule den Eindruck hervorruft, als wäre sie von einer Anzahl viereckiger Felder zusammengesetzt. Die Schmelzprismen existiren ohne Zweifel und verlaufen nahe dem Dentin wellenförmig, in der Hauptmasse des Schmelzes, und an dessen Peripherie hingegen gestreckt. Man kann sie als Säulchen einer verkalkten Substanz betrachten, zwischen welchen enge Räume übrig bleiben, ähnlich jenen der Kittsubstanz zwischen epithelialen Bildungen.

In Längsschnitten sehen wir ungemein zarte, gekörnte Fasern, welche den centralen Abschnitt der Zwischenräume zwischen den Schmelzsäulen einnehmen. Diese Fasern werde ich nun als Schmelzfasern bezeichnen. Von jeder derselben gehen überaus feine konische Fibrillen hervor, um den Saum zwischen der Faser und der benachbarten Grenze der Säulen zu durchziehen und beim Eintritte in letztere sofort zu verschwinden. Die Säulen der Grundsubstanz selbst sind von zarten, in einer nahezu senkrechten Richtung verlaufenden Kanälchen durchbrochen, deren Anordnung so regelmässig ist, dass dadurch der Eindruck von Vierecken entsteht, viel kleiner jedoch, als man sie gewöhnlich darstellt. In der Mitte je eines kleinen Viereckes sieht man überdies helle Kanälchen, die nicht selten mit den Contouren der Schmelzsäule parallel verlaufen. Die durch rechtwinkelige Kreuzung der hellen Kanälchen erzeugten viereckigen Felder sehen bei einer Vergrösserung von 1200 fein gekörnt aus. In nicht völlig entkalkten Präparaten ist es

unmöglich zu entscheiden, ob innerhalb der Schmelzprismen ein ähnliches, helles Netzwerk existirt, wie in der Grundsubstanz des Dentins und Cements, oder das körnige Aussehen nur auf Rechnung der Kalkablagerung kommt. (S. Fig. 267.)

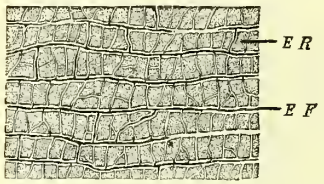

Fig. 267. Längsschnitt des Schmelzes.

ER Schmelzsäulchen, von vorwiegend senkrechten Räumen durchbrochen; *EF* Schmelzfasern, sich verzweigend, und zum Theile mittelst zarter Fortsätze vereinigend. Vergr. 1200.

Fig. 268. Querschnitt des Schmelzes.

ER Schmelzsäulchen, zum Theile mit kernähnlichen Bildungen; die hellen Zwischenräume zwischen den Säulen von zarten, körnigen Fädchen *EF*, oder von senkrechten Stacheln durchzogen. Vergr. 2000.

Querschnitte des Schmelzes, welche wir auch in Längsschnitten des Zahnes erhalten, indem sich die Bündel der Schmelzsäulchen in verschiedenen Richtungen durchkreuzen, zeigen die unregelmässig vielkantigen Felder der Schmelzsäulchen sehr deutlich. Die hellen Zwischenräume zwischen diesen Feldern enthalten in vielen Fällen zarte, gekörnte, die vielkantigen Felder umgebende Fasern. Letztere erscheinen im Querschnitte als Pünktchen und verbinden sich miteinander entweder unmittelbar, oder mittelst zarter Querfädchen. Derlei Fibrillen durchziehen auch senkrecht alle zwischen benachbarten Säulchen befindlichen hellen Zwischenräume, selbst wo keine Schmelzfaser sichtbar ist. (S. Fig. 268.)

Die Schmelzprismen sind durchschnittlich halb so breit, als die Säulen der Grundsubstanz des Dentins; demnach müssen vier der Ersteren zweien der Letzteren entsprechen. Bisweilen bin ich in Querschnitten eines Schmelzsäulchens ein oder zwei rundlichen Bildungen in der Mitte der letzteren begegnet, welche vermöge einer etwas dichteren Körnung und einer umgebenden Schale wie Kerne aussahen. Die Schmelzfasern verlaufen nahe der Oberfläche des Zahnes in einer gestreckten Richtung, und erscheinen hier gewöhnlich sogar etwas dicker, als an der Grenze des Dentins.

Die äussere Oberfläche des Schmelzes ist mit flachen Epithelien bedeckt — die sogenannte *Nasmyth*'sche Membran, welche im Querschnitte flach spindelförmig aussehen; nicht selten kommt aber an der äusseren Fläche des Zahnes ein geschichtetes Epithel vor. Die Schmelzfasern stehen in Verbindung mit diesen Epithelien, welche im abgelösten Zustande zarte, in regelmässigen Zwischenräumen anhängende Fortsätze zeigen, eben die abgerissenen Schmelzfasern. Bisweilen erscheint die Oberfläche des Zahnes mit einer dünnen, gleichmässigen Lage, mit regelmässig eingestreuten Kernen, bedeckt.

An der Verbindungsstelle des Schmelzes mit dem Dentin sieht man häufig eine unmittelbare Verbindung zwischen Schmelz- und Dentinfasern. Die letzteren, durch wiederholte Theilungen einander näher gebracht, setzen ihren Verlauf in die Schmelzfasern ohne Unterbrechung fort. Die Richtung der Fasern ist jedoch in beiden Geweben fast niemals die gleiche, indem die Schmelzsäulchen und folglich auch die Schmelzfasern, vermöge ihres wellenförmigen Verlaufes an dieser Stelle in der Regel schief gegen das Dentin aufgestellt erscheinen.

Wir können häufig Dentinfasern in wechselnde Tiefen des Schmelzgewebes hinein verfolgen, ohne nachweisbare Vereinigung zwischen Schmelz- und Dentinfasern, indem die Ersteren die Oberfläche des Dentins gar nicht erreichen, sondern in verschiedener Höhe oberhalb der Dentinfläche endigen, während die Schmelzzone ein zartes, unregelmässiges Netzwerk zeigt, ähnlich jenem des Dentins. (S. Fig. 269.)

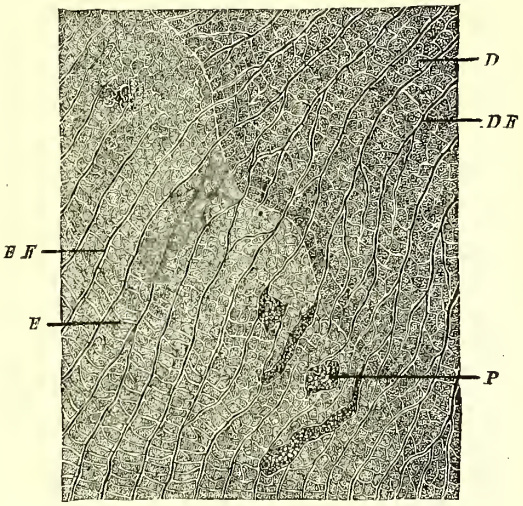

Fig. 269. Verbindung des Dentins mit dem Schmelz.

D Dentin; *E* Schmelz; *DF* Dentinfasern in Verbindung mit grossen Bioplassonkörpern *P*, oder unmittelbar in die Schmelzfasern *EF* übergehend; die Letzteren verlieren sich häufig in einem zarten, unregelmässigen Netzwerk am Grunde des Schmelzes. Vergr. 1200.

An vielen Stellen erweitern sich die Dentinkanälchen, sobald sie den Schmelz betreten, ganz plötzlich und erzeugen mehr oder weniger deutlich spindelförmige Höhlen von schwankenden Durchmessern, ähnlich den spindelförmigen Erweiterungen an der Grenze des Cements. Die Anschwellungen liegen entweder in der Hauptrichtung der Dentinkanälchen, oder weichen in schiefer Richtung ab; sie enthalten stets Bioplassonkörper von deutlich netzförmigem Bau, und bisweilen auch ein oder mehrere compacte Klümpchen, die als Kerne angesprochen werden dürfen. Die spindelförmigen Körper stehen an ihren centralen Enden in unmittelbarem Zusammenhange mit den Enden der Dentinfasern, wie dieselben aus wiederholten Verzweigungen hervorgingen, während die Spindeln an den peripheren Enden entweder zarte Fasern aufweisen können, nämlich Schmelzfasern, oder zarte, konische Stacheln, welche den hellen Raum zwischen der Oberfläche des Bioplassonkörpers und der Höhlenwand durchziehen. Die Stacheln entschwinden dem Blicke, sobald sie das Netzwerk am Grunde des Schmelzes betreten. An manchen Stellen, zumal den Kronenspitzen entsprechend, sind die spindelförmigen Erweiterungen der Dentinfasern sehr zahlreich, und von nahezu gleichmässiger Grösse und Richtung, so zwar, dass sie innerhalb des Schmelzes regelmässige Reihen von Spindeln erzeugen. In den Zähnen jugendlicher Individuen pflegen die spindelförmigen Anschwellungen verhältnissmässig grösser und mehr regelmässig zu sein, als in jenen alter Personen.

Die Grenzlinie zwischen Dentin und Schmelz ist entweder gerade, oder leicht wellenförmig, und mit mehr oder weniger tiefen Buchten versehen, gleich jenen an der Grenze zwischen Dentin und Cement. Die Concavitäten der Buchten sind gegen das Dentin gerichtet. In dieser Zwischenzonenschicht begegnen wir am Grunde den Buchten und Fasern, welche die gekrümmten Räume zwischen Dentin und Schmelz einnehmen, oder wir sehen entsprechend gekrümmte Bioplassonkörper in unmittel-

barer Verbindung abwärts mit Dentinfasern, und aufwärts mit Schmelzfasern. (S. Fig. 270.)

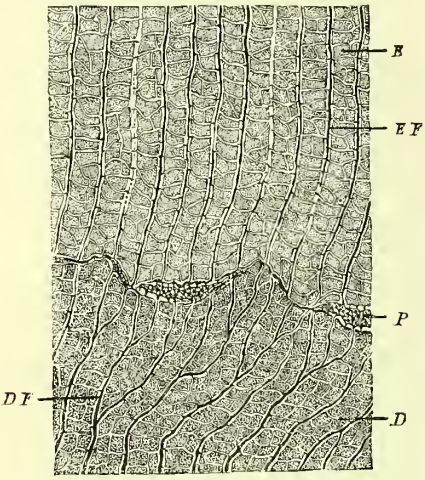

Fig. 270. Verbindung des Dentins mit dem Schmelz.

D Dentin; *E* Schmelz; *P* Bioplassonkörper an der Grenze zwischen beiden Geweben, in Verbindung mit den Schmelzfasern *EF*, und Dentinfasern *DF*. Vergr. 1200.

In mit Goldchlorid gefärbten Präparaten hat das Dentin stets eine viel tiefere Farbe, als der Schmelz, weshalb auch die eben beschriebenen Verhältnisse gerade an solchen Präparaten sehr deutlich ausgeprägt sind.

Ergebnisse. Aus den angeführten Einzelnheiten müssen wir folgern, dass die bisher über den Bau der Zähne gehegten Ansichten ganz beträchtlich zu ändern wären. Seitdem wir den Bau des „Protoplasma", und jenen der Grundsubstanz des Bindegewebes durch die Untersuchungen von *C. Heitzmann* kennen gelernt haben, müssen wir uns daran gewöhnen, die Vertheilung der lebenden Materie nicht nur in den Plastiden — den früher sogenannten „Zellen" — sondern auch in der Grundsubstanz zu erforschen, welche man sich ehedem als alles Lebens bar dachte.

Der Bau des Zahnes ist jenem des Knochens sehr ähnlich. Wir wissen, dass die Grundsubstanz des Knochens allenthalben von einem Netz der lebenden Materie, in Gestalt gekörnter Fasern durchzogen ist, deren gröbere den grösseren Ausläufern der Plastiden entsprechen. Aehnliche Eigenthümlichkeiten treffen wir auch in den Geweben des Zahnes.

1. Die Dentinkanälchen sind Höhlen in der Grundsubstanz des Dentins, deren jede in ihrer Mitte eine Faser lebender Materie enthält. Ausser den Dentinkanälchen trägt die Grundsubstanz des Zahnbeins auch ein überaus zartes Netzwerk, in welches zahllose Fortsätze der Dentinfasern eintreten. Obgleich es unmöglich ist, die lebende Materie durch das gesammte Netzwerk in der Grundsubstanz zu verfolgen, sind wir zur Annahme berechtigt, dass nicht nur die Zahnkanälchen, sondern auch die gesammte Grundsubstanz des Dentins von einem zarten Netzwerk der lebenden Materie durchsetzt ist. Die lebende Materie des Dentins steht in unmittelbarer Verbindung mit jener der Bioplassonkörper der Pulpe, des Cements und des Schmelzes.

2. Das Cement ist ebenso, wie gewöhnlicher Knochen, mit Lacunen und Kanälchen versehen. Die Lacunen enthalten kerntragende Plastiden, die Kanälchen hingegen Fortsätze der lebenden Materie der Plastiden. Die ganze Grundsubstanz des Cements ist von einem zarten Netzwerk durchzogen, welches aller Wahrscheinlichkeit nach lebende Materie enthält, obgleich diese nur in den, von der Peripherie der Plastiden und deren grösseren Fortsätzen

abziehenden stachelförmigen Verlängerungen kenntlich ist. Die lebende Materie des Cements steht in directem Zusammenhange mit jener des Pericements und des Dentins, in letzterem entweder durch in der Zwischenzonenschicht eingeschaltete Bioplassonkörper, oder unmittelbar mit den Dentinfasern.

3. Das den Zahnhals bedeckende Cement besitzt keine Lamellen und keine Plastiden. Es ist aus direct verknöcherten Osteoblasten des Pericements aufgebaut, wobei deren prismatische Gestalt erhalten, und überall von einem Netzwerk lebender Materie durchzogen bleibt. Diese steht mit dem Pericement und mit dem Dentin, hauptsächlich durch das in der Grundsubstanz des Dentins eingebettete Netzwerk in Verbindung.

4. Der Schmelz ist von in den Zwischenräumen zwischen den Schmelzsäulchen verlaufenden Fasern lebender Materie durchzogen. Die Fasern verbinden sich untereinander mittelst zarter, die Schmelzsäulchen senkrecht durchbrechender Fibrillen. Die Schmelzfasern senden konische, stachelförmige Verlängerungen gegen die Schmelzsäulchen, und solche Stacheln sieht man auch in allen Zwischenräumen zwischen den Schmelzsäulchen. Die Schmelzfasern stehen an der äusseren Oberfläche im Zusammenhange mit dem bedeckenden Lager flacher Epithelien, und an der inneren Oberfläche mit den Dentinfasern. Die letztere Verbindung ist entweder eine unmittelbare, oder erfolgt vermittelst eines zwischengelagerten Netzwerks der lebenden Materie, oder zwischengelagerter Bioplassonkörper in der Zwischenzonenschicht.

Geschichte. Es liegt nicht in meiner Absicht, die ganze Geschichte der mikroskopischen Studien in Betreff des Baues der Zähne durchzuwandern. Ich beabsichtige nur die anerkannt besten Schriftsteller über Odontologie zu citiren, um zu zeigen, wie sich die gegenwärtigen Theorien stufenweise entwickelt haben.

Ich citire von *John Hunter*[1]): „Im Schmelz gibt es keine Anzeichen, dass er gefässhältig oder mit Circulation von Flüssigkeiten versehen ist; er nimmt bei Fütterung mit Krapp, selbst bei den jüngsten Thieren, keine Farbe an. Dies sieht aus, als ob der Schmelz eine vollständiger gereinigte Erde wäre, oder von den gewöhnlichen Säften so abgeschlossen, dass die groben Theilchen des Krapps gar nicht eindringen können. Die andere Substanz, aus welcher der Zahn besteht, ist eine knöcherne, aber viel härter, als die compactesten Theile der Knochen im Allgemeinen".

Joseph Fox[2]) sagt: „Der Schmelz erscheint, wenn zerbrochen, aus einer grossen Menge kleiner Fasern zusammengesetzt, sämmtlich so angeordnet, dass sie in der Richtung von der Mitte des Zahnes gegen dessen Peripherie verlaufen, oder eine Art von Strahlen um den Zahnkörper herum erzeugen; es ist die krystallisirte Gestalt, welche derselbe einige Zeit nach seiner Ablagerung erhält. Der Bau der Zähne ist ähnlich jenem anderer Knochen, und unterscheidet sich nur dadurch, dass eine die exponirte Oberfläche bedeckende, Schmelz genannte Lage vorhanden, und der knöcherne Antheil dichter ist".

[1]) „The Natural History of the Human Teeth" etc. 1778.

[2]) „The Natural History and Diseases of the Human Teeth". 1814.

Thomas Bell[1]) behauptet: „Es gibt zwei verschiedene Substanzen, welche die Bildung der Zähne eingehen, und sich wesentlich von einander, sowohl im Bau, wie in der chemischen Zusammensetzung dadurch unterscheiden, dass die Eine organisirt, die Andere krystallinisch ist. Die Erstere, aus welcher die Masse des Zahnes besteht, ist echter Knochen; die Letztere wird von ihrem Aussehen Schmelz genannt".

Alex. Nasmyth[2]) sagt über das Cement: „Man findet die corticale Substanz stets am peripheren Umfange des Zahnes, woselbst sie eine bekleidende, hart an den Schmelz oder das Elfenbein angelagerte Schicht bildet. Die corticale Substanz geht mit dem Schmelz, oder Elfenbein, dem sie anliegt, keine organische Verbindung ein, und indem sie weicher ist, als die Beiden anderen, lässt sie sich mittelst eines Messers leicht abheben. In ihrem feinsten Bau zeigt sie die charakteristischen Körperchen und Kanälchen des Knochens, von welchen die Letzteren mit knochenbildender Materie erfüllt sind, aber sonst den *Havers*'schen Kanälen ähnlich sehen. Der Schmelz ist aus Zellen aufgebaut, welche in regelmässigen Reihen zusammengesetzte Fasern erzeugen, die zur Oberfläche des Elfenbeins nahezu rechtwinkelig stehen, wobei die ursprünglichen Kerne der Zellen nicht persistiren. Dentin. Man weiss seit langer Zeit, dass die Zähne aus zwei wesentlichen Bestandtheilen bestehen, nämlich erdigen Salzen und thierischer Materie. Aus Dr. *Thompson*'s Analyse geht hervor, dass die Menge der thierischen Materie eine beträchtliche ist, und es muss einleuchten, dass dieselbe hauptsächlich in den Fasern, oder wie man sie auch genannt hat, den Röhrchen des Elfenbeins enthalten ist. Es wurde mir aus der Untersuchung von Präparaten vollkommen klar, dass die sogenannte Röhre in Wirklichkeit eine solide Faser ist, welche aus einer Reihe kleiner Massen besteht, in linearer Richtung einander so folgend, wie auf einem Faden aufgezogene Knöpfchen".

Richard Owen[3]) sagt bei der Beschreibung des Baues des Dentins: „Die Abtheilungen der basalen Substanz, von mir kalktragende oder „Dentinzellen" genannt und die härtenden Salze im dichtesten Zustande führend, erscheinen subcircular oder sub-hexagonal. Die kalktragenden und ernährenden Röhren, an Durchmesser zwischen 1/10.000 tel bis 1/20.000 tel eines (englischen) Zolles schwankend, sind in Zwischenräumen angeordnet, welche das Doppelte bis Sechsfache ihres eigenen Durchmessers betragen. Sie stehen zu einander nahezu parallel sowohl im allgemeinen Verlaufe wie in ihren Krümmungen; weil jedoch die äussere Oberfläche des Zahnes die innere an Umfang übertrifft, weichen die Röhren in ihrem Verlaufe etwas auseinander, und theilen sich, wobei sie gegen die Peripherie an Durchmesser abnehmen, insbesondere rasch an ihren peripheren Endigungen, wo man dieselben unregelmässig gekrümmt und sich durchsetzend trifft. Die sich verzweigenden, kalkführenden Röhren schicken von ihren Seiten viel kleinere Zweigchen ab, welche sich in den Zwischenräumen der Stämmchen rasch zertheilen, und in die Dentinzellen eindringen. Das Cement, gleich dem Dentin in allen Zähnen von Säugethieren vorhanden, wird, mit Ausnahme von Stellen, wo dasselbe sehr dünn ist, durch die Anwesenheit strahliger kalktragender Zellen charakterisirt, die gewöhnlich in Linien parallel der Oberfläche der Cementhülle, und mit einander angeordnet stehen. Der Schmelz besteht aus mehr oder weniger gekrümmten oder wellen-

[1]) „Anatomy, Physiology, and Diseases of the Teeth". 1831.
[2]) „Researches on the Development, Structure, and Diseases of the Teeth". 1849.
[3]) „Odontography" 1840—1845 (Vol. I. PP. 302, 303 und 304).

förmigen prismatischen Fasern, durchschnittlich etwa 1/40.000tel eines (englischen) Zolles im Durchmesser und mit queren Streifungen versehen".

John Tomes[1]) sagt über den Schmelz: „Die organische Materie, von welcher behauptet wird, dass sie nicht zu den leimgebenden Geweben gehöre, sondern in ihrem chemischen Verhalten dem Epithel sehr ähnlich sei, soll nach *Hoppe-Seyler* nicht zwischen, sondern in der Substanz der Prismen existiren. Der Schmelz ist von parallelen Fasern aufgebaut, welche hart aneinander liegen, ohne dass eine trennende Zwischensubstanz nachweisbar wäre". Ueber Dentin: „In der Zahnkrone endigen die Dentinröhrchen durch Schlingenbildung, oder werden so fein, dass man sie nicht weiter verfolgen kann, oder treten in den Schmelz ein und gehen verloren. In Zähnen, deren Dentin unvollkommen entwickelt ist, verlieren sich die Endzweigchen zwischen, oder endigen in kleinen Höhlen, welche in der Schicht an oder nahe der peripheren Oberfläche des Dentins sehr zahlreich sind. Nahe dem Halse endigen sie, ohne das Cement zu erreichen, aber gegen das Wurzelende übergehen sie nicht selten in das Cement und verbinden sich mit den Lacunen. Durch die Verlängerung der Dentinröhrchen in den Schmelz und das Cement entsteht eine genauere Verbindung, als die einfache Anlagerung oder Anheftung erzeugen könnte. In Präparaten, wo wir so glücklich waren, mit dem Dentin auch ein Stück Pulpe zu erhalten, können wir leicht sehen, dass die weichen Fäserchen Fortsätze der, unter dem Namen „Odontoblasten" bekannten Zellen sind, welche die als Membrana eboris bekannte, eigenthümliche Schicht erzeugen. Es ist vollkommen sicher, dass nur die Nerven die Fähigkeit besitzen, Empfindungseindrücke zu leiten, deshalb ist es nicht unbedingt nöthig anzunehmen, dass die Dentinfasern wirkliche Nerven sind, bevor wir ihnen nicht die Fähigkeit beimessen, die Empfindung zu leiten. Der höhere Grad von Empfindlichkeit, welchen wir im Dentin dicht unterhalb des Schmelzes beobachten, an jener Stelle nämlich, wo die letzten Verzweigungen der Dentinröhrchen, und folglich auch ihres Inhaltes, der Dentinfasern liegen, kann nur unter der Annahme völlig erklärt werden, dass die letzteren Empfindungsorgane sind, deren höchste Empfindlichkeit auf die Zweigchen beschränkt ist". Ueber Cement: „Die Kanälchen der benachbarten Lacunen anastomosiren reichlich untereinander, und erzeugen ein communicirendes Netz durch den gesammten Körper des Cements; auch verbinden sie sich gelegentlich mit den terminalen Zweigchen der Dentinröhrchen. Der Bau des Zahncements ist jenem des primären Knochens sehr ähnlich, und es wäre schwierig, zwischen Beiden einen wesentlichen Unterschied nachzuweisen".

Charles S. Tomes[2]) behauptet vom Schmelz: „Im vollkommen gesunden menschlichen Schmelz ist der faserige Bau nicht sehr ausgeprägt; die Fasern sind solid, stehen in absoluter Berührung, und besitzen keine nachweisbare trennende oder vereinigende Substanz, sonst würden Zwischenräume vorhanden sein, welche man nie antrifft. Beim Menschen kann man gelegentlich die Dentinröhrchen in den Schmelz eintreten sehen, indem dieselben über die Grenze zwischen den beiden Geweben hinausreichen, und ihren Lauf fortsetzen ohne in unregelmässigen Höhlen aufzugehen". Ueber Dentin: „Jedes Dentinröhrchen läuft nach aussen in einer zur Oberfläche im Allgemeinen senkrechten Richtung, ohne die Oberfläche selbst zu erreichen, indem es kleiner wird, und in einiger Entfernung von derselben in Zweigchen zerfällt. Die Röhrchen haben bestimmte Wände, und sind nicht einfache

[1]) „System of Dental Surgery". 1873.
[2]) „Manual of Dental Anatomy". 1876.

Aushöhlungen der Grundsubstanz. Die Wände bestehen aus Etwas eigenthümlich Unzerstörbarem, so zwar, dass sie in fossilen Zähnen, oder in mit kaustischen Alkalien gekochten, oder in Fäulniss übergangenen Zähnen nachgewiesen werden können.

Ein ähnlich unzerstörbares Gewebe trifft man übrigens auch in der Umgebung der *Havers*'schen Kanäle und Lacunen des Knochens. Jeder Kanal wird von einer weichen Faser eingenommen, welche mit den, an der Oberfläche der Pulpa stehenden Odontoblasten-Zellen im Zusammenhange steht; das Vorhandensein dieser Fasern hat zuerst mein Vater nachgewiesen. Im Dentin haben wir demnach: 1. eine von Röhrchen durchzogene Grundsubstanz, 2. eigene Wände dieser Röhrchen oder Dentinscheiden, und 3. weiche, in diesen Röhrchen enthaltene Fasern oder Dentinfasern..... In Folge ihrer Vertheilung zu feinen Zweigchen, verlieren sich manche Röhrchen, wenn sie sich der Oberfläche des Dentins nähern, und hören anscheinend in feinen Spitzen auf. Manche endigen durch Anastomosen mit den Endzweigchen anderer, indem sie nahe der Oberfläche des Dentins Schlingen bilden, andere in gleicher Weise weit unterhalb der Oberfläche. Manche Röhrchen gehen in die kleinen, interglobularen Räume ein, welche das von meinem Vater beschriebene Körnchenlager erzeugen, während andere über die Grenze des Dentins hinausziehen und mit den Kanälchen der Cement-Lacunen anastomosiren. Auch in den Schmelz können Dentinröhrchen eindringen, obgleich dieses in menschlichen Zähnen als ein ausnahmsweises, ja nahezu pathologisches Vorkommniss betrachtet werden muss. Ueber das eigentliche Wesen der Dentinfasern herrschen gewisse Zweifel.... Nerven im gewöhnlichen Sinne des Wortes sind sie nicht, und hat Niemand etwas derartiges vermuthet..... Das Cement ist meiner Meinung nach an den Zähnen des Menschen in einem rudimentären Zustande als *Nasmyth*'sche Membran vorhanden; es besteht aus einer verkalkten Grundsubstanz, welche in leichtem Grade lamellirt ist, und Lacunen enthält. Viele der Cement-Lacunen sind durch Kanälchen mit den Endigungen der Dentinröhrchen verbunden; auf dieselbe Weise stehen sie untereinander in reichlichem Zusammenhange. Es ist wahrscheinlich, dass im frischen Zustande die Lacunen mit einer weichen „Matrix“[1]) erfüllt sind“.

Carl Wedl[2]) sagt: „Die Isolirung der Schmelzfasern gelingt bekanntlich mittelst verdünnter Salzsäure auf eine leichte Weise. Die zum Vorschein kommenden varicös geschwellten Fasern geben an den eingesenkten Stellen das Bild einer scheinbaren Querstreifung und lassen an ihren gegenseitigen Berührungsstellen schmale spaltenförmige Zwischenräume übrig, welche veranlassten, dass von einigen Forschern Kanälchen im Schmelz angenommen wurden..... Die Verbindung des Schmelzes mit dem Zahnbein wird durch eine transparente, unregelmässig wellenförmige Grenzschicht vermittelt, in welche einerseits einzelne Zahnbeinkanälchen eingreifen, anderseits oft längliche, zackige Hohlräume von unregelmässiger Form und differenter Ausdehnung sich insinuiren. In diese Räume, welche mit amorpher, dunkler Kalkmasse meist erfüllt sind, mündet häufig das eine oder andere Zahnbeinkanälchen..... Schliffe mit intacter äusserer Oberfläche des Cementes bei ganz normalem Zustande belehren uns, dass eine feindrusige Masse, die man füglich als äussere Kalkkörnerschichte des Cementes bezeichnen kann, die äusserste Lage bildet; unter ihr kommen erst die Knochenkörperchen zum Vorschein. Diese Schicht steht mit dem Wurzelperiost oder der Wurzelhaut in organischem Zusammen-

[1]) Im Englischen gleichbedeutend mit Grundsubstanz. *Verf.*

[2]) „Pathologie der Zähne“. Leipzig 1870.

hange.... Die Knochenkörperchen sind von jenen des Knochens insofern verschieden, als sie meist etwas grösser, vielstrahliger und von mehr differenter Gestalt und minder regelmässiger Anordnung sind..... Zuweilen treten die Kanälchen von den Körperchen in parallelen Reihen ab und ziehen eine längere Strecke weit, ohne Netze zu bilden....

Das Zahnbein und Cement hängen miteinander durch eine Schicht zusammen, die aus einem bald dickeren, bald dünneren Agglomerate von durchscheinenden Kugeln besteht. Die Zwischenräume der Letzteren (Interglobularräume) sind unregelmässig zackig, häufig sehr nahe aneinander gedrängt, mit einer dunkelkörnigen Kalksubstanz erfüllt und stehen sehr oft mit den peripheren Zahnbeinkanälchen, anderseits mit den Knochenkörperchen des Cementes in directer Verbindung. Diese intermediäre Schicht ist zuweilen sehr kleinkörnig, und der Raum zwischen den Körnern winzig. Das Cement beginnt erst ausser dieser Schicht und seine Knochenkanälchen treten selten mit den Zahnbeinkanälchen in unmittelbare Verbindung". Von besonderem Interesse ist die folgende Stelle, betreffend das Dentin: „*E. Neumann* vindicirt den Zahnbeinfasern eigene, ihnen zukommende verkalkte Scheiden, welche er Zahnscheiden nennt und als isolirbar hinstellt, indem er von der Ansicht ausging, dass Maceration oder Glühhitze die Fasern zerstöre, und dass das Filzwerk von Fäden, das nach Zerstörung der Grundsubstanz mittelst Salzsäure zurückbleibe, als rückständige Scheiden der Fasern betrachtet werden müsse. Die Richtigkeit von dieser Supposition der Zerstörung der Fasern durch Maceration oder Glühhitze möchte ich so lange bezweifeln, bis ein Unterschied zwischen den, aus dem nicht macerirten Zahnbein dargestellten und den, aus dem macerirten Zahnbein isolirten Fasern festgestellt ist. Es ist mir das Wahrscheinlichste, dass die Zahnbeinfasern aus einer corticalen, dichteren und einer centralen, zähflüssigen Substanz bestehen, welch' letztere bei Luftzutritt alsbald eintrocknet, so dass die Zahnbeinkanälchen mit Luft gefüllt erscheinen. Der bekannte helle Ring, welcher das Zahnbeinkanälchen im Querschnitt umgibt, wird in der Voraussetzung der Existenz einer isolirbaren Scheide als verkalkte Zahnscheide gedeutet, wäre aber meiner Auffassung nach als eine scheidenartig das Zahnbeinkanälchen umgebende, homogene Grundsubstanz zu erklären".

Von *W. Waldeyer*[1]) citire ich das Folgende: „Hauptbestandtheile des Zahnbeines sind eine sehr feste, der compacten Knochenmasse ähnliche Grundsubstanz und in feine Kanälchen der letzteren, Zahnkanälchen eingebettete, äusserst zarte, vielfach verästelte Fasern, Zahnfasern (*Tomes*, *Kölliker*). Die Zahnfasern sind enorm verlängerte Ausläufer der sogenannten Elfenbeinzellen (Odontoblasten). . . . Die weichen Theile des Zahnbeins sind die Zahnfasern. Sie stecken nicht unvermittelt in der harten Grundsubstanz, sondern sind noch von besonderen, eng mit der letzteren verbundenen Scheiden umgeben, Zahnscheiden, *E. Neumann*. . . . Im Allgemeinen erstreckt sich jedes Kanälchen von der Pulpahöhle bis zum Schmelz, respective dem Cement, indem es auf diesem Wege sich reichlich durch zarte Queräste verzweigt. Mittelst dieser Queräste anastomosiren sowohl die Kanälchen, als auch deren Inhalt, die Zahnfasern miteinander.... Ueber die peripherische Endigung der Zahnkanälchen lässt sich noch keine sichere Auskunft geben. Und doch hat eine genaue Kenntniss derselben einen besonderen Werth, seit *Tomes* auf die Sensibilität der peripherischen Theile des Dentins auf-

[1]) Handbuch der Lehre von den Geweben. Von *S. Stricker*. Art. „Zähne". 1869.

merksam gemacht hat.... Gegen den Schmelz hin zeigen sich mitunter auch kleinere und grössere, unregelmässig begrenzte Lücken, Interglobularräume *Czermak*; die Zahnkanälchen gehen in diese Räume über, sowie andererseits von letzteren auch oft noch feine Ausläufer gegen den Schmelz hinziehen. Ein Uebergehen der Zahnkanälchen in den Schmelz findet nicht statt". Ueber Schmelz: „Bei jungen, in der Bildung begriffenen Zähnen, wo der Schmelz noch weich und schneidbar ist, lässt sich sehr leicht constatiren, dass sich derselbe aus ziemlich langen, 3—5 μ breiten, prismatischen Gebilden zusammensetzt, die man Schmelzfasern oder Schmelzprismen genannt hat. Man kann an denselben eine gewisse Formähnlichkeit mit sehr langen Cylinderepithelzellen, wie den Linsenfasern, nicht verkennen..... Auffallend sind an isolirten Schmelzprismen, die in ziemlich regelmässigen Abständen auf einander folgenden, dunkleren Querstreifen und leichten Varicositäten, die namentlich beim Zusatz sehr verdünnter HCl hervortreten. Setzt man die Behandlung mit HCl etwas länger fort, so zerfallen die Fasern gern den helleren Querlinien nach in kleine cubische Stückchen von nahezu gleicher Grösse. Wie die Querbänder zu erklären seien, ist bis jetzt unentschieden..... Die Schmelzfasern liegen ohne nachweisbare Zwischensubstanz fest aneinander; sie scheinen völlig solid zu sein, und erstrecken sich meist durch die ganze Dicke des Schmelzes.... Die Cuticula bildet einen äusserst resistenten, nur 1—2 μ dicken Ueberzug über den freiliegenden Theil der Zähne, an dem sich bei älteren Zähnen absolut keine Textur mehr nachweisen lässt. Nur wenn Schmelz vorhanden ist, treten an der unteren Fläche die Abdrücke der Prismen häufig als kleine, quadratische Felder auf". Ueber Cement: „Das Cement ist eine wesentlich dem Alveolarperiost angehörige Bildung echter Knochensubstanz und findet sich bei dem Menschen und vielen Vertebraten nur als dünner Ueberzug der Zahnwurzel.... Chemische und mikroskopische Beschaffenheit stellt das Cement direct zum Knochengewebe; die Knochenhöhlen sind meist gross.... In den dünnsten Cementlagen können sie indessen ganz fehlen, und hat das Cement auf Schliffen an diesen Stellen ein homogenes, glasähnliches Aussehen. Eine derartige, ganz harte Lamelle von höhlenfreiem Cement kommt auch an der Peripherie der dickeren Cementlagen vor".

E. Magitot[1]) sagt: „Das Dentin ist an seiner ganzen äusseren Fläche von einer continuirlichen Schicht dunkler, zahlreicher und verschieden gestalteter Körnchen begrenzt. Diese Körnerschicht unter dem Schmelz und Cement wurde von *Retzius* und *J. Müller* als eine Masse von Knochenkörperchen betrachtet, in welchen die Kanälchen endigen. Eine aufmerksame Untersuchung zeigt jedoch, dass obgleich die Körnchen mit den Enden der Kanälchen im Zusammenhange stehen, wir dieselben doch nicht mit Knochenkörperchen vergleichen können, sondern als in das Zahnbein eingesenkte, kleine Höhlen betrachten müssen, welche an der äusseren Grenze des Zahnbeins die Verbindung mit den Röhrchen vermitteln..... Während des Lebens schliesst das Dentinkanälchen eine durchsichtige, farblose Flüssigkeit ein, welche nach *Hannover*, gelöstes Kalkmaterial enthält..... Lange Zeit hat man dem Zahnbein eine eigene Sensibilität zugeschrieben, welche Meinung jetzt noch von Vielen getheilt wird, trotzdem die Abwesenheit von Nervenfasern anerkannt ist, gestützt auf die Thatsache, dass die Zähne die Einflüsse der Temperatur, der Säuren u. s. w. lebhaft wahrnehmen, desgleichen die physischen Eigenschaften mit ihnen in Berührung kommender Körper,

[1]) „Treatise on Dental Caries". 1878. Uebersetzt aus dem Französischen.

wie Körnchen von Sand, Haare u. s. w. Diese tactile Empfindlichkeit darf man jedoch nicht dem Dentin zuschreiben, sondern der grossen Leichtigkeit, mit welcher die Substanz die leisesten Vibrationen, die leichtesten Störungen von aussen auf die Pulpe überträgt, deren Gewebe, überaus reich an Nerven, ihre solide Schale vollkommen erfüllt, und auf diese Weise die geringsten, ihr mitgetheilten Eindrücke wahrnimmt". Vom Schmelz behauptet er Folgendes: „Die die Krone umgebende Schicht des Schmelzes besteht aus einer Unzahl von Säulchen, die durch gegenseitigen Druck prismatisch geworden sind, deren Länge der Breite des Gewebes an einem gegebenen Punkte entspricht, und welche genau, ohne Zwischenlagerung einer anderen Substanz aneinanderliegen".

Dentin und Schmelz von Milchzähnen.

Von *Frank Abbott*. M. D. [1]).

Zu meinen Studien über den Vorgang der Auflösung von Milchzähnen benützte ich die Untersuchungsmethode des Schmelzes, wie dieselbe zuerst von *Bödecker* angegeben wurde.

Präparate von Milchzähnen in dieser Weise hergerichtet, zeigen als die auffallendste Eigenthümlichkeit eine merklich geringere Menge von Grundsubstanz, als wir in den Zähnen Erwachsener beobachten. Als Folge davon sind die Dentinkanälchen beträchtlich weiter, die Dentinfasérn grösser, und demnach ist die Möglichkeit, die feinsten Verhältnisse zwischen den Dentinfasern und der Grundsubstanz zu erkennen, namhaft erleichtert.

Ich kann dem, was *Bödecker* über die Einzelheiten in Bezug auf den Bau des Dentins sagt, nichts hinzufügen. Ich konnte die durch Carmin färbung tief roth gewordenen Dentinfasern mit Leichtigkeit bis an ihre Verzweigungen, hart an den Schmelz verfolgen. Auch konnte ich die seitlichen Fortsätze der Dentinfasern bis zu jenem Punkte nachweisen, wo dieselben die Grundsubstanz des Dentins betreten. Ich bin vollkommen überzeugt, dass die Grundsubstanz ein zartes Netzwerk lebender Materie enthält, und zwar auf Grundlage meiner Untersuchungen über Caries der Zähne.

Was den Schmelz betrifft, habe ich die feinsten Verhältnisse in permanenten Zähnen nie so deutlich gesehen, wie in Milchzähnen. Hier sind die Schmelzsäulchen schmäler und die Zwischenräume zwischen denselben weiter, als in den bleibenden Zähnen, zumal jenen Erwachsener. Eine Vergrösserung von nur 500 ist hinreichend, all' das deutlich erkennen zu lassen, was man an Dauerzähnen nur bei viel stärkeren Vergrösserungen und auch dann nicht leicht sieht. Als auffallende Erscheinung in Milchzähnen fand ich häufig eine unmittelbare Verbindung der Dentinfasern mit jenen des Schmelzes. Die Breite eines Schmelzsäulchens entspricht ganz und gar der Breite eines Feldes der Grundsubstanz des Dentins, nachdem nahe der Grenze zwischen Dentin und Schmelz eine Verzweigung der Dentinfasern stattgefunden hat.

Bei der Zubereitung meiner Präparate geschah es, dass an einigen Stellen der Krone ein grösseres Stück des Schmelzes weggeschliffen wurde, als ich beabsichtigte, so zwar, dass nur Trümmer des Schmelzes in Verbindung mit dem Dentin

[1]) Auszug aus des Verfasser's Abhandlung: „The Minute Anatomy of Dentine and Enamel" *The Dental Cosmos*. Philadelphia. 1880.

blieben. An einer dieser Stellen waren zarte, gekörnte Fädchen an ihren oberen Enden isolirt sichtbar, während deren untere Enden in die Zwischenräume zwischen die Schmelzsäulchen hinein verfolgt werden konnten, und zwar in Verbindung mit den Enden der Dentinfasern. Es kann nun keinem Zweifel unterliegen, dass hier die dem Schmelz zugefügte mechanische Verletzung glücklicher Weise zu einem Ausreissen einiger Schmelzfaserchen geführt hatte, ein Zufall, der eben deren Anwesenheit in der schlagendsten Weise bestätigt.

Dass der Schmelz kein Krystall ist, sondern ein Gewebe, und zwar lebend, so lange die Pulpe des Zahnes lebt, wird, meine ich, wohl Niemand bezweifeln, der den Process der Caries studirt, und die Reaction des Schmelzes, sowie dessen Pigmentirung gesehen hat.

Secundäres Dentin.

Von *C. F. W. Bödecker*. D. D. S., M. D. S.[1]).

Es ist allgemein anerkannt, dass die Hauptmasse des Zahnes aus Dentin besteht, welches an der Krone von Schmelz bedeckt ist; das letztere erscheint am breitesten an den Kuppen und wird desto schmäler, je näher dem Halse. An der Wurzel wird das Dentin von Cement bekleidet, welches um den Hals am schmälsten und an der Wurzelspitze am breitesten ist.

Ausnahmsweise trifft man jedoch die Beziehungen zwischen den drei harten Geweben des Zahnes beträchtlich von der allgemeinen Regel abweichend, wobei eine anomale, aber nicht streng pathologische Bildung entsteht. Ich habe die Eckzähne aus dem Oberkiefer einer vierzigjährigen Frau ausgezogen, deren Einen ich zerspaltete, um die Pulpe zu erhalten, während ich den anderen behufs der Untersuchung des Schmelzes unmittelbar nach dem Ausziehen dünn schliff. An letzterem waren die Ergebnisse folgende:

Die Krone war von dem, in der gewöhnlichen Weise zugespitzt endigenden Dentin aufgebaut, und von einer wohl entwickelten Schmelzkappe umgeben. In letzterer war eine deutliche, braune Verfärbung in der gewöhnlichen, fächerförmigen Anordnung nachweisbar, hauptsächlich in der unmittelbaren Nachbarschaft des Dentins, ohne irgend ein Anzeichen von Caries. Das Dentin war abwärts vom Halse in einer breiteren, inneren, vier Fünftel der Wurzel betragenden, und einen schmäleren, äusseren, von der Breite des Cementlagers normaler Zähne abgetheilt, und zwar um die ganze Wurzel herum. Die Grenzlinie zwischen diesen beiden Schichten war allenthalben deutlich, leicht wellenförmig, so zwar, dass die Concavitäten nach aussen gerichtet erschienen. An manchen Stellen liefen mehrere solche wellenförmige Linien vollkommen parallel, dicht an einander, waren jedoch von den Zahnkanälchen und deren Inhalt ohne Aenderung in der Richtung derselben durchbrochen. Der äusserste Abschnitt des Dentins der Wurzel war von Cement bekleidet, nicht breiter als man dasselbe bei normaler Entwickelung am Zahnhalse zu sehen pflegt. Nur an einer Seite war an der Wurzelspitze das Cement etwas breiter und enthielt daselbst einige wenige Cementkörperchen, die an allen anderen Stellen fehlten. Die Grenze zwischen Dentin und Cement war scharf ausgeprägt; das erstere zeigte überall die Eigenthümlichkeiten, wie am Zahnhalse,

[1]) Auszug aus des Verfasser's Abhandlung: „On Secondary Dentine". *The Dental Cosmos*. Philadelphia. 1879.

indem die Zahnkanälchen aufhörten, bevor sie die Oberfläche erreichten, und von einer grobkörnigen Grundsubstanz ersetzt erschienen. (S. Fig. 271.)

Nächst der Pulpahöhle lag eine Zone mit spärlichen und unregelmässigen Dentinkanälchen, eine Bildung demnach, welche wir als „secundäres Dentin" zu bezeichnen pflegen. Hierauf folgte eine breitere Schicht von Dentin, in welcher die Dentinkanälchen in Bündeln und etwas unregelmässig, leicht wellig verliefen. Dann kam ein breiter Abschnitt vollkommen entwickelten Dentins, dessen Kanälchen das Cement nicht erreichten, sondern in einem grobkörnigen Netzwerk unterhalb des Cements aufgingen. An der äusseren Fläche erschien eine verhältnissmässig schmale Schicht von Cement von lamellirtem Bau.

Stärkere Vergrösserungen enthüllen den feineren Bau des Zahnbeins und Cements. In der Schicht des Dentins sehen wir die Dentinfasern verzweigt, und in ein helles Netz führend, in welchem wir das Vorhandensein lebender Materie annehmen dürfen. Das lamellirte Cement ist mit einer Anzahl gekrümmter Spindeln versehen, welche in ihrer allgemeinen Richtung jener der Dentinfasern entsprechen, während die Grundsubstanz zwischen den Spindeln fein gekörnt erscheint. An dem mit Cementkörperchen versehenen Abschnitte des Wurzelcements fehlt eine deutliche Grenze zwischen Zahnbein und Cement. (S. Fig. 272.)

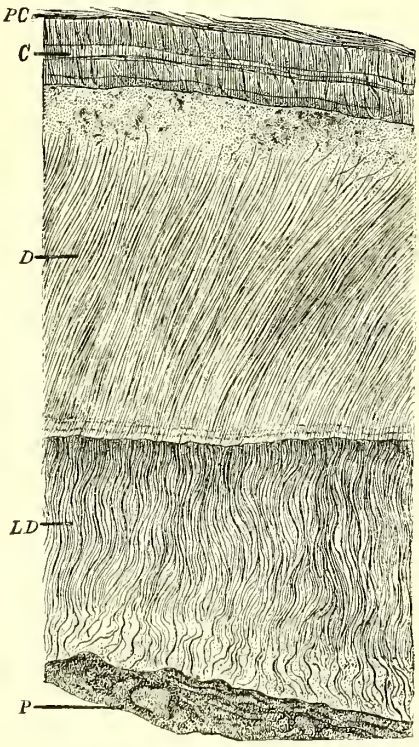

Fig. 271. Wurzel eines anomalen Eckzahnes.

D primäres Dentin; *LD* secundäres Dentin, aus zwei Zonen zusammengesetzt; *P* Pulpe; *C* Cement; *PC* Pericement. Vergr. 300.

In diesem Zahne wird demnach die Cementschicht durch ein regelmässig entwickeltes Lager von Dentin ersetzt, wobei die erstere sehr schmal, und mit Ausnahme eines beschränkten Theiles, aller Cementkörperchen bar erscheint.

In der Krone zeigt ein conischer Abschnitt, dessen stumpfes, unteres Ende die Pulpahöhle begrenzt, einen Bau, welcher im Wesentlichen mit jenem des Dentins übereinstimmt, obgleich bei Weitem unregelmässiger ist, als wir in gewöhnlichem Dentin zu sehen pflegen. Das reguläre Dentin endet um den Conus des irregulären fast plötzlich; an der Spitze des letzteren treten grosse, unregelmässig geformte, verzweigte Räume auf, sämmtlich zum Theile kerntragende Bioplassonbildungen enthaltend. (S. Fig. 273.)

Die Räume, beziehungsweise deren Inhalt sind birnförmig, mit ihrer Basis gegen das reguläre Dentin gerichtet, mit ihren Verlängerungen in das unregelmässige Dentin übergehend. Von den breiten Basen gehen zahlreiche, conische Fortsätze hervor, mit den Dentinfasern des regelmässigen Dentins in unmittelbarer Verbindung, während andere Fortsätze mit ähnlichen Bildungen an der Spitze zusammenhängen, und dadurch ein grobes Netzwerk erzeugen. Von den zugespitzten, unteren Enden der birnförmigen Räume gehen wellige Kanälchen hervor, welche unter einander reichlich anastomosiren, und die ganze Masse des centralen Abschnittes der Krone in vorwiegend strahlenförmiger Richtung durchsetzen. Ihre Anzahl ist geringer als im regelmässigen Dentin, so zwar, dass grosse Bezirke der Grundsubstanz gar keine Kanälchen aufweisen. Die letzteren enthalten zarte, gekörnte Fasern lebender Materie, geradeso, wie die Kanälchen des normalen Dentins, mit der Ausnahme, dass die letzteren durchschnittlich feiner sind, als jene der secundären Bildung. Manche dieser Fasern senden seitliche, konische Fortsätze gegen die Grundsubstanz, welche selbst einen zarten, netzförmigen Bau aufweist, wie derselbe dem regulären Zahnbein zukommt.

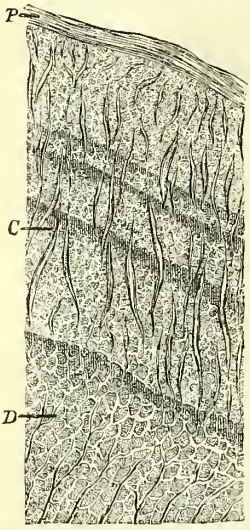

Fig. 272. Wurzel eines anomalen Eckzahnes.

D Dentin; *C* Cement; *P* Pericement. Vergr. 1000.

Der mittlere Theil der Pulpahöhle wird von einer schmalen Zone eines Dentins begrenzt, welches weniger Kanälchen besitzt, als die Hauptmasse. Diese Zone zeichnet sich überdies durch eine tiefe Carminfärbung aus, während das regelmässige Dentin fast ungefärbt blieb. Der gefärbte Abschnitt ist dem regulären Dentin mittelst zahlreicher, seichter Vertiefungen eingepflanzt, und dessen Oberfläche gegen die Pulpahöhle unregelmässig gezackt. An der Wurzelspitze ist die unregelmässige Zahnbeinbildung abermals viel breiter, als im mittleren Abschnitte, und mit zahlreichen, rundlichen Räumen versehen, sämmtlich Plastiden enthaltend, und in Verbindung mit den unregelmässigen, welligen Kanälchen der Grenzschicht der Pulpahöhle.

In dem eben geschilderten Zahne haben wir eine Bildung vor uns, die man unter der Bezeichnung secundäres Dentin kennt. Die Literatur über diesen Gegenstand ist von *C. Wedl*[1]) in Kürze dargestellt, und ich citire von ihm die folgende Anmerkung:

J. Hunter[2]) widmet den Neubildungen harter Zahnsubstanzen einen eigenen Paragraphen, wo dargethan wird, dass an abgenützten Zähnen derjenige Theil der Pulpahöhle, der zunächst der Abnützungsfläche liegt, mit einer neuen Substanz erfüllt wird, die letztere liegt in der Mitte der Abreibungsfläche und pflegt gewöhnlich weicher als die übrige Substanz des Zahnes zu sein. *Prochaska*[3]) behandelt denselben Gegenstand in seinen „Observat. Anatom. de decremento dentium corpor. humani". *Oudet*[4]) gibt eine gute Beschreibung dieser Neubildungen

[1]) „Pathologie der Zähne". Leipzig. 1870. Philadelphia. 1872.

[2]) „Natural History of the Teeth". 1778.

[3]) Adnotat. Academ. Prag. 1870.

[4]) Dictionnaire de Médecine. Article „Dent". 1835.

und unterscheidet sie in adhärirende und freie; ihre histologische Structur hat er nicht berücksichtigt; ihre Beziehung zu Schmerz sei in manchem der angeführten

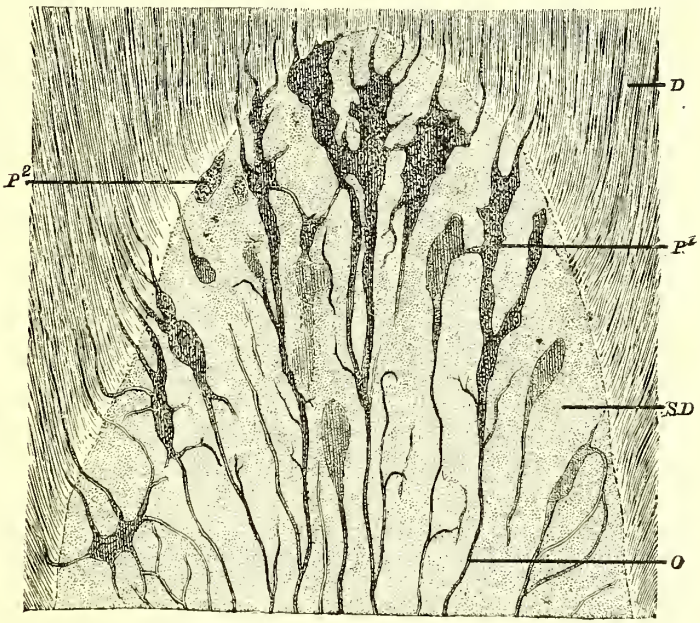

Fig. 273. Kuppe eines anomalen Eckzahnes.

D Dentin; *SD* secundäres Dentin: P^1 birnförmige Bioplassonkörper an der Grenze zwischen primärem und secundärem Dentin, abwärts mit grossen Fortsätzen *O*; P^2 Bioplassonkörper ohne Fortsätze. Vergr. 500.

Fälle zweifelhaft..... *R. Owen*[1]) bildet zahlreiche Neubildungen von Osteodentin ab, ohne jedoch näher auf die Sache einzugehen. *Salter*[2]) handelt nebst blossen Verkalkungen der Pulpe, Ablagerungen von Kalkkörnern, auch von Osteodentinbildungen. Er sieht sie als das Resultat eines pathologischen Processes an. Erst *J. Tomes*[3]) und *F. Ulrich*[4]) verdanken wir eine genaue anatomische Beschreibung und unterscheidet Letzterer zweierlei Substanzen, eine zahnbeinähnliche (Dentinoid), eine knochenähnliche (Osteoid) und eine Combination beider. *Wedl*[5]) und *Heider* und *Wedl*[6]) geben weitere anatomische Details, und bestreben sich Letztere, die Entwicklung dieser Neugebilde zu erörtern. *R. Hohl*[7]) liefert eine auf selbstständige Untersuchungen basirte kritische Bearbeitung, und gibt den Gebilden die Benennung Odontome, Osteome und Osteo-Odontome.

John Tomes und *Charles S. Tomes*[8]) sagen wie folgt: „Mit zunehmendem

[1]) Odontography. 1840—1845.
[2]) Guy's Hospital Reports. IX.
[3]) „A Course of Lectures on Dental Physiology and Surgery". 1848.
[4]) Zeitschrift der k. k. Gesellschaft der Aerzte zu Wien. 1851.
[5]) Grundzüge der patholog. Histologie. 1854.
[6]) Deutsche Vierteljahrschrift für Zahnheilkunde. 1864.
[7]) Monographie über Neubildungen der Zahnpulpe. 1868.
[8]) „A System of Dental Surgery". Philadelphia. 1873. Page 307.

Alter wird der Umfang der Pulpahöhle allmälig verringert, und zwar durch langsame Zugabe von Dentin zu demjenigen, welches gebildet wurde, als der Zahn im Zustande eines activen Wachsthums war, und dieser Zustand ist noch schärfer ausgeprägt in den durch Mastication abgenützten Zähnen. In der That finden wir in manchen Fällen die Höhle nahezu, in anderen vollständig obliterirt. In beiden Fällen ist das Ergebniss, was die Verkleinerung der Höhle anbelangt, ein allgemeines; während die locale Entwicklung von Dentin im Zusammenhange mit dem vorher bestehenden Gewebe sehr häufig mit Caries zusammenfällt. Wenn die Krone des Zahnes ergriffen wird, nimmt die Pulpa ihre bildende Thätigkeit gewöhnlich an jenem Punkte auf, welcher demjenigen der vorschreitenden Krankheit entspricht, und fügt gleichsam einen Fleck oder eine Platte von neuem Dentin, gewöhnlich secundäres Dentin genannt, hinzu".

S. James A. Salter[1]) sagt: „Das secundäre Dentin, als welches man alle Nachbildungen von Dentin, die zur Verkleinerung oder Obliteration der Pulpahöhle führen, bezeichnen kann, möchte ich in Ersatz-Dentin, Dentin-Auswuchs und Osteo-Dentin abtheilen. Ich habe diese Eintheilung zuerst in den *Guy*'s „Hospital Reports 1853" vorgeschlagen. Man sieht Osteo-Dentin und Dentin-Auswüchse nicht selten in Zähnen, welche abgenützt sind und ein Ersatz-Dentin aufweisen. Ersatz-Dentin jedoch bildet sich stets an jenem Abschnitte der Pulpahöhle, welche der Läsion am nächsten liegt, und hängt in unmittelbarer Structur-Continuität mit dem primären Dentin zusammen, während Osteo-Dentin und Dentin-Auswuchs fast jedesmal zuerst am Ende der Wurzel auftreten, und das Erstere häufig vom übrigen Dentin ganz abgetrennt, demnach unabhängig ist". — *Salter* behauptet gegen *Tomes* (P. 68), „dass der Umstand des Alters, als solcher, in Wirklichkeit zur Bildung von secundärem Dentin nicht ausreiche; die Thatsache, dass man Zähne mit secundärem Dentin gewöhnlich in bejahrten Individuen findet, eine mehr zufällige, und von dem Umstande abhängige sei, dass gerade in solchen Personen die Zähne am meisten abgenützt seien. Dentin-Auswüchse sind kleine Knötchen von secundärem Dentin, gelegentlich den Innenflächen der Pulpahöhle sonst gesunder Zähne anhaftend, ohne dass man deren Bildung mit Verletzungen oder anderen Krankheiten in Verbindung bringen könnte. Osteo-Dentin ist eine Form von secundärem Dentin, in welchem das Gewebe die Charaktere sowohl von Knochen wie von Zahnbein combinirt aufweist. Es ist gewöhnlich gefässhältig und häufig in Systemen um Blutgefässe herum angeordnet, gleich den *Havers*'schen Systemen im Knochengewebe, und enthält manchmal sogar echte Lacunen".

C. Wedl (L. c.) beschreibt die Neubildung von harten Geweben der Zähne mit grosser Genauigkeit. Wo er die Neubildungen in der Pulpahöhle abhandelt, sagt er: „Man nimmt an den meisten Orten eine verhältnissmässig rasche Abnahme des Querschnittes der Kanälchen und ein Einschieben der Reiserchen zwischen die alten, weiten Kanälchen wahr; es fehlt somit eine Communication der beiderlei Kanälchen an vielen Orten, während an anderen ein unmittelbarer Uebergang der neuen in die alten Kanälchen sich constatiren lässt. Diese Umstände machen es klar, dass hier ein Fortwachsen des Zahnbeines, auf einen bestimmten Reizungsbezirk beschränkt, stattgefunden hat, und sich die neuen Schichten unmittelbar den alten angelagert haben, und theilweise in einen direkten, organischen Zusammenhang getreten sind. Man nennt dieses Dentin, welches gleichsam als Schutzdecke für die Pulpa dient, Ersatz-Dentin, ebenso auch jenes, das bei

[1]) Dental Pathology and Surgery. New-York. 1876.

chronischen Fällen von Caries entsprechend der cariösen Stelle an der bedrohten Wand der Pulpahöhle sich bildet, und in Gestalt eines Kugelsegmentes in die Höhle hineinragt. Auch hier treffen wir den Zug der neuen Zahnbeinkanälchen, demjenigen der alten sich anschliessend. Diese neue Bildung besitzt gewöhnlich eine reichlichere Grundsubstanz, und sind die Kanälchen in weitere Entfernungen gerückt; auch entwickelt sie sich häufig in unregelmässiger Weise; man sieht nämlich Unterbrechungen der Zahnbeinsubstanz, welche von kleineren und grösseren gestreckten, zackigen, mit amorphen Kalksalzen erfüllten Hohlräumen eingenommen werden.... Einen differenten Bau finden wir in den concentrisch geschichteten, von denen man einfache und zusammengesetzte Formen unterscheidet.... Diese Neubildungen von Zahnbein können, zumal wenn sie kleiner sind, mit blossen Verkalkungen verwechselt werden.... Reine Neubildungen von Knochensubstanz mitten in dem Parenchym der Pulpa habe ich bis jetzt nur in einigen Fällen von in Resorption begriffenen Milchzähnen gesehen.... Bei den häufigen Osteodentinbildungen macht das Zahnbein den Hauptbestandtheil aus, und ist die Knochensubstanz auf einen kleinen Bezirk beschränkt, ja es kann letztere auf eine Gruppe von wenigen Knochenkörperchen reducirt bleiben. Es entwickelt sich die Knochensubstanz nicht selten nur auf eine rudimentäre Weise und gleicht jener des Cementes gegen den Zahnhals hin".

Charles S. Tomes[1]) sagt: „Secundäres Dentin kommt in den Zähnen alter Personen vor, in welchen die Pulpahöhle beträchtlich an Umfang abgenommen hat, und wird auch häufig als ein Schutzmittel der Pulpa erzeugt, wenn diese durch die Annäherung von Caries oder durch Verdünnung der Wände der Pulpahöhle durch übermässige Abnützung bedroht ist". *Tomes* illustrirt secundäres Dentin, eines der Hörner der Pulpahöhle eines menschlichen, von Caries befallenen Mahlzahnes erfüllend, und seine Abbildung sieht der von mir beschriebenen Bildung sehr ähnlich. *Tomes* bemerkt: „Es wäre unmöglich auch nur zu versuchen, eine Beschreibung der fast endlosen, kleineren Modificationen des Dentinbaues zu liefern".

Aus den in der Zahnliteratur angeführten Thatsachen geht hervor, dass es mehrere Ursachen gibt, von welchen man allgemein annimmt, dass sie zur Bildung von secundärem Dentin führen können. Diese Ursachen sind hauptsächlich: Erstens: vorgeschrittenes Alter; zweitens: Caries des primären Dentins; und drittens: Verletzungen an der äusseren Oberfläche des Zahnes.

C. Heitzmann[2]) lenkte zuerst die Aufmerksamkeit auf die Thatsache, dass bei alten Hunden und Katzen eine Anzahl *Havers*'scher Kanäle im compacten Knochen obliterirt wird. Dieser Forscher beobachtete, dass das capillare Blutgefäss, der letzte Ueberrest des Markgewebes innerhalb des *Havers*'schen Kanals, schliesslich in eine solide Masse umgewandelt wird, welche unmittelbar den Charakter einer knöchernen Grundsubstanz annimmt. Die unter diesen Verhältnissen in der Mitte eines *Havers*'schen Systems sichtbaren Knochenkörperchen sind in der Regel grösser, als die in den Lamellen früherer Bildung eingestreuten.

Wenn wir die Pulpahöhle als einen Blutgefässe, Nerven und Markelemente enthaltenden Markraum betrachten, um welchen die Schichten des Zahnbeins,

---

[1]) Manual of Dental Anatomy. Philadelphia. 1876.

[2]) „Ueber Rück- und Neubildung von Blutgefässen im Knorpel und Knochen". Wiener Medizinische Jahrbücher. 1872.

Schmelzes und Cements gelagert sind, finden wir im vorschreitenden Alter eine Uebereinstimmung in der Bildung des Knochens einerseits und des secundären Dentins andererseits. In beiden Fällen werden die Markelemente zu Grundsubstanz umgewandelt; die Nerven betheiligen sich wahrscheinlich gleichfalls an der Bildung secundären Dentins, nachdem sie zu Markelementen reducirt wurden, und schliesslich erfolgt ein Solidwerden der Blutgefässe. Im Durchschnitte trifft man die Pulpahöhle desto kleiner, je älter die Person, bis schliesslich kaum eine Spur von Pulpagewebe übrig bleibt, und der Zahn eine nahezu vollständig feste Masse darstellt.

Cariösen Zerstörungen der Krone gegenüber bin ich wiederholt Bildungen von secundärem Dentin, wie es *Salter* und *Wedl* beschreiben, begegnet. Dies war aber nur in jenen Formen von Caries der Fall, welche *Frank Abbott* als chronische bezeichnete.

In Betreff der Reizung von aussen, welche *Salter* zuerst als eine Ursache von Bildung secundären Dentins erklärte, möchte ich chronische Pericementitis hinzufügen, die wenn auf eine Wurzel, oder einen Abschnitt der Wurzel beschränkt, zum Auftreten secundären Dentins im Pulpakanal der betroffenen Wurzel führt. Diese Thatsache stützt meine Behauptung, dass der Zahn im normalen Zustande lebt, da Reizung an der äusseren Fläche eine Neubildung an der entsprechenden Innenfläche des Dentins hervorzurufen vermag. Es kommen jedoch Fälle vor, in welchen weder das Alter noch eine äussere Verletzung zur Erklärung der secundären Dentinbildung herangezogen werden können, und ein solches Beispiel liefert der von mir beschriebene Zahn.

Die gröberen anatomischen Verhältnisse des secundären Dentins im Allgemeinen sind von *C. Wedl* genau beschrieben worden, und ich stimme mit ihm völlig überein. Wenn wir die mannigfaltigen Bildungen dieser Art analysiren, können wir dieselben in folgender Weise eintheilen:

Erstens: Secundäres Dentin, im Bau ähnlich dem primären;

Zweitens: Secundäres Dentin von lamellirtem Bau;

Drittens: Secundäres Dentin ähnlich den *Havers*'schen Systemen. Diese letztere Art hat man als „Osteo-Dentin" bezeichnet.

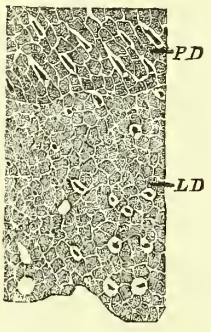

Fig. 274. Dentin einer alten Person. Querschnitt.

PD primäres Dentin; *LD* secundäres Dentin. Vergr. 1000.

Secundäres Dentin vom wesentlichen Bau des primären ist, augenscheinlich, das häufigste Vorkommniss. Es besitzt niemals die reguläre Anordnung der Zahnkanälchen, wie wir sie im primären Dentin sehen, sondern ist durch hellere Farbe ausgezeichnet, vermöge der grösseren Menge von Grundsubstanz und die verhältnissmässig kleine Anzahl von Kanälchen, welche gleichzeitig mehr oder weniger von der Richtung der primären Kanälchen abweichen. In Querschnitten eines solchen secundären Dentins, insbesondere in mit Goldchlorid gefärbten Präparaten, erkennen wir in jedem Kanälchen eine centrale Faser, von welcher gegen die Peripherie des Kanälchens zarte, konische Fortsätze abgehen. Die Kanälchen, in der Regel desto weiter, je näher der Pulpahöhle, sind an ihrem Umfange von hellen Linien unterbrochen, die in ein zartes, helles, die ganze Grundsubstanz durchziehendes Netzwerk führen. (S. Fig. 274.)

Diese Art des secundären Dentins bleibt zuweilen in einem embryonalen Zustande, indem es rundliche Felder von Grundsubstanz aufweist, wie wir dieselben im Dentin eines neunmonatlichen Fötus sehen. Die medullaren Elemente stellen nach ihrer Umwandlung zu Grundsubstanz unregelmässige, kugelige Körperchen dar, zwischen welchen die lebende Materie die als Dentinfasern bezeichneten Bildungen erzeugt. Der Ursprung dieser Fasern kann erst nach einem genauen Studium der Entwicklungsgeschichte des Zahnbeines klar werden; so viel ist jedoch sicher, dass die gewöhnlichen Fasern des secundären Dentins gleichfalls gekörnt sind, und seitliche Fortsätze gegen die Grundsubstanz senden, womit die Anwesenheit von lebender Materie in der letzteren angedeutet ist. (S. Fig. 275.)

Die als „Interglobularräume" bezeichneten Vorkommnisse sind im normalen Dentin nicht selten; ebensowenig im secundären, insbesondere an der Grenze zwischen primärem und secundärem Dentin. Der zuerst beschriebene Zahn liefert hübsche Beispiele derartiger Bildungen. Die meisten sind mit zum Theile kerntragendem Bioplasson erfüllt, und deren Ausläufer offenbar Fasern der lebenden Materie. Manche der letzteren hängen gegen das primäre Dentin zu unmittelbar mit den Fasern zusammen; andere verlaufen in verschiedenen Richtungen zu gleichen Nachbarbildungen, mit welchen sie verschmelzen; wieder andere endlich verlieren sich nach wiederholten Verzweigungen in der Grundsubstanz. Ausnahmsweise kommen auch Bioplassonkörperchen ohne gröbere Fortsätze vor. (S. Fig. 273.)

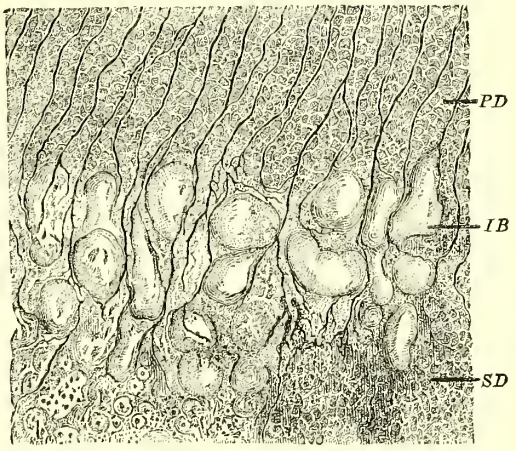

Fig. 275. Secundäres Dentin, mit kugeligen Bildungen in der Grundsubstanz.

PD primäres Dentin; *SD* secundäres Dentin mit unregelmässig eingestreuten Kanälchen; *IB* kugelige Körper des secundären Dentins, zwischen welchen die mit jenen des primären Dentins verbundenen Kanälchen verlaufen. Vergr. 500.

Bei stärkeren Vergrösserungen sehen wir die Bioplassonkörper eingebettet in Lacunen der Grundsubstanz, im Wesentlichen identisch mit den sogenannten „Interglobularräumen", deren Inhalt in Präparaten getrockneter Zähne niemals aufgeklärt werden konnte. Die Plastiden senden in verschiedenen Richtungen grössere, gekörnte Fasern in die Grundsubstanz, welche zum Theile mit von Nachbarkörpern hervorgehenden Fasern in Verbindung stehen. (S. Fig. 276.)

Die zweite Art des secundären Dentins ist durch den lamellirten Bau der Grundsubstanz ausgezeichnet, welche von unregelmässigen Dentinkanälchen durchzogen erscheint. Ich habe an meinen Präparaten beobachtet, dass der lamellirte Bau in einer nahezu continuirlichen Flucht hart am primären Dentin beginnt. Die Lamellen selbst sind nie sehr regelmässig, und erzeugen breitere und schmälere, in der Regel nicht scharf parallele Schichten. In den Zwischenräumen zwischen

den Lamellen habe ich hie und da flache Lagen von Bioplasson gesehen. Die das lamellirte Dentin durchsetzenden Kanälchen sind in der Regel sehr eng, und verlaufen in einer zu den Lamellen rechtwinkeligen oder schiefen Richtung, mit vielfachen Verzweigungen. Sie enthalten stets zarte, körnige Fasern der lebenden Materie, welche in einer bei Weitem unregelmässigeren Vertheilung, als im primären Dentin, seitliche, konische Fortsätze gegen die Grundsubstanz abgeben.

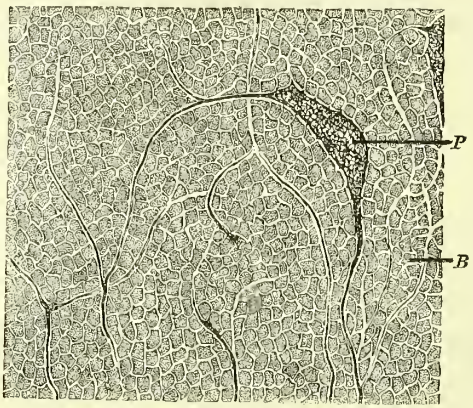

Fig. 276. Secundäres Dentin von einem Eckzahne.

P Bioplassonkörper mit netzförmigem Bau und Fortsätzen; *B* Grundsubstanz mit dem hellen netzförmigen Bau. Vergr. 1000.

Das Präparat der lamellirten Art des secundären Dentins, welchem die Abbildung entnommen ist, zeigt eine besondere Eigenthümlichkeit der Dentinkanälchen im primären Dentin, nahe dessen Verbindung mit der lamellirten Bildung, nämlich Verzweigungen der Kanälchen, welche sonst nirgends, als an deren Endigungen nahe dem Schmelz und dem Cement vorkommen. (S. Fig. 277.)

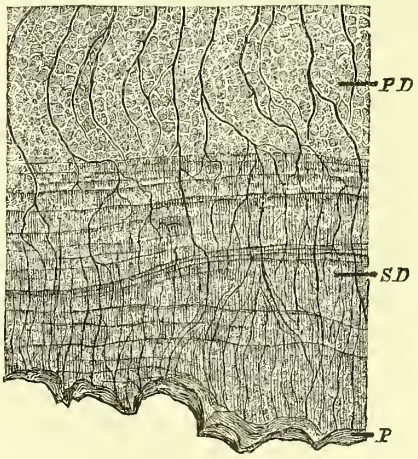

Fig. 277. Lamellirte Art des secundären Dentins.

PD primäres Dentin; *SD* secundäres Dentin; *P* Rand gegen die Pulpahöhle, mit von Pulpitis herrührenden, buchtigen Aushöhlungen. Die Lamellen des secundären Dentins sind unregelmässig, und von Dentinfasern durchbrochen, welche zum Theile mit jenen des primären Dentins in directer Verbindung stehen. Vergr. 500.

Zu dieser Gruppe möchte ich auch jene eigenthümlichen Vorkommnisse zählen, welche man seit langer Zeit als „Pulpasteine“ kennt. Der zu ihrer Bildung führende pathologische Process ist keineswegs eine blosse Ablagerung von Kalksalzen, sondern eine Umwandlung des Pulpagewebes, zum Theile wenigstens, in ein Gewebe, ähnlich dem lamellirten Dentin.

Die dritte, und offenbar seltenste Form des secundären Dentins ist die unter der Bezeichnung „Osteodentin“ bekannte. Bildungen dieser Art sind entweder gestielt, das heisst, mit dem primären Dentin mittelst eines Halses verbunden; oder sie erfüllen die Pulpahöhle zum Theile als gleichmässige Schicht. Die Aehnlichkeit zwischen Osteodentin und *Havers*'schen Systemen des Knochengewebes ist eine auffallende. Die Systeme schwanken an Grösse und

Gestalt ganz beträchtlich, und sind von einander durch ein dem primären Dentin ähnliches Gewebe, jedoch ohne Kanälchen, getrennt. Jedes System enthält in seiner Mitte einen Markkanal mit einer gewissen Menge von Markelementen; in manchen Systemen habe ich sogar ein centrales, capillares Blutgefäss gesehen, welches augenscheinlich mit den Capillaren des Pulpagewebes in Verbindung stand. Um den Markkanal ist ein System von Lamellen, zuweilen ziemlich regelmässig angeordnet, und die Lamellen werden von zarten, strahlenförmigen Kanälchen durchzogen, jenen des Knochengewebes sehr ähnlich. Innerhalb der Lamellen bin ich nur ausnahmsweise Bioplassonkörperchen, analog den Knochenkörperchen begegnet. (S. Fig. 278.)

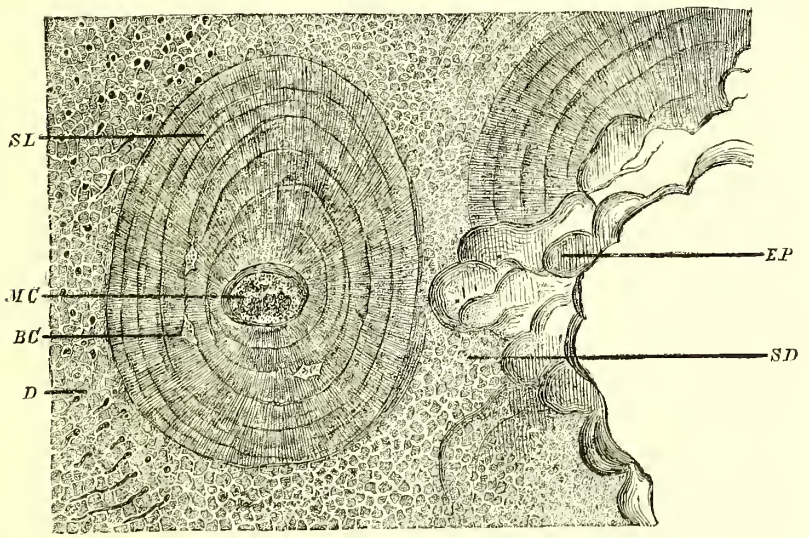

Fig. 278. Osteodentin, die dritte Art des secundären Dentins.

D primäres Dentin; *SD* secundäres Dentin; *SL* Lamellensystem ähnlich den *Havers*'schen Systemen des Knochens; *MC* Markkanal, mit Bioplasson erfüllt; *BC* kleine Plastiden, identisch mit Knochenkörperchen; *EP* Ausbuchtungen des Osteodentins, auf Pulpitis begründet. Vergr. 600.

In dem Präparate, aus welchem ich einen Abschnitt zur Abbildung wählte, waren die Lamellensysteme in einer sehr ausgesprochenen Weise entwickelt, und die Blutgefässe in den Centren dieser Systeme von solcher Regelmässigkeit, dass die Frage gerechtfertigt erschien, ob wir es hier vielleicht mit dem, in Fischzähnen so gewöhnlichen Vasodentin zu thun hatten. Diese Bildungen lagen an der Wurzelspitze, manche davon in der Mitte von regulärem Dentin, während die untersten Systeme sich ohne bestimmte Grenze mit dem Cement verbanden, welch letzteres hier und da gleichfalls medullare Kanäle aufwies.

In einer grossen Zahl von Präparaten secundären Dentins fielen mir buchtige Aushöhlungen an der Grenze gegen die Pulpa auf, welche mit medullaren Elementen oder vielkernigen Körpern (Myeloidkörpern oder Myeloplaxen) erfüllt waren. Das Pulpagewebe zeigte entzündliche Veränderungen, die ohne Zweifel auch die Buchten im secundären Dentin verursacht hatten. Wenn wir die Bildung von secundärem Dentin als das Ergebniss einer leichten, aber lange andauernden Reizung betrachten,

können wir auch leicht begreifen, dass eine solche Reizung gelegentlich zu Entzündung, zu Pulpitis führen mag. Das neugebildete Dentin wird zum Theile wenigstens durch die Entzündung ausgeschmolzen, wodurch eine Combination bildender und zerstörender Vorgänge entsteht, wie man denselben bei der Entzündung des Knochengewebes so häufig begegnet. Die Gegenwart einer Entzündung würde auch den Schmerz erklären, welcher die Bildung von secundärem Dentin nicht selten begleitet.

Die Pulpe des Zahnes.

Von *C. F. W. Bödecker*, D. D. S., M. D. S.[1])

1. Methoden. Die beste Methode zur Untersuchung des Pulpagewebes ist, den Zahn unmittelbar nach dessen Entfernung aus dem Munde in eine $^1/_2\%$—1% Lösung von Chromsäure zu legen, welcher man von Zeit zu Zeit einige Tropfen von verdünnter Salzsäure hinzufügt. Nach einigen Wochen ist der periphere Abschnitt des Dentins genügend weich, um mit dem Rasirmesser geschnitten zu werden. Wenn man beim Schneiden harte Stellen von Dentin trifft, muss man die Lösung der Kalksalze in der beschriebenen Weise so lange fortsetzen, bis das Rasirmesser die centrale Höhle, und deren Inhalt, die Pulpe erreicht.

Eine andere Methode ist, den Zahn so bald als möglich nach der Extraction mittelst einer starken Schneidezange zu zersplittern. Die für diese Methode tauglichsten sind die Schneide-, Eck- und Backenzähne. Man befeuchte die blosgelegte Pulpe sofort mit einer $^1/_2\%$ Lösung von Kochsalz, und entferne sie hierauf. Soll die Pulpe mit Carmin, Hämatoxylin, Fuchsin, Osmiumsäure, Picroindigo oder Goldchlorid u. s. w. gefärbt werden, dann lege man sie sofort und nach ihrer Auslösung aus den harten Theilen des Zahnes in die entsprechenden Lösungen. Unter den genannten Reagentien habe ich nur eines von beträchtlichem Werthe gefunden, nämlich eine $^1/_2\%$ Lösung von Goldchlorid; dasselbe kann man sowohl auf frische, wie auch dünne Schnitte von in Chromsäure gehärteten Pulpen einwirken lassen, und darf es mit dem Präparate 20 bis 30 Minuten lang in Berührung bleiben. Frische Präparate werden in einigen Tagen eine hell violette Farbe annehmen, während Schnitte von Pulpen, die vorher mit Chromsäurelösung in Berührung gekommen waren, braunviolett werden. Osmiumsäure in 1% Lösung macht die Contouren der Gewebsbestandtheile, zumal jene der markhältigen Nervenfasern deutlicher; man kann damit sowohl frische, wie Chromsäurepräparate behandeln. Dünne Schnitte braucht man diesem Reagens nicht länger, als eine Stunde auszusetzen, während frische, ganze Pulpen 2—3 Stunden lang darin liegen sollen. Mit Ausnahme der ammoniakalischen Carminlösung, welche zur Färbung gewisser Gewebstheile brauchbar ist, würde ich kein anderes von den aufgezählten Färbemitteln besonders empfehlen.

Wenn eine frische Pulpe hinreichend dünn ist, kann man dieselbe unmittelbar nach ihrer Entfernung aus dem Zahne mit Zusatz einer indifferenten Flüssigkeit, z. B. $^1/_2\%$ Lösung von Kochsalz, auf den Objectträger bringen. Die frischen Pulpen der unteren Schneidezähne, als die dünnsten, eignen sich zur Untersuchung des Blutgefässsystems am besten; sehr bald aber pflegen die Gefässe zu verschwinden. Man kann isolirte Pulpen zwischen feinen Korkplatten einklemmen, und hierauf mit dem Rasirmesser in dünne Schnitte zerlegen.

[1]) Auszug aus des Verfasser's Abhandlung. *The Dental Cosmos.* Philadelphia. 1882.

2. Der feine Bau des normalen Pulpagewebes. Wenn wir einen dünnen Längs- oder Querschnitt der Pulpe bei schwacher Vergrösserung untersuchen, erkennen wir eine grosse Menge von Blutgefässen und markhältigen Nervenfasern. Die Mehrzahl der Blutgefässe ist capillar; die Venen sind viel weniger zahlreich, die Arterien aber spärlich. In vielen Pulpen finden wir keine Arterien, in anderen eine geringe Zahl, zumal im Wurzeltheile der Pulpe, und inmitten der markhältigen Nervenbündel. Die letzteren verlaufen vorwiegend in Längsrichtung; nicht selten jedoch beobachten wir kleinere Bündel, oder einzelne markhältige Nervenfasern von der Längsrichtung abweichend und durch das Pulpagewebe schief verlaufend. In Quersehnitten der Pulpe fallen die Nervenfasern häufig aus, und dann sehen wir rundliche, leere Räume, von dem scharf ausgeprägten äusseren Perineurium begrenzt. Die Abwesenheit einer Endothelhülle macht im Gegensatze zu Blutgefässen derlei leere Räume leicht kenntlich.

Die Hauptmasse der Pulpe besteht aus einem zarten, fibrösen Reticulum, mit einer grossen Menge kleiner, glänzender Körperchen. Längsschnitte zeigen an vielen Stellen zarte, faserige Bündel durch die netzförmige Structur der Pulpe eingestreut, hauptsächlich in der Nähe der grösseren Blutgefässe und Nervenbündel. Aus fibrösem Bindegewebe aufgebaute Pulpen sind Ausnahmen, und ohne Beziehung zum Alter der Person, sehr wahrscheinlich in allen Fällen Resultat eines krankhaften Vorganges. Gegen die äussere Fläche der Pulpe ist das Netz in der Regel dichter, als in den mittleren Abschnitten; diese Fläche ist von einer Lage verlängerter, in strahlenförmiger Anordnung aufgestellter Körperchen hergestellt, deren Gesammtheit man als das „Odontoblastenlager" zu bezeichnen pflegt. (S. Fig. 279.)

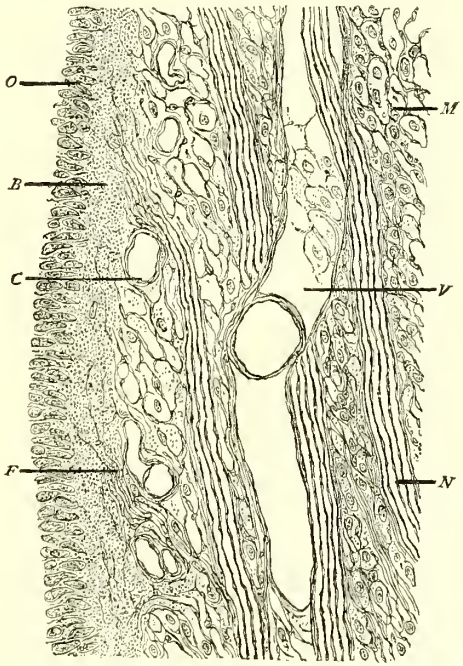

Fig. 279. Pulpe eines Mahlzahnes. Längsschnitt.

M myxomatöses Gewebe; *V* Vene; *N* Bündel markhältiger Nervenfasern; *C* capillares Blutgefäss; *B* körniges Lager der Grundsubstanz; *F* marklose, terminale Nervenfasern; *O* Schicht der Odontoblasten. Vergr. 200.

Stärkere Vergrösserungen enthüllen einen netzförmigen Bau, bestehend aus zarten Fasern, oder anastomosirenden Bioplassonsträngen, mit sehr kleinen, oblongen Kernen an den Knotenpunkten. Die Maschenräume erscheinen entweder durchaus blass und fein gekörnt, oder enthalten einen glänzenden, gelblichen, homogenen, oder granulirten Körper vom Umfange eines Kerns. Die Anzahl der letzteren Bildungen schwankt in verschiedenen Pulpen ganz bedeutend. Wo Bündel fibrösen Gewebes das Netzwerk durchsetzen, verbindet sich letzteres mit den ersteren.

In Längsschnitten zeigen die markhältigen Nerven den bekannten wellenförmigen Doppelcontour der *Schwann*'schen Scheide, mit zarten oblongen, oder spindelförmigen Kernen; und nach aussen von dieser Scheide sehen wir ein zartes Lager fibrösen Bindegewebes, das innere Perineurium. In Querschnitten von Nervenbündeln sehen wir mehr oder weniger kreisförmige Gruppen von markhältigen Nerven, deren jeder im Centrum den Axencylinder in Gestalt eines rundlichen, glänzenden Punktes aufweist. Nicht selten begegnet man zwischen den Nervenfasern capillaren, bisweilen auch arteriellen Blutgefässen.

In Betreff der Lymphgefässe der Pulpe kann ich aussagen, dass ich in manchen Präparaten verzweigte Gefässe vom Durchmesser von Venen, ohne Adventitialhülle gesehen habe, nur von grossen, flachen und etwas vorspringenden Endothelien zusammengesetzt.

An der Peripherie ist das, das Pulpagewebe herstellende zarte Netzwerk sehr dicht, und an dieser Stelle begegnen wir ausschliesslich nur engen Capillaren. Der äusserste Abschnitt dieser Schicht ist häufig gleichmässig granulirt, und von strahlenförmig angeordneten Reihen glänzender Körperchen begrenzt.

In mit Carmin gefärbten Chromsäurepräparaten, noch besser in den mit Goldchlorid behandelten zeigen starke Vergrösserungen (1000—1200) einen ungemein zarten netzförmigen Bau durch sämmtliche Bindegewebsbestandtheile der Pulpe. Wenn wir von der Mitte eines Maschenraumes des myxomatösen Gewebes ausgehen, sehen wir einen Kern, entweder homogen und anscheinend structurlos, oder vom Aussehen eines Bläschens mit einer deutlichen, glänzenden Schale. Innerhalb des hohlen Kernes beobachten wir eine wechselnde Menge glänzender Körnchen, unter einander sowohl, wie mit der den Kern einschliessenden Schale mittelst zarter Fädchen vereinigt. Derlei Fädchen verbinden auch den Kern mit dem überaus zarten, grauen Netz der, in jedem Maschenraum enthaltenen hellen Grundsubstanz. Dieses Netz lässt sich selbst dann nachweisen, wenn der centrale Kern fehlt. Das fibröse, oder Bioplassonnetz, welches die Maschenräume umgibt, zeigt gleichfalls ein zartes Netz in Verbindung mit den Kernen an den Knotenpunkten.

Die Bildungen an der Peripherie der Zahnpulpe, die sogenannten Odontoblasten verhalten sich bei starken Vergrösserungen in folgender Weise: Verlängerte, Epithelien etwas ähnliche Felder aus mehreren Körperchen zusammengesetzt, begrenzen die Pulpe in einer strahlenförmigen Anordnung. Jedes Feld kann in Gestalt von körnigem Bioplasson, oder von Grundsubstanz erscheinen, und in beiden Fällen können darin oblonge Kerne in wechselnder Zahl eingebettet sein. Die Kerne zeigen stets grobe Körner, und ein dichtes Netz lebender Materie. Die Bioplassonkörper sind von einander durch zarte, helle Säume getrennt, in welchen wir bisweilen breite, bisweilen zarte, quere Fäserchen im Zusammenhange mit dem Netz der benachbarten Bildungen erkennen. Die Bioplassonkörper, oder Odontoblasten liefern das Substrat für die Grundsubstanz des Dentins, während die Dentinfasern, als Bildungen der lebenden Materie, zwischen den Odontoblasten entstehen.

Die markhältigen Nervenfasern verlieren ihre Myelinhülle, sobald sie sich der Peripherie der Pulpe nähern, und verzweigen sich als nackte Axencylinder zu zahlreichen, überaus feinen, gekörnten Fasern, den Axenfibrillen. Diese endigen mit leichten, knopfförmigen Anschwellungen in der körnigen Schicht unterhalb der Odontoblasten, oder sie dringen in die hellen Säume zwischen den Reihen der Odontoblasten ein, und hängen mit letzteren durch zarte, konische Speichen

zusammen. Ob die Nervenfasern direct in die Dentinfasern übergehen, bin ich ausser Stande zu behaupten; aber ich kann auf das bestimmteste aussagen, dass zwischen beiden eine indirecte Verbindung besteht, und zwar durch das zwischengelagerte Netz der lebenden Materie. (S. Fig. 280.)

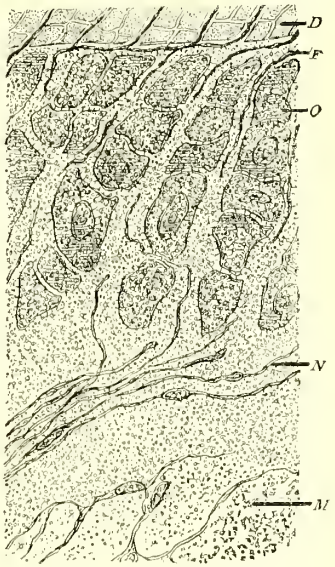

Fig. 280. Pulpe eines provisorischen Mahlzahnes, mit Goldchlorid gefärbt.

M myxomatöses Gewebe; *O* Reihen von medullaren Körperchen, sogenannte Odontoblasten; *D* Dentin; *F* Dentinfasern; *N* Endigungen von marklosen Nervenfasern. Vergr. 1200.

Die Ergebnisse meiner Untersuchungen an der normalen Zahnpulpe sind folgende:

1. Die Zahnpulpe besteht aus einer, als myxomatös bezeichneten Art von Bindegewebe, welche dessen embryonale Form darstellt; das Pulpagewebe ist demnach ein Ueberrest des embryonalen Gewebes und jenen Bildungen verwandt, welche wir als „adenoides Gewebe" kennen.

2. Das myxomatöse Gewebe der Pulpe ist in verschiedener Ausdehnung mit zartem, fibrösen Bindegewebe untermengt. Die gänzlich, oder nahezu ganz aus fibrösem Bindegewebe aufgebauten Pulpen sind nicht als physiologische zu betrachten.

3. Das Pulpagewebe ist von einem System von Blutgefässen durchsetzt, nämlich: Arterien, Venen und Capillaren. Arterien sind übrigens nicht in jeder Pulpe vorhanden. Lymphgefässe lassen sich gleichfalls in kleiner Zahl nachweisen.

4. Die Pulpe ist reichlich mit Nerven versehen, welche in Gestalt von Bündeln markhältiger Nervenfasern das myxomatöse Gewebe durchziehen. Gegen die Peripherie der Pulpe verlieren die Nerven ihre Markhülle, und enden als feine, gekörnte Fibrillen knopfförmig oder zwischen den Odontoblasten.

5. Die Odontoblasten am äusseren Umfange der Pulpe sind Reihen von theilweise mit Kernen versehenen Bioplassonbildungen, das heisst medullaren Körperchen, wie wir solche überall beobachten können, wo aus einem früheren Gewebe ein neues hervorgeht.

6. Die Dentinfasern entstehen zwischen den Odontoblasten. Als Bildungen der lebenden Materie stehen sie in directer Verbindung mit dem Netz der lebenden Materie, zunächst der Odontoblasten, und später der Grundsubstanz des Dentins. Die Verbindung zwischen den Ausläufern der Nervenfasern und der Dentinfasern ist sehr wahrscheinlich nur eine indirecte.

3. Pulpitis. Ich habe eine grosse Menge von Präparaten von Pulpitis untersucht, bin jedoch dem Entzündungsprocesse nur in Pulpakammern begegnet, welche in ihrer Lichtung durch die Neubildung von secundärem Dentin mehr

oder weniger reducirt waren. Sollte Pulpitis ohne vorausgehende Bildung von secundärem Dentin überhaupt vorkommen, so muss das wohl eine Ausnahme sein. Selbst dann, wenn das primäre Dentin vom Entzündungsprocesse befallen ist, sieht man Spuren von secundärem Dentin längs der Wand der Pulpahöhle, und wäre man zur Annahme berechtigt, dass das secundäre Dentin durch die Entzündung in grösserem Massstabe zerstört wurde, bevor der Krankheitsprocess das primäre Dentin erreichte.

Die charakteristische Erscheinung bei diesem Process ist das Auftreten grosser Mengen von entzündlichen oder medullaren Körperchen im Pulpagewebe. Die Körperchen entspringen sowohl von den Bioplassonbildungen, wie von der in der Grundsubstanz verborgenen lebenden Materie. Wo früher ein fibröses, in den Maschenräumen eine mit centralen Kernen versehene Grundsubstanz enthaltendes Netz vorhanden war, sieht man in den frühesten Stadien der Entzündung zahlreiche Plastiden, entweder in Häufchen hart aneinander gelagert, oder von einander durch Schichten eines körnigen Bioplasson getrennt.

Der Entzündungsprocess befällt in vielen Fällen nicht die gesammte Pulpe auf einmal, sondern nur einen Theil derselben.

Die Entzündungskörperchen entstehen in folgender Weise: Stücke der lebenden Materie entweder des myxomatösen Netzes und dessen Kerne, oder der Grundsubstanz selbst — augenscheinlich nachdem diese verflüssigt wurde — wachsen zu glänzenden, homogenen Klümpchen an, von welchen durch Differenzirung der lebenden Materie zu einem Netzwerk kernhaltige Plastiden hervorgehen. Die lebende Materie der Nerven betheiligt sich gleichfalls an der Bildung von entzündlichen Körperchen, welche in leichten Graden dieses Vorganges in Längsreihen verfolgt werden können; während in höherem Grade selbst diese Ueberreste früherer Nervenbündel verloren gehen. Die Blutgefässe gehen sehr frühe in grosser Ausdehnung zu Grunde. Selbst in frühen Stadien von Pulpitis haben wir Mühe Blutgefässe nachzuweisen, indem die meisten entweder comprimirt sind, oder aber am Wege des Solidwerdens und Zerspaltens zu Entzündungskörperchen undurchgängig wurden. Wo man ganz erhaltenen Blutgefässen begegnet, erscheinen dieselben beträchtlich erweitert und mit Blutkörperchen strotzend erfüllt. Die Arterien widerstehen der Zerstörung am längsten. Eine quer durchschnittene Arterie in einem meiner Präparate zeigt die concentrische Schicht glatter Muskelfasern zu kleinen Klümpchen zerfallen, und in ihrer Lichtung eine grosse Menge von Entzündungskörperchen, welche offenbar durch Proliferation der Endothelschicht entstanden.

Indem die Entzündung vorschreitet, wird zuerst das secundäre und später das primäre Dentin in grösserem, oder kleinerem Umfange zerstört. Die solide Grundsubstanz des Dentins wird vor Allem ihrer Kalksalze beraubt, worauf Verflüssigung des leimgebenden Antheils erfolgt. Dieser Vorgang betrifft unabänderlich die kugeligen Territorien des Dentins, und durch Verschmelzung solcher Territorien entstehen buchtige Aushöhlungen, zuerst mit blassen Umrissen und später von der verkalkten Grundsubstanz scharf abgesetzt. In Folge der Verflüssigung wird der ursprüngliche Bioplassonzustand des Dentins wieder hergestellt. Falls der Entzündungsprocess ein langsamer oder chronischer ist, kann es geschehen, dass aus einem früheren Territorium des Dentins im Wege der Wiederverkalkung ein Territorium von Knochengewebe entsteht, in dessen Mitte wir ein längliches, verzweigtes Knochenkörperchen erkennen. Diese Bildung ist übrigens eine aus-

nahmsweise; die Regel dagegen, dass das die buchtigen Höhlen erfüllende Bioplasson mit einer Anzahl neuer Kerne versehen wird, und somit ein vielkerniges Körperchen darstellt. Eine solche Masse zerspaltet sich in eine grosse Menge von Entzündungskörperchen, deren Gesammtheit sowohl in den Buchten, wie in dem eigentlichen Pulpagewebe den als entzündliche Infiltration bezeichneten Zustand bedingt. (S. Fig. 281.)

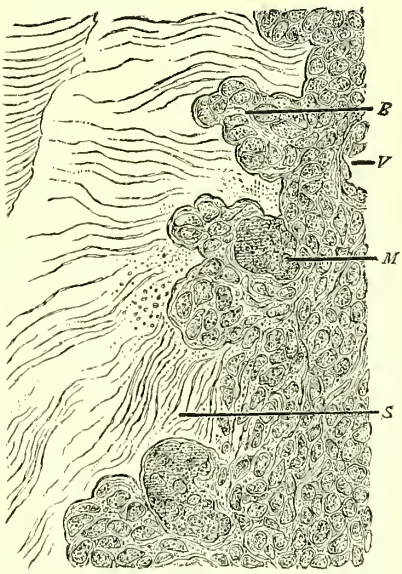

Fig. 281. Pulpitis.

S Secundäres Dentin; *B* mit medullaren, oder entzündlichen Körperchen erfüllte, buchtige Aushöhlungen; *M* vielkerniger Körper; *V* Blutgefäss im Querschnitt. Vergr. 300.

In milderen Formen der Entzündung bleibt das Pulpagewebe, obgleich beträchtlich verändert, ein Gewebe, so lange nämlich, als die einzelnen Entzündungskörperchen untereinander mittelst feiner Fädchen der lebenden Materie im Zusammenhange stehen. Sollte der Entzündungsprocess in diesem Stadium zurückgehen, dann kann das Gewebe zur Bildung einer neuen Grundsubstanz vorschreiten, und zwar wird jede Art von Bindegewebe, nachdem es entzündet war, zu einem fibrösen, oder Narbengewebe. Es ist demnach recht gut möglich, dass die wenigen Pulpen, welche ich von fibrösem Bau, und mit Blutgefässen spärlich versehen antraf, Producte einer früheren Entzündung waren. Auch ist wahrscheinlich, dass die Bildung anderer, in der Pulpe auftretender Bildungen, wie Dentin und Knochen, auf einer leichten Entzündung beruht, welche das Stadium der Hyperplasie oder Hypertrophie nicht überschritt. In einigen wenigen Präparaten vorwiegend fibröser Pulpen habe ich die Bündel der markhältigen Nervenfasern zu Reihen von Fettkugeln umgewandelt angetroffen.

Wenn die Entzündung einen hohen Grad erreicht, werden die Entzündungskörperchen von einander getrennt, oder auseinander gerissen, und dann ist das Ergebniss Eiter, welcher selbstverständlich in Schnittpräparaten kein Gegenstand mikroskopischer Untersuchungen sein kann, indem derselbe zerkrümelt und ausfällt. Eine sehr heftige Entzündung kann früh zu einer Ueberfüllung der zuführenden Gefässe und deren Einklemmung durch Druck führen, und in diesem Falle wird das Absterben der Pulpe mit nachträglicher Fäulniss die Folge sein.

4. Verkalkung und amyloide Entartung. Kalkablagerung ist im Pulpagewebe überaus häufig. Sie erscheint in Gestalt kugeliger, verlängerter oder unregelmässiger Bildungen von mehr oder weniger gelappter Oberfläche und hochgradiger Lichtbrechung. Das Alter einer Person hat augenscheinlich mit dem Auftreten von Verkalkungen in der Pulpe nichts zu thun. Ich besitze zahlreiche Präparate verkalkter Pulpen von, allem Anscheine nach vollkommen gesunden Backen- und ersten und dritten Mahlzähnen junger Personen, welche wegen un-

regelmässiger Aufstellung oder Platzmangel entfernt wurden. Manche Weisheitszähne wurden zu einer Zeit ausgezogen, als nur eine oder zwei Kuppen derselben das Zahnfleisch durchbrochen hatten, und dennoch zeigten deren Pulpen sowohl Kalkablagerungen, wie auch Neubildung von Dentin.

Zahlreiche Kalkbälkchen enthaltende Pulpen weisen in der Regel mehr fibröses Bindegewebe auf als myxomatöses. Um die Kalkmassen erscheint jedesmal ein dichtes einhüllendes Lager von fibrösem Bindegewebe, und wenn die Massen selbst ausgefallen sind, bleibt ein fibröser Sack zurück. (S. Fig. 282.)

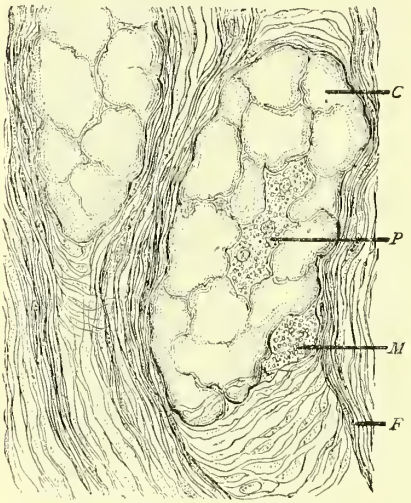

Fig. 282. Verkalkung der Pulpe.

C Kalkablagerungen in Feldern, den früheren, medullaren Körperchen entsprechend; *M* medullares Körperchen frei von Kalksalzen; *P* Plastid in der Mitte der verkalkten Masse; *F* fibröse Bindegewebskapsel. Vergr. 500.

Es war mir unmöglich zwischen Blutgefässen und Kalkmassen irgend einen bestimmten Zusammenhang nachzuweisen; obgleich es vorkommen kann, dass der die Kalkmasse einhüllenden Kapsel ein capillares Blutgefäss anhängt, oder selbst der Eindruck entsteht, dass das wie zu einem kleinen Aneurysma erweiterte Capillarrohr die verkalkte Masse enthält.

Viel seltener ist eine eigenthümliche Veränderung des Pulpagewebes, welche ich sowohl mit, wie auch ohne Verkalkungen beobachtete. Sie besteht in einer Umwandlung des myxomatösen Gewebes zu einer glänzenden, nahezu homogenen Masse, ohne scharfe Abgrenzung gegen das unveränderte Gewebe der Pulpe. In dieser homogenen Masse, von beträchtlich schwankender Ausdehnung erkennen wir körnige, strangförmige Bildungen und bisweilen in ihrer Structur nicht merklich veränderte Bündel von Nervenfasern. In manchen Fällen dagegen erschienen die Nervenfasern innerhalb des homogenen Feldes dunkel und grobkörnig, wie aus Krümeln zusammengesetzt.

Alles, was ich in Bezug auf Reagentien aussagen kann ist, dass sich die homogene Masse leicht mit Carmin färbt.

Eine Gewebsveränderung dieser Art kommt in verschiedenen Organen, zumal der Milz, der Leber, und den Nieren häufig vor; sie zeigt wohl immer eine gesunkene Ernährung an, und man glaubt, dass sie insbesondere häufig mit Syphilis im Zusammenhange stehe. Man nennt diese Metamorphose die amyloide, oder wachsartige Entartung; deren Wesen jedoch ist bisher ganz unbekannt geblieben.

5. Dentinificirung, Eburnificirung und Ossificirung. Es schien mir nöthig, neue Namen zur Bezeichnung eines Processes vorzuschlagen, welcher, obzwar seit vielen Jahren bekannt, nie recht verstanden wurde. Ich meine die Neubildungen von Dentin inmitten des Pulpagewebes und unabhängig von dem, die Wände der Pulpakammern aufbauenden Dentin, die sogenannten „Pulpasteine“. Bekanntlich trifft man dieselben entweder mittelst eines Stieles im Zusammen-

hang mit dem eigentlichen Dentin, oder im Bindegewebe der Pulpe locker eingebettet.

Die meisten dieser Bildungen bestehen aus Zahnbeingewebe, und zwar in der als secundäres Dentin bezeichneten Form; seltener sind die ausschliesslich aus lamellirtem Knochengewebe aufgebauten; noch seltener die Combinationen von Dentin- und Knochengewebe. Am allerseltensten trifft man Neubildungen von Dentin, ganz und gar dem primären Dentin ähnlich.

1. Pulpasteine vom Charakter des secundären Dentins. Die charakteristische Eigenthümlichkeit dieser Art beruht auf der Anwesenheit durch eine verkalkte Grundsubstanz unregelmässig eingestreuter Dentinkanälchen. Bisweilen haben die Kanälchen eine ziemlich wohl ausgeprägte, strahlige Anordnung; in anderen Fällen erscheinen grosse Massen von verkalkter Grundsubstanz aller Kanälchen bar, wobei die letzteren nur gegen die Peripherie des Gebildes in Gestalt dünner, spärlicher Bündel nachzuweisen sind. Man kann übrigens allen drei Varietäten des secundären Dentins begegnen. (S. Seite 654.) Abschnitte der Grundsubstanz, insbesondere gegen die Peripherie, mögen eine zarte, concentrische Lamellirung aufweisen, auch können in der Mitte einer anscheinend homogenen Grundsubstanz kleine, lamellirte Territorien vorkommen, welche ein centrales, mit verzweigten Fortsätzen versehenes Körperchen, einigermassen ähnlich einem Knochenkörperchen enthalten. In Durchschnitten eines Pulpasteines fand ich zahlreiche, concentrisch geschichtete Territorien, mit deutlichen oder auch undeutlichen Bioplassonbildungen in deren Mitte. Die zwischen den Territorien liegende Masse war zum Theile gekörnt, zum Theile aus einem Gewebe aufgebaut, ähnlich jenem des secundären Dentins mit unregelmässigen Kanälchen. Hier und da sah ich im Gewebe Markräume, von welchen augenscheinlich die Bildung von Territorien überhaupt ausgegangen war. Diese Abart kann man ohne Weiteres als regelmässiges Osteodentin bezeichnen. (S. Fig. 283.)

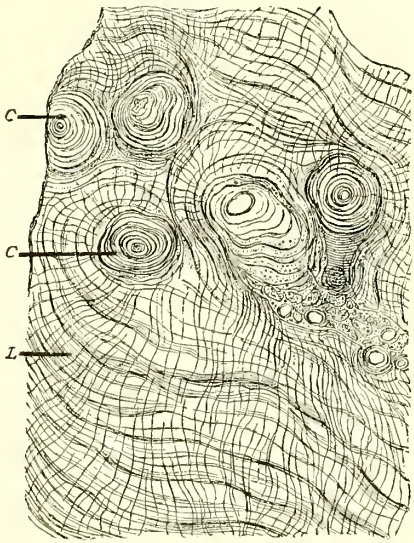

Fig. 283. Eburnificirung der Pulpe.

L unregelmässige Lamellen, von strahlenförmigen Dentinkanälchen durchzogen; *CC* concentrisch geschichtete kugelige Bildungen (Osteodentin). Vergr. 300.

2. Pulpasteine aus völlig entwickeltem, lamellirten Knochen bestehend. Ich habe fast ausschliesslich aus dichtem, fibrösen Bindegewebe bestehende Pulpen gesehen, deren Bündel sich in einer solchen Weise durchkreuzten, dass ein dichtes Narbengewebe entstand. Nur spärliche Nervenbündel und Blutgefässe durchzogen dieses, an manchen Stellen mehr oder weniger mit medullaren, oder entzündlichen Körperchen erfüllte Gewebe. In derartig fibrösen Pulpen bin ich Bildungen von völlig entwickeltem Knochengewebe begegnet, zusammengesetzt aus mehr oder weniger regelmässigen Lamellen oder Lamellen-ähnlichen, verkalkten

fibrösen Streifen; darin lagerten eine grosse Menge unregelmässiger, verzweigter Knochenkörperchen, an jenen Stellen, wo die Grundsubstanz einen mehr faserigen Bau beibehalten hatte, in Reihen oder Ketten angeordnet. Bisweilen erschien das Knochengewebe in Gestalt lamellirter Inseln, vom umgebenden fibrösen Gewebe scharf abgegrenzt. In solchen Fällen konnte ich eine Bildung von secundärem Dentin niemals nachweisen. (S. Fig. 284.)

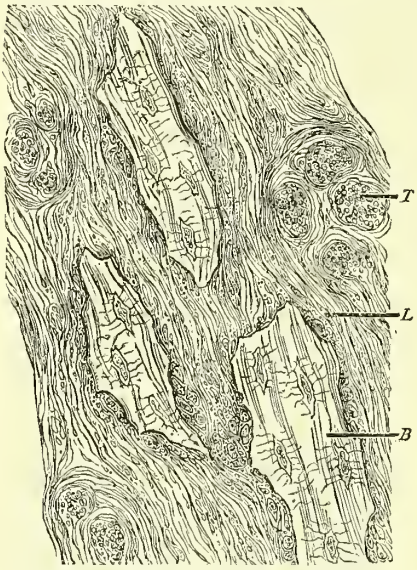

Fig. 284. Verknöcherung der Pulpe.

L längsdurchschnittene; *T* querdurchschnittene Bündel des narbenähnlichen, fibrösen Bindegewebes; *B* lamellirte Knochenbälkchen, mit völlig entwickelten Knochenkörperchen. Vergr. 500.

3. Pulpasteine aus einer Mischung von Knochen- und Zahnbeingewebe bestehend. In seltenen Fällen bin ich zum Theile aus secundärem Dentin, und zum Theile aus lamellirtem Knochen aufgebauten Pulpasteinen begegnet, in einer solchen Anordnung, dass unregelmässig begrenzte Knochenmassen einige grosse Knochenkörperchen enthielten, und von einer Grundsubstanz umgeben erschienen, welche ausschliesslich unregelmässige, wellig verlaufende Dentinkanälchen durchzogen.

4. Pulpasteine aus Dentin, mit den Eigenschaften des primären, bestehend. Einer der von mir untersuchten Pulpasteine aus dem Mahlzahne eines Mannes stellte eine harte, klein erbsengrosse, von Dentin aufgebaute Masse dar. Die Kanälchen verliefen parallel, und zwischen denselben lag eine Grundsubstanz von fein netzförmigem Bau, in einer den Milchzähnen entsprechenden Entwicklung, nämlich nur dürftig mit Kalksalzen versehen. Die Dentinkanälchen waren sehr weit, die Grundsubstanzsäulen dazwischen hingegen auffallend enge. Das reguläre, an der Peripherie des Pulpasteines gelagerte Dentin war von einer schmalen Zone mit den Eigenschaften des secundären Dentins begrenzt. Auf dieses folgte eine noch schmälere Lage von undeutlich lamellirtem Knochengewebe, mit spärlichen, aber grossen Knochenkörperchen. Diese Knochenschicht war von der Grenzschicht des Präparates bedeckt, welches ein körniges Aussehen hatte, und spärliche, eckige oder spindelförmige Bioplassonkörperchen und einige wenige Dentinkanälchen enthielt. (S. Fig. 285.)

Hinsichtlich der Entwicklung dieser freien Neubildungen haben *Heider* und *Wedl* sich für eine „Inversion der Dentinzellenschicht“ ausgesprochen, und zwar aus folgenden Gründen: „Erstens ist der Verlauf der Zahnbeinkanälchen ein centripetaler, es müssen daher die zur Bildung derselben nothwendigen Dentinzellen, welche von der Peripherie der geschehenen Einbuchtung gegen deren Centrum gewachsen sind, eine adäquate Lage angenommen haben; zweitens haben wir bei multiplen encystirten Neubildungen sternförmige Gruppirungen der Dentinzellen gesehen und deuteten sie als Beginn einer Insinuation; drittens entspricht eine

Inversion einer Dentinzellengruppe und eine Abschnürung auch physiologischen Processen, z. B. der Bildung von Schilddrüsenblasen oder Eierstockfollikeln". Dieser geistvollen Theorie gegenüber möchte ich bemerken, dass nach meinen Beobachtungen die Odontoblasten als nichts anderes, denn in Reihen aufgestellte medullare Körperchen zu betrachten seien. Beim gegenwärtigen Stande unserer Kenntnisse haben wir keine hinreichenden Gründe anzunehmen, dass die medullaren Körperchen an der Peripherie der Pulpe specifische Zahnbeinbildner seien. Man kann mit ebenso viel Recht annehmen, dass die Blutgefässe in der Pulpe, den medullaren Körperchen eine gewisse Art von Nahrung liefern, und erstere sich unter dem Einflusse dieses Materials zu Dentingewebe umwandeln. Wenn medullare Körperchen in Folge einer leichten Reizung oder eines vermehrten Zuflusses von Nahrungsmaterial in der Mitte der Pulpe auftreten, dann können sie gleichfalls Zahnbein oder Knochen erzeugen. Das häufige Vorkommen von Verkalkung im Pulpagewebe weist unmittelbar auf eine eigenthümliche Thätigkeit der Blutgefässe und des Pulpagewebes selbst hin, indem erstere eine besonders kalkreiche Nahrung abscheiden und letztere diese Nahrung leicht aufnehmen. Freilich kennen wir die Gesetze der Gewebsbildung noch gar nicht, und dürfen uns aus Mangel von Besserem an die Specificitäts-Theorie klammern.

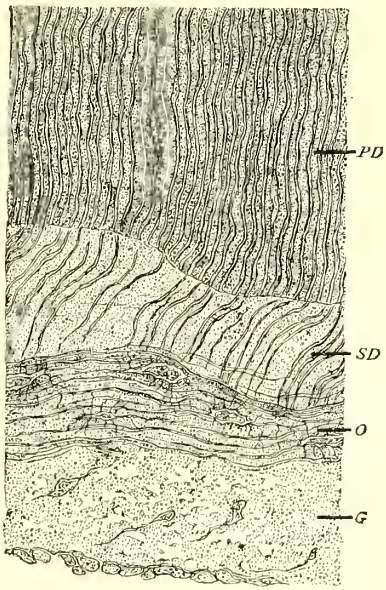

Fig. 285. Dentinificirung der Pulpe.

PD Schicht von primärem Dentin; *SD* Schicht von secundärem Dentin; *O* Schicht von lamellirtem Knochengewebe; *G* gekörnte Schicht gegen das Pulpagewebe. Vergr. 500.

Geschichte. *G. Prochaska*[1]) machte der Erste darauf aufmerksam, dass wenn durch Reibung die Zähne an deren oberen Flächen abgenützt werden, innerhalb der Pulpakammer gerade soviel neues Material erzeugt wird, als an der äusseren Oberfläche verloren ging.

Rousseau[2]) fand „Osteoide" und „Knochengewächse" in der Pulpahöhle, bemerkt jedoch ausdrücklich, dass schon *Bertin* vor ihm davon Kenntniss hatte.

A. Nasmyth[3]) sagt: „Vielerlei Meinungen sind schon über die Verbindung der Pulpa mit dem Zahnbein ausgesprochen worden, und über die Frage, ob das Zahnbein einfach ein Product der Pulpe sei, oder aber umgewandeltes Pulpagewebe selbst"..... „Die bildende Oberfläche der Pulpe weist eine regelmässige zellige Einrichtung auf. Die strahlenförmigen Reihen der Zellen sind von einem wohlausgesprochenen welligen Contour begrenzt, von welchem man gelegentlich in regelmässigen Abständen Fortsätze vorspringen sieht". Dieser Forscher beschreibt und illustrirt auch mehrere Fälle von Verknöcherung der Pulpe.

[1]) Opera Minora Anat. Physiolog. et Patholog. Arg. Pars. II. Viennae. 1780.

[2]) Anat. Comp. du Syst. Dent. chez l'Homme et chez les Princ. Animaux. Paris. 1827.

[3]) Researches on the Development, Structure, and Diseases of the Teeth. 1849.

A. Kölliker[1]) beobachtete an den Wänden der Pulpahöhlen von Zähnen Neubildungen von Dentin und Cement.

L. S. Beale[2]) behauptet das Folgende: „Das Gewebe der Pulpe, das muss man sich scharf einprägen, wird nicht zu Zahnbein umgewandelt; ebensowenig zeigen das Dentin, oder das Gewebe, aus welchem es hervorgeht, irgend eine Eigenschaft, welche uns berechtigen würde, dieselben unter die Bindegewebsarten zu zählen. Ich stimme darin mit *Kölliker* überein, dass die Dentinzellen die einzigen, bei der Bildung von Dentin activ betheiligten Bildner sind, kann jedoch die Kanäle nicht als die unmittelbaren Fortsätze der gesammten Dentinzellen betrachten, oder zugeben, dass die Matrix eine Intercellularsubstanz sei“..... „Die Masse der Pulpe besteht aus einer einfachen Form von Bindegewebe, mit zahlreichen länglichen und dreieckigen Körperchen (germinal matter), nicht unähnlich denjenigen, welche das Schleimgewebe der Nabelschnur herstellt“.

R. J. Hulme[3]) liefert eine gute Beschreibung der Neubildungen in der Pulpahöhle. Er zählt vier Arten auf, nämlich: Secundäres Dentin; Ersatzdentin; Osteodentin; und knötchenförmiges Dentin; spricht jedoch die Meinung aus, dass die Bezeichnung „secundäres Dentin“ für alle Arten genügen würde.

R. Hohl[4]) sagt, dass man Neubildungen von Dentin ebensowohl im weichen Gewebe der Pulpe, wie an dessen Peripherie in Verbindung mit dem primären Dentin antrifft. Der mikroskopische Bau dieser Bildungen bietet folgende Abweichungen vom normalen Dentin: Die Kanälchen verlaufen in allen Richtungen; hie und da erweitern sie sich sackförmig oder endigen in grossen Räumen, welche man jedoch nicht als Knochenkörperchen betrachten sollte. Osteoodontome sind gemischte Bildungen und zeigen an einer Stelle Dentin, an einer anderen Cement. Osteome findet man sowohl frei wie auch an den Wänden der Pulpahöhle anhängend. Der Inhalt der Knochenzellen, so glaubt er, ist eine helle Flüssigkeit, obgleich diese an manchen Stellen körnig aussieht.

Franz Boll[5]) stellt auf, dass die Untersuchung eines Präparates von Pulpagewebe bei 500facher Vergrösserung nebst zahlreichen markhältigen Nervenfasern, eine grosse Menge eigenthümlicher, seidenartig glänzender Fibrillen zeigt, welche sich als marklose Nervenfasern erweisen. Der Uebergang von markhältigen in marklose Fasern erfolgt ganz allmälig; letztere zeigen zuerst in ihrem Durchmesser abwechselnd Erweiterungen und Einschnürungen; sehr bald jedoch erscheinen sie als nackte, homogene Axencylinder. Der peripherische Abschnitt der Pulpe besteht aus einem continuirlichen Lager verlängerter Zellen, welche mittelst langer, in die Dentinkanälchen hineinreichender Verlängerungen an das Dentin befestigt sind. Wenn dieser der Wand der Pulpahöhle anhängende Belag sorgfältig abgekratzt, und unter das Mikroskop gebracht wird, bemerken wir, dass derselbe nebst den peripherischen Zellen Antheile des Pulpagewebes enthält. In letzteren beobachten wir, nachdem wir das Präparat mit feinen Nadeln zerzupft haben, eine grosse Menge markloser Nervenfasern. Manche davon verlaufen zwischen den peripheren Zellen. Er betrachtet die Verlängerung von Nervenfasern in die Dentinkanälchen als sicher, indem die Verlaufsrichtung der Nervenenden jener der Kanälchen

---

[1]) Gewebelehre. IV. Aufl.

[2]) On the Structure and Growth of the Tissues. 1865.

[3]) „On Calcification of the Dental Pulp“. Transact. of the College of Dentists of England. 1861.

[4]) „Ueber Neubildungen der Zahnpulpe“. Halle. 1868.

[5]) Archiv f. Mikroskop. Anatomie. Bd. IV. 1868.

parallel ist, obgleich er für seine Meinung keine unmittelbaren Beweise aufbringen kann. Im Dentin nahe der Pulpe müssen wir nach ihm zwei Arten von Kanälchen annehmen: solche, die die Fortsätze der peripherischen Zellen der Pulpe enthalten, und Andere, welche die zwischen diesen Zellen verlaufenden feinen Nervenfasern aufnehmen.

J. Bruck jun.[1]) behauptet, dass der Bau der Dentinneubildungen mit jenem des normalen Dentins übereinstimmt, mit dem Unterschiede, dass in ersteren die Kanälchen einen strahlenförmigen und welligen Verlauf annehmen. Derlei Neubildungen findet man nicht nur in cariösen, sondern häufig auch in gesunden Milch- und Dauerzähnen. Er meint auch, dass alle, früher als Kalkablagerungen beschriebenen Bildungen nichts anderes seien, als Neubildungen von Dentin. Dentingewebe könne sich nicht nur von den Odontoblasten, sondern von irgend einer Zelle des Pulpagewebes entwickeln.

John Tomes[2]) stellt auf, dass die Odontoblasten einander genau berühren, und dazwischen für eine Intercellularsubstanz kein Raum vorhanden sei. Die äussersten Abschnitte der Odontoblasten gehen eine Metamorphose zu einer gallertigen Grundsubstanz ein, welche Sitz von Kalkablagerung wird, während deren centrale Abschnitte weich und unverändert in Gestalt der Dentinfasern verbleiben. Dieser Anschauung entsprechend sind die Faser, die Scheide und die Grundsubstanz nichts anderes, als drei Stadien der Entwicklung eines und desselben Gewebes.

C. Wedl[3]) sagt, dass die äussere Fläche der Pulpe mit konischen Zellen, den Odontoblasten bedeckt ist, von deren breiten, auswärts gerichteten Flächen verhältnissmässig dicke Fortsätze abgehen; diese betreten die Dentinkanälchen. Die Grundsubstanz der Pulpe besteht aus lockerem Bindegewebe. Der grössere Theil der sehr gewöhnlichen Osteodentinbildungen besteht aus Dentin, während Knochensubstanz nur in kleiner Menge vorkommt, und aus einer Gruppe von wenigen Knochenkörperchen bestehen mag. In Bezug auf die Entwicklung dieser isolirten, abgekapselten Neubildungen stellen er und *Heider*, wie oben erwähnt, die Theorie auf, dass dieselbe auf einer Inversion der Schicht der Dentinzellen beruht. Die Kalkknötchen sind echte Coneremente, und kommen mit anderen harten Neubildungen combinirt vor, ohne je eine organische Verbindung mit dem ursprünglichen Dentin einzugehen; dieselben sitzen innerhalb des Parenchyms der Pulpe und sind Kalkablagerungen im Bindegewebe.

Nach *W. Waldeyer*[4]) kann man an den Odontoblasten, welche nach Art von Säulenepithelien angeordnet sind, drei Arten von Fortsätzen unterscheiden, nämlich den Dentinfortsatz, den Pulpafortsatz und die seitlichen Fortsätze. Der erstere stellt die Dentinfaser dar.

Die Odontoblasten sind untereinander mittelst feiner, kurzer Zähnchen innig verbunden, welche die seitlichen Fortsätze aller Zahnbeinzellen bilden.

S. J. A. Salter[5]) sagt: „Die Räume zwischen den Gefässen und Nerven erfüllt ein sehr blasses, wenig ausgesprochenes areolares Gewebe, von zahlreichen runden und ovalen Zellen oder Kernen durchsetzt. Die Zellenkörper sind gegen die Oberfläche vergrössert und nehmen die Gestalt von cylindrischen Epithelien

---

[1]) Beiträge zur Histologie und Pathologie der Zahnpulpe. Breslau. 1871.
[2]) System of Dental Surgery. 1873.
[3]) Pathologie der Zähne. Leipzig. 1870. Philadelphia. 1872.
[4]) Handbuch der Gewebelehre. Von *S. Stricker*. 1871.
[5]) Dental Pathology and Surgery. New-York. 1875.

an. Von ihren Enden entspringen kleine röhrenförmige Verlängerungen, welche die thierische Grundlage der Wand des Dentinröhrchens erzeugen".

C. S. Tomes[1]) behauptet: „Man kann die Pulpe als aus einer schleimigen, gelatinösen Matrix bestehend beschreiben, welche Zellen in grosser Menge enthält, insbesondere zahlreich nahe deren Peripherie. In derselben kann man auch etwas fibröses Bindegewebe erkennen. Die Odontoblastenschicht wird bisweilen als Membrana eboris beschrieben. Die Odontoblasten sind mit dreierlei Fortsätzen ausgestattet" u. s. w. gleich *Waldeyer* ..... „Wie die Nervenfasern endigen, ist nicht bekannt".

Adolph Witzel[2]) sagt, dass die Odontoblasten an ihren freien Flächen dicke Verlängerungen zeigen, und in ihrem feinkörnigen Protoplasma ein oder zwei Kerne enthalten. Die Neubildungen von Dentin bestehen aus einer feinkörnigen, oder lamellirten Grundsubstanz, in welcher Dentinkanälchen vorhanden sind. u. s. w.

Das Pericement.

Von *C. F. W. Bödecker*, D. D. S., M. D. S.[3])

A. Formen und Entwicklung. Das Pericement (Wurzelhaut, oder Alveolar-Zahnperiost etc.) ist eine Bildung von Bindegewebe, identisch mit der alle Knochen bedeckenden Beinhaut; dasselbe erzeugt eine zwischen den Zahnwurzeln und den entsprechenden knöchernen Alveolen eingeschaltete Schicht, und gehört beiden gemeinsam an. Es übergeht einerseits in das sogenannte submucöse Bindegewebe des Zahnfleisches und andererseits in das Periost der Kiefer, und seine Fasern sind sowohl mit dem Wurzelcement, wie auch mit der Alveolarwand verbunden. Manche Schriftsteller haben das Cement als eine doppelte Membran beschrieben, von denen eine der Wurzel, die andere dem Alveolus angehören sollte; ich selbst jedoch habe nichts sehen können, was eine solche Theilung rechtfertigen könnte. Nur in einigen Präparaten habe ich hart an der Wurzel eine dünne Schicht sehr dichter und feiner Fasern gesehen, deren allgemeine Richtung mit jener der Bindegewebsbündel, welche die Hauptmasse des Pericements erzeugen, nicht völlig übereinstimmend war.

Der von den Bindegewebsbündeln eingehaltene Verlauf ist leicht wellenförmig, und schief vom Cement auf- und auswärts gegen den Alveolus. Die Bündel dieses Gewebes sind ungemein dicht, ohne viele Kreuzungen; ihre parallele Richtung beginnt etwa auf der Höhe des Alveolarrandes sich in eine divergirende umzuändern, woselbst die Bündel gröber werden, sich durchkreuzen, und den elastischen Bindegewebspolster, das Zahnfleisch, erzeugen.

Aus der anatomischen Anordnung des Pericements kann man dessen physiologische Bedeutung betreffende Schlüsse ziehen. Selbstverständlich wird die verhältnissmässig weiche und elastische Schicht zwischen den beiden knöchernen Bildungen, dem Cement und der Alveolarwand, dazu dienen, um die Erschütterung der Kieferknochen während des Kaugeschäftes zu vermindern. Die schiefe Richtung der Bindegewebsbündel ist die zur Suspension des Zahnes in seiner Höhle günstigste, indem die Bündel der Trichterform der Höhle entsprechen, und in ihrer Mitte die

[1]) Manual of Dental Anatomy. Philadelphia. 1876.

[2]) Die antiseptische Behandlung der Pulpa-Krankheiten. Berlin. 1879.

[3]) Auszug aus der Abhandlung: „On Pericementum and Pericementitis". *The Dental Cosmos.* Philadelphia. 1879—1880.

konische Zahnwurzel tragen. Die Elasticität der Schicht des Pericements gestattet einen leichten Grad von Bewegung der Wurzeln; wodurch die Bildung von Facetten an den einander gegenüber stehenden Kronenflächen in dicht gefüllten Kiefern begreiflich wird.

Meine Präparate zeigen zwei Arten von Pericement — die eine von netzförmigem Bau, die myxomatöse; die andere durch und durch fibrös. Die myxomatöse Art habe ich in der Regel in jugendlichen Individuen angetroffen; dieselbe besteht aus zarten Fasern, oder Faserbündeln in netzförmiger Anordnung, mit an den Knotenpunkten liegenden kugeligen oder oblongen Kernen. Die Maschenräume enthalten entweder eine hyaline, anscheinend structurlose, bisweilen fein gekörnte Grundsubstanz, oder mit einer wechselnden Menge von Kernen versehene Plastiden. Je näher dem Cement, desto enger erscheint das myxomatöse Netz, und desto kleiner folgerichtig auch die eingeschlossenen Plastiden. Die letzteren stehen in der unmittelbaren Nähe des Cements in mehr oder weniger regelmässigen Reihen, ganz ähnlich den seit *Gegenbaur* als „Osteoblasten" bezeichneten Bioplassonkörpern um in Entwickelung begriffenes Knochengewebe. Manche Maschenräume sind beträchtlich grösser, und mit vielkernigen Körpern erfüllt. Andere Maschenräume tragen Fettkugeln, welche in mit Chromsäure gehärteten Präparaten häufig geschlossene Räume, sogenannte Vacuolen, enthalten. Das myxomatöse Netz ist von zahlreichen Blutgefässen, hauptsächlich Capillaren und Venen durchzogen, von denen manche in die Markräume des compacten Knochens der Alveolarwand eindringen, und mit dem capillaren Gefässsystem des spongiösen Theiles des Alveolus in Verbindung stehen. In meinen Präparaten bin ich nur wenigen Nervenfasern begegnet. (S. Fig. 286.)

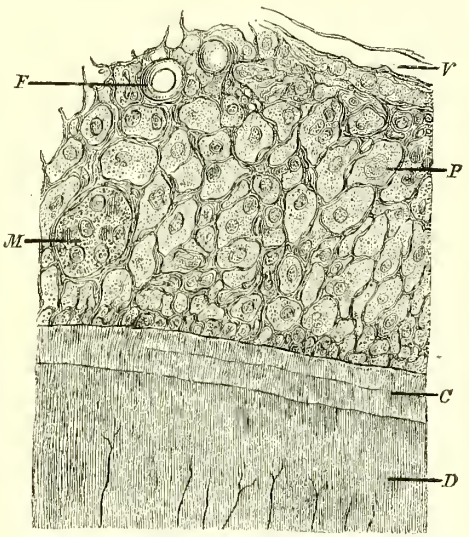

Fig. 286. Pericement von myxomatösem Bau.

D Dentin; *C* Cement des Halses; *P* Pericement; *M* vielkerniger Körper; *V* capillares Blutgefäss; *F* Fettkugel mit einer Vacuole. Vergr. 500.

Starke Vergrösserungen zeigen den zarten, netzförmigen Bau sämmtlicher Plastiden sehr deutlich, wobei man das Netz nicht nur im Inhalte der Maschenräume, sondern auch in den Fasern des myxomatösen Reticulum nachzuweisen vermag. Das letztere ist am besten an tief mit Goldchlorid gefärbten Präparaten zu erkennen; hier sieht man auch, dass die in den Maschenräumen des myxomatösen Netzwerks enthaltene, anscheinend structurlose oder undeutlich körnige Grundsubstanz einen gleichen netzförmigen Bau besitzt, wie die Plastiden selbst.

Die zweite Art des Pericements besteht aus fibrösem Bindegewebe, vorwiegend in Erwachsenen, und Personen von vorgeschrittenem Alter. Die Bündel des fibrösen Bindegewebes können durch das gesammte Pericement von gleich-

mässiger Breite sein, oder es besteht hart um das Cement eine Zone von myxomatösem oder undeutlich fibrösem Bau. Die Bündel werden von Fasern, mit einer wechselnden Menge von Plastiden aufgebaut, welch letztere in der Regel je näher dem Cement, desto zahlreicher erscheinen. Hart am Cement kommen Reihen von Osteoblasten oder mit Bündeln eines zarten fibrösen Bindegewebes abwechselnde Bioplassonkörper vor, unmittelbar an das Cement angeheftet. In manchen Fällen habe ich Reihen von Osteoblasten von beträchtlich vermehrter Lichtbrechung gesehen, indem dieselben augenscheinlich in Folge einer Ablagerung von Kalksalzen glänzend und structurlos erschienen. Auch die fibröse Art des Pericements kann Fettkugeln enthalten, und zwar bisweilen in einer überraschenden Menge.

Starke Vergrösserungen enthüllen folgenden Bau des fibrösen Bindegewebes: Die Fasern, von denen eine gewisse Menge sich zur Bildung von Bündeln vereint, sind zarte Spindeln mit ihren schief abgesetzten Spindeln unmittelbar verbunden. Helle, schmale Säume von Kittsubstanz trennen die Spindeln, und in den Säumen erkennt man quere, überaus zarte Fädchen, ähnlich den Stacheln in der die Epithel-Elemente umgebenden Kittsubstanz. Diese Fädchen sieht man an vielen Stellen schon in einfach mit Chromsäure gehärteten Präparaten; wenn man aber dünne Schnitte mit einer $^1/_2$% Lösung von Goldchlorid 1 bis 2 Stunden lang gefärbt hat, oder so lange, bis eine dunkel violette Farbe auftritt, dann werden die Stacheln sehr deutlich. Ist die Färbung eine gelungene, so erkennen wir auch, dass die Spindeln nicht homogen sind, wie sie in frischen, ungefärbten Präparaten aussehen, sondern von einem zarten, dunkelvioletten Netzwerk durchbrochen, dessen etwas verdickte Knotenpunkte den Eindruck von Körnchen hervorrufen. (S. Fig. 287.)

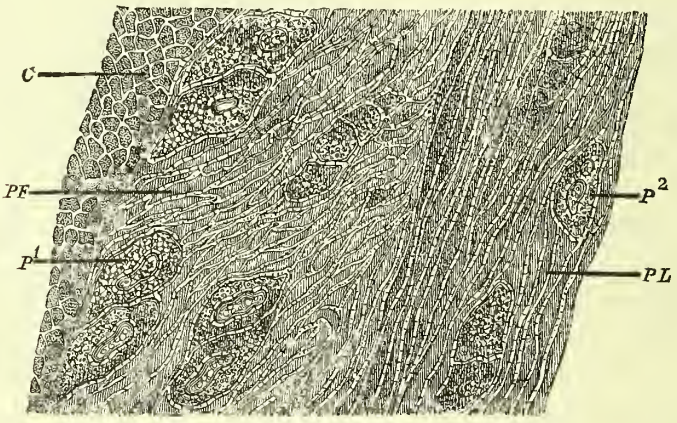

Fig. 287. Pericement von faserigem Bau.

C Cement der Wurzel; *PL* Pericement, dessen Fasern aus Spindeln bestehen, im Längsschnitt; *PF* Pericement, dessen Elementarspindeln feiner und schief durchschnitten sind; $P^1 P^2$ Bioplassonkörper, entweder sogenannte Bindegewebskörperchen, oder sogenannte Osteoblasten. Vergr. 1200.

Zwischen den Spindeln der Grundsubstanz sehen wir Plastiden, die sogenannten „Bindegewebszellen". Manche dieser Körper zeigen glänzende, compacte, längliche Kerne mit einer gewissen Menge von umgebendem Bioplasson; während andere keine Kerne tragen, und zu spindelförmigen oder vielkantigen Klümpchen zerfallen, die an Grösse und Gestalt den elementaren Bestandtheilen der fibrösen

Grundsubstanz völlig entsprechen. In manchen Fällen treffen wir zwischen dem Cement und den Osteoblasten noch eine, aus zarten Spindeln aufgebaute, dünne Schicht fibrösen Bindegewebes eingeschaltet.

Das Pericement ist im Jugendzustande myxomatöses Bindegewebe, mit verhältnissmässig spärlichen, fibrösen Antheilen, während die Bioplassonbildungen beträchtlich vorwiegen. In diesem Falle kommen zweierlei Arten von Grundsubstanz vor, nämlich die das Reticulum bildende fibröse, und die gewisse Theile der Maschenräume erfüllende myxomatöse; beide gehen aus indifferentem oder embryonalem Gewebe hervor, im Pericement geradeso, wie in allen übrigen Bindegewebsbildungen, welche in völliger Entwicklung einen faserigen Bau aufweisen.

Die einzige Möglichkeit, die Bildung des myxomatösen Gewebes zu erklären, liegt in der Annahme, dass ein Theil der die embryonalen Elemente aufbauenden Substanz unverändert bleibt, während ein anderer Theil zu Spindeln des myxomatösen Netzes, und ein dritter zu myxomatöser Grundsubstanz umgewandelt wird. Als Endresultat erscheint speciell im Pericement entweder eine gallertartige myxomatöse, oder eine solide, fibröse Grundsubstanz. Der lebende Antheil der embryonalen Elemente bleibt unter allen Verhältnissen von den, die leblose Flüssigkeit betreffenden chemischen Veränderungen unberührt.

Auf Grundlage dieser Theorie lässt sich auch die Umwandlung des jugendlichen myxomatösen zu dem fibrösen Gewebe des Erwachsenen leicht erklären. Wir brauchen nämlich bloss eine Lösung oder Verflüssigung der schon gebildeten Grundsubstanz anzunehmen, um das Wiederauftauchen des embryonalen Zustandes in einem gewissen Entwicklungsstadium zu verstehen. Das myxomatöse Gewebe verwandelt sich als solches nie unmittelbar in ein fibröses, sondern muss zuerst in dessen embryonalen oder Bioplassonzustand zurückgeführt werden, und erst aus diesem geht in der Folge fibröses Bindegewebe hervor. Der letztere Vorgang wird durch Zerspaltung und Verlängerung zu Spindeln erklärt, welche hinterher solid werden, wobei die leblose Flüssigkeit die Eigenschaften einer leimgebenden Grundsubstanz annimmt.

Zu keiner Zeit wurde das Netzwerk der lebenden Materie unterbrochen oder zerrissen; das Pericement hat nie aufgehört ein Gewebe zu sein, weder in dessen embryonalem, noch im myxomatösen, oder fibrösen Zustande. Auf Grundlage der eben skizzirten Theorie können wir auch alle Veränderungen bei der Entzündung des Pericements leicht verstehen.

B) Pericementitis.

a) Plastische Entzündung und Neubildung. Die Zahnärzte wissen, dass Pericementitis in zweierlei Formen vorkommt, augenscheinlich in Uebereinstimmung mit der Intensität der Entzündung. Die eine Form ist die plastische, welche, wenn wiederholt recidivirend, zur Neubildung von Bindegewebe, zur sogenannten Hypertrophie, oder Hyperplasie führt; die andere, schwerere Form ist die eitrige Pericementitis, mit dem unvermeidlichen Ausgange in eine mehr oder weniger ausgebreitete Zerstörung des Pericements, mit Absterben der Pulpe, und nicht selten mit Nekrose des Alveolar-Fortsatzes.

Die leichtesten Grade der Pericementitis lassen sich unter dem Mikroskop bei schwachen Vergrösserungen durch die Anwesenheit von, mit medullaren Elementen erfüllten Nestern inmitten der Bindegewebsbündel erkennen. Die Gestalt dieser Nester ist in der Regel länglich, in Uebereinstimmung mit der Längsrichtung der Bindegewebsbündel, oder rundlich, entsprechend den Querschnitten

von Bündeln. Je spärlicher diese Nester, desto milder ist der entzündliche Vorgang. Bei starken Vergrösserungen gewinnen wir die Ueberzeugung, dass das früheste Stadium der Entzündung in einer Umwandlung der Bindegewebsfasern zu Bioplasson besteht. (S. Fig. 288.)

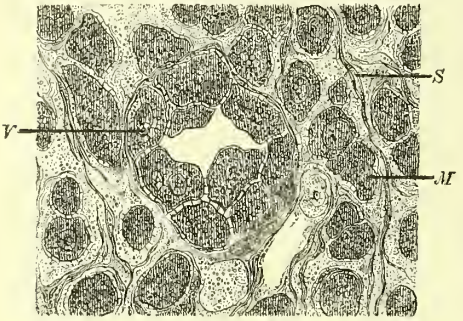

Fig. 288. Entzündetes Pericement in einem frühen Stadium.

V capillares Blutgefäss, dessen Endothelien grob gekörnt und in Wucherung begriffen sind; *M* medullare oder entzündliche Elemente, in einer feinkörnigen Grundsubstanz eingebettet; *S* spindelförmige Elemente. Vergr. 1000.

Der Spindelform der elementaren Grundsubstanzfelder entsprechend erscheinen spindelförmige Bioplassonkörper, ganz ähnlich den normalen Plastiden innerhalb des fibrösen Bindegewebes. Alle diese Körper sind von einander durch helle Säume getrennt, und mit einander durch, jene Räume durchziehende zarte Fädchen der lebenden Materie verbunden. Die neu aufgetretenen feinkörnigen Bioplassonkörper werden bald grobkörnig, was darauf beruht, dass die lebende Materie in denselben an Umfang zugenommen hat.

Hierauf sehen wir, dass eine Anzahl von Körnchen, die Knotenpunkte des lebenden Netzwerks, so beträchtlich vergrössert wurden, dass sie nunmehr kleinen Kernen ähnlich sehen, und von diesen Knotenpunkten aus geht die Bildung neuer Elemente vor sich, zum Theile glänzend und homogen, zum Theile von netzförmigem Bau. Nachdem sich die ursprünglich soliden Klümpchen der lebenden Materie zu einem Netzwerk zerspalten haben, sieht man viele der neugebildeten Elemente mit soliden Kernen versehen. Sämmtliche Elemente bleiben auch jetzt noch mit einander mittelst feiner Fädchen der lebenden Materie verbunden. Auf diese Weise wird die entzündliche Infiltration zuerst in Gestalt zerstreuter Nester hergestellt, deren Centren den capillaren Blutgefässen entsprechen. In späteren Stadien wird fast das gesammte Bindegewebe bis zu einem solchen Grade zu medullaren Elementen umgewandelt, dass nur spärliche Bündel des ursprünglichen Bindegewebes übrig bleiben. Die Schwellung des Pericements erklärt die Schmerzhaftigkeit des Vorganges; während das Zugrundegehen der festen Grundsubstanz und deren Ersatz durch medullare Elemente die Lockerung des Zahnes begreiflich machen. Diese Vorkommnisse lassen sich auch zur Erklärung des eigenthümlichen Gefühles des Patienten verwerthen, als wäre der Zahn in seiner Höhle emporgehoben, oder zu lang geworden.

Die stärkste Anhäufung von entzündlichen Elementen erfolgt in der unmittelbaren Umgebung der Blutgefässe, indem wir in der Mitte vieler Nester Capillare nachweisen können. Es lässt sich übrigens nicht schwer begreifen, dass in der unmittelbaren Nähe der Ernährungs-Quelle auch der Entzündungsprocess am lebhaftesten sein muss. Diese Thatsache wurde andererseits auch von Jenen als Beweismittel angeführt, die sich der Vorstellung hingeben, dass die Entzündungsnester ganz und gar auf einer Auswanderung farbloser Blutkörperchen beruhen. Ich muss dieser Anschauung unbedingt widersprechen, da meine Beobachtungen beweisen, dass die grosse Mehrzahl der Körperchen untereinander mittelst feiner

Fädchen im Zusammenhange steht, demnach ein Gewebe darstellt. Die Endothelien der Capillare betheiligen sich an der Entzündung, indem sie zu grobkörnigen, unregelmässigen Körpern umgewandelt werden, welche durch Theilung gleichfalls zum Theile kernhaltige zum Theile kernlose neue medullare Elemente erzeugen. In Folge der Neubildung von Entzündungs-Elementen aus den Endothelien wird die Lichtung des Capillärrohres zuerst beträchtlich verengt, und später völlig vernichtet. Eine lebhafte Wucherung der Endothelien wird in der Regel zur Zerstörung des Capillares am Wege der Eiterung führen, oder wahrscheinlich zum Auftreten von Bildungen Anlass geben, welche ich jetzt zu beschreiben gedenke.

In den meisten meiner Präparate von entzündetem Pericement bin ich einer eigenthümlichen Bildung begegnet. Eine gewisse Menge von medullaren Körperchen verschmilzt zu kugeligen Massen von beträchtlich schwankender Grösse und in manchen Fällen sieht man diese um einen centralen vieleckigen Raum gelagert, welcher augenscheinlich durch Compression eines früheren Blutgefässes entstand. Die kugeligen Massen bestehen entweder aus medullaren Elementen, von glänzendem, homogenem Aussehen, und zu kleineren Klümpchen von lebender Materie zerfallen, oder sie stellen continuirliche Massen eines grobkörnigen Bioplasson dar, mit einer wechselnden Menge von Kernen. Bildungen dieser Art sind im entzündeten Periost und Knochenmark wohl bekannt, und wurden als Myeloplaxen, myeloide Körperchen, Riesenzellen u. s. w. bezeichnet.

Meine Präparate zeigen deutlich, dass bei der sogenannten plastischen Entzündung des Pericements sämmtliche entzündliche Körperchen unter einander in Verbindung bleiben, und somit ein medullares, embryonales oder indifferentes Gewebe darstellen. In leichten Graden der Entzündung kann der krankhafte Process sofort zur Norm zurückkehren, was man klinisch als „Lösung der Entzündung" bezeichnet hat; hiezu ist nichts weiter nöthig, als eine Wiederherstellung der Grundsubstanz. Schwerere Formen der plastischen Pericementitis, oder wiederholte Rückfälle der Entzündung werden zu einer Neubildung von Bindegewebe, zur sogenannten Hyperplasie führen.

Höhere Grade von plastischer Pericementitis sind stets von Entzündung des Zahnfleisches, des Cements und des knöchernen Alveolus begleitet.

Entzündung des Zahnfleisches (Ulitis, Gingivitis) ist in ihren mildesten Formen klinisch durch das Auftreten von Oedem gekennzeichnet. Höhere Grade von Ulitis manifestiren sich im Wesentlichen in derselben Weise, wie Pericementitis, nämlich: Zuerst durch Bildung von zerstreuten, später zusammenfliessenden Nestern von Entzündungskörperchen; solche Nester entstehen von den Bindegewebsbündeln des Zahnfleisches genau so, wie im Pericement.

Cementitis erkennt man unter dem Mikroskop durch die Anwesenheit buchtiger Aushöhlungen an der Peripherie des Cements und bisweilen auch unterhalb seiner Oberfläche. Diese Buchten sind mit medullaren oder vielkernigen Körperchen ausgefüllt; auf deren Gegenwart beruht das eigenthümlich rauhe, wie angenagte Aussehen des Cements von Zähnen, welche während eines Anfalles von Pericementitis ausgezogen wurden.

Osteitis des Alveolarfortsatzes manifestirt sich durch Lösung von Grundsubstanz des Knochengewebes, entweder in Gestalt von buchtigen Aushöhlungen entsprechend den Territorien des Knochengewebes, oder von unregelmässigen, mit medullaren Elementen erfüllten Feldern, welche von der Oberfläche in die Tiefe des Knochens eindringen. Dieser Process ist jedesmal mit Osteomyclitis combinirt,

und das Ergebniss beider ist die Umwandlung des harten Knochengewebes zu einem weichen, medullaren, oder entzündlichen Gewebe. In manchen meiner Präparate ist diese Veränderung bis zu einem so hohen Grade vorgeschritten, dass nur kleine Inseln von Knochengewebe, die Ueberbleibsel der früheren Alveolarwand, sichtbar sind.

b) Hyperplasie. Intensive plastische Pericementitis, oder wiederholte Anfälle eines sogenannten subacuten Entzündungsprocesses führen zu Neubildung von Bindegewebe, Cement, und Knochen.

Hyperplasie entsteht, wenn eine grosse Menge neugebildeter entzündlicher Körperchen mit einander verbunden bleibt, demnach nicht aufgehört hat, ein Gewebe zu sein. Die Entzündungskörperchen werden in gewissen Bezirken verlängert, und, nachdem sie zu spindelförmigen Elementen zerfallen sind, in eine solide Grundsubstanz umgewandelt, was gleichbedeutend ist mit Neubildung von Bindegewebsbündeln. Diese Bündel unterscheiden sich von jenen des normalen Pericements durch grössere Dichtigkeit und eine höchst unregelmässige Anordnung. Das hypertrophische Pericement erscheint in seiner ganzen Masse vergrössert und besteht aus groben Bündeln von Bindegewebe, zwischen welchen in den früheren Stadien des hyperplastischen Processes mehr oder weniger zahlreiche Nester von entzündlichen Elementen sichtbar bleiben. In anderen Fällen wird das ganze Pericement zu einem dichten, narbigen Bindegewebe umgewandelt, dessen Bündel sehr klein sind und indem sie sich in allen Richtungen durchkreuzen, ein dichtes Filzwerk erzeugen. Das hyperplastische Pericement enthält in der Regel weniger Blutgefässe, als das normale.

Bisweilen nehmen zerstreute Nester von Entzündungskörperchen einen hohen Grad von Lichtbrechung an, augenscheinlich in Folge von Kalkablagerung — die sogenannte Verkalkung. Dieser Vorgang ist von Verknöcherung ganz und gar verschieden, obgleich der erstere dem letzteren vorausgehen kann. Zerstreute Nester von entzündlichen Elementen können auch zu Häufchen von Fettkörnern umgewandelt werden.

Neubildung von Cement tritt in zweierlei Formen auf, entweder als Wiederherstellung von Grundsubstanz in den Buchten, oder als Neubildung von Knochengewebe an der äusseren Oberfläche des Cements.

Die Wiederherstellung von Cement ist stets durch eine Ablagerung von Kalksalzen in den Territorien der Cementkörperchen gekennzeichnet, welche früher durch den Entzündungsprocess gelöst worden waren; dabei bleiben die buchtigen Aushöhlungen in ihrer Gestalt unverändert, selbst nachdem sich neues Cement gebildet hat. Im Cement sowohl des Halses, wie der Wurzel bin ich solchen scharf umschriebenen Inseln von neugebildetem Cement begegnet, welche mit der Oberfläche anscheinend in keiner Verbindung standen.

Die entzündliche Neubildung an der Oberfläche des Cements tritt bisweilen in Gestalt eines continuirlichen Lagers von Cementgewebe auf, entweder gegen das normale Cement hin scharf abgegrenzt, oder an der äusseren Oberfläche zackig und buchtig, mit vielfachen Vertiefungen und Aushöhlungen versehen, welche ein neugebildetes Bindegewebe erfüllt. Bisweilen erscheinen an der äusseren Fläche des Cements als Resultat von Pericementitis grosse knopf- oder kugelförmige Bildungen.

Es kommen kugelige Körper, mittelst eines Stieles mit dem Cement verbunden vor, welche den, in der Pulpahöhle dem Dentin anhaftenden sehr ähnlich sehen. Diese eigenthümlichen Bildungen zeigen eine deutliche, concentrische

Schichtung, sie sind von einer Schicht spindelförmiger, medullarer Elemente umgeben und enthalten in ihrer Mitte eine strahlig verzweigte Bioplassonmasse, ähnlich einem Knochenkörperchen. In Betreff ihres Ursprunges lässt sich kaum bezweifeln, dass sie aus den oben beschriebenen Häufchen und Gruppen medullarer, oder vielkerniger Körper hervorgehen. Alle durch einen entzündlichen Process hervorgerufenen Neubildungen an der Oberfläche des Cements können übrigens mit Recht als „Exostosen des Cements" bezeichnet werden. (S. Fig. 289.)

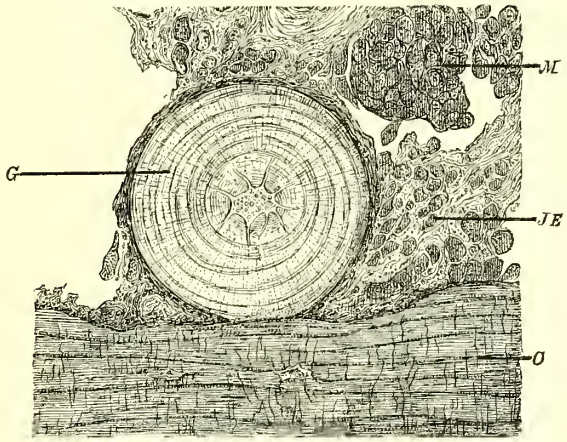

Fig. 289. Kugeliger Körper, durch Pericementitis entstanden.

G concentrisch geschichtete Masse, umgeben von kleinen, spindelförmigen Elementen, und in ihrer Mitte einen sternförmigen Bioplassonkörper tragend; *C* Cement; *M* vielkerniger Körper, aus welchem ein kugeliger Körper entstehen kann; *JE* Entzündliche Elemente, im Pericement angehäuft. Vergr. 200.

Ich habe im hyperplastischen Pericement wiederholt echte Knochenneubildungen gesehen. Sie erscheinen in Gestalt unregelmässiger Inseln oder Bälkchen innerhalb des fibrösen Bindegewebes, zuweilen in solcher Nähe des Cements, dass über ihr Entstehen inmitten des Pericements unabhängig von der Alveolarwand, kein Zweifel obwalten kann. Diese Bildungen haben viel Aehnlichkeit mit embryonalem Knochengewebe; sie enthalten nämlich eine grosse Menge unregelmässiger Knochenkörperchen mit breiten Fortsätzen, und eine verhältnissmässig kleine Menge von knöcherner Grundsubstanz. An der Peripherie isolirter Knochenbildungen erkennen wir häufig medullare Elemente, sogenannte Osteoblasten, welche sich an der Knochenbildung betheiligen, indem sie theilweise zu Grundsubstanz umgewandelt werden.

Endlich können auch an der Wand des Alveolus echte Knochenbildungen vorkommen, und dann erscheint sie nach wiederholten Anfällen von Pericementitis, wie die klinische Erfahrung lehrt, mit stacheligen Knochenneubildungen besetzt. Derartige Exostosen entstehen an der Wand der Zahnhöhle von Markgewebe ebenso, wie Exostosen in Folge von Periostitis und Osteitis an irgend einem anderen Knochen. In den höchsten Graden ihrer Entwicklung ersetzen die Zahnhöhlenexostosen das Pericement in einer Weise, dass von letzterem nur Spuren übrig bleiben. Bisher ist aber, mindestens so viel ich weiss, kein Fall von vollständiger Verschmelzung der Zahnhöhlenwand mit dem Zahne zur Beobachtung gekommen.

c) Pyorrhoea alveolaris. Die Chirurgen wissen seit langer Zeit, dass eitrige Periostitis die hauptsächlichste vielleicht sogar einzige Ursache von Nekrose des Knochens ist; ebenso bedingt auch die eitrige Pericementitis Nekrose des Alveolar-Fortsatzes, in einer je nach dem Grade der Vereiterung wechselnden Ausdehnung. Die Eiterung kommt auch nicht zur Heilung, bis die nekrotischen Theile des Knochens entweder spontan, oder durch chirurgischen Eingriff aus dem Körper ausgeschieden sind.

Unter dem Mikroskop stimmen die ersten Stadien der eitrigen Pericementitis mit jenen der plastischen Form überein; man sieht nämlich zwischen den Bündeln eines wenig, oder gar nicht veränderten Bindegewebes Nester von Entzündungskörperchen. Je weniger nun von dem Bindegewebe übrig blieb, je zahlreicher dagegen die entzündlichen Elemente sind, desto näher steht das Gewebe der Vereiterung.

Bei starken Vergrösserungen erkennen wir, dass der Entzündungsprocess ganz in derselben Weise verläuft, wie bei der plastischen Pericementitis. Zuerst werden die Bindegewebsbündel unmittelbar zu Entzündungskörperchen umgewandelt, die vorerst unter einander verbunden bleiben. Diese Verbindung lässt sich auch in verhältnissmässig grossen Nestern nachweisen, in welchen nur spärliche capillare Blutgefässe übrig blieben. Nur nachdem die gegenseitige Verbindung der Körperchen aufgehoben ist, verdienen dieselben, nunmehr isolirt, den Namen von Eiterkörperchen, welche in einer eiweisshältigen Flüssigkeit suspendirt die als „Abscess" bezeichnete Höhle erfüllen. Wenn sich von Anfang an eine grosse Menge von Entzündungsherden gebildet hat, welche später um die Zahnwurzel zusammenfliessen, bezeichnen wir die Krankheit als „alveolare Pyorrhöe".

In einigen meiner Präparate sind inmitten der entzündlichen Elemente capillare Blutgefässe zu sehen, einige farblose Blutkörperchen enthaltend, von welchen manche mittelst eines dünnen Stieles durch die Wand des Capillars durchgedrungen, und augenscheinlich in Auswanderung begriffen sind. Die farblosen Blutkörperchen sind indessen fein gekörnt, und dadurch von den umliegenden entzündlichen Körperchen leicht zu unterscheiden, deren grosse Mehrzahl grob gekörnt, selbst homogen erscheint. Ausgewanderte farblose Blutkörperchen können sich an der Bildung von Eiterkörperchen betheiligen; die Hauptmasse der letzteren entsteht jedoch ohne Zweifel aus dem Bindegewebs-Substrat des entzündeten Theiles.

Nach Entfernung des Eiters pflegt das umgebende entzündete Gewebe in Gestalt von sogenannten „Granulationen" auszuwachsen, denen wir nicht selten an den Wurzeln, während eines Anfalles von eitriger Pericementitis ausgezogener Zähne begegnen, insbesondere wohl entwickelt in den Furchen zwischen den Wurzeln der Mahlzähne. Solche Granulationen bestehen aus myxomatösem reichlich vascularisirtem Bindegewebe, und werden, nachdem sie die Abscesshöhle ausgefüllt haben, zu dichtem, fibrösen Bindegewebe umgewandelt. Dieses Ersatzgewebe heisst die „Narbe". Eitrige Pericementitis heilt ohne Ausnahme auf dem Wege der Vernarbung.

d) Alveolar-Abscess. Dieses ist eine eigenthümliche Form von eitriger Entzündung an den Wurzelspitzen der Zähne.

Die Untersuchung von durch die Wurzel, die Zahnhöhle und den Abscess geführten mikroskopischen Schnitten lehrt, dass der letztere entweder ein einkämmeriger oder mehrkämmeriger, nämlich in zwei, oder mehrere, mit Eiter er-

füllte Höhlen abgetheilt sein kann. Die Wand des Abscesses wird von einem sehr dichten, fibrösen Bindegewebe aufgebaut, dessen Bündel um den Abscess herum vorwiegend concentrisch verlaufen, und höher oben mit dem unveränderten oder wenig entzündeten Pericement im Zusammenhang stehen. Der Sack ist das Product einer plastischen Pericementitis, identisch mit dem, was man in früheren Jahren als „Membrana pyogena" bezeichnete. Wenn der Entzündungsprocess Monate hindurch gedauert hat, nimmt das neugebildete Bindegewebe einen deutlich fibrösen Bau an und zwischen den Bündeln sind Nester von Entzündungskörperchen eingestreut. Letztere können zum Theile zu Fettkörnchen umgewandelt werden, oder dunkle Schichten in fettiger Entartung erzeugen. Wenn hingegen der Alveolar-Abscess neueren Datums ist, erscheint der fibröse Bau des Sackes nur an der Peripherie deutlich ausgesprochen, während die mehr centralen Abschnitte den Charakter eines myxomatösen Granulationsgewebes tragen. Die den Abscess durchziehenden Stränge oder Scheidewände können, der Dauer der Krankheit entsprechend, entweder von fibrösem oder myxomatösem Bau sein, und in beiden Fällen begegnen wir häufig einer grossen Menge neugebildeter capillarer Blutgefässe. Die innere Fläche des Sackes ist in der Regel nicht glatt, sondern reichlich mit unregelmässigen Vorsprüngen, oder papillären Auswüchsen von myxomatösem Bau versehen, welche mit Entzündungskörperchen erfüllt sein können. Der Sack enthält eingedickten Eiter, welcher beim Schneiden mikroskopischer Präparate herausfällt.

Der alveolare Abscess wird jedesmal von Cementitis und Osteitis begleitet. Cementitis führt zur Zerstörung des Cements in Gestalt tiefer, unregelmässiger, buchtiger Aushöhlungen, welche alle Stadien von der Verflüssigung der Grundsubstanz bis zur Umwandlung der lebenden Materie zu Eiterkörperchen aufweisen. Bisweilen dringen die Buchten selbst in das Dentin vor. In den höchsten Graden von Pericementitis wird die, im alveolaren Abscess eingeschlossene Wurzelspitze zu einem dünnen, zackigen und ausgenagten Stumpf, an welchem wir nur spärliche Ueberreste des früheren Cements erkennen können.

Osteitis (Entzündung der Alveolarwand) kann als unvermeidliche Folge der Bildung eines alveolaren Abscesses betrachtet werden. Der mit dem Abscesssack in Berührung stehende Abschnitt der Zahnhöhlenwand ist erweitert, wobei dessen Oberfläche entweder glatt oder rauh erscheint. Die mikroskopische Untersuchung lässt darüber keinen Zweifel, dass die aus dem Knochengewebe nach Lösung der Kalksalze und Verflüssigung der leimgebenden Grundsubstanz hervorgegangenen entzündlichen Elemente, nachdem sie die Spindelgestalt angenommen haben, sich an der Bildung der Abscesswand wesentlich betheiligen.

Literatur. In Betreff der Literatur über Pericement und Pericementitis habe ich nur wenig mitzutheilen, da dieser Gegenstand fast von allen Histologen vernachlässigt worden ist. Ich will nur von einigen neueren Autoren citiren.

C. Wedl[1]) sagt: „Die Wurzelhaut ist in den meisten Fällen von mässiger Dichtigkeit; die das Stützgewebe bildenden Bindegewebsbündel sind von keinen elastischen Fasern begleitet und schliessen spindelige Bindegewebskörperchen ein; man sieht überdies auch rundliche Elementarorgane".

Nach *F. Magitot*[2]) „besteht die Wurzelhaut aus zwei Abschnitten, einer inneren, welche man nicht zu Fasern zerzupfen kann, und einer äusseren, nahe

[1]) Pathologie der Zähne. Leipzig. 1870. Philadelphia. 1872.
[2]) Mémoires sur les Tumeurs du Périoste Dentaire. 1868.

der Alveolarwand liegenden, welche das Aussehen einer faserigen Structur besitzt". Derselbe Schriftsteller erwähnt auch das Vorkommen von „Cellules myéloplaxes", ähnlich jenen in der Beinhaut des Knochens, und „Cytoblastions"-Kerne von einer Lage von Protoplasma umgeben — welche noch seltener sind. — „Die Veränderungen in den harten Geweben der Wurzel, die hauptsächlich mit chronischer, eitriger Entzündung des Wurzelperiostes vorkommen, bestehen in Nekrose und Absorption, der Natur des Gewebes entsprechend"..... „Die durch den Process der Absorption erzeugten histologischen Erscheinungen zeigen sich in derselben Weise, wie bei der Absorption der Wurzeln der Milchzähne, d. h. es sind umschriebene Vertiefungen an der äusseren Fläche des Cements, von Gruppen nahe beisammen stehender, seichter, becherförmiger Einkerbungen zusammengesetzt. In den die Aushöhlungen begrenzenden steilen Erhöhungen finden wir Knochenkörperchen, während in den tieferen Antheilen dieselben allmälig weniger deutlich werden. Nekrose des Cements begleitet die Resorption nicht selten"..... „Wenn das Cement durch die Eiterung hier und da vollständig zerstört wurde, wird auch das Zahnbein in ähnlicher Weise ergriffen und nimmt ein rauhes, oder angenagtes Aussehen an"..... „Es gibt keine Anzeichen einer vitalen Thätigkeit von Seite des Zahnbeins. Die Theorien zur Erklärung der Aushöhlungen am Wege der Absorption sind blosse Vermuthungen; man kann annehmen, dass dieselben entweder durch die Thätigkeit der Eiterkörperchen eingeleitet wurden, oder durch einen Fermentationsprocess. In Bezug auf die Ersteren könnte man begreifen, dass die amöboiden Bewegungen der Eiterkörperchen die Zahnsubstanzen allmälig abnützen; im letzteren Falle könnte man die Anwesenheit einer organischen Säure annehmen. In chronischen Fällen sind die ausgenagten Abschnitte mit einer dünnen Bindegewebsmembran oder mit einer Schicht von Granulationsgewebe bedeckt"..... „Andererseits breitet sich die Entzündung bisweilen von der Wurzelhaut auf den Alveolus des Zahnes aus; geschieht dieses, dann werden die Kanälchen des letzteren in der Nachbarschaft des Eiterherdes ausgedehnt; man findet in demselben Ausbuchtungen in Gestalt von Löchern und Furchen und schliesslich erfolgt eine theilweise Absorption des Alveolus, welcher Vorgang auf Wucherung der Elementar-Organe des Bindegewebes beruht"..... „Ausser der senilen Form kommt eine Hypertrophie auch als Folge von chronischen Affectionen der Wurzelhaut vor, welche im Wesentlichen aus einer Verdickung und einer mehr oder weniger vorgeschrittenen callösen Bildung besteht"..... „Die im Allgemeinen gestreckten Bündel des fibrösen Gewebes nehmen häufig einen radiären Verlauf an, das heisst, sie ziehen von der äusseren Oberfläche des Cements gegen die Alveolarwand, wobei sie eine Reihe von hart aneinander liegenden Bogen erzeugen, und befestigen sich mittelst einer fächerförmigen Ausbreitung an den Knochenbälkchen"..... „Die Bündel des Bindegewebes durchkreuzen sich insbesondere in Fällen von sehr unregelmässiger Hypertrophie in verschiedenen Richtungen, wobei sie ein in die Löcher der Alveolarwand eindringendes Filzwerk erzeugen".

Charles S. Tomes[1]) sagt: „Die allgemeine Richtung der Fasern der Alveolar-Zahnmembran ist eine quere, das heisst, sie verlaufen vom Alveolus zum Cement, ohne Unterbrechung der Continuität, wie dies auch viele capillare Gefässe thun. Ein Blick auf die Bindegewebsbündel, wie wir dieselben in Querschnitten eines entkalkten Zahnes innerhalb seiner Höhle sehen, genügt um uns zu überzeugen, dass hier nur eine einfache Membran vorhanden ist, und nichts zu der Annahme

[1]) A Manual of Dental Anatomy. Philadelphia. 1876.

einer eigenen Membran für die Wurzel, und einer anderen für den Alveolus berechtigt. Nächst dem Knochen sind die Fasern zu fortlaufenden Bündeln gruppirt, geradeso, wie in jeder gewöhnlichen fibrösen Membran; an dem inneren, mit dem Cement in Berührung stehenden Theile hingegen besteht sie aus einem feinen Netzwerk sich durchkreuzender Bänder, deren viele sich in der Fläche des Cements verlieren. Obgleich nun ein ausgeprägter Unterschied im histologischen Charakter zwischen den äussersten Theilen der Membran nachzuweisen ist, gehen dennoch die äusseren Fasern ganz allmälig in das feine Netzwerk am inneren Abschnitte über, und nirgends sieht man eine Unterbrechung des Zusammenhanges. Ich habe die Fasern weder in Längs- noch in Querschnitten je gerade, in der kürzesten Linie vom Knochen zum Cement verlaufen sehen, sondern stets in schiefer Richtung, was wahrscheinlich dazu dient, um eine leichte Beweglichkeit ohne Dehnung oder Zerreissung der Fasern zu erzielen".

Resultate. Die Ergebnisse meiner Untersuchungen können in folgenden Punkten zusammengefasst werden.

1. Das Pericement ist eine Schicht von Bindegewebe zwischen der Zahnwurzel und der Alveolarwand, beiden gemeinsam angehörend. Dieses Gewebe ist im Jugendzustande myxomatös, reichlich mit Bioplassonkörpern versehen. Beim Erwachsenen hingegen ist es fibrös, mit spärlichen Plastiden, den sogenannten Bindegewebszellen versehen. Die Bündel des Bindegewebes stehen mit jenen des Zahnfleisches und jenen der Beinhaut des Alveolarfortsatzes im Zusammenhange.

2. Die Entzündung des Pericements ist entweder ein plastischer, bildender, oder ein eitriger, zerstörender Process. Diese beiden Arten unterscheiden sich von einander nur im Grade und der Intensität.

3. Plastische Pericementitis ist durch die Bildung von Nestern entzündlicher Elemente charakterisirt, welche ihren Ursprung aus dem Bindegewebe nach Lösung der Grundsubstanz entstandenen medullaren Elementen verdanken.

4. Die plastische Pericementitis kann mit Lösung der Entzündung abschliessen, wenn die Entzündungs-Elemente nicht zahlreich sind, und die Grundsubstanz wieder hergestellt wird; oder dieselbe führt zu Hyperplasie des Bindegewebes, wenn sich eine grosse Menge von Entzündungs-Elementen gebildet hat und die Entzündung in wiederholten Nachschüben auftrat.

5. Pericementitis in ihren höheren Graden ist stets von Cementitis der Zahnwurzel und Ostcitis der Alveolarwand begleitet. Plastische Pericementitis führt zu einer Neubildung sowohl von Cement, wie zum Auftreten von Exostosen.

6. Eitrige Pericementitis entsteht durch Auseinanderfallen der aus dem Bindegewebe des Pericements selbst hervorgegangenen Entzündungskörperchen. Wahrscheinlich betheiligen sich auch ausgewanderte farblose Blutkörperchen an der Bildung von Eiterkörperchen; aber ein schlagender Beweis lässt sich hiefür nicht beibringen. Die Hauptmasse der Eiterkörperchen geht aus einer Umbildung und Zerstörung des entzündeten Gewebes hervor.

Caries.

Von *Dr. Frank Abbott.*[1])

Methoden. Die den feineren Bau der Zähne betreffenden, neuerdings gewonnenen Resultate verdanken wir neuen Methoden. Selbstverständlich können getrocknete Präparate von Zähnen, welche man ehedem fast ausschliesslich benützte, über die weichen Theile innerhalb der harten Zahngewebe keinen Aufschluss geben; weil darin eben nur das Gerüst eines Gewebes zurückblieb. Wir können es deshalb begreiflich finden, warum die Untersuchungen über den Process der Caries bisher nicht über Hypothesen und Speculationen hinausgekommen sind.

Zur Herrichtung von Dentin und Cement behufs mikroskopischer Untersuchung gibt es keine bessere Methode, als langsame Entkalkung mittelst einer 1% Lösung von Chromsäure. Der auf diese Weise behandelte Zahnschmelz eignet sich jedoch nicht zum Schneiden, indem derselbe höchst brüchig wird; ich musste deshalb zu der zuerst von *Dr. Bödecker* angewendeten Untersuchungsmethode Zuflucht nehmen. Die dünnen Schliffe sollen behufs Entkalkung 24 Stunden lang in einer sehr verdünnten Chromsäurelösung gelassen werden. Stärkere Concentration der Lösung als etwa $^1/_2$%, ist meiner Meinung nach dem Schmelze schädlich, indem dieses, wenn vollständig entkalkt, nur ein zartes Netzwerk von lebender Materie erkennen lässt, wie ich zuerst nachgewiesen habe, während von den Schmelzsäulchen oder Prismen keine Spur übrig bleibt.

Caries des Schmelzes.[2]) Die klinische Erscheinung der Caries besteht anfangs im Wesentlichen in einer Verfärbung des Schmelzes. Ein grauweisser Fleck an der Oberfläche des Schmelzes ist einem erfahrenen Auge genügend, um Caries zu erkennen, und dieser Fleck erweist sich bei der Berührung mit einem Instrument als weich und bröckelig. Häufig trifft man als erstes Zeichen des Erweichungsprocesses einen braunen Fleck am Schmelz. Je weniger Pigmentirung vorhanden ist, desto rascher pflegt der Zerstörungsprocess zu verlaufen, und im Gegentheile schreitet die Erweichung desto langsamer vor, je deutlicher die Verfärbung; ja es können viele Jahre hindurch dunkelbraune Flecke am Schmelz bestehen, ohne dass Erweichung folgen würde. Die braune Verfärbung als solche kann demnach nicht als eine wesentliche Eigenthümlichkeit der Caries des Schmelzes betrachtet werden, pflegt aber gewöhnlich den cariösen Process zu begleiten, und zwar um so gewisser, je langsamer der Verlauf der Krankheit.

In mikroskopischen Präparaten begegnen wir im Schmelz cariösen Grübchen ohne jede Verfärbung dieses Gewebes; an anderen Präparaten hingegen sehen wir sowohl am erweichten Theile, wie in dessen Nachbarschaft eine deutlich ausgesprochene orangengelbe oder braune Farbe, und bisweilen sieht man zerstreute Flecke sogar in beträchtlicher Entfernung von dem erkrankten Theile. Die braune Verfärbung hat ihren Sitz in der Grundsubstanz der Schmelzsäulchen, deren Contouren viel deutlicher erscheinen, als im normalen Zustande. Die Zwischen-

---

[1]) Auszug aus des Verfassers Abhandlung: „Caries of Human Teeth". *The Dental Cosmos.* Philadelphia. 1878 und 1879.

[2]) Man kann die Thatsache kaum bezweifeln, dass Caries der Zähne als ein chemischer Process beginnt. An einem todten, natürlichen oder künstlichen Zahne, desgleichen an, aus dem Zahnbein des Elephanten oder Hippopotamus angefertigten Zähnen wird der Process unter allen Umständen ein chemischer bleiben, begünstigt durch die faulenden Ueberreste des organischen Materials des Zahnes; während wir an lebenden Zähnen wohl immer entweder acute, oder chronische reactive Veränderungen beobachten.

räume zwischen den Säulchen sind hier schon bei 500maliger Vergrösserung deutlich sichtbar; auch genügt diese Vergrösserung, um in den Zwischenräumen zarte körnige Fasern der lebenden Materie zu erkennen, welche man im gesunden Schmelz erst bei viel stärkerer Vergrösserung nachzuweisen vermag. Ausser der Verfärbung finden wir in den Schmelzsäulchen keine wesentlichen Veränderungen.

Der Vorgang des Zerfalls lässt sich am Schmelz am besten an oberflächlichen Vertiefungen desselben studiren, von welchen ich ein Präparat abgebildet habe. In diesem Zahn war die braune Verfärbung des zerfallenen Abschnittes nur ganz geringfügig und fehlte in dessen Nachbarschaft vollständig, so zwar, dass wir diesen Fall als acute Caries betrachten dürfen. Von Mikrococcen oder Leptothrix ist auf der Höhe des Grübchens auch nicht die Spur zu sehen, was wohl mit als Beweis gelten darf, dass diese Organismen im Processe der Caries keine wesentliche Rolle spielen. (S. Fig. 290.)

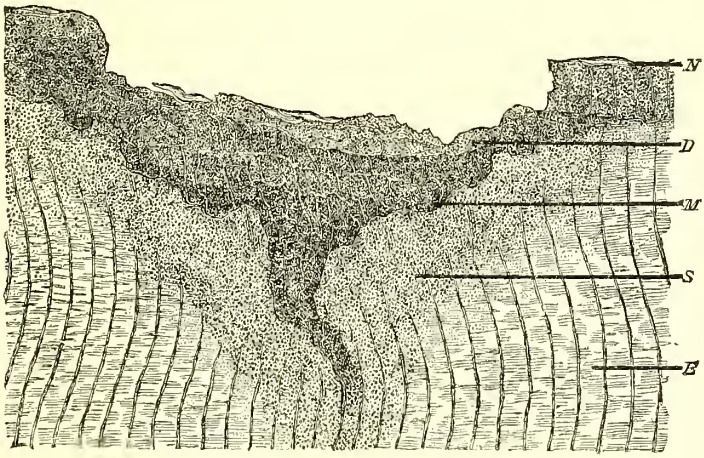

Fig. 290. Acute Caries des Schmelzes.

E unveränderter Schmelz; *S* seiner Kalksalze beraubter Schmelz; *M* Zerfall des Schmelzes zu medullaren Körperchen; *D* undeutlich ausgeprägte medullare Körperchen; *N* flache Epithelien. Vergrösserung 1000.

Die Form, in welcher Caries im Schmelz auftritt, ist eine überaus wechselnde. Ausser in Keilform schreitet die Caries auch in seichten oder konischen Aushöhlungen vor, dann in Höhlen mit steilen Rändern, in Fissuren und Furchen. Am Grunde der Haupthöhlung sehen wir zuweilen kleinere Höhlen, mit der ersteren in enger oder weiter Verbindung.

Nebst den eigenthümlichen medullaren Elementen, welche im Anfangsstadium den Inhalt eines cariösen Grübchens des Schmelzes bilden, bin ich nicht sehr selten auch dunkelbraunen, unregelmässigen Klümpchen begegnet, welche die ganze Höhle erfüllten. Wie derlei Veränderungen der medullaren Körperchen zu Stande kommen, kann ich nicht sagen; obgleich es scheint, dass dieselbe der colloiden oder hyaloiden Metamorphose in anderen Geweben ähnlich ist, mit dem Unterschied, dass bei Caries die colloiden Klümpchen mit einem gleichmässig vertheilten braunen Farbstoff tief gesättigt erscheinen.

Caries des Zahnbeins. In manchen Fällen sieht das von Caries ergriffene Dentin an seiner Peripherie nur wenig verändert aus, und nur eine schmale,

gelbliche Zone bildet die Grenze gegen die unregelmässigen, seichten Aushöhlungen. Andere Male sehen wir nebst den buchtigen Aushöhlungen an der Peripherie cylindrische, konische, birn- oder blattförmige Verlängerungen, welche in wechselnder Tiefe in das Dentin eindringen. Zweifellos kommt diese Form des Zerfalls des Dentins mit den geringsten präliminären Veränderungen des Gewebes vor; sie verläuft augenscheinlich langsam, und ich glaube, dass wir berechtigt sind, dieselbe als chronische zu bezeichnen. Es ist einleuchtend, dass der Zerfall eines Zahnes die acute oder chronische Form im Verhältnisse zu dessen vollständiger oder unvollständiger Verkalkung annimmt. Todte Zähne, deren Pulpen entweder durch Nekrose, als einen natürlichen Vorgang, oder künstlich durch Aetzmittel zerstört wurden, nehmen, wenn sie cariös werden, häufig diesen langsamen, oder chronischen Verlauf. (S. Fig. 291.)

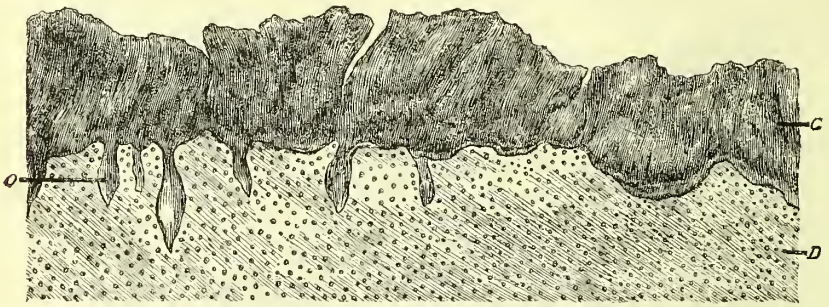

Fig. 291. Chronische Caries des Dentins.

D Zahnbein; *O* der Zerfall in das Zahnbein in Gestalt kurzer Fortsätze eindringend; *C* zerfallene Masse. Vergr. 200.

Ich habe ein Stück Hippopotamuszahn untersucht, welches der Patient ungefähr ein Jahr lang in der Mundhöhle getragen hatte, und das an einer hanfkorngrossen Stelle zerfallen war. Am Grunde der cariösen Höhle waren zahlreiche, abwärts gegen das Dentin verlaufende, konische Flecke vorhanden, an mit Carmin gefärbten Präparaten durch Mangel eines Farbstoffes ausgezeichnet. Ausser diesen Flecken waren keine materiellen Veränderungen sichtbar; nicht einmal die Zahnbeinkanälchen sahen erweitert aus. Der Grund der cariösen Höhle war mit einer Schicht feinkörnigen, augenscheinlich disintegrirten organischen Materials bedeckt, und oberhalb dieser sah man die die cariösen Zahnhöhlen gewöhnlich erfüllenden Bildungen, nämlich Mikrococcen und Leptothrix.

Bei chronischer Caries erfolgt zuerst eine Lösung der Kalksalze des Zahnbeins, entweder längs buchtiger Höhlen, oder in Gestalt länglicher Vertiefungen. Dieser Vorgang wird von keinerlei Reaction gefolgt. Die ihrer Kalksalze beraubte leimgebende Grundsubstanz zeigt eine gelbe Verfärbung und nur Spuren von Dentinkanälchen. Hierauf zerfällt die Grundsubstanz zu einer undeutlich körnigen Masse, welche sofort mit neugebildeten niederen Pflanzen-Organismen, Mikrococcen und Leptothrix, erfüllt wird.

Meine Präparate zeigen ganz deutlich, dass diese Organismen keineswegs die Vorläufer des Zerfalles sind. Die erste Veränderung ist die Blosslegung der Grundsubstanz durch die chemische Wirkung irgend einer Säure, unabhängig von den genannten Organismen, die erst dann zur Anschauung kommen, nachdem die

Grundsubstanz vollständig zerfallen ist. Ich habe ein Vordringen dieser Organismen in die Dentinkanälchen nie beobachtet, bevor nicht eine völlige Entkalkung der Grundsubstanz Platz gegriffen hatte.

In der grossen Mehrzahl meiner Präparate bin ich an der Erkrankungsgrenze des Dentins Bildungen begegnet, welche beweisen, dass durch Einwirkung desselben reizenden Agens, dem die Kalksalze im Dentin weichen, eine beträchtliche Reaction eingeleitet wird. Thatsächlich war dieses in allen Zähnen der Fall, die in lebendem Zustande von dem cariösen Process ergriffen waren zu einer Zeit, als man sie aus den Kiefern entfernte. An der Grenze der Caries sehen wir unregelmässig gestaltete Verlängerungen in eine gewisse Tiefe des Zahnbeins hinab verlaufen. Je oberflächlicher diese Verlängerungen, mit desto mehr Recht können wir den krankhaften Process als einen langsamen bezeichnen; und umgekehrt, je tiefer die Verlängerungen, desto sicherer dürfen wir annehmen, dass die Caries rasch vorwärts geschritten ist.

Die Verlängerungen haben vorwiegend die Gestalt von Spalten und erscheinen, wenn man sie bei schwacher Vergrösserung betrachtet, mit einer dunklen körnigen Masse erfüllt; sie verlaufen unabhängig von der Richtung der Dentinkanälchen, ja häufig kreuzen sie dieselben. (S. Fig. 292.)

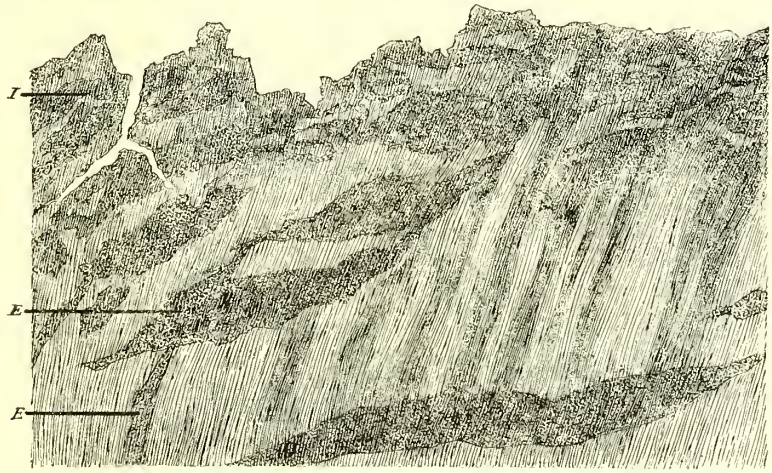

Fig. 292. Acute Caries des Zahnbeins.

EE Fissuren, in welchen der Zerfall gegen das Dentin vordringt; *I* kleine Inseln unveränderten Dentins. Vergr. 200.

An der Oberfläche des cariösen Abschnittes des Zahnbeins sehen wir unregelmässige Höhlen mit derselben körnigen Masse erfüllt, welche in den Fissuren vorhanden ist, und augenscheinlich aus Trümmern des früheren Gewebes besteht, vielleicht zusammen mit Mikrococcen und häufig mit feinem, fadenförmigen Leptothrix. Je rascher die Zerstörung des Dentins vorschritt, desto unregelmässigere Dentininseln bleiben an der Oberfläche zurück.

Der äusserste Abschnitt des cariösen Theiles ist in der Regel brüchig, und zerfällt in Chromsäurepräparaten zu Krümeln; wo derselbe aber zurückgeblieben ist, sieht man eine Unmasse von Leptothrix und Mikrococcen, ohne alle deutlich

erkennbare Ueberreste des früheren Gewebes. An der Grenze des cariösen Theiles beobachten wir, wie oben erwähnt, eine gelbe Verfärbung des Dentins, augenscheinlich hervorgerufen durch ein chemisches Agens, welches zuerst die Kalksalze im Dentin löst, und hierauf die leimgebende Grundsubstanz verflüssigt. In lebenden Zähnen erfolgt die Verfärbung gewöhnlich in Gestalt von Längszügen von verschiedenem Durchmesser, vorwiegend parallel mit der Längsrichtung der Dentinkanälchen. Ja, häufig sehen wir gelbe Züge vom Grunde der cariösen Höhle des Schmelzes durch die ganze Dicke des Zahnbeins gegen die Pulpakammer hin verlaufen. Während das unveränderte Zahnbein die Carminfärbung leicht aufnimmt, bleiben die Züge, deren tiefe gelbe Farbe unzweifelhaft auf der Wirkung der Chromsäure beruht, ungefärbt.

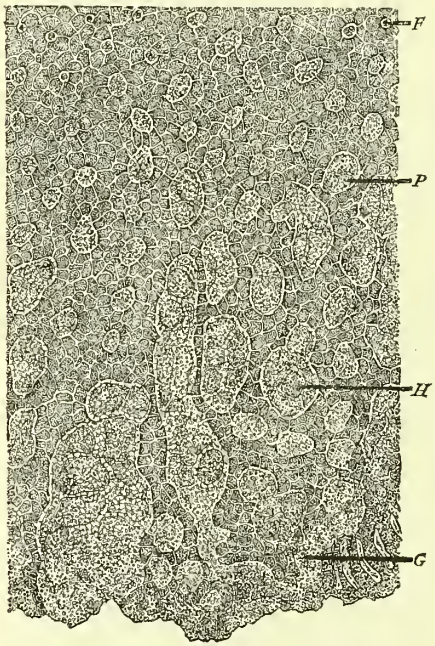

Fig. 293. Caries des Zahnbeins.

F unveränderte Dentinfaser; *P* vergrösserte, mit Bioplasson erfüllte Dentinkanälchen; *H* medullare Körperchen in den beträchtlich erweiterten Dentinräumen; *G* vollständige Umwandlung des Dentins zu medullaren Körperchen. Vergr. 1000.

Wir erkennen in Längsschnitten des Dentins unter dem Mikroskop, dass zuweilen die gelbe Verfärbung nur in den Bezirken einiger weniger Dentinkanälchen auftritt, während andere Male eine grosse Menge derselben verfärbt erscheint. An Querschnitten ist die gelbe Verfärbung noch schärfer ausgeprägt. Hier sehen wir, dass hauptsächlich die Kanälchen und deren unmittelbare Umgebung die gelbe Farbe in scharf begrenzten Bezirken angenommen haben, welche desto grösser werden, je näher der Oberfläche des cariösen Theiles. Die Grundsubstanz zwischen diesen gelben Flecken hat mehr oder weniger Carmin aufgenommen. (S. Fig. 293.)

In einer gewissen Entfernung vom Zerfall sehen die Kanälchen unverändert aus, und jedes enthält einen centralen Querschnitt der Dentinfaser, mit zarten, strahlenförmigen Fortsätzen. Näher der cariösen Stelle begegnen wir mässig vergrösserten, im Centrum von einem Klümpchen Bioplasson eingenommenen Kanälchen, dessen Körnchen und Fädchen die Carminfärbung angenommen haben.

Einen Schritt weiter finden wir die Kanälchen beträchtlich vergrössert, und zwar zum Doppelten, oder Dreifachen ihres ursprünglichen Umfanges, und mit Bioplasson erfüllt, welches den netzförmigen Bau deutlich aufweist. Die der Peripherie nächsten Körnchen senden zarte, konische Fortsätze durch den umgebenden hellen Saum gegen die unveränderte Grundsubstanz. In manchen der erweiterten Kanälchen sieht man Anhäufungen der lebenden Materie von der Grösse und Gestalt von Kernen; manchmal sind zwei oder mehrere solche Kerne von einer

wechselnden Menge körnigen Bioplassons umgeben. Noch näher dem Zerfall erscheinen die Kanälchen zum 10- bis 15fachen ihres ursprünglichen Durchmessers erweitert, und die so entstandenen Höhlen sind sämmtlich mit einem zum Theile kerntragenden Bioplasson erfüllt. Zwischen den rundlichen Höhlen begegnen wir verlängerten, aus der Verschmelzung mehrerer Höhlen in Einer Hauptrichtung hervorgegangen. Die Höhlen nehmen fortwährend an Umfang zu und bilden grosse Räume, mit abgerundeten, buchtigen Begrenzungen, zwischen welchen nur spärliche Spuren einer unveränderten Grundsubstanz übrig bleiben. Schliesslich verschwindet die Grundsubstanz vollständig, und an ihrer Stelle ist nur Bioplasson sichtbar, entweder in Gestalt vielkerniger Lager, oder unregelmässiger, sogenannter medullarer Elemente, mit allerdings undeutlichen Theilungsmarken. Ganz nahe der Peripherie weist das Bioplasson gar keine Formelemente auf, sondern hat das Aussehen einer disintegrirten körnigen Masse, wahrscheinlich mit Mikrococcen gemengt, oder von diesen ersetzt.

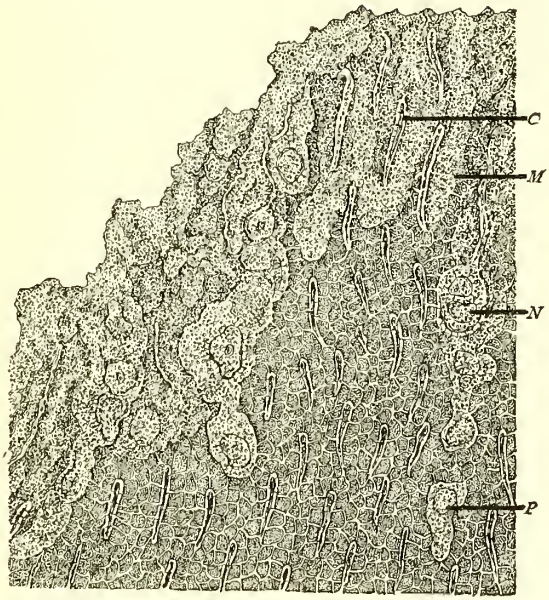

Fig. 294. Caries des Zahnbeins. Schiefschnitt.

P erweitertes, mit Bioplasson erfülltes Dentinkanälchen; *N* medullare Körperchen enthaltender Raum; *M* Umwandlung des Zahnbeins zu Bioplasson; *C* Spur eines Dentinkanälchens mit vergrösserter Faser. Vergr. 1000.

Bei weniger acuter Caries erscheinen verhältnissmässig nur wenige Dentinkanälchen vergrössert und mit Bioplasson erfüllt. Die Mitte der Bioplassonkörper wird von ein oder zwei Kernen eingenommen, die den Eindruck machen, als seien sie von der früheren Dentinfaser hervorgegangen. An der Peripherie des Dentins gibt es regelmässige, mit Bioplassonbildungen von der beschriebenen Gestalt erfüllte Nester, zum Theile zu medullaren Elementen zerfallen. An anderen Stellen hingegen ist die Umwandlung der Grundsubstanz zu Bioplasson den Veränderungen der Dentinfasern sogar vorangeeilt. Dann sind die Kanälchen nicht merklich vergrössert; die Dentinfasern entweder unverändert oder leicht geschwellt und

mehr körnig, als im normalen Zustande; während nach aussen von denselben eine vollständig entkalkte und verflüssigte Grundsubstanz liegt, was ein Wiederauftreten des Netzwerks der lebenden Materie vor dem Stadium ihres Zerfalles bedeutet. (S. Fig. 294.)

Caries des Cements. So lange das Zahnfleisch im normalen Zustande und in normaler Lage ist, kann Caries niemals am Cement beginnen; wenn jedoch das Zahnfleisch aus irgend einer Ursache zurückgedrängt, und das den Zahnhals bedeckende Cement blossgelegt wurde, kann dasselbe primär dem Zerfall anheimfallen. Das Mikroskop enthüllt unter diesen Verhältnissen einen mehr oder weniger vorgeschrittenen Zerfall, welcher im Wesentlichen mit der Caries des lebenden Zahnbeins übereinstimmt. An der Grenze der Caries beobachten wir nebst unveränderten Cementkörperchen auch vergrösserte und zu medullaren oder entzündlichen Elementen umgewandelte. Ich habe sogar gesehen, dass eine, den Bioplassonkörper tragende Lacune zum Theile unverändert war, während ein anderer Abschnitt sich an dem Entzündungsprocesse betheiligte. (S. Fig. 295.)

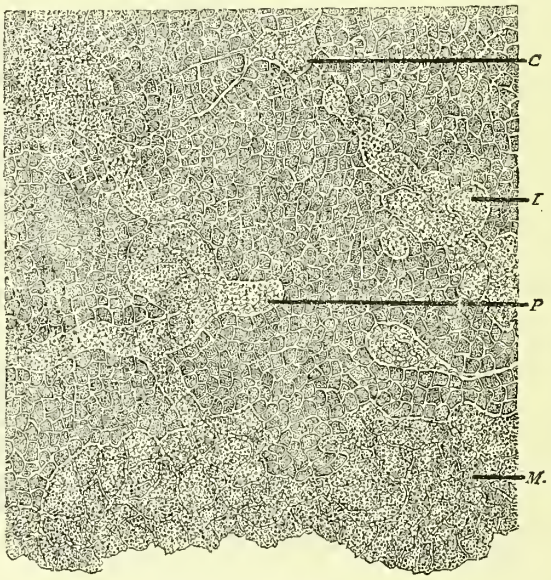

Fig. 295. Auf Caries beruhende Cementitis.

C unverändertes Cementkörperchen; *I* mit medullaren Körperchen erfüllter Raum; *P* Cementkörperchen, zum Theile unverändert, zum Theile zu medullaren Körperchen umgewandelt; *M* das Cement vollständig zu medullaren Körperchen umgewandelt. Vergr. 1000.

Die Vergrösserung der Cementkörperchen ist augenscheinlich nicht auf deren directer Schwellung begründet, sondern auf einer Verflüssigung der umgebenden Grundsubstanz, in welcher der Bioplassonzustand, und somit auch jene medullaren Elemente wiedererscheinen, die einst an der Bildung der Grundsubstanz theilnahmen. Die entzündeten Abschnitte des Cements sehen bei schwacher Vergrösserung körnig aus, stärkere Vergrösserungen erweisen jedoch den netzförmigen Bau der lebenden Materie und die Bildung unregelmässiger, vielkantiger Elemente, von einander durch helle, schmale Säume getrennt, wobei letztere von überaus zarten, verbindenden Fädchen durchzogen erscheinen.

Virchow's Ansicht, dass die Knochenkörperchen anschwellen, und sich zu entzündlichen Elementen zertheilen, indem sie zu proliferirenden Mutterzellen umgewandelt werden, halte ich für unrichtig. In den frühesten Stadien der Entzündung des Cements ist keine Proliferation nachzuweisen; es geschieht nichts weiter, als eine Entkalkung und hierauf Verflüssigung der leimgebenden Grundsubstanz mit dem Ergebniss, dass dieselben medullaren Elemente nunmehr wieder auftauchen, welche sich einst an der Bildung des Cements betheiligten. Die entzündliche Reaction kann im Cementkörperchen selbst eine so geringfügige sein, dass ein Theil seines Bioplassons nahezu unverändert aussehen kann, während ein anderer Theil gegen die entkalkte Grundsubstanz denselben Eindruck erzeugt, wie die umgebende, verflüssigte Grundsubstanz selbst. Das Resultat dieses Vorganges ist eine Umwandlung des Cementgewebes zu medullaren, oder entzündlichen Elementen. Diese bleiben vorerst unter einander mittelst zarter Fädchen der lebenden Materie verbunden, zerfallen aber später, und liefern schliesslich, zusammen mit Mikrococcen und Leptothrixfäden eine körnige, disintegrirte Masse geradeso, wie Schmelz und Zahnbein.

Ergebnisse. Ich will die Ergebnisse meiner Untersuchungen in den folgenden Aphorismen zusammenfassen:

1. Im Schmelz ist die Caries in ihrem frühesten Stadium ein chemischer Process. Nachdem die Kalksalze gelöst sind, und die Grundsubstanz verflüssigt wurde, erscheint das Bioplasson wieder und zerfällt zu kleinen, unregelmässig gestalteten, sogenannten medullaren oder embryonalen Körperchen.

2. Caries des Zahnbeins besteht in einer Entkalkung und hierauf Auslösung oder Verflüssigung der leimgebenden Grundsubstanz um die Kanälchen ebenso, wie zwischen denselben. Die in den Kanälchen enthaltene lebende Materie wird zu kernhältigen Bioplassonkörpern umgewandelt, welche, zusammen mit den von der lebenden Materie der Grundsubstanz stammenden Körperchen das sogenannte indifferente, oder entzündliche Gewebe darstellen.

3. Das von Caries ergriffene Cement zeigt zuerst alle Erscheinungen, welche dem entzündeten Knochen in frühen Stadien zukommen. Sowohl die Cementkörperchen, wie die Grundsubstanz, letztere nach ihrer Entkalkung und Verflüssigung, erzeugen indifferente oder entzündliche Elemente.

4. Die durch den cariösen Process aus dem Schmelz, Zahnbein und Cement hervorgegangenen indifferenten Elemente schreiten zur Neubildung lebender Materie nicht vor, sondern werden disintegrirt, und zu einer von Mikrococcen und Leptothrixfäden strotzenden Masse umgewandelt.

5. Caries des lebenden Zahnes ist demnach ein entzündlicher Process, welcher als chemischer Process beginnend, die Gewebe des Zahnes in der Folge zu embryonalen, oder medullaren Elementen umwandelt, augenscheinlich dieselben, die während der Entwicklung des Zahnes an dessen Bildung theilnahmen. Die Entwicklung und Intensität der Caries stehen in directem Verhältniss zu der Menge lebender Materie, welche die Gewebe des Zahnes im Vergleiche mit anderen Geweben enthalten.

6. Die medullaren Elemente werden in Folge von Mangel an Ernährung und andauernder Reizung nekrotisch, und Sitz einer lebhaften Neubildung von Organismen, wie dieselben jedem, sich zersetzenden organischen Material gemeinsam sind.

7. Mikrococcen und Leptothrix erzeugen keineswegs Caries; sie dringen in die Höhlen und Kanäle der Grundsubstanz der Zahngewebe nicht ein, sondern treten nur als secundäre Bildungen auf, in Folge des Zerfalles der medullaren Elemente.

8. In todten und künstlichen Zähnen ist Caries ein chemischer Process, begünstigt durch den Zerfall der leimgebenden Grundsubstanz des Zahnbeins und Cements.

Geschichte. *John Hunter*[1]) äussert folgende Meinung: „Die gewöhnlichste Krankheit der Zähne ist ein Zerfall, welcher den Namen einer Mortification zu verdienen scheint. Dabei muss noch etwas mehr sein, denn der einfache Tod eines Theiles würde nur wenig Effect hervorrufen, da wir wissen, dass die Zähne nach dem Tode nicht zu Fäulniss geneigt sind, und deshalb halte ich mich zur Vermuthung berechtigt, dass während des Lebens irgend eine Thätigkeit vorhanden ist, welche im erkrankten Theile eine Veränderung hervorruft".

Jos. Fox[2]) behauptet: „Die Krankheiten, welchen die Zähne unterliegen, sind im Allgemeinen ähnlich jenen, welche die Knochen befallen, und in gleicher Weise beruhen sie auf Entzündung. Die Zähne unterscheiden sich von den Knochen nur dadurch, dass sie nicht genügende Lebenskraft besitzen, um den Vorgang der Exfoliation zu erzielen".

Thomas Bell[3]) sagt unter der Aufschrift: Gangrän der Zähne, gemeinhin Caries genannt: „Die gewöhnlichste Krankheit der Zähne ist jene, die man bisher allgemein unter der Bezeichnung Caries kennt, eine Bezeichnung, die, obgleich sowohl von englischen, wie continentalen Schriftstellern angenommen, in diesem Falle ganz irrthümlich angewendet wird. Sie dient im Wesentlichen nur dazu, um irrthümliche Vorstellungen zu erzeugen, indem die Krankheit nicht die geringste Aehnlichkeit mit echter Caries des Knochens besitzt"..... „Dennoch ist übrigens die nächste Ursache der Zahngangrän eine Entzündung. Dass die knöcherne Structur der Zähne zur Entzündung geneigt ist, können wir nicht nur aus der Identität der Symptome erschliessen, welche in denselben auftreten, falls sie Ursachen ausgesetzt werden, welche eine Entzündung hervorzurufen vermögen, ähnlich jenen in anderen entzündeten Knochen, sondern noch zwingender aus der schon erwähnten Thatsache, dass man gelegentlich Zähne mit scharf umschriebenen Flecken beobachtet, welche mit den rothen Partikeln des Blutes injicirt sind, und nach andauerndem heftigen Schmerz durch Entzündung hervorgerufen wurden".

E. Magitot[4]) meint in seinen allgemeinen Schlussfolgerungen: „Zahncaries ist eine rein chemische Veränderung des Schmelzes und Zahnbeins. Substanzverluste des Schmelzes bestehen nach Entfernung der Cuticula aus einer rein passiven, chemischen Disorganisation der, dieses Gewebe zusammensetzenden Prismen. Substanzverluste des Zahnbeins, gleichfalls auf einer chemischen Decomposition

---

[1]) Diseases of the Teeth etc. 1778.

[2]) The History and Treatment of the Diseases of the Teeth and Gums. 1806.

[3]) Anatomy, Physiology, and Diseases of Teeth. 1831.

[4]) Treatise on Dental Caries. Englische Uebersetzung von Dr. *T. H. Chandler*. 1878.

seiner Elemente beruhend, können bisweilen, obgleich selten, passiv bleiben; am häufigsten jedoch erzeugen sie im Gewebe Erscheinungen einer Reaction, welche sich durch das Auftreten eines Conus oder einer weissen Zone manifestiren, als Product einer Masse, in Folge von Bildung von secundärem Dentin obliterirter Kanälchen. Der von Caries befallene Zahn bleibt nicht passiv und unthätig, sondern kann bis zu einem gewissen Grade der Thätigkeit der Caries durch eine verdichtende Dentification des Zahnbeins Widerstand zu leisten versuchen. Das Agens der Zahncaries ist der Speichel, welcher ein Medium saurer Gährung oder Träger fremder Substanzen geworden ist, die im Stande sind, die Gewebe des Zahnbeins und Schmelzes direct zu verändern. Der Mechanismus des Auftretens von Caries besteht einfach in Lösung der mineralischen und Kalksalze, welche am Wege einer Neubildung, in die Bildung des Schmelzes und Zahnbeins eingehen".

Leber und Rottenstein[1]) stellen auf, dass die Einwirkung von Säuren nicht alle, bei der Zahncaries auftretenden Erscheinungen zu erklären vermag. Die Säuren greifen zuerst den Schmelz an, und wandeln denselben rasch zu einer kalkigen Masse um; später bemerkt man deren Wirkung in ausgesprochener Weise am Zahnbein, welches mehr durchsichtig, und schliesslich in Folge des langsamen, aber progressiven Verlustes der Kalksalze knorpelähnlich wird. Caries hingegen dringt im Schmelz nur langsam vor, viel rascher im Zahnbein, woselbst sie längs den Kanälchen weitergreift. Dieser Unterschied im Fortschritt des Processes muss einer Betheiligung von Pilzen am Zerstörungswerke der Caries zugeschrieben werden. Die Pilzelemente schlüpfen leicht in das Innere der Kanälchen, welche sie erweitern, und somit das Eindringen von Säuren in die tieferen Theile begünstigen; diese Elemente können in compacten Schmelz nicht eindringen, oder zum mindesten langsamer und nur dann, wenn die den Schmelz zusammensetzenden Elemente durch die Thätigkeit der Säuren beträchtlich verändert worden sind..... Um es dem Leptothrix möglich zu machen, auf diese Weise einzudringen, ist es nothwendig, dass sich die Zähne in einem hiezu geeigneten Zustande befinden; der Schmelz und das Dentin müssen vorerst durch die Wirkung der Säure ihre Dichtigkeit eingebüsst haben.

C. Wedl[2]) sagt: „Es lag ganz nahe, den Begriff „Beinfrass der Knochen" auf die Zähne zu transplantiren, boten doch die Grunderscheinungen, nämlich die Zerstörung der Hartgebilde viel Analogie. Die Entwicklung der beiderlei Processe lässt jedoch eine solche Identificirung nicht zu. Die Caries der Knochen ist bekanntlich ein entzündlicher Vorgang (Ostitis), welcher seinen Ausgangspunkt von den Weichtheilen des Knochens nimmt und dessen Hartgebilde arrodirt. Nicht so der cariöse Process in den Zähnen, der in den Hartgebilden beginnt und zu der vascularisirten und innervirten Pulpa Dentis fortschreitet. Es ist der letztere Process bei näherer Prüfung überhaupt so verschieden von dem ersteren, dass schon mehrfältig der Versuch gemacht wurde, die Caries der Zähne aus der Terminologie der Zahnkrankheiten gänzlich zu streichen..... In quer auf die Axen sich irradiirender Zahnbeinkanälchen geführten Schnitten begegnet man mehr minder zahlreichen Gruppen von Kanälchen, deren Umwallungsbezirk (die sogenannten Zahnscheiden) einen grösseren Umkreis beschreibt und deren Lichtung

[1]) Dental Caries and its causes. 1873. Uebersetzung aus dem Deutschen. Das Citat ist keine wörtliche Rückübersetzung.

[2]) Pathologie der Zähne. Leipzig. 1870. Englische Ausgabe 1872.

von einer theils homogen aussehenden, theils sehr feinkörnigen Masse erfüllt ist. Der Querdurchmesser der erweiterten und erfüllten Kanälchen variirt mindestens um das Dreifache. Die Intertubularsubstanz ist feinkörnig getrübt und mit, den optischen Eindruck von Fett machenden Körnern besetzt. In parallel mit den Axen der Kanälchen geführten Schnitten wird die ungleichförmige Erfüllung der Kanälchen mit einer fremdartigen Masse noch auffälliger, da die mehrfachen An- und Abschwellungen eines Kanälchens verfolgt werden können, und sich hiedurch schon die ungleichen Querdurchmesser der verdickten Kanälchen erklären lassen..... Da wir wissen, dass im Cement und Zahnbein während des Lebens ein Stoffwechsel stattfinde, wofür die Atrophien, Hypertrophien und Neubildungen sprechen, und dass eine Empfindlichkeit des Zahnbeins besteht, so ist es von vorne herein nicht abzuweisen, dass beide Hartgebilde gegen äussere Agentien reagiren. Diese Idee scheint einigen Autoren vorgeschwebt zu haben, als sie die Texturveränderungen im cariösen Zahnbeine als vitale aufzufassen geneigt waren. Es kann wohl Niemand zweifeln, dass die zum Schmerz sich steigernde Empfindlichkeit des seiner schützenden Decke entledigten Zahnbeines eine vitale Action sei, und dass sie herabgesetzt werde, wenn der empfindlichste Theil des Organes, die Peripherie von einem äusseren Agens zerstört wird; daraus lässt sich jedoch gar kein Schluss für die Reactionsfähigkeit des Zahnbeins an der von der Caries ergriffenen Stelle ziehen..... Nach all dem Gesagten ist die Zahncaries ein Process, der seine Entstehung abnormen Secreten des Zahnfleisches, sodann der übrigen Mundschleimhaut und der Speicheldrüsen verdankt und von der Zahnoberfläche, ausgehend von günstigen Angriffspunkten, gegen die Pulpahöhle fortschreitet. Durch die Zersetzung der Secrete werden Säuren gebildet, welche die Kalksalze der harten Zahnsubstanzen extrahiren und einen Zerfall dieser Gewebe, in welchem keine entzündliche Reaction auftritt, in den angegriffenen Bezirken einleiten".

Tomes[1]) sagt: „Obgleich die Zahncaries von Allen, die über Zahnchirurgie geschrieben haben, untersucht und geschildert wurde, und zwar von den frühesten Zeiten, als die Anomalien der Zähne zuerst Aufmerksamkeit erregten, bis zur gegenwärtigen Zeit, könnte man doch kaum behaupten, dass man die Natur der Krankheit vollkommen versteht, denn selbst jetzt noch herrschen zwei Hypothesen vor. Nach der einen ist die Krankheit überhaupt keine Krankheit, sondern nur das Ergebniss einer chemischen Lösung der Zahngewebe, und demnach sowohl in ihrem Ursprung, wie in ihrem Fortschreiten von einer uncontrolirten Thätigkeit physikalischer und chemischer Gesetze abhängig. Entsprechend der anderen Hypothese ist die Thatsache, dass die Zähne einen Theil des lebenden Organismus darstellen, keineswegs wesentlich zum Hervorrufen des Uebels, soll aber dennoch dessen Fortschritt einschneidend modificiren..... Caries ist das Ergebniss äusserlicher Ursachen, in welchen die sogenannten vitalen Kräfte keinen Antheil nehmen".

Die bei der Zerstörung der Milchzähne in Betracht kommenden Vorgänge wurden in meinem Laboratorium von Dr. *Frank Abbott* studirt; die Ergebnisse seiner Arbeiten sind jedoch noch nicht spruchreif, und demnach zur Publication nicht geeignet. Die im Cement und im Zahnbein zur Beobachtung kommenden, buchtigen Aushöhlungen sind be-

[1]) System of Dental Surgery. 1873.

gründet zuerst auf einer Lösung der Kalksalze, und später der Grundsubstanz, worauf das Wiederauftreten von Bioplasson in gewissen vorgebildeten Territorien beruht. Eine neuerliche Infiltration dieser Territorien mit Grundsubstanz führt selbst im Dentin häufig zur Bildung von Knochengewebe, und ist es wahrscheinlich, dass derselbe Vorgang auch im Schmelz stattfindet. Wie viele von den, an diesen Geweben sichtbaren Erosionen einer Wucherung von Granulationsgewebe in die Zahngewebe von aussen zuzuschreiben sind, konnte bisher nicht mit Sicherheit festgestellt werden.

Die Entwickelung der Zähne hat Dr. *C. F. W. Bödecker* in meinem Laboratorium seit einer Reihe von Jahren zum Gegenstand von Forschungen gemacht, dieselben sind jedoch gleichfalls noch unvollendet. Eines der durch *Bödecker*'s Untersuchungen gewonnenen, wichtigen Resultate ist, dass wir die bisher über die Entwicklung des Schmelzes gehegten Ansichten als irrthümliche bezeichnen müssen. Wahr ist, dass der Schmelz als eine epitheliale Verlängerung der Mundhöhle beginnt, die Epithelien selbst jedoch betheiligen sich niemals an der Bildung des Schmelzes, zerfallen vielmehr wieder zu medullaren Körperchen, aus welchen das wohlbekannte, zierliche, myxomatöse Gewebe hervorgeht. Dieses Gewebe kehrt abermals in den medullaren Zustand zurück, bevor es Schmelz zu erzeugen vermag, wobei der Vorgang demjenigen bei der Bildung von Dentin ganz ähnlich ist. Das Dentin entsteht aus medullaren Körperchen, welche an der Peripherie der Papille in Reihen angeordnet stehen, und sich später zu leimgebender Grundsubstanz umwandeln, die der Sitz einer Infiltration mit Kalksalzen wird. Die Kanälchen des Zahnbeines entstehen zwischen den medullaren Körperchen, und die Dentinfasern gehen aus einer Verschmelung der lebenden Materie zwischen den medullaren Körperchen hervor, welche man gemeinhin als „Odontoblasten“ bezeichnet.

XVII.

DIE LEBER.

Die Leber, die grösste Drüse des Körpers, ist weder acinös, noch tubulös, sondern hat einen ihr eigenthümlichen Bau. Sie wird vorwiegend mit venösem Blute aus dem Pfortadersystem versorgt, und aus diesem Blute erzeugen die Epithelien ein Secret, die Galle, welche als solche im Blute nicht existirt.

Entsprechend der gelappten Form der Leber, welche jedoch nirgends deutlich ausgeprägt ist, erscheint auch der feinste Bau der Leber als ein lobulärer, läppchenförmiger, obgleich beim Menschen und den meisten Säugethieren die Läppchen nicht scharf umschrieben sind, sondern vielfach mit einander zusammenfliessen. In der Schweinsleber sind die einzelnen Läppchen schon mit dem freien Auge leicht zu erkennen. Die Läppchen bestehen aus Epithelien und capillaren Blutgefässen, und sind von einem fibrösen Bindegewebe umschlossen, welches man als das interstitielle Gewebe bezeichnet, das an manchen Stellen mehr vorherrscht, als an anderen, und an vielen Stellen ganz fehlt. Um die Läppchen verlaufen im interstitiellen Bindegewebe die Aeste der Portavenen, der Leberarterie, der Gallengänge, der Lymphgefässe und die grösseren Nervenbündel. In den Läppchen findet man nur Capillare, welche aus Venen hervorgehen, und deshalb ausschliesslich venöses Blut führen; während die Mitte eines jeden Läppchens von der Lebervene eingenommen wird. Das System der Portavenen steht zu jenem der Lebervenen grösstentheils unter rechten Winkeln; denn, wo die Portavenen im Längsschnitte getroffen sind, sieht man die Lebervenen im Querschnitte und umgekehrt. (S. Fig. 296.)

Die Portavene zerspaltet sich nach ihrem Eintritte in den Hilus der Leber zu kleineren Venen, welche sich in allen Richtungen verzweigen, wobei nur die grösseren Zweige von Bindegewebe begleitet werden. Zwischen den Läppchen zerfallen die Zweige zu noch kleineren Zweigchen, die sich schliesslich zu Capillaren auflösen. Die letzteren

entspringen entweder von je einem Pfortaderzweigchen, welches benachbarte Läppchen gemeinsam mit Capillaren versorgt, oder von zwei parallelen Venen, die entsprechend der Krümmung zweier benachbarter Läppchen bogenförmig verlaufen. Alle diese Venenzweigchen, im letzteren Falle durch quere Aeste verbunden, zerfallen in eine grosse Anzahl zur Versorgung der Läppchen bestimmter Capillare. Die ein Läppchen begrenzenden Gefässe sind übrigens an vielen Stellen capillarer Natur, insbesondere wo grössere Mengen interstitiellen Bindegewebes liegen.

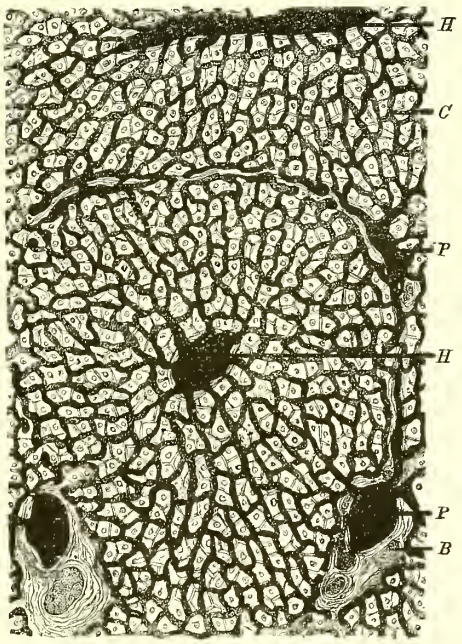

Fig. 296. Leber der Katze. Injicirt.

PP Aeste der Portavenen, zum Theile von interstitiellem Bindegewebe umgeben; *C* Capillare der Läppchen; *HH* centrale Lebervene; *B* Gallengänge. Vergr. 100.

Die Capillare des Läppchens sind sehr weit und etwas buchtig. Niemals sehen wir eine gleichmässige Vertheilung der Capillargefässe durch das Läppchen, sondern zwischen weiten Capillaren stets enge, Gruppen von Epithelien mittelst ihrer endothelialen Wände trennende, welch' letztere bisweilen so nahe beisammen liegen, dass man keine bestimmte Lichtung wahrzunehmen vermag. Diese Einrichtung der Blutgefässe ist an injicirten Präparaten selbstverständlich weniger ausgesprochen, als in jenen von einfach gehärteten Lebern. Aus dieser Thatsache dürfen wir schliessen, dass das Capillarsystem des Leberläppchens nie vollständig und gleichmässig mit Blut erfüllt ist; wenn die Blutzufuhr an einer Fläche des Epithelkörpers reichlich ist, wird das Capillarrohr an der entgegengesetzten Fläche nahezu geschlossen sein. Als weitere Möglichkeit muss man zugeben, dass durch die Vergrösserung einer Anzahl von Epithelien während deren secretorischer Thätigkeit manche Capillare geschlossen werden; oder endlich wäre auch möglich, dass sich in den Läppchen der Leber während des ganzen Lebens neue Capillare entwickeln.

Die capillaren Maschenräume sind überaus eng, so zwar, dass

zwischen zwei Capillaren nicht mehr Raum bleibt, als für zwei complete Epithelien. An Stellen, wo die Capillare in strahlenförmiger Anordnung stehen, sehen wir Reihen von Epithelien zwischen denselben, und das Auftreten solcher Reihen beruht eben auf dem Verschlusse der die längsverlaufenden Gefässe verbindenden, queren Capillaräste. Die letzteren können in solchen Fällen häufig nur bei starken Vergrösserungen vermöge ihrer Endothelien erkannt werden. In der Regel wird demnach nur der halbe Umfang eines Epithelkörpers mit Blut versorgt, obgleich ein grösserer Antheil desselben von Capillaren umgeben sein kann. (S. Fig. 297.)

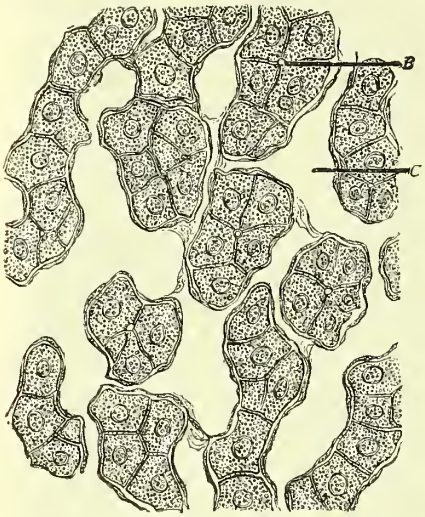

Fig. 297. Leber eines Kindes.

C capillare Blutgefässe zum Theile klaffend, zum Theile verschlossen, und in ihren Maschenräumen die Leberepithelien enthaltend; *B* Gallencapillare (?) im Querschnitt. Vergr. 500.

Die Mitte je eines Läppchens enthält die Lebervene, welche aus einer plötzlichen Erweiterung zusammenfliessender Capillare hervorgeht, dieselbe ist von einer geringen Menge von Bindegewebe umgeben, besitzt keine Muskelhülle, und wird niemals von Gallengängen oder Arterien begleitet. Die Lebervenen, unter allen Umständen die Mitte der Läppchen einnehmend, vereinigen sich zu etwas grösseren Zweigchen, welche am hinteren Abschnitte der Leber am deutlichsten ausgesprochen sind, und als sublobulare Venen bezeichnet werden. Durch die Vereinigung dieser entstehen schliesslich die eigentlichen Lebervenen. Man hat die Bezeichnung „interlobulare Venen“ für die zwischen den Läppchen verlaufenden Pfortaderzweige benützt; „intralobulare Venen“ dagegen für die centralen Lebervenen; diese Benennungen sind jedoch leicht mit einander zu verwechseln, und eigentlich ganz überflüssig.

Die Reihen der Leberepithelien können, wie oben erwähnt, entweder einfache oder doppelte sein, das heisst, es kann ein capillares Blutgefäss an je einer Seite des Epithels verlaufen, oder die Epithelien liegen in je einem capillaren Maschenraum hart an einander. An Stellen, wo die Capillare in einer vorwiegenden Längsrichtung verlaufen, ist dieses Verhältniss nicht sehr deutlich ausgesprochen, weil die Epithelien die Capillare von allen Seiten umgeben (s. Fig. 299); während an Stellen, wo die Capillare quer durchschnitten sind, ihr Verhältniss zu

den Epithelien sehr klar wird, indem letztere um das Blutgefäss herum in einer kranzförmigen Anordnung stehen. (S. Fig. 300.)

Manche Autoren behaupten, dass in einem capillaren Maschenraum nie mehr als je ein Epithel liegt; wäre dies richtig, dann müssten die an den Ecken benachbarter Epithelien befindlichen kleinen Oeffnungen (bezeichnet mit B in Fig. 297) als Querschnitte sehr enger, nahezu verschlossener Blutcapillare, nicht aber als Gallencapillare angesprochen werden. In der menschlichen Leber ist es geradezu unmöglich, an jeder einzelnen Stelle mit Sicherheit zu entscheiden, ob die winzigen Querschnitte in der Mitte einer Epithelgruppe engen, capillaren Blutgefässen oder aber Gallencapillaren entsprechen. Die Unmöglichkeit, zwischen den beiden genannten Bildungen jedesmal scharf zu unterscheiden, hat insbesondere bei der Beschreibung pathologischer Processe, schon viel Verwirrung verursacht. Diejenigen, die darauf bestehen, dass die Gallencapillare eine endotheliale Hülle besitzen, müssen wohl capillare Blutgefässe mit denselben verwechselt haben.

Die Leberepithelien erzeugen um die capillaren Blutgefässe ein continuirliches Lager, obgleich in dünnen Schnitten deren Continuität durch die Lichtungen der Capillare unterbrochen erscheint. In der menschlichen Leber sind die einzelnen Epithelien würfelförmig, unregelmässig polyhedrisch, in der Leber des Kaninchens mehr oder weniger regelmässig sechseckig. Sie enthalten je einen oder zwei Kerne; doch ist das letztere Vorkommniss in der menschlichen Leber seltener, als in jener des Kaninchens. Sowohl in Kernen, wie im Körper der Epithelien ist der netzförmige Bioplassonbau ebenso deutlich sichtbar, wie in allen lebenden Elementen der Gewebe, einschliesslich der epithelialen. Die Leberepithelien sind von einander durch schmale, helle Säume von Kittsubstanz getrennt, welche von überaus zarten Fädchen unter rechten Winkeln durchzogen werden, identisch mit den als „Stacheln“ bezeichneten Bildungen in allen anderen epithelialen Bildungen. Diese Eigenthümlichkeiten hat zuerst *H. Chr. Müller* in meinem Laboratorium entdeckt. Die Gallencapillare sind eben nichts anderes, als Aushöhlungen in der Kittsubstanz. (S. Fig. 298.)

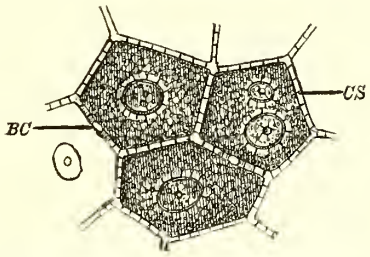

Fig. 298. Leberepithelien vom Kaninchen. (Publicirt von *H. Chr. Müller* 1876.)

CS Kittsubstanz zwischen den Epithelien; *BC* in der Kittsubstanz ausgehöhltes Gallencapillar. Vergr. 1200.

Die Maschenräume des Bioplassonnetzes der Leberepithelien enthalten kurze Zeit nach dem Genusse fettreicher Nahrung Fettkörnchen,

und bisweilen findet man in denselben, insbesondere in der Nachbarschaft der Gallencapillare gelbbraune Pigmentkörnchen (der Galle?) während eine diffuse bräunliche Farbe unter allen Umständen vorhanden ist. Die Kittsubstanz trägt auch, wie später gezeigt werden soll, die terminalen Nervenfibrillen. Am Rande nach aussen der Capillarwand sieht man einen hellen, von zarten Querfädchen durchbrochenen Saum, und die Fädchen vermitteln eine unmittelbare Verbindung des Bioplassonnetzes der Epithelien mit jenem der endothelialen Wand des Capillarrohres.

Die Gallencapillare wurden von *J. Gerlach* entdeckt, und sind, wie früher erwähnt, Aushöhlungen in der Kittsubstanz zwischen den Epithelien, jedesmal an der mit dem Capillar in Berührung kommenden, entgegengesetzten Fläche, demjenigen Punkte demnach, welcher dem verhältnissmässig geringsten Drucke ausgesetzt ist. Manche Autoren bezeichnen dieselben als „intralobulare Gallengefässe", während der Name „interlobulare Gallengefässe", den zwischen dem Leberläppchen im interstitiellen Bindegewebe verlaufenden Gallengängen entsprechen würde. Diese Bezeichnungen verdienen jedoch nicht in die histologische Nomenclatur aufgenommen zu werden, indem die Gallencapillare keine epitheliale Bekleidung, und demnach auch keine eigene structurlose Membran besitzen. Indem sie zwischen zwei benachbarten Epithelflächen liegen (s. Fig. 298), wird nur ein gewisser Abschnitt des Gallencapillars von Kittsubstanz begrenzt und abgeschlossen sein, während andere Abschnitte mit dem Inneren der benachbarten Epithelien in unmittelbarem Zusammenhange, das heisst, in offener Communication mit den Maschenräumen des Bioplassonnetzes stehen. Auf diese Weise wird begreiflich, dass durch active Contraction des Netzes die eben erzeugte Galle an den Punkt des geringsten Widerstandes und Druckes gepresst wird, nämlich in das Gallencapillar.

Gelungene Injectionen des Gallencapillars mit gefärbtem Leim, wie sie *E. Hering* in grossem Massstabe ausgeführt hatte, liefern den Beweis, dass diese Gefässe in der Leber des Kaninchens sämmtlich in der Mitte der epithelialen Flächen verlaufen, und meine eigenen Beobachtungen bestätigen *Hering*'s Angaben in jeder Beziehung. In der Scheitelsicht erscheinen die sechseckigen Epithelien von einem Saume injicirten gefärbten Materiales umgeben, und nur die dunkleren Punkte in der Mitte je einer gefärbten Linie, welche der Mitte der Epithelfläche entsprechen, deuten die Lage der Gallencapillare an. An Stellen, wo die Blutcapillare quer durchschnitten sind, werden die meisten Gallencapillare gleichfalls als dunklere Punkte zwischen jenen Flächen benachbarter Epithelien sichtbar sein, welche von den, mit den

capillaren Blutgefässen in Berührung stehenden Flächen am weitesten entfernt liegen. (S. Fig. 299 und Fig. 300.)

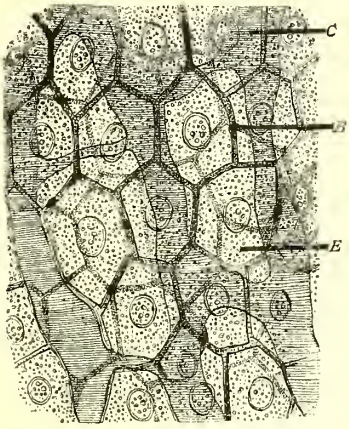

Fig. 299. Verhältniss zwischen den capillaren Blutgefässen und Epithelien in der Längsrichtung. Leber des Kaninchens. Die Gallencapillare injicirt.

E Leberepithelien; *B* Gallencapillare; *C* capillare Blutgefässe. Vergr. 1000.

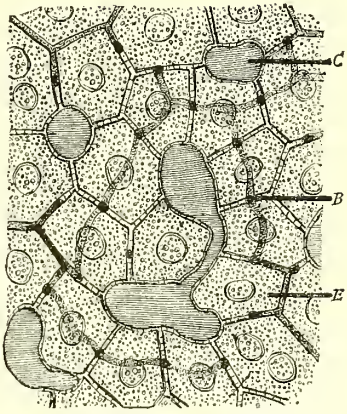

Fig. 300. Verhältniss zwischen den capillaren Blutgefässen und Epithelien in der Querrichtung. Leber des Kaninchens. Die Gallencapillare injicirt.

E Leberepithelien; *B* Gallencapillare; *C* capillare Blutgefässe. Vergr. 1000.

In der Leber der Katze ist das Verhältniss der Gallencapillare zu den Epithelien etwas verschieden, insoferne, als die Capillare sowohl längs der Flächen, wie der Kanten der Epithelien verlaufen. (S. Fig. 302.) In der menschlichen Leber liegen die meisten Gallencapillare längs der Kanten der Epithelien, und auf dieser Eigenthümlichkeit beruht das Auftreten kleiner, heller Löcher an jenen Punkten, wo drei oder vier Epithelien zusammentreffen. (S. Fig. 297.)

Ich habe schon früher auf die Schwierigkeit aufmerksam gemacht, zwischen verschlossenen Blutcapillaren und Gallencapillaren optisch scharfe Unterschiede zu ziehen. Wenn die Auffassung richtig ist, dass mehrere Leberepithelien um ein centrales Gallencapillar herum stehen, während die entgegengesetzten Flächen der Epithelien mit Blutgefässen in Berührung treten, dann lässt sich auch gegen die Auffassung, dass die Leberepithelien eine tubulöse Drüsenanordnung besitzen, kein triftiger Einwand erheben. Thatsächlich haben schon mehrere Autoren, zuerst *Biesiadecki*, behauptet, dass die menschliche Leber unter die röhrenförmigen Drüsen zu zählen sei. In menschlichen Embryonen sind diese Verhältnisse noch mehr ausgeprägt, und aus diesem Grunde haben *Toldt* und *Zuckerkandl* die Behauptung aufgestellt, dass der Bau der Leber menschlicher Embryonen ein tubulöser sei, indem jedes Gallen-

capillar von 3 bis 5 Leberepithelien umgeben wird; die Umwandlung in die eigentliche Leberstructur würde nach diesen Autoren erst nach der Geburt anfangen. Thatsächlich ist aber zwischen der Leber des Embryo, jener eines sechsjährigen Kindes (s. Fig. 277) und jener des Erwachsenen kein anderer Unterschied vorhanden, als dass die individuellen Epithelien mit zunehmender Entwicklung der Leber grösser werden. (S. Fig. 301.)

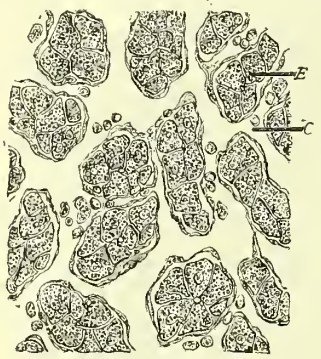

Fig. 301. Leber eines 5 Monate alten menschlichen Fötus.

E Epithelien, um ein centrales Gallencapillar gelagert; *C* capillare Blutgefässe mit einigen Blutkörperchen; die Endothelwände von der Oberfläche der Leberepithelien abgelöst. Vergr. 500.

An Stellen, wo das interstitielle Bindegewebe am reichlichsten ist, erzeugen die Gallencapillare, sobald sie sich der Peripherie des Läppchens nähern, ein System von Kanälchen, welches zwischen den äussersten Epithelien und dem Bindegewebe verläuft, und in die Gallengänge einmündet.

Diese sind zuerst nur um Weniges grösser als die Gallencapillare und erzeugen durch ihre Vereinigung unter rechten Winkeln grössere, ohne Ausnahme im interstitiellen Bindegewebe eingebettete Röhrchen. Die epitheliale Bekleidung, zuerst aus flachen und kleinen Körperchen zusammengesetzt, wird allmälig deutlicher, nimmt die Eigenschaften eines cubischen Epithels an, während dieses in den grössten Gallengängen ein ausgesprochen cylindrisches ist. Gegen die centrale Lichtung erzeugt die Kittsubstanz eine deutliche Hüllenschicht, welche in den grösseren Ausführungsgängen mit kurzen Stäbchen (*Virchow*) besetzt erscheint, ähnlich jenen der Säulenepithelien der Gedärme. In den kleineren Ausführungsgängen ist das Bindegewebe noch nicht in ein eigenes, begleitendes Lager differenzirt, während man in den grösseren Gängen ein solches mit elastischen Fasern und einem Netzwerk von capillaren Blutgefässen versehenes Lager nachweisen kann. Glatte Muskelfasern helfen gleichfalls die Wände der grösseren Gallengänge aufzubauen. (S. Fig. 302.)

E. H. Weber hat als Vasa aberrantia Gallengänge beschrieben, welche bisweilen in grosser Zahl in häutigen Bildungen ausserhalb des Lebergewebes vorkommen, woselbst augenscheinlich mit vorschreitender Entwicklung der Leber, eine Atrophie früheren Lebergewebes stattgefunden hat. Derlei Bildungen findet man am freien Rande des linken Leberlappens, in der Nachbarschaft der Portavenen, nahe deren Eintritt in den Hilus, und in dem die Gallenblase umgebenden Bindegewebe. Diese Gallengänge zeigen an manchen Stellen Lichtungen von be-

trächtlichem Durchmesser, und erscheinen an anderen Stellen in einem Obliterationsprocess und in Umwandlung zu Bindegewebe begriffen.

Das interstitielle Bindegewebe ist desto reichlicher, je näher der Pforte der Leber; dasselbe steht in unmittelbarem Zusammenhange mit dem Bindegewebslager des Bauchfells, welches an diesem Organe den überflüssigen Namen der *Glisson*'schen Kapsel führt. In demselben begegnen wir grossen Venen, sämmtlich dem Pfortensystem angehörend; ferner Arterien, nämlich den Zweigen der Leberarterie, capillaren Blut- und Lymphgefässen. Wo sich die kleinen Gallengänge zu grösseren vereinigen, treffen wir häufig Quer- und Längsschnitte derselben. An den kleineren Gängen lässt sich häufig, offenbar wegen ihres Zusammengedrücktseins, keine Lichtung nachweisen; während die grösseren Gänge mit einem scharf ausgeprägten, einschichtigen Säulenepithel und einer deutlichen, circularen Lichtung versehen erscheinen. Zwischen den Fussenden der Säulenepithelien finden wir häufig keilförmige Plastiden, welche den Eindruck hervorrufen, als wäre das Epithellager streckenweise mehrschichtig, ein Verhältniss, dem wir insbesondere an der Schleimhaut des Athmungsapparates häufig begegnen. (S. Fig. 303.)

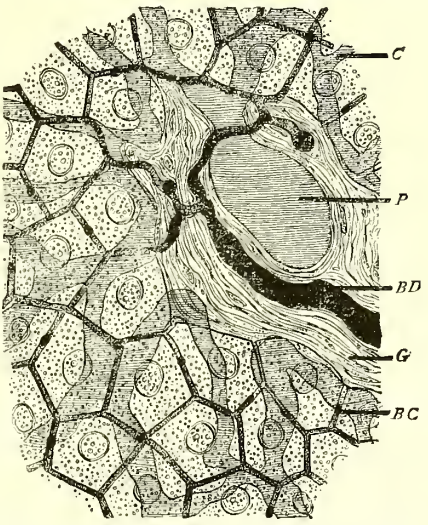

Fig. 302. Gallencapillare, sich zu Gallengängen vereinigend. Injicirte Leber der Katze.

G interstitielles Bindegewebe; *P* Portavene, sich zu Capillaren *C* verzweigend; *BC* Gallencapillare; *BD* Gallengang. Vergr. 1000.

Das interstitielle Bindegewebe steht am ganzen Umfange der Leber mit der Bauchfellkapsel in Verbindung, überdies, so wird von einigen Autoren behauptet, begleitet eine kleine Menge von Bindegewebe auch die Capillare innerhalb des Leberläppchens. Die Methoden jedoch, durch welche letztere Angabe begründet ist, sind so complicirter Natur, dass man denselben von vornherein nicht viel Glauben schenken kann.

Die grossen Gallengänge bestehen aus fibrösem Bindegewebe, mit zahlreichen, eingelagerten, acinösen und racemösen Schleimdrüsen, welche insbesondere in den grösseren Vasa aberrantia in Johannisbeerform überaus zierlich, nicht selten in regelmässigen Doppelreihen der Längs-

axe der Gänge entsprechend angeordnet stehen. Glatte Muskelfasern betheiligen sich gleichfalls am Aufbau der Wände der Gallengänge.

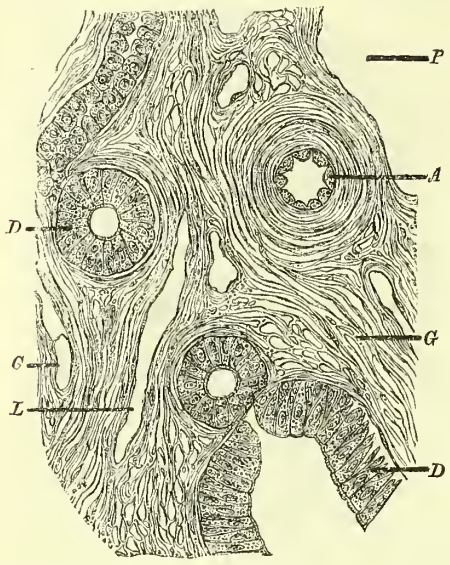

Fig. 303. Interstitielles Gewebe der Leber eines Kindes, nahe der Pforte.

G fibröses, interstitielles Bindegewebe, sogenannte *Glisson*'sche Kapsel; *P* Portavene; *C* capillares Blutgefäss; *DD* Gallengänge in Längs- und Querschnitten; *A* Arterie im Querschnitt; *L* Lymphgefäss. Vergr. 500.

Die Gallenblase besteht ebenso, wie die drei grössten Gallengänge aus einer Bindegewebsschicht, welche reichlich mit Blutgefässen versehen ist, und an der Innenfläche der Gallenblase regelmässige Erhöhungen erzeugt. Auf diese Schicht folgt ein aus vielfach durchkreuzten glatten Muskelfasern bestehendes Lager, während die äusserste Schicht dem Bindegewebe des bedeckenden Bauchfells entspricht. Die innere Bedeckung besorgt ein Säulenepithel, mit Verlängerungen zu Schleimdrüsen (*Luschka*).

Die Leberarterie ist im Vergleiche mit dem Umfange des von ihr versorgten Organs ein kleines Gefäss, welches die Pforte in Gemeinschaft mit den Pfortaderästen betritt; ihre Zweige verlaufen ausschliesslich nur im interstitiellen Bindegewebe (s. Fig. 303); sie liefert die Capillare um die grösseren Portagefässe und Gallengänge, desgleichen jene zur Versorgung der Leberkapsel. Manche Forscher behaupten, dass die Capillare des interstitiellen Gewebes sich unmittelbar in jene der Leberläppchen einsenken; während andere sich der Ansicht hinneigen, dass aus den interstitiellen Capillaren zuerst kleine Venen hervorgehen, welche sich dann mit Zweigen der Pfortader verbinden.

Lymphgefässe der Leber findet man in mässigen Mengen in dem interstitiellen Gewebe und der Kapsel. Ein Theil dieser Gefässe verlässt die Leber an der Pforte, woselbst sie um die Pfortaderzweige und die Leberarterie ein Geflecht erzeugen, ein anderer Theil hingegen geht von der Peripherie der Leber zu den Bauchfell-Duplicaturen, welche die Leber mit den benachbarten Organen verbinden. Die Lymphgefässe sind, so weit verlässliche Injectionen lehren, allenthalben geschlossen und mit endothelialen Wänden versehen; den durch sogenannte „parenchymatöse Injection" gewonnenen Resultaten darf man hier ebenso

wenig trauen, wie in irgend einer anderen Bindegewebsbildung. *M. Wittich* ist es gelungen, die Lymphgefässe der Leber dadurch zu injiciren, dass er eine concentrirte Lösung von Indigocarmin kräftig in die Trachea von Kaninchen eintrieb, welche kurz vorher durch Verblutung getödtet wurden. Er behauptet, dass ausser den erwähnten Geflechten auch noch solche um die Lebervenen vorhanden seien, ja sogar von interlobularen Lymphgefässen aus Fortsätze in die Läppchen zwischen die capillaren Blutgefässe und die Leberepithelien eindringen.

Die Endigung der Nerven in der Leber.

Von *Dr. M. L. Holbrook*[1]).

Nachdem die besten Histologen aussagen, dass unsere Kenntniss der Nervenendigungen in der Leber nur eine höchst unvollkommene sei, habe ich es unternommen, durch sorgfältige und ausgedehnte Untersuchungen in diesen Gegenstand einiges Licht zu bringen. Ich habe die Lebern von folgenden Thieren untersucht: Hund, Katze, Hamster, Eule, Krähe, Falke und Ochs. Ich habe ausserdem die Leber je eines Kindes und eines Erwachsenen durchforscht. Die von mir angewandten Methoden waren: Einfache Carminfärbung in Chromsäure gehärteter Präparate, Färbung mit Pikrocarmin, Osmiumsäure und Goldchlorid. Die von manchen Autoren hoch gepriesene Osmiumsäure lieferte keine befriedigenden Resultate, indem dieselbe zwar markhältige Nerven deutlich sichtbar macht, indem sie diese dunkel färbt; auf marklose Nervenfasern hingegen kaum irgend einen Einfluss ausübt. Doch sind es gerade die letzteren, die im Lebergewebe bei Weitem mehr vorherrschen, als markhältige Nerven. Ueberhaupt hat sich keines der genannten Reagentien von besonderem Werthe erwiesen, mit Ausnahme des Goldchlorids; auch dieses lieferte keine befriedigenden Resultate, wenn es in der gewöhnlichen Weise zur Anwendung kam, wohl aber bei einer combinirten Behandlung mit Ameisensäure. Den Vorschlag zur letzteren Methode hat zuerst *M. Löwitt*[2]) gemacht, und ich wandte dieselbe in folgender Weise an: Stücke einer frischen Leber, am besten des Menschen, oder des Ochsen, werden in einem Mikrotom zum Gefrieren gebracht, und in dünne Plättchen zerschnitten. Diese legt man zunächst 30 bis 40 Minuten lang in eine 1% Lösung von Goldchlorid, hierauf wäscht man sie sorgfältig mit destillirtem Wasser, und überträgt sie auf 5 bis 8 Minuten in Ameisensäure von 1·12 spec. Gewicht. Je dünner die Schnitte, desto weniger Zeit ist für die Einwirkung der Säure erforderlich. Unmittelbar nach ihrer Entfernung aus der Ameisensäure wäscht man die Präparate abermals mit destillirtem Wasser, setzt sie dem Lichte aus, und bewahrt sie in verdünntem Glycerin auf.

Die zum Auffinden von Nerven günstigste Stelle ist die Pforte. Beim Ochsen ist an der Eintrittsstelle der grossen Gefässe in die Leber eine beträchtliche Menge fibrösen Gewebes vorhanden, in welchem in den Zwischenräumen zwischen den Bindegewebsbündeln zahlreiche Bündel vorwiegend markloser Nervenfasern verlaufen. Den besten Erfolg hatte ich, wenn ich die Schnitte von einem Stücke der Leber hart an der Leberarterie, einige Zoll von ihrem Eintritte in das Organ entfernt, oder in der Nähe einer ihrer Zweige anfertigte. Auch schien mir, dass

[1]) Auszug aus der Abhandlung des Verf. *Proceedings of the Amer. Society of Microscopists.* 1882.

[2]) Die Nerven der glatten Musculatur. *Sitzungsber. d. Wiener Akad. d. Wissensch.* Bd. LXXI.

man die besten Schnitte dann erhält, wenn man das Material in das Mikrotom so einlegt, dass das Messer senkrecht zum Verlaufe der Arterie gleitet.

Die Nerven sind durch eine grosse Menge von Kernen, durch die zarte Scheide des Perineuriums um jede Faser und durch die dunkel violette Farbe ausgezeichnet, welche sie bei der beschriebenen Behandlungsweise annehmen.

An der Grenze der Läppchen verzweigen sich die Nerven, die immer noch in Bündeln von 2 bis 5 und darüber beisammen liegen, und betreten das Läppchen an verschiedenen Stellen, indem sie sich in der Regel längs der Capillargefässe unter spitzen Winkeln vertheilen. Da ich die das Läppchen betretenden Nervenfäden in Verbindung mit den Bündeln zwischen den Läppchen verfolgt habe, kann über die Natur der von mir gesehenen Fäden kein Zweifel herrschen. Solchen Fasern begegnet man in dem interlobularen Bindegewebe in grosser Entfernung von der Pforte ebenso, wie im Bindegewebe der Pforte selbst. Man kann mit Sicherheit nachweisen, dass die Nerven in die Läppchen eintreten und sich längs der Capillare verzweigen, und zwar beruht letztere Aussage auf der Thatsache, dass man die verzweigten Nervenfibrillen stets in den hellen Zwischenräumen zwischen den Leberepithelien sieht, welche, wie bekannt, nur von capillaren Blutgefässen eingenommen werden.

Den weiteren Verlauf der Nervenfibrillen kann man nur auf Grundlage der bisher wenig bekannten Thatsache verstehen, dass die Leberepithelien von einander durch ein schmales Lager von Kittsubstanz getrennt werden, geradeso, wie alle anderen Epithelien und Endothelien. Die Bedeutung der in der Kittsubstanz enthaltenen queren Stacheln ist nach der Ansicht von *C. Heitzmann* klar. Dieser Forscher hat den netzförmigen Bau von Epithelien aller Arten schon 1873 beschrieben und es verdient hervorgehoben zu werden, dass mehrere Jahre später *E. Klein* in London behauptete der Erste gewesen zu sein, der das Netzwerk in den Epithelien der Leber beobachtete. Die Leberepithelien sind von anderen Epithelien anatomisch durchaus nicht verschieden, und schon *H. Chr. Müller* hat nachgewiesen, dass das Netz aus lebender Materie besteht, während *Klein* über dessen Bedeutung augenscheinlich keine Vorstellung hatte. Das Netz ist in der Mitte des Epithels mit der Schale des Kerns, und an der Peripherie mit jenen Fädchen verbunden, welche die Kittsubstanz durchdringen und sämmtliche benachbarte Epithelien vereinigen. Ein heller Saum dieser Kittsubstanz besteht auch überall zwischen der Endothelwand der Capillare und der benachbarten Fläche der Epithelien, und auch dieser Saum wird von zarten, grauen Fädchen durchbrochen, die die Wand des Capillares mit dem Netz der lebenden Materie innerhalb der Epithelien verbinden. Diese Kittsubstanz ist nun das Bett, in welchem die feinsten Nervenfibrillen verlaufen. In mit Goldchlorid und Ameisensäure behandelten Präparaten werden alle Gewebsbestandtheile, mit Ausnahme der Nerven, mehr oder weniger verstümmelt, und undeutlich; in Präparaten jedoch, welche vorher mit Chromsäure gehärtet, und nach wiederholtem Waschen in destillirtem Wasser mit einer $^1/_2\%$ Lösung von Goldchlorid gefärbt wurden, erscheint das Verhältniss zwischen Epithelien und Capillaren sehr klar; nur sind die Einzelheiten erst bei starker Vergrösserung (1000—1200 Immersion) und mit vortrefflichen Linsen zu erkennen. Die gekörnten Nervenfibrillen sind mittelst zarter Fädchen sowohl mit der Wand der capillaren Blutgefässe, wie mit den Stacheln in der Kittsubstanz zwischen den Epithelien verbunden. Bisweilen liegt das Nervenfädchen der Fläche eines Epithelkörpers, oder eines Capillars, oder auch beiden so hart an, dass ein

zwischenliegender Saum und die verbindenden Fäden nicht zu erkennen sind; in anderen Fällen hingegen erscheinen die Verhältnisse deutlich ausgesprochen. (Siehe Fig. 304.)

Ich habe in der Kittsubstanz zwischen Epithelien um capillare Blutgefässe zarte Fäden gesehen, welche ich aus Analogie für Nerven zu halten berechtigt bin; dieselben waren bei starken Vergrösserungen in manchen Präparaten schon nach einfacher Carminbehandlung sichtbar; viel deutlicher jedoch in Präparaten, welche mit Goldchlorid behandelt waren. In keinem einzigen meiner zahlreichen Präparate konnte ich je ein Nervenfädchen in das Innere eines Epithelkörpers eindringen sehen, wie das von *E. Pflüger* behauptet worden ist. Einige Male habe ich eigenthümliche birnförmige Anschwellungen von Nerven beobachtet, welche anscheinend einem Epithel anhafteten; bei schärferer Prüfung jedoch erwiesen sich diese Anschwellungen als Kerne markloser Nervenfasern, ohne directe Verbindung mit dem Epithel. Es geschieht eben häufig, dass eine grosse, marklose Nervenfaser in ihrer Axe eine oblonge, oder birnförmige kernähnliche Bildung trägt, deren Fortsetzung über den Kern hinaus sich als überaus zarte, gekörnte Axenfibrillen erweisen.

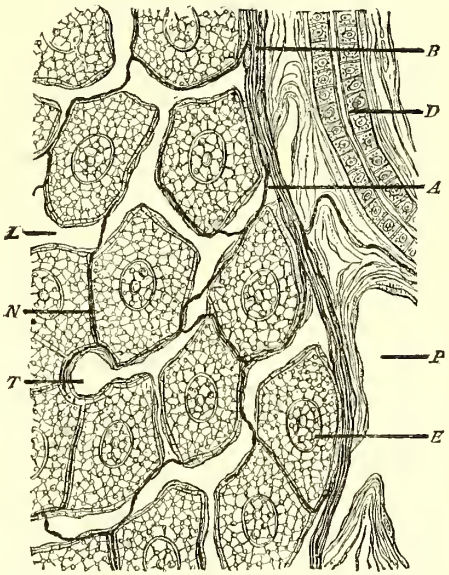

Fig. 304. Schema der terminalen Nervengeflechte der Leber.

P Portavene; *D* Gallengang; *L* capillare Blutgefässe im Längsschnitt; *T* dieselben im Querschnitt; *E* Leberepithelien; *B* Bündel markloser Nervenfasern; *A* Axenfibrillen in das Läppchen eindringend; *N* Axenfibrillen in der Kittsubstanz zwischen den Epithelien.

Meine Beobachtungen stimmen mit jenen von *M. Nesterowsky* darin überein, dass die Blutgefässe der Leber, und zwar sowohl die grösseren der Pfortader, wie auch die Capillare innerhalb der Leberläppchen von Nervenfäden begleitet werden. Diese verlaufen in der Kittsubstanz zwischen den Wänden der Capillare und den Epithelien, desgleichen in der Kittsubstanz zwischen benachbarten Epithelien, ohne jemals das Innere der letzteren zu betreten. Nachdem die, die Kittsubstanz durchziehenden Fädchen Bildungen der lebenden Materie sind, geradeso, wie die Nervenfäden, und mit dem Netzwerk der lebenden Materie innerhalb der Epithelien in Verbindung stehen, können wir, so meine ich, verstehen, wie die Nervenleitung am Wege dieser Brücken, den früher sogenannten Stacheln, unmittelbar auf die Epithelien übertragen wird.

E. Pflüger[1]) hat zuerst behauptet, markhältige Nervenfasern an der Ober-

[1]) „Nachweis der Nervenendigungen in den acinösen Drüsen und in der Leber". *Archiv für Physiologie.* 1871.

fläche von Epithelien der Speicheldrüsen und der Leber gesehen zu haben. Nach ihm verlieren die Nerven hart an den Epithelien ihre Myelinhülle, und setzen sich als marklose Nerven fort, indem sie in die Epithelien eindringen und im Epithelkerne endigen. Seine Beobachtungen sind übrigens von keinem einzigen Forscher bestätigt worden, und auch ich muss deren Richtigkeit, soweit die Endigungen der Nerven in der Leber in Betracht kommen, auf das bestimmteste läugnen.

Kupfer[1]) sagt, er habe einige Nerven in die Epithelien acinöser Drüsen längs der Speiseröhre der Blatta eindringen sehen. Als Reagenzmittel benützte er bloss Ammoniakdämpfe.

M. Nesterowsky[2]) fand auf Grundlage genauer Untersuchungen das Richtige, und ich stimme mit seinen Aufstellungen überein, indem ich denselben einige weitere Thatsachen hinzuzufügen in der Lage bin. Dieser Forscher untersuchte die frische Leber der Katze und des Hundes, deren Blutgefässe er mit gefärbtem Leim injicirte. Er benutzte als Färbemittel das Goldchlorid in verschiedenen Verdünnungsgraden, und legte die Präparate auf einige Tage in Essigsäure, welcher er einige Tropfen von mit Schwefelwasserstoff gesättigtem Ammoniak hinzufügte.

Pathologie. Die Pathologie der Leber bietet ein sehr grosses Feld für mikroskopische Forschung. Dieses Organ ist häufig einer Entzündung unterworfen, welche entweder eine plastische ist und mit Neubildung von Bindegewebe, als sogenannte Cirrhose verläuft; oder eine eitrige, mit dem Ausgang in Abscessbildung. Beide Formen waren in meinem Laboratorium Gegenstand von Forschungen, welche ich in den folgenden Aufsätzen mit einigen Kürzungen wiedergeben will.

Katarrhalische oder interstitielle Hepatitis.

Von *Dr. H. Chr. Müller* in New-York[3]).

Ich habe mir die Aufgabe gestellt, jenen geweblichen Veränderungen in der Leber nachzuforschen, welche bei dem als interstitielle Hepatitis bezeichneten Processe Platz greifen. Da mir nur Objecte einer weit vorgeschrittenen Erkrankung zu Gebote standen, so beschränken sich meine Aussagen auf jenes Stadium der Entzündung, welches man gemeinhin als „granulirte Leber“ oder „Cirrhosis der Leber“ bezeichnet.

Die Befunde in der kranken Leber forderten mich zunächst zum Studium der gesunden Leber des Menschen, der Katze und des Kaninchens auf. Es ergab sich, dass trotz vielfältiger und genauer Untersuchungen noch nicht alle Vorkommnisse in der Leber genügend gekannt sind. Ich kann wohl Alles bestätigen, was *Ewald Hering*[4]) über den Bau der Leber ausgesagt hat. Dasjenige, was *Hering* weder beschrieben noch abgebildet hat, ist Folgendes:

Die Epithelien der Leber erscheinen in Schnitten von Präparaten, welche in Chromsäure vorsichtig gehärtet wurden, niemals mit einander so innig ver-

---

[1]) „Das Verhältniss von Drüsennerven zu Drüsenzellen“. *Archiv f. mikroskop. Anatomie.* Bd. IX. 1873.

[2]) „Ueber die Nerven der Leber“. *Virchow's Archiv.* Bd. LXIII. 1875.

[3]) Auszug aus des Verfassers Abhandlung: „Beiträge zur Kenntniss der interstitiellen Leberentzündung“. *Sitzungsber. d. Wiener Akad. d. Wissensch.* Bd. LXXIII. 1876.

[4]) *Handb. d. Lehre v. d. Geweben,* red. v. *S. Stricker.* 1870.

bunden, wie es *Hering* in seinen Abbildungen darstellt. Vielmehr ist jeder Epithelkörper von allen seinen Nachbarn durch eine helle, schmale Lage von Kittsubstanz getrennt. Diese Lage erscheint (im optischen Durchschnitte) sehr häufig von äusserst zarten Speichen durchzogen, welche den von *M. Schultze* beschriebenen Stacheln anderer Epithelien ähnlich sind. Die Bedeutung dieser Speichen wird verständlich durch die Aussagen *C. Heitzmann*'s[1]) über den Bau der Epithelien im Allgemeinen. Ich kann jene Aussagen speciell für die Leberepithelien bestätigen.

Nach dieser Anschauung wären das Kernkörperchen, die Kernschale, die Körnchen des Protoplasmas und die verbindenden Fädchen als Bildungen der lebenden Materie zu betrachten. In der That werden die krankhaften Veränderungen in der Leber nur mit dieser Annahme leicht verständlich; denn nur die genannten Bildungen sind befähigt anzuwachsen, sich zu theilen, neue Elemente zu bilden und neue Gewebe zu erzeugen, welche von den ursprünglichen Epithelien wesentlich verschieden sind.

Das Verhalten der capillaren Gallengänge, welche ich in der Katzenleber in injicirtem Zustande untersuchen konnte, wird durch die Gegenwart der Kittsubstanz erklärt. Im Längsschnitte erscheinen sie als in der Kittsubstanz verlaufende Röhren. Nur ihre Querschnitte — bei der Katze drehrund, beim Kaninchen oval — belehren uns darüber, dass die Lichtungen in der Kittsubstanz ausgehöhlt sind und fast immer in der Mitte zwischen je zwei Epithelflächen verlaufen. Während demnach ein Theil des Gallenganglumens an die Kittsubstanz anstösst, sind die den Epithelien zugekehrten Flächen des Gallenganges direct vom Protoplasma der Leberepithelien gebildet. Eigene Wandungen dieser Anfänge habe ich ebenso wenig wie *E. Hering* beobachten können.

Was nun die pathologischen Veränderungen bei der interstitiellen Hepatitis anlangt, so zeigen schwache Vergrösserungen sofort eine beträchtliche Zunahme des interlobulären Bindegewebes auf Kosten des Durchmessers der Leber-Acini. Der Reichthum dieses Gewebes an Blutgefässen ist ein sehr schwankender; streckenweise sind sie reichlich vorhanden, an anderen Stellen hingegen spärlich, so dass selbst Injectionen in grossen Bezirken nur wenige Blutgefässe vor die Augen bringen. Die Leberläppchen erscheinen an hochgradig erkrankten Partien namhaft verkleinert, so zwar, dass viele Acini kaum ein Drittel des normalen Durchmessers besitzen. Zweifellos gehen auch viele Acini vollständig zu Grunde, und gerade dieser Process des Zugrundegehens hat meine specielle Aufmerksamkeit in Anspruch genommen, wie ich sogleich schildern werde.

Ferner fällt bei schwacher Vergrösserung auf, dass die Grenze zwischen den verkleinerten Leberläppchen und dem umgebenden Gewebe an vielen Stellen keine scharf gezeichnete ist. Man erkennt vielmehr, dass unregelmässige Bildungen, welche Leberepithelien ähnlich sehen, eine Strecke weit in das interstitielle Gewebe hineinreichen, woselbst sie durch ihre bräunliche Farbe kenntlich bleiben. Schon dieser Befund legt die Vermuthung nahe, dass Uebergänge zwischen diesen beiden Gewebsarten stattfinden.

Endlich lehrt die schwache Vergrösserung, dass die Leberepithelien ihre regelmässige Anordnung zu scheinbaren Balken und Zügen eingebüsst haben, eine Thatsache, welche schon von anderen Forschern constatirt ist. Vielmehr liegen

[1]) Unters. über das Protoplasma. *Sitzungsber. d. Wiener Akad. d. Wissensch.* 1873.

die Epithelien regellos nebeneinander, bald zu Gruppen vereinigt, bald von einander durch breitere Zwischenräume getrennt. (S. Fig. 305.)

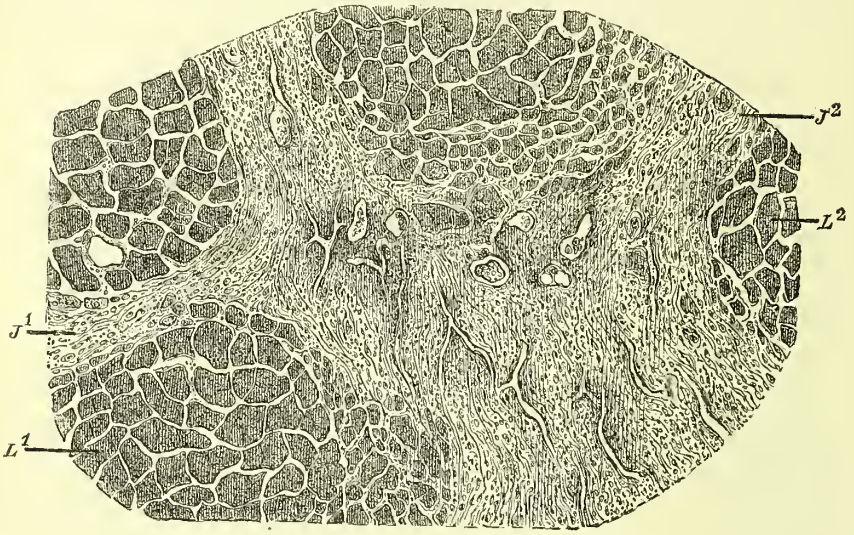

Fig. 305. Cirrhose der Leber.

L^1, L^2 Leberläppchen, beträchtlich verkleinert, zum Theile ohne scharfe Grenze in das interstitielle Bindegewebe übergehend; J^1, J^2 interstitielles Bindegewebe beträchtlich vermehrt, eine mässige Menge von Blutgefässen enthaltend. Vergr. 200.

Welche Veränderungen haben nun im Epithel stattgefunden, die zum Schwunde dieses Gewebes führen?

Um diese Frage zu beantworten, müssen wir jene Stellen studiren, wo bei schwacher Vergrösserung zwischen epithelialem und interstitiellem Gewebe keine scharfe Grenze erkennbar war. Wir sehen, dass an vielen Stellen die Kittsubstanz zwischen den Epithelien fehlt. Eine Anzahl von Epithelien ist zu Gruppen vereinigt, in welchen nur Spuren von Kittsubstanz übrig sind; während in anderen Gruppen eine Kittsubstanz überhaupt nicht mehr erkennbar ist. Die Körner der Epithelien sind durchschnittlich namhaft vergrössert; viele derselben sind bis zur Grösse von Kernkörperchen angewachsen; andere bilden grössere, nahezu homogene, bräunlich glänzende Klümpchen. An diesem Vergrösserungsprocesse nehmen nicht nur die Körnchen des Protoplasmas, sondern auch diejenigen des Kernes Theil. Dort, wo früher der Kern lag, sind jetzt grobe, unter einander durch Fädchen verbundene Körner vorhanden. Ich habe mich überzeugt, dass die groben Körner den Kerncontour nicht einfach verdecken, sondern die lebende Materie der Kerne selbst (Schale, Kernkörperchen) an dem Neubildungsprocesse wesentlichen Antheil nimmt.

Durch das Grösserwerden der Körner und das Verschmelzen mehrerer Epithelien entstehen mächtige, grob granulirte Elemente oder Protoplasmakörper, in welchen einzelne Körner augenscheinlich besonders stark anwachsen, hohl werden und dadurch Anlass zur Bildung neuer Kerne geben, welche jedoch denjenigen der ursprünglichen Epithelien an Grösse niemals gleichkommen. (S. Fig. 306.)

Im weiteren Verlauf bilden sich Theilungsmarken innerhalb des vielkernigen Klumpens, und das Resultat sind zahlreiche, verschiedenartig gestaltete Elemente.

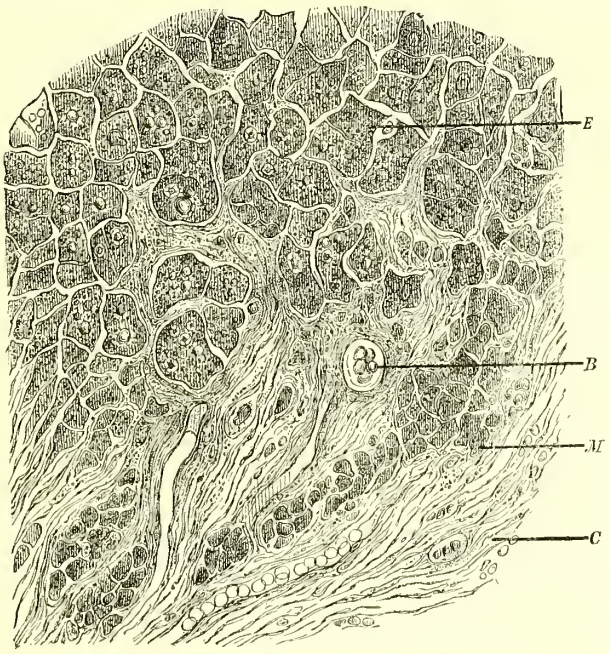

Fig. 306. Grenze eines Läppchens der cirrhotischen Leber gegen das interstitielle Gewebe.

E verschmolzene Gruppen von Leberepithelien, zum Theile Fettkörnchen enthaltend; *M* aus den Leberepithelien hervorgegangene medullare Körperchen; *C* interstitielles Bindegewebe mit Blutgefässen; *B* Querschnitt eines Gallenganges. Vergr. 500.

welche untereinander in lebender Verbindung bleiben, trotzdem sie von einander durch Kittsubstanz getrennt sind. Diese Elemente bilden das sogenannte indifferente Mark-, Keim- oder Granulationsgewebe. Sie tragen noch die braungelbe Farbe der Leberepithelien zur Schau. Dadurch, dass einzelne dieser Elemente mit Grundsubstanz infiltrirt, andere spindelförmig ausgezogen werden, liefern sie ein Resultat, welches man unter dem Namen „junges, unreifes Bindegewebe“ kennt.

Das interstitielle Gewebe ist zum grossen Theile aus Spindeln aufgebaut. Diejenigen Stellen, wo bei schwacher Vergrösserung scheinbar Fasern vorhanden sind, zeigen bei starker Vergrösserung stets schmale, spindelförmige Elemente, deren reihenweise Anordnung eben den Eindruck von Fasern hervorrufen kann. In diesem interstitiellen Gewebe ist im frühesten Entwicklungsstadium relativ nur wenig Grundsubstanz vorhanden. Die grösste Mehrzahl der Spindeln zeigt noch eine, wenngleich überaus zarte Körnung, und bei starker Vergrösserung ist es nicht schwierig, auch in diesem Gewebe den Zusammenhang der lebenden Materie (Körnchen, Fäden) nachzuweisen.

Wo aus diesem „jungen“ Bindegewebe faseriges, an Grundsubstanz reiches, dem der Narbe ähnliches Bindegewebe hervorgegangen ist, da erscheint auch der

streifige Charakter des Gewebes gut entwickelt; obgleich die ursprüngliche Spindelform der einzelnen Elemente auch hier noch nachweisbar bleibt.

Ich habe den Uebergang von Epithel zu Bindegewebe geschildert und halte mich zu der Behauptung berechtigt, dass das lebende Material von Epithelien unter abnormen Bedingungen productionsfähig, und das Resultat dieser Production Bindegewebe ist. (S. Fig. 307.)

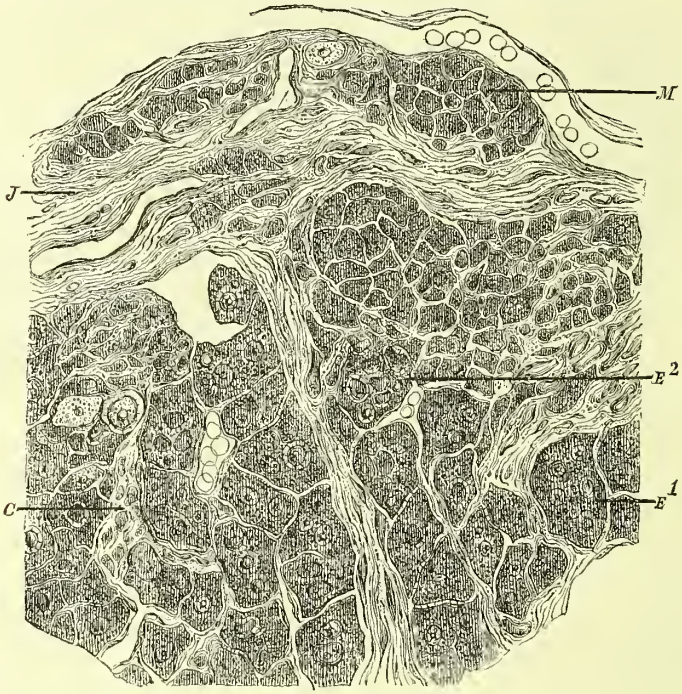

Fig. 307. Grenze zweier Läppchen der cirrhotischen Leber gegen das interstitielle Gewebe.

E^1 verschmolzene Leberepithelien; E^2 aus Epithelien hervorgegangene vielkernige Körper; *M* medullare Körperchen, die Nachkommen von Epithelien; *J* interstitielles Bindegewebe mit Blutgefässen; *C* unregelmässig buchtige Capillargefässe. Vergr. 600.

Das Verhältniss zwischen Leberepithel und Bindegewebe bei Leber-Cirrhose, ebenso die Frage, ob Leberepithelien Bindegewebe produciren können, ist schon wiederholt studirt worden.

C. Rokitansky[1]) sagt, dass die Leberzellnetze in einer grauröthlichen, graulichen Bindegewebsmasse erbleichen und untergehen. Die Leberzellen erscheinen nach ihm zunächst von einem molecularen Inhalte trübe, dann schrumpfen sie und zerfallen so, dass ein mit Gallenpigmentkörperchen untermischter Detritus zurückbleibt, der endlich auch verschwindet.

Holm[2]) und *Hüttenbrenner*[3]) haben behauptet, dass bei der traumatischen Entzündung die Leberzellen sich in Bindegewebszellen umwandeln können.

---

[1]) *Lehrb. d. path. Anatomie.* 1861.

[2]) *Sitzungsber. d. Wiener Akad. d. Wissensch.* 1867.

[3]) *Archiv f. mikroskop. Anatomie.* Bd. V.

Ebenso hat *Rindfleisch*[1]) angenommen, dass bei der Entwicklung des bindegewebigen Carcinomgerüstes eine Umwandlung von Leberzellen in Bindegewebszellen stattfinde; während *A. Winiwarter*[2]) die Ueberzeugung ausspricht, dass wenigstens in der menschlichen Leber aus Leberzellen niemals Bindegewebszellen werden, sondern die Leberzellen sämmtlich zu Grunde gehen, und das Bindegewebe, welches man findet, nur vom interlobulären Bindegewebsnetz der Leber abzuleiten ist.

Schon *Hüttenbrenner* hat durch das Einstechen einer Nadel in das Leberparenchym die Leberzellen im Umkreise der Nadel in spindelförmige Körper umgewandelt. Zweifellos wirken bloss mechanische Gründe beim Spindeligwerden einzelner Epithelien oder Gruppen derselben in der Umgebung von Sarcom- oder Carcinomknoten der Leber. Hier sind spindelige Leberepithelien ganz gewöhnliche Vorkommnisse. Aber auch in cirrhotischen Lebern sieht man solche Spindeln nicht eben selten. Nach meiner Schilderung ist es klar, dass die Spindeln mechanisch comprimirte Leberepithelien sein können; keineswegs aber Bindegewebselemente, welche unmittelbar aus Leberepithelien hervorgegangen sind. Wo dieser Uebergang stattfindet, erfolgt er stets auf dem Zwischenwege endogener Neubildung lebender Materie und nachheriger Theilung der Leberepithelien.

In der Nähe geschrumpfter Leberläppchen begegnet man allerdings nicht selten spindelförmigen Gruppen von Epithelien inmitten des Bindegewebes. Es ist möglich, dass hier Epithelgruppen vorliegen, welche nur wenig verändert und dem Umwandlungsprocesse entgangen sind. Dafür spricht die charakteristische braungelbe Farbe dieser spindelförmigen Gruppen. Indessen wäre auch die Deutung statthaft, dass hier Residuen des Endothels von grösseren Blutgefässen, oder des Epithels der Gallengänge vorliegen. (S. Fig. 308.)

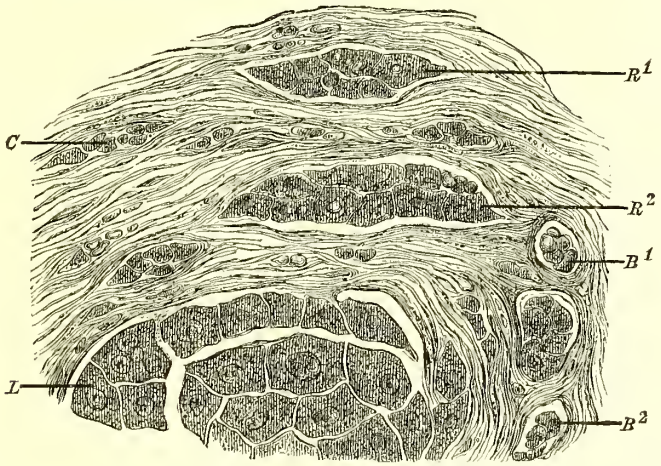

Fig. 308. Grenze eines Läppchens der cirrhotischen Leber gegen das interstitielle Gewebe.

L Leberepithelien; R^1, R^2 spindelförmige Gruppen von Ueberresten der Leberepithelien; *C* Reihe von medullaren Körperchen, wahrscheinlich aus einem früheren Blutgefäss hervorgegangen; B^1, B^2 Gallengänge im Querschnitt. Vergr. 500.

[1]) *Lehrb. d. path. Gewebel.* 1873.

[2]) *Wiener med. Jahrb.* 1872.

Eine andere Veränderung, welcher man in der cirrhotischen Leber häufig begegnet, ist die Verfettung. Man sieht nicht selten in einem Epithelkörper stark glänzende Kugeln, welche mit concentrirtem Alkohol behandelt, leere Räume hinterlassen. Es gelingt auch bisweilen, kleinere Fettkügelchen im Epithel mit den benachbarten Körnchen durch Speichen verbunden zu sehen. An manchen Präparaten hat die Verfettung schon einen ziemlich hohen Grad erreicht, und hier kann man auch die Entwicklungsgeschichte der Fetttröpfchen bequem übersehen. Es zeigt sich, dass die Verfettung bisweilen ein noch nicht mit den Nachbarn verschmolzenes Epithel betrifft, und in diesem Falle findet man um die Fettkugeln herum nicht selten einen verschieden grossen Rest unveränderten Protoplasmas. Dieser Vorgang scheint indessen nicht der gewöhnliche zu sein; vielmehr lassen die Bilder erschliessen, dass die Epithelien Veränderungen eingehen, wie sie deren Umwandlung zu Bindegewebe vorausgehen. Es bilden sich demnach vielkernige Körper, welche ganz oder theilweise in Fett umgewandelt werden; oder die Zersplitterung des Körpers in kleine, unregelmässige Elemente hat vermittelst Bildung neuer Kittsubstanz schon stattgefunden, bevor einzelne dieser Elemente die Fettmetamorphose eingehen.

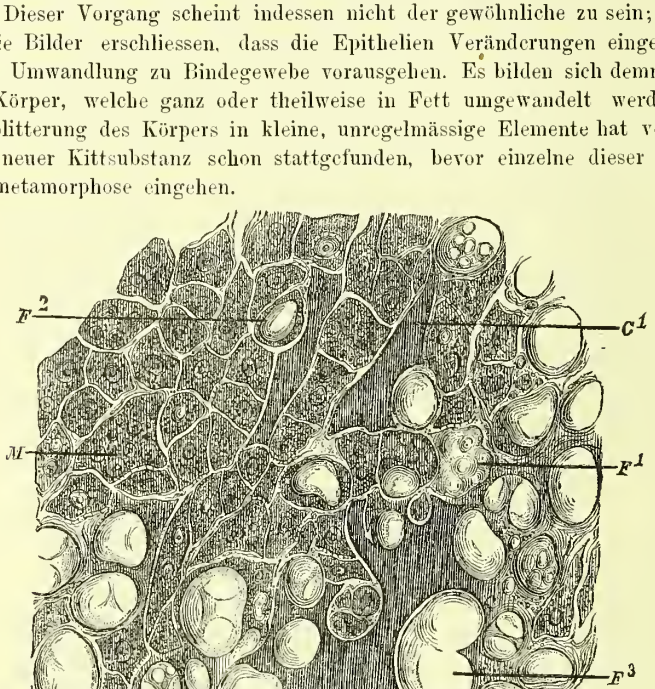

Fig. 309. Cirrhotische Leber. Blutgefässe injicirt.

M aus Leberepithelien hervorgegangene vielkernige Körper; F^2 theilweise Umwandlung eines Epithels zu Fett; F^1, F^3 vollständige Umwandlung von Epithelien zu Fett; C^1, C^2 unregelmässige, injicirte Capillargefässe. Vergr. 500.

Der Weg, welchen der Fettbildungsprocess einschlägt, ist augenscheinlich der folgende:

Die groben Körner im Protoplasma gewinnen einen eigenthümlichen, matten Glanz, wobei ihre Contouren abblassen, um schliesslich bis zur Unkenntlichkeit zu

verschwinden. Nicht selten begegnet man solchen blass contourirten Aggregaten von Fettkörnern innerhalb eines Protoplasmakörpers, welcher die Form eines Epithels noch innehält. Welche Veränderungen das Fett weiterhin noch einzugehen vermag, darüber haben mich meine Präparate nicht belehrt. (S. Fig. 309.)

An jenen Stellen, wo durch Schwund der Kittsubstanz eine Verschmelzung mehrerer Epithelien stattfindet, gehen sicherlich eine Anzahl Gallen-Capillare zu Grunde. An anderen Stellen hingegen sind die Kittsubstanzleisten beträchtlich erweitert, so dass man den Eindruck gewinnt, dass im Leberläppchen die secretorische Thätigkeit der Elemente so lange möglich ist, bis eine vollständige Umwandlung der Epithelien zu indifferenten Körpern stattgefunden hat. So würde die Thatsache begreiflich, dass eine Verminderung der Gallensecretion nur in den höchsten Graden der Lebercirrhose eintritt.

Grössere Gallengänge findet man stellenweise reichlich in dem interstitiellen Bindegewebe eingelagert; sie bleiben als solche kenntlich, solange ihr Epithel unverändert ist. Wenn die Gallengang-Epithelien durch endogene Neubildung lebender Materie in Wucherung gerathen, dann ist eine Unterscheidung von ähnlich erkrankten Blutgefässen nicht mehr möglich. Bildern, wie sie von *A. Winiwarter* (l. c.) in der cirrhotischen Leber beobachtet wurden, bin ich gleichfalls begegnet, ohne dass ich an solchen Stellen an eine Neubildung epithelialer Gänge zu denken Anlass hatte.

Dass die Blutgefässe, insbesondere die Porta-Capillare, bei der Cirrhose zum grossen Theil zu Grunde gehen, war schon *C. Rokitansky* bekannt. An injicirten Präparaten konnte ich mich überzeugen, dass die Lumina der meisten Porta-Capillare namhaft verengert und zum grössten Theile für die Injectionsmasse nicht mehr durchgängig waren. Dagegen drang die Injectionsmasse innerhalb des Läppchens in einzelne, zum Theil stark erweiterte, höchst unregelmässig verlaufende Porta-Capillare ein. (S. Fig. 309.)

Man sieht neben dünnwandigen, Blutkörperchen enthaltenden Gefässen, nicht selten solide Stränge, die ihrem Verlaufe nach als obliterirte Blutgefässe angesehen werden müssen.

Zunächst erscheinen die Gefässwände (im optischen Durchschnitte) beträchtlich verdickt, in nahezu homogene, gelblich glänzende Züge umgewandelt, in welchen die Grenzmarken der früheren Endothelien nicht mehr kenntlich sind. Dabei ist das centrale Lumen ganz merklich verengt. Weiterhin, mit Zunahme der Neubildung lebender Materie, verschmelzen die Wände zu einem soliden Strange. In diesem differenziren sich durch Bildung neuer Kittsubstanz kleine Elemente analog jenen, welche aus Leberepithelien hervorgegangen sind, und aus diesen Elementen geht Bindegewebe hervor. Dies ist der Weg, auf welchem zahlreiche Blutgefässe obliteriren und zu Grunde gehen.

Bei dem Umstande, dass das interstitielle Bindegewebe durchschnittlich gefässarm ist, dürfte die Annahme einer Blutgefässneubildung in der cirrhotischen Leber zum mindesten keine zwingende sein.

Die Ergebnisse meiner Untersuchungen sind folgende:

In der normalen Menschen-, Katzen- und Kaninchenleber sind die Drüsenepithelien von einander durch Kittsubstanz getrennt, welche von verbindenden Speichen (Stacheln) durchbrochen ist. Die Anfänge der Gallengänge sind in der Kittsubstanz ausgehöhlt.

Bei der als interstitielle Hepatitis bezeichneten Entzündung nimmt die lebende Materie der Leberepithelien an Masse beträchtlich zu bei gleichzeitiger Einschmelzung eines Theiles der Kittsubstanz. Aus miteinander verschmolzenen Leberepithelgruppen gehen vielkernige Körper hervor, welche durch Bildung neuer Kittsubstanz in eine Anzahl indifferenter Elemente zerfallen. Diese Elemente bilden die Grundlage eines mächtigen Antheils der Bindegewebsneubildung.

Mit der Einschmelzung der ursprünglichen Kittsubstanz gehen eine Anzahl Gallen-Capillare zu Grunde. Die Blutgefässe werden durch Anwachsen der lebenden Materie der Gefässwand zu soliden Strängen umgewandelt, welche im weiteren Verlaufe in indifferente Elemente zerfallen und schliesslich streifiges Bindegewebe erzeugen.

Bei Miliartuberculose der Leber geht die entzündliche Neubildung stets vom interstitiellen Bindegewebe aus. Die kleinsten, nur mit Hilfe des Mikroskops erkennbaren Knötchen bestehen aus kugeligen Häufchen von Entzündungskörpern, in welchen keine der früheren Gewebsbestandtheile (Venen, Arterien und Gallengänge) nachgewiesen werden können, und aus diesem Grunde ist es auch unmöglich zu entscheiden, von wo die Tuberkelbildung ausgegangen ist. Grosse Tuberkel bilden sich auf Unkosten der Epithelien der Läppchen, welche auch in diesem Falle zu Entzündungskörperchen zerfallen, geradeso, wie bei der interstitiellen Leberentzündung. Die am meisten charakteristische Eigenschaft des Tuberkels besteht in der vollständigen Zerstörung der ursprünglichen Blutgefässe und in dem vollständigen Ausbleiben einer Gefässneubildung. Die Entzündungskörperchen sind durch ihren kleinen Umfang und die Anwesenheit eines undeutlichen, myxomatösen Netzwerkes ähnlich jenem des Lymphgewebes ausgezeichnet; der letztere Umstand weist auf eine dürftige Neubildung von Gewebe hin, welches jedoch das fibröse Stadium nur in den seltensten Fällen erreicht.

Das syphilitische Gumma entsteht als ein entzündlicher Process im interstitiellen Bindegewebe, mit nachfolgender Zerstörung der Leberepithelien, vermittelst ihrer Umwandlung zu Markkörperchen. Sämmtliche Körperchen bleiben unter einander verbunden, stellen demgemäss ein embryonales Gewebe dar; dieses schreitet zur Bildung einer Grundsubstanz vor, welche jedoch nur ausnahmsweise bis zum Stadium fibrösen Bindegewebes gelangt, sondern gewöhnlich homogen bleibt, und der amyloiden Degeneration anheimfällt. Die Grundsubstanz enthält einige spärliche, gewöhnlich kernlose Plastiden, und grössere, unregelmässige einzeln oder in Gruppen angeordnete Plastiden, welche vermöge ihres Umfanges und ihrer bräunlichen Farbe als Leberepithelien angesprochen werden dürfen, die dem Zerfalle zu Entzündungskörperchen entgingen,

und nur wenig verändert wurden. An manchen Stellen sind diese Plastiden reichlich mit dunkelbraunen Pigmentkörnchen versehen, und man begegnet auch derartigen Körnchenhaufen durch die Grundsubstanz eingestreut. Die centralen Abschnitte des Gumma werden häufig disintegrirt, und zu einer krümeligen, käsigen Masse umgewandelt, einfach wegen Mangels an neugebildeten Blutgefässen geradeso wie beim Tuberkel.

Mikroskopische Studien über den Leber-Abscess.

Von *Dr. J. C. Davis*[1]).

Abscesse der Leber entstehen in den meisten, wenn nicht in allen Fällen in Folge eines Entzündungsprocesses in einem Organe der Bauchhöhle, aus welchem die Wurzeln des Pfortadersystems entspringen, selbstverständlich mit Ausnahme von Fällen parasitären Ursprungs, z. B. Echinococcus. Es scheint, dass ein Leber-Abscess nur in Folge von Embolismus in die Portavenen entsteht. Solche Embolismen beruhen auf Verschleppung von Eiterpartikeln, oder Gewebstrümmern von der Wand einer Eiterhöhle, welche in das Pfortadersystem gelangend, entweder eitrige Venenentzündung in der Pforte der Leber, die sogenannte Pylephlebitis, oder eitrige Entzündung in irgend einem Theile der Leber hervorrufen, wo sich eben der Embolus festgesetzt hat. Die Frage, warum Eiter, oder vereitertes Gewebe, wenn in gesundes Gewebe verschleppt, wieder eine eitrige Entzündung erzeugt, lässt sich kaum in befriedigender Weise beantworten. Wir wissen, dass die Pyämie, welche stets auf einem primären eitrigen Process an der Oberfläche des Körpers, oder in einem inneren Organ beruht, sehr häufig von multiplen Abscessen in der Leber begleitet wird. Die Folgerung, dass derlei Abscesse hauptsächlich durch Embolismus von Eiter hervorgerufen werden, gewinnt an Berechtigung, wenn wir der Thatsache Rechnung tragen, dass Pyämie überhaupt niemals entsteht, wenn nicht in der Nachbarschaft der primären Eiterung eitrige Phlebitis vorhanden ist.

Ich habe meine Studien an Schnitten von der Leber eines an Pyämie verstorbenen Mannes gemacht. Diese Schnitte zeigen bei einer Vergrösserung von 100—200 unzählige Entzündungsherde; manche derselben befinden sich noch in den frühesten Stadien, während andere in voller Eiterung begriffen sind. Sämmtliche Entzündungsherde sitzen in dem interstitiellen Gewebe, welches von einer verhältnissmässig geringen Menge von Bindegewebe aufgebaut, dasjenige darstellt, was man als *Glisson*'sche Kapsel bezeichnet hat. Manche der Nester bestehen in einer nur geringfügigen Infiltration dieses Gewebes; während andere die ganze Breite zwischen mehreren Läppchen einnehmen, und wieder andere durch Betheiligung sowohl des interstitiellen Gewebes, wie der Läppchen selbst entstanden. Endlich gibt es Entzündungsherde, in welchen zwischen dem interstitiellen Binde- und dem epithelialen Gewebe des Läppchens kein Unterschied nachzuweisen ist, indem beide bei schwacher Vergrösserung körnig aussehen, was darauf hinweist, dass daselbst Abscesse in Bildung begriffen sind, oder sich schon gebildet haben.

[1]) Auszug aus der Abhandlung des Verfassers. *Archives of Medicine.* August 1879. In Uebereinstimmung mit der in diesem Buche eingeführten Nomenclatur habe ich die Bezeichnung „Protoplasma" zu „Bioplasson" umgeändert.

Der Beginn eines Abscesses in der Leber ist augenscheinlich derselbe, wie jener der plastischen interstitiellen Hepatitis und der miliaren Lebertuberculose, obgleich die Ausgänge in diesen drei Arten des Entzündungsprocesses wesentlich verschiedene sind. Bei dem als plastische interstitielle Hepatitis bezeichneten Processe ist das Ergebniss ein neugebildetes, dichtes, fibröses Bindegewebe, mit dem Ausgange in die sogenannte Cirrhose der Leber. Bei der Tuberculose führt die Entzündung in gewissen Bezirken zu einem vollständigen Verluste der Blutgefässe, mit dem Ausgang in Schrumpfung der entzündlichen, aus sämmtlichen Geweben in einem umschriebenen Herde hervorgegangenen Elemente, welche hierauf von einander getrennt und isolirt werden und somit dasjenige darstellen, was wir einen Tuberkel, oder einen trockenen Abscess nennen.

H. Chr. Müller hat gezeigt, dass bei Cirrhose nicht nur das interstitielle Bindegewebe und die capillaren Blutgefässe zu Entzündungskörperchen umgewandelt werden, sondern auch die Leberepithelien an der Bildung solcher Körper theilnehmen, und zwar vermittelst einer Vermehrung der lebenden Materie in den Epithelien selbst. Die Folge davon ist ein Wiedererscheinen von indifferenten oder Markkörperchen; diese bleiben mit einander in Verbindung, werden spindelförmig und theilweise zu Grundsubstanz umgewandelt, wodurch eine beträchtliche Menge von fibrösem, oder homogenem, dichten Bindegewebe entsteht. Die Betheiligung der Leberepithelien am Entzündungsprocesse lässt es begreiflich erscheinen, warum bei der Cirrhose viele Läppchen so beträchlich an Umfang abgenommen haben, während andererseits das neugebildete, sich bald consolidirende und schrumpfende Bindegewebe so namhaft vermehrt erscheint. Die Einwände, welche man gegen *Müller*'s Folgerungen erheben könnte, beruhen auf blossen Hypothesen, nämlich, dass Epithelien niemals Bindegewebe erzeugen, und umgekehrt, Bindegewebe nie zur Bildung von Epithelien Anlass gebe. Dieser Einwand fällt sofort weg, wenn wir der Thatsache Rechnung tragen, dass in den frühesten Stadien der embryonalen Entwicklung nur indifferente, oder medullare Elemente vorhanden sind, aus welchen nothwendiger Weise alle künftigen Gewebe entstehen müssen.

Was nun den Ursprung der entzündlichen Elemente bei der Tuberculose der Leber betrifft, fehlen hierüber directe Beobachtungen. Es steht jedoch mit unseren Anschauungen nicht im Widerspruch, wenn wir folgern, dass bei der Tuberculose geradeso, wie bei Cirrhose die Leberepithelien selbst einen grossen Antheil von medullarem Gewebe liefern. Ich habe einen Fall von Tuberculose in der Leber einer Ente studirt, worin manche Leberläppchen theilweise, andere vollständig zu gelben Tuberkeln umgewandelt waren, augenscheinlich durch Betheiligung der Epithelien an der Bildung indifferenter Elemente.

Die Eiterung in der Leber betreffend haben mich meine Studien zur Ueberzeugung geführt, dass auch hier, obgleich der Entzündungsprocess in der Regel im interstitiellen Bindegewebe beginnt, sehr bald darauf sich die Epithelien betheiligen, indem sie gleichfalls ihren Antheil an der Bildung indifferenter, oder medullarer Elemente liefern.

In den frühesten, nur durch geringfügige Veränderungen im Bindegewebe ausgezeichneten Stadien der interstitiellen Hepatitis, sehen wir bei starker Vergrösserung (1000—1200 linear), dass die Bioplassonkörper, die sogenannten Bindegewebszellen grobkörnig sind; der Kern durch die groben Körnchen entweder ganz verdeckt wird, oder als glänzendes, homogenes Klümpchen lebender Materie erscheint. Klümpchen von verschiedener Grösse sind auch durch die fibröse Substanz

eingestreut, und augenscheinlich aus Theilchen der lebenden Materie hervorgegangen, welche im normalen Zustande das lebende Netz in der Grundsubstanz erzeugen. Solche Bildungen erscheinen in grösster Menge um die Blutgefässe, sowohl Arterien, wie Aeste der Portavenen. Demnächst können wir beobachten, dass die fibröse Grundsubstanz vollständig schwindet, und von einer grossen Menge zum Theile glänzender und homogener, zum Theile kernhältiger Klümpchen ersetzt ist, welche untereinander mittelst zarter Fädchen im Zusammenhange stehen. (Siehe Figur 310.)

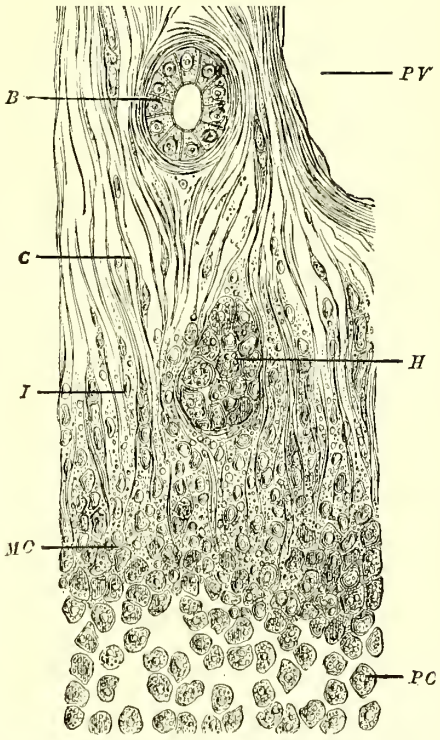

Fig. 310. Schematische Darstellung der Eiterbildung im interstitiellen Bindegewebe der Leber.

PV Pfortaderast; *B* Gallengang; *C* fibröses Bindegewebe; *H* Häufchen von Entzündungskörpern, welche von den Epithelien eines Gallenganges hervorgingen; *J* im Bindegewebe zuerst auftretende, homogene Klümpchen; *MC* mit einander verbundene medullare Körperchen; *PC* Eiterkörperchen.

In diesem Stadium kann man innerhalb des entzündeten Gewebes die Blutgefässe noch erkennen, obgleich deren Endothelwände beträchtlich verdickt sind, indem sich die Endothelien selbst an der Neubildung lebender Materie lebhaft betheiligen; während die centrale Lichtung zuerst verengt erscheint, später aber ganz verschwindet, und mit entzündlichen Elementen erfüllt wird. Derselbe Wucherungsvorgang zerstört auch die Portavenen, die Leberarterien und die Gallengänge und führt zum Solidwerden der Capillare innerhalb der Läppchen, und zu deren Umwandlung zu Entzündungskörperchen. In Entzündungsherden, wo der Vorgang bis zur Bildung von Eiter vorgeschritten ist, geht auch der Zusammenhang der einzelnen Bioplassonkörper verloren; hier sind getrennte Eiterkörperchen in einem eiweisshältigen Serum suspendirt, welches in Chromsäurepräparaten, die ich ausschliesslich zur Untersuchung benützte, feinkörnig aussieht. Die Epithelien innerhalb der Leberläppchen betheiligen sich am Entzündungsprocess gleichzeitig in einer sehr ausgesprochenen Weise. Zuerst schwellen sie an; die Kittsubstanz wird zwischen einer Anzahl von Epithelien, die jetzt das Ausschen grosser, unregelmässiger Klumpen angenommen haben, unsichtbar. Die Epithelien, und die aus ihnen hervorgehenden Bioplassonkörper werden grob granulirt, indem deren lebende Materie so beträchtlich zunimmt, dass die Kerne grösstentheils unsichtbar werden; auch haben sie, theilweise wenigstens, an Umfang zugenommen, und wurden glänzend und homogen. Viele der Körnchen nehmen die Gestalt von Kernen an, und in der nun vielkernigen Masse treten neue Theilungsmarken auf, welche zur

Bildung verhältnissmässig kleiner Bioplassonkörper, nämlich entzündlicher Elemente führen. Diese sind vorerst sämmtlich untereinander mittelst zarter Fädchen verbunden, und stellen in diesem Zustande ein indifferentes Gewebe dar, welches dem aus dem Bindegewebe hervorgegangenen sehr ähnlich sieht. Schliesslich werden sie jedoch sämmtlich und vollständig von einander getrennt, und in diesem Zustande als Eiterkörperchen bezeichnet. (Siehe Fig. 311.)

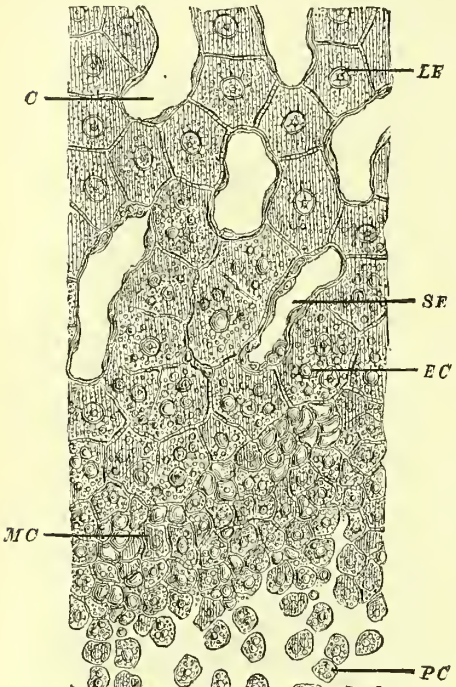

Fig. 311. Schematische Darstellung der Eiterbildung aus den Epithelien eines Leberläppchens.

LE Leberepithelien; *C* capillares Blutgefäss; *SE* verengertes Capillar mit geschwellten Endothelien; *EC* grobkörnige Epithelien, zum Theile zu vielkernigen Klümpchen umgewandelt; *MC* medullare Körperchen, sowohl aus den Leberepithelien, wie aus den Endothelien der Capillargefässe hervorgegangen, sämmtlich mit einander zusammenhängend; *PC* Eiterkörperchen.

Die Umbildung zu Eiter kann im interstitiellen Bindegewebe allein localisirt sein, oder das interstitielle Bindegewebe und einen Abschnitt der benachbarten Läppchen betreffen; oder endlich kann ein grosser, am Entzündungprocesse betheiligter Bezirk des Lebergewebes zu Eiter zerfallen. Das Ergebniss wird unter allen Umständen ein in der Grösse wechselnder Abscess sein. In Betreff der Auswanderung farbloser Blutkörperchen, welche als die einzige Quelle des Eiters betrachtet wurde (*J. Cohnheim*), kann ich keine Aussage machen. Der Ursprung des Eiters konnte, zum Mindesten in meinen Präparaten, in völlig befriedigender Weise aus dem Zerfall des Gewebes selbst nachgewiesen werden, so zwar, dass meiner Meinung nach die farblosen Blutkörperchen, wenn überhaupt vorhanden, bei der Eiterbildung sicherlich nicht eine wesentliche Rolle gespielt haben können.

Bisweilen bildet sich ein Abscess in der Leber, welcher während des Lebens keine auffallende Symptome hervorruft — indem der Patient damit vielleicht Jahre lang herumgeht, und schliesslich an irgend einer anderen Krankheit, oder in Folge eines Trauma stirbt. Dies geschieht niemals bei multiplen Abscessen der Leber in Pyämie, indem die Krankheit bekanntlich rasch verläuft, und in der Regel zum lethalen Ende führt. Im Falle sich in der Leber ein Abscess von langer Dauer entwickelt, wird derselbe eingekapselt. Ich habe die zur Bildung eines Sackes um den Abscess führenden Veränderungen in Präparaten studirt, welche ich von der Wand eines mannsfaustgrossen Abscesses an der convexen Oberfläche der Leber erhielt. Der Abscess lag nahe dem Bauchfell, welches zu einer min-

destens 4 Mm. dicken, und mit dem Zwerchfell innig verwachsenen Pseudomembran umgewandelt war.

Mikroskopische Schnitte durch die Pseudomembran und die benachbarten Antheile der Leber zeigten ganz klar, wie sich die sogenannte Membrana pyogena gebildet hatte. Man konnte sehen, dass das interstitielle Bindegewebe der Leber und jenes des Bauchfells zu indifferenten Elementen zerfallen war. Ebenso erschienen die Epithelien der Leber zu medullarem Gewebe umgewandelt, genau in derselben Weise, wie ich früher beschrieb, als von der Bildung eines acuten Leberabscesses die Rede war. Der Unterschied bestand darin, dass im ersteren Falle die medullaren Elemente in ununterbrochenem Zusammenhange blieben; an manchen Stellen hatten sie die Spindelform angenommen, und waren zum Theile zu Grundsubstanz umgewandelt, welche zur Bildung eines zart gestreiften, narbenähnlichen Bindegewebes geführt hatte. Die Hauptmasse der medullaren Elemente war jedoch einfach zu einer homogenen, oder etwas körnigen, mit spärlichen Bioplassonkörpern versehenen Grundsubstanz umgewandelt. In diesen begegnete ich spärlichen capillaren Blutgefässen, und einer Menge von Inseln unveränderter Leberepithelien, welche augenscheinlich der Umbildung zu medullaren Körperchen entgangen, und von dem neugebildeten Bindegewebe umschlossen waren. (Siehe Fig. 312.)

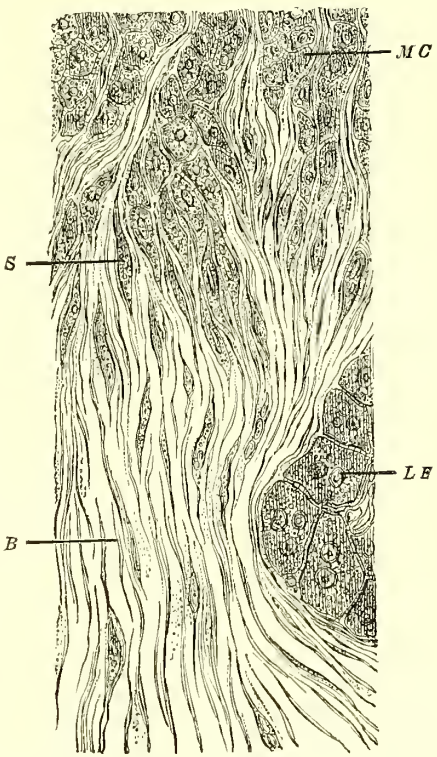

Fig. 312. Schematische Darstellung der Bildung einer Bindegewebskapsel um einen Abscess der Leber.

MC medullare Körperchen sowohl von den Epithelien eines Läppchens, wie vom interstitiellen Bindegewebe ausgegangen; *S* spindelförmige medullare Körperchen, zum Theile zu Grundsubstanz *B* umgewandelt; *LE* Insel von unveränderten Leberepithelien.

Ich bin zu folgenden Schlussfolgerungen gelangt:

1. Die Entzündung beginnt stets im interstitiellen Gewebe der Leber, und befällt secundär wechselnde Antheile und Mengen der Leberläppchen.

2. Sowohl das Bindegewebe und dessen Blutgefässe, wie die Epithelien der Läppchen werden durch Vermehrung der lebenden Materie zu embryonalen, oder medullaren Elementen umgewandelt, und erzeugen dadurch, was man als die entzündliche Infiltration bezeichnet.

3. Die ursprünglich mit einander, mittelst zarter Fädchen verbundenen medullaren Elemente werden in der Folge durch Zerreissen der Fädchen isolirt, und stellen nun, in einer serösen Flüssigkeit suspendirte Eiterkörperchen dar, deren Gesammtmasse Abscess benannt wird.

4. Die Eiterkörperchen sind demnach directe Nachkommen des Lebergewebes, sowohl der bindegewebigen, wie der epithelialen Antheile; während eine Auswanderung farbloser Blutkörperchen nicht nachgewiesen werden konnte.

5. An der Grenze des Abscesses wird das entzündliche Gewebe zu einem homogenen, oder gestreiften Bindegewebe umgewandelt, welches um den Abscess eine Wand aufbaut. An der Bildung desselben betheiligt sich das Bauchfell, falls der Abscess in dessen Nähe entstand.

In dem vorangehenden Aufsatze wird auf die Wahrscheinlichkeit Bezug genommen, dass pyämische Abscesse in der Leber durch Embolismus von Eiterkörperchen in den Portavenen entstehen, und zwar in Uebereinstimmung mit den älteren Ansichten von *Cruveilhier*, *Piorry*, *Schuh* u. A., während *Virchow* dieser Ansicht nicht günstig war, und die Aufnahme von Eiterkörperchen in das Blutgefässsystem nicht für möglich hielt.

Bei der Untersuchung der Leiche eines Mannes, der nach Ausrottung eines Krebses des Rachens an Pyämie verstorben war, wobei der erste Schüttelfrost vier Tage vor dem Tode eintrat, fanden sich Infarcte und Abscesse in den Lungen, der Leber und den Nieren vor, jedoch nirgends besonders gross oder zahlreich. (Es ist dieses derselbe Fall, auf welchen Dr. *A. W. Johnstone* in seinem Aufsatze, s. Seite 563, Bezug nimmt.) Schnitte durch das Gewebe dieser Leber an einer Stelle, wo ein etwa haselnussgrosser Infarct bestand, welcher dem unbewaffneten Auge an seiner Peripherie dunkel purpurroth, und in seinem Centrum gelblich erschien, zeigten die folgenden Eigenthümlichkeiten (s. Fig. 313):

Die Pfortaderzweige waren mit grobkörnigen, unregelmässig kugeligen Körperchen, rothen Blutkörperchen und feinkörnigem Detritus erfüllt. Die grobkörnigen Körper waren überaus zahlreich, und wiesen alle Eigenschaften von Eiterkörperchen auf, indem sie Körnchen lebender Materie von beträchlich schwankendem Umfange enthielten. In farblosen Blutkörperchen, selbst von Personen mit vortrefflicher Constitution erscheinen die Körnchen von einer mehr oder weniger gleichmässigen Grösse, während das Eigenthümliche der Eiterkörperchen unter allen Umständen darauf beruht, dass sie ungleich grosse Körnchen tragen, und diese ungleichmässige Grössenzunahme muss wohl einer vermehrten Nahrungszufuhr bei der Entzündung zugeschrieben werden. Allerdings war in unserem Falle auch der Umfang der einzelnen Körperchen ein

auffallend grosser, was entweder darauf beruht, dass die Körnchen, während sie im Blute circulirten, immerfort an Grösse zunahmen, oder zu so beträchtlicher Grösse anwuchsen, nachdem sie in einem Pfortaderbezirke

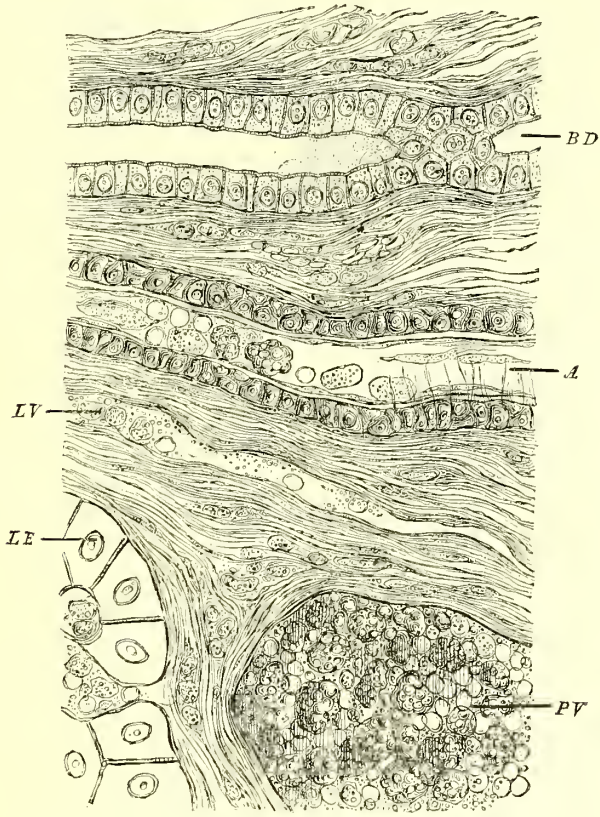

Fig. 313. Eitrige Leberentzündung in Pyämie.

PV Portavene, erfüllt mit Blut- und Eiterkörperchen; *A* Leberarterie, gleichfalls Blut- und Eiterkörperchen enthaltend; *LV* Lymphgefäss; *BD* Gallengang; *LE* Epithelien eines Leberläppchens. Vergr. 800.

stecken geblieben waren. Ich stehe deshalb nicht an, die in den Portavenen liegenden Körper als Eiterkörperchen anzusprechen. Dieselben konnten nicht an Ort und Stelle entstanden sein, denn das umgebende Bindegewebe zeigte nur geringfügige entzündliche Veränderungen. Ein Ast der Leberarterie enthielt gleichfalls eine geringere Menge solcher, durchschnittlich kleinerer Körperchen, als jene in den Portavenen, und ausserdem noch blasse, feinkörnige Plättchen, möglicher Weise abgelöste Endothelien des Gefässes selbst. Dieses Präparat scheint zu beweisen, dass die Pyämie in der That auf einer embolischen Anhäufung von Eiterkörperchen beruht, welche in grossen Mengen im Gefässsystem circuliren. Die

älteren Ansichten in Betreff der Ursache der Pyämie verdienen ohne Frage Berücksichtigung; obgleich es immerhin schwierig bleibt zu erklären, warum die in einem bestimmten, engen Gefässbezirke angehäuften Eiterkörperchen in den benachbarten Geweben wieder eine eitrige Entzündung hervorrufen.

An der Peripherie des Leberinfarctes erschienen die Leberepithelien unverändert, während die Capillargefässe grosse Mengen unregelmässiger, grobkörniger Körper enthielten, an manchen Stellen so zahlreich, dass sie die Lichtung, ohne dieselbe merklich zu erweitern, strotzend erfüllten. All' diese Körper waren entschieden kleiner, als jene in den Portavenen, übertrafen aber dennoch ein wenig den durchschnittlichen Umfang farbloser Blutkörperchen. Nach dem, was ich vorhin bemerkte, war die Diagnose von Eiterkörperchen in den Capillaren gleichfalls zulässig. Noch auffallendere Bildungen waren in den Lichtungen der Capillar-

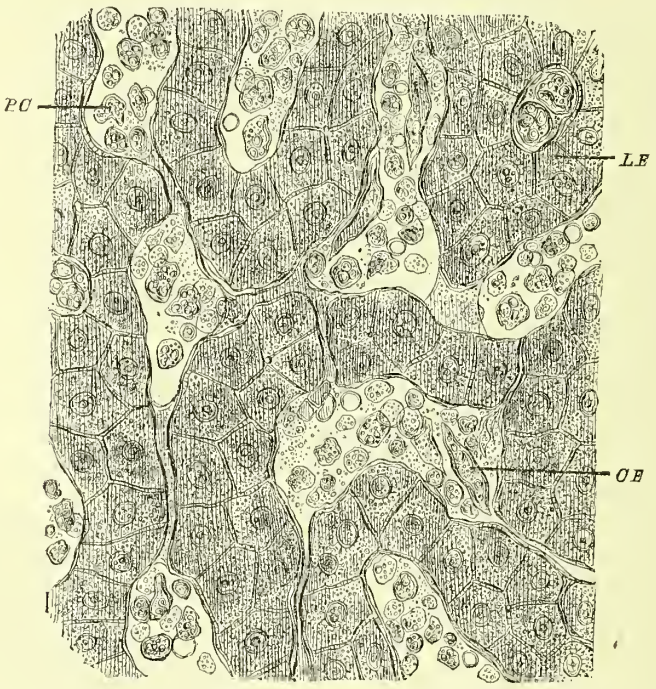

Fig. 314. Eitrige Leberentzündung in Pyämie.

LE unveränderte Leberepithelien; *PC* capillare Blutgefässe, Blut- und Eiterkörperchen enthaltend; *CE* Epithelien (Krebselemente?) in einem capillaren Blutgefäss. Vergr. 800.

gefässe, gewisse verlängerte Körperchen vom Umfange und Aussehen von Epithelien. Die Möglichkeit, dass dieselben abgelösten Gefässendothelien entsprachen, lässt sich von vornherein nicht abweisen. Könnten wir bestimmte Beweise dafür liefern, dass Krebsepithelien

unter Umständen in den Kreislauf eingeführt, und in gewissen, engen Gefässbezirken Embolismen erzeugen würden, dann wären wir ohne Zweifel auch der Lösung der Frage um einen Schritt näher gerückt, wie am Wege des Embolismus secundäre Krebsknoten entstehen. Ein solcher Beweis lässt sich jedoch heute noch nicht mit Sicherheit führen. (S. Fig. 314.)

Fettige Entartung ist in der Leber ein häufiges Vorkommniss. Wir können die Umwandlung von Bioplassonkörnchen der Epithelien zu Fettkörnchen Schritt für Schritt verfolgen. Durch Verschmelzung der letzteren entstehen Fettkugeln, welche die centralen Abschnitte der Epithelien, einschliesslich der Kerne ersetzen, während selbst bei hohen Graden von Fettentartung jedes Epithel noch eine periphere, bisweilen allerdings sehr enge Zone von unverändertem, reticulirten Bioplasson um die centrale Fettkugel aufweist. Es sind weitere Forschungen nöthig, um in Betreff des Wesens und der Ursache der Fettentartung der Leber positive Angaben zu ermöglichen; ebenso zur Lösung der Frage, wie das, klinisch wohlbekannte Rückgängigwerden der Fettentartung zu erklären sei.

Pigmententartung beobachtet man hauptsächlich in der Leber von Personen, die Jahre lang mit schweren Formen des Wechselfiebers, der sogenannten Malariavergiftung, in ihren verschiedenen Krankheitsbildern behaftet waren. In solchen Lebern habe ich Körnchen eines dunkelbraunen oder schwarzen Pigments, hauptsächlich in den die Lebervenen umgebenden Epithelien angetroffen, überdies war gewöhnlich auch in der Umgebung der Pfortaderäste etwas Pigment vorhanden. Unsere Kenntniss über die Ursachen der Pigmentbildung in den Leberepithelien ist eine sehr mangelhafte, obgleich es nicht an theoretischen Erklärungen fehlt. Das Wahrscheinlichste ist allerdings, dass rothe Blutkörperchen direct in die Epithelien aufgenommen, und dort zu Pigment verarbeitet werden, indem der Gallenfarbstoff eine dem Blutfarbstoff nahe verwandte chemische Verbindung ist.

Amyloidentartung ist im Lebergewebe gleichfalls häufig, insbesondere in Personen, die vor ihrem Tode Jahre lang an erschöpfenden Krankheiten, wie: Syphilis, Tuberculose, Nephritis, Knochencaries, profuse Eiterungen u. s. w. gelitten haben. Die Zunahme solcher Lebern an Grösse und Gewicht ist wohl bekannt, desgleichen deren speckähnliches, glänzendes und homogenes Aussehen; aber wir wissen noch nichts über die eigentliche Ursache und das Wesen der amyloiden Metamorphose. Das Mikroskop erweist, dass sowohl die Epithelien, wie das Bindegewebe zu medullaren Körperchen reducirt, oder die Epithelien zu Klümpchen mit schwach ausgeprägten Umrissen von medullaren

Körperchen umgestaltet werden, bevor eine Infiltration derselben mit, oder Umwandlung zu amyloidem Material stattfindet. Meine Beobachtungen erweisen demnach, dass die Amyloidentartung der Leber erst dann erfolgt, nachdem sowohl das Bindegewebe, wie die Epithelien in einen Jugendzustand, das heisst zu embryonalem Gewebe zerfielen, nicht aber unmittelbar. Sicherlich geht dabei das in der wachsartigen Masse eingebettete Netz der lebenden Materie nicht, oder nicht völlig zu Grunde, wie schon der klinisch wohlbekannte Umstand vermuthen lässt, dass Amyloidlebern von mässigem Grade wieder zum Normalzustande zurückzukehren vermögen. Freilich sind noch sehr eingehende mikroskopische und chemische Studien nöthig, bevor wir über das Wesen dieser Veränderungen Licht erhalten. (S. Fig. 315.)

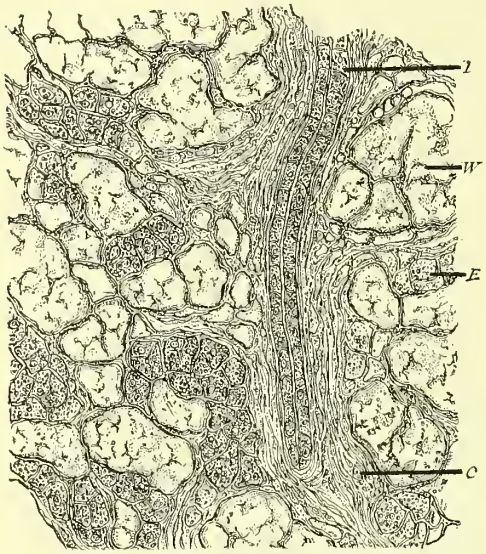

Fig. 315. Amyloidentartung der Leber.

D Gallengang; *C* interstitielles Bindegewebe mit theilweise unveränderten, theilweise wachsartig veränderten Plastiden; *E* Leberepithelien zu Markkörperchen zerfallend; *W* Leberepithelien in vollständiger amyloider Metamorphose. Vergr. 500.

Gelbe Leberatrophie.

Von Dr. *J. A. Rockwell* in New-York [1]).

Herr Dr. *Heitzmann* hatte die Güte, mir behufs Untersuchung Stücke von den Lebern zweier Personen einzuhändigen, die unter den charakteristischen Symptomen der gelben Atrophie verstorben waren. Einer der Fälle war von acutem Charakter, indem die Person schon 8 Tage nach dem ersten Auftreten von Icterus verstarb; während im zweiten Falle zwei Wochen vor dem Tode schwere, für die gelbe Atrophie charakteristische Symptome auftraten, obgleich die klinischen Symptome einige Zeit vorher jene der interstitiellen Hepatitis, mit Cirrhose, gewesen waren.

In den, von diesen 2 Fällen stammenden Präparaten waren der klinischen Geschichte entsprechende Unterschiede vorhanden. Im ersten Falle wiesen alle Erscheinungen auf einen sehr acuten, destructiven Vorgang in der Leber hin, und zwar ohne Complicationen; im zweiten Falle waren die Eigenthümlichkeiten einer acuten katarrhalischen oder interstitiellen Hepatitis vorhanden, combinirt mit jenen

[1]) „Microscopical Studies in Yellow Atrophy of the Liver". *The New England Medical Gazette.* 1882.

der gelben Atrophie. Thatsächlich haben manche Beobachter behauptet, dass diese beiden Krankheitsprocesse insoweit identisch seien, als die gelbe Atrophie nur als eine sehr acut verlaufende interstitielle Hepatitis aufzufassen wäre. Dieser Ansicht kann ich jedoch nicht beistimmen.

Vom ersten Falle erhaltene Schnitte zeigten unter dem Mikroskope als die auffallendste Eigenthümlichkeit ein Fehlen der Lichtungen durch das gesammte Pfortadersystem, der intralobularen Capillare und der Lebervenen. Die zweite Eigenthümlichkeit war eine mehr oder weniger ausgesprochene Umfangsabnahme der Leberläppchen; die dritte ein theilweises Strotzen der capillaren Blutgefässe mancher Läppchen, verbunden mit Extravasation von Blut; die vierte ein völliges Verschwinden der Läppchen und Umwandlung sämmtlicher Gewebsbestandtheile der Leber zu einer körnigen Masse, dem sogenannten Detritus. Ausser diesen vier Punkten war im zweiten Falle ein fünfter vorhanden, welcher den Erscheinungen einer acuten interstitiellen Leberentzündung entsprach.

Während im normalen Lebergewebe die Abschnitte zwischen den Läppchen zahlreiche, dem Pfortadersystem angehörende grosse Venen aufweisen, sind bei der gelben Atrophie solche Gefässe entweder unsichtbar, oder, wenn vorhanden, in ihrem Aussehen beträchtlich verändert. Die als solche noch erkennbaren Portavenen zeigten eine unregelmässige, anscheinend zackige Begrenzungslinie um eine eckige, wie comprimirte oder collabirte Lichtung. Letztere enthielt an Stelle des Blutes nur eine braune, körnige Masse, aus verschrumpften, theilweise disintegrirten Blutkörperchen bestehend. Die von solchen Portavenen entspringenden Zweige waren zu schmalen Spalten ausgezogen, welche von Markkörperchen, und nach aussen von diesen von dem sogenannten structurlosen Lager begrenzt erschienen, welches im normalen Zustande unterhalb der Endothelien liegt. Ein Ausgezogensein der Gefässe des Pfortadersystems bis zu einem solchen Grade, dass deren Lichtungen ganz verloren gegangen waren, konnte man an allen Stellen wahrnehmen, wo die Krankheit, obgleich noch im Anfangsstadium, einen hohen Grad erreicht hatte. Die frühere Lichtung war nur durch die zum Theile zu Markkörperchen zerfallenen und hart aneinander liegenden Endothelien angedeutet, und an beiden Seiten derselben waren etwas dichtere Bindegewebszüge, entsprechend den Venenwänden, sichtbar. Die Capillargefässe zeigten dieselben Eigenthümlichkeiten, indem die meisten so stark comprimirt waren, dass die Endothelien der Wände einander berührten. Derlei beträchtlich zusammengedrückte Capillare standen mit weniger comprimirten in Verbindung, die mit anscheinend abgelösten Endothelien und augenscheinlich aus den Endothelien hervorgegangenen Markkörperchen, überdies mit spärlichen rothen Blutkörperchen erfüllt erschienen.

Das interstitielle Gewebe war allenthalben vermehrt und aus einer grossen Menge kugeliger oder unregelmässiger Elemente zusammengesetzt, wie wir denselben im Entzündungsprocess begegnen. Während jedoch bei der einfachen, acuten Entzündung die kugeligen, homogenen, aus solidem Bioplasson bestehenden Elemente beträchtlich vorherrschen, waren dieselben bei der gelben Atrophie viel weniger zahlreich, die feinkörnigen Körperchen hingegen in der grossen Mehrheit. Die Letzteren erschienen zu kleinen Klümpchen zerfallen, die bei starker Vergrösserung ein spärliches Bioplassonnetz aufwiesen und von einander durch enge, helle Säume getrennt, aber noch durch zarte graue Fädchen verbunden waren. An den meisten Stellen liessen sich die Züge des früheren fibrösen Bindegewebes nur an den Reihen solcher zerspaltener Markkörperchen erkennen.

Die Gallengänge waren im interstitiellen Gewebe sowohl in Längs- wie in Querschnitten sichtbar, und immer noch von cylindrischen Epithelien ausgekleidet, deren Lichtungen jedoch stets zusammengedrückt. Weitere Veränderungen der Epithelien der Gallengänge bestanden im Verschwinden ihrer Kerne und in deren Zerfall zu theils homogenen, glänzenden, theils feinkörnigen Klümpchen, welche vermöge ihrer reihenweisen Anordnung an ihren Ursprung erinnerten. Schliesslich gingen alle Unterschiede zwischen den aus dem Bindegewebe und den Gallengängen hervorgegangenen Klümpchen verloren.

Die Leberläppchen hatten beträchtlich an Umfang abgenommen; an manchen Stellen bis zur Hälfte, einem Drittel, einem Zehntel ihres früheren Durchmessers. Dieses beruht auf einer Umwandlung der Leberepithelien zu Markkörperchen, wie man dieselbe bei der Entzündung im Allgemeinen beobachtet. Die zu einer solchen Zerstörung führenden allmäligen Veränderungen der Epithelien waren folgende: Zuerst wurde der Kern unsichtbar, und zwar, wie starke Vergrösserungen enthüllten, vermöge seines Zerfalles zu einem Netzwerk ähnlich dem der Epithelkörper. Hierauf verschwanden die Kittsubstanzleisten zwischen den Epithelien, und verschmolzen eine Anzahl von Epithelien zu körnigen Massen mit einer wechselnden Menge gröberer Körnchen und Fettkugeln. In diesem Stadium blieben die Reihen der Leberepithelien immer noch kenntlich. Bei stärkeren Vergrösserungen erkennen wir, dass die Körnung der Epithelien auf der Anwesenheit des Bioplassonnetzes beruht, welches hier bei Weitem deutlicher ausgeprägt ist, als im normalen Zustande. Die Deutlichkeit des Netzwerks beruht auf einer Vergrösserung der Maschenräume und spärlichen Neubildung von Bioplasson innerhalb der Epithelien; thatsächlich trifft man in denselben grobe Körnchen von Bioplasson und homogene, glänzende Klümpchen nur ausnahmsweise. Der nächste Schritt zur Zerstörung der Epithelien ist, dass innerhalb der verschmolzenen Massen neue Theilungsmarken auftreten, welche dieselben zu zahlreichen, unregelmässigen Markelementen abtheilen, die sämmtlich aus einem rarefeirten Bioplassonnetz, ohne Kern bestehen. (S. Fig. 316.)

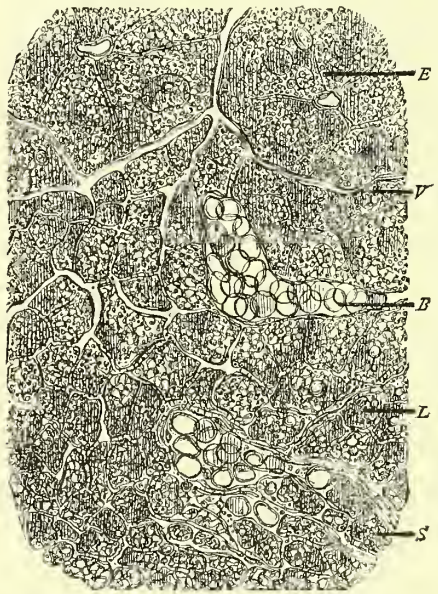

Fig. 316. Gelbe Atrophie der Leber.

E Gruppe von Leberepithelien mit undeutlichen Kernen; *V* comprimirte Capillargefässe; *B* Capillar mit rothen Blutkörperchen strotzend erfüllt; *L* Zertheilung von Leberepithelien zu unregelmässigen Klümpchen, mit einem rarefeirten Bioplassonnetz und einigen, wenigen Fettkörnchen; *S* vollständige Disgregirung zu Partikeln von wechselnder Grösse, mit rothen Blutkörperchen vermengt. Vergrösserung 800.

In manchen, gleichfalls verkleinerten Läppchen waren die Blutgefässe strotzend, und das interstitielle Gewebe reichlich mit rothen Blutkörperchen erfüllt. Die Veränderungen der Epithelien solcher Läppchen waren dieselben, wie oben

beschrieben. Indem dieses Erfülltsein der Capillargefässe und der Blutaustritt an manchen Stellen beträchtlich grosse Bezirke betraf, muss sofort die Vermuthung rege werden, dass dasjenige, was die Autoren als „rothe Atrophie" der Leber, als einen mit der „gelben Atrophie" combinirten Zustand bezeichnet haben, nichts weiter ist, als die strotzende Erfüllung der Blutgefässe und Extravasation des Blutes.

In den höchsten Graden der Krankheit waren die Leberläppchen vollständig verschwunden, und vom früheren Lebergewebe nichts zurückgeblieben, als eine Anhäufung von Markkörperchen oder Partikeln von wechselnder Grösse, zwischen welchen man nebst einer verschiedenen Menge von Fettkugeln kleine, aus Spindeln zusammengesetzte Züge bemerken konnte. Die auffallendste Eigenthümlichkeit dieses Gewebes war die Abwesenheit jeder Neubildung von lebender Materie. Thatsächlich konnte man bloss wenige grössere, aus einem etwas gröberen Bioplassonnetz bestehende Klümpchen beobachten, während die Hauptmasse aus kleinen Klümpchen bestand, die durch helle Zwischenräume undeutlich begrenzt, und durch Abwesenheit der Kerne und ein hochgradig rareficirtes Bioplassonnetz ausgezeichnet waren. Der gegenseitige Zusammenhang der Klümpchen und des Netzwerkes selbst schien nirgends unterbrochen, so zwar dass dieser Ueberrest des früheren Lebergewebes immer noch den Namen eines Gewebes verdient, und nicht einfach als Detritus bezeichnet werden darf. Wohin die lebende Materie der Gewebsbestandtheile der Leber, die als Ganzes eine so auffallende Volumsabnahme zeigt, gekommen ist, bin ich nicht im Stande zu sagen; trotzdem darf ich mit Bestimmtheit aussprechen, dass die Verkleinerung der Leber ganz und gar auf dem Verluste ihrer lebenden Materie beruht.

Wie ich früher bemerkte, waren im zweiten von mir untersuchten Falle ausgesprochene Zeichen einer acuten, interstitiellen Leberentzündung vorhanden. Das interstitielle Gewebe erschien hier an manchen Stellen mit kugeligen Entzündungskörperchen von einem grobkörnigen, oder homogenen Aussehen erfüllt, deren mehrere in je einem Maschenraume eines zarten, faserigen Reticulums lagen. An der Grenze des Läppchens waren die Uebergangsstadien der Leberepithelien zu medullaren, oder entzündlichen Körperchen deutlich sichtbar. An anderen Stellen war gleichzeitig ein Zerfall der Epithelien der übrig gebliebenen Läppchen aufgetreten, mit dem Ergebnisse, dass anstatt glänzender, homogener, nur feinkörnige, unregelmässige Markkörperchen zur Ansicht gelangten. Der Process war im Wesentlichen derselbe, wie im ersten Falle, jedoch von geringerer Intensität, und überdies konnte auch eine entzündliche Neubildung mit viel grösserer Sicherheit nachgewiesen werden, als im ersten Falle. In dem deutliche entzündliche Veränderungen aufweisenden interstitiellen Gewebe kamen an manchen Stellen zahlreiche Gallengänge zur Anschauung, während sie an anderen Stellen ganz fehlten.

Die Ergebnisse dieser Untersuchungen können in den folgenden Punkten zusammengefasst werden:

1. Die gelbe Atrophie besteht in einem Zerfall sämmtlicher Gewebsbestandtheile der Leber zu unregelmässigen Klümpchen oder medullaren Elementen, begleitet von einem beträchtlichen Verluste von lebender Materie.

2. Die Krankheit hat eine Eigenthümlichkeit mit der Entzündung gemein, nämlich die Reduction der Gewebsbestandtheile zu

Entzündungskörperchen; aber das wesentliche Merkmal der Entzündung, die Neubildung von lebender Materie bleibt aus.

3. Die Fettentartung ist keine charakteristische Eigenschaft der gelben Atrophie, indem in beiden, von mir untersuchten Fällen nur eine geringe Menge von Fett vorhanden war.

4. Es gibt Combinationen von acuter katarrhalischer oder interstitieller Leberentzündung mit der gelben Atrophie; in welchem causalen Zusammenhange aber dieselben stehen, konnte ich nicht entscheiden.

5. Rothe Atrophie, combinirt mit der gelben, beruht sehr wahrscheinlich nur auf einer theilweisen Ueberfüllung der Capillargefässe und Extravasation von Blut.

6. Indem die meisten zum Pfortadersystem gehörenden Gefässe zusammengefallen sind, wird die Folgerung statthaft, dass die Krankheit auf einer gestörten Circulation in den grösseren Portagefässen begründet ist. Die theilweise Ueberfüllung der Capillare und der Blutaustritt könnten durch eine behinderte Circulation in der Leberarterie erklärt werden.

Einer der jüngsten Schriftsteller, *J. Dreschfeld* [1]) gibt folgenden Ueberblick über den gegenwärtigen Stand der Ansichten über diese Krankheit, indem er in aller Kürze diejenigen Punkte hervorhebt, über welche die Meinungen der Autoren auseinandergehen:

„(1.) Was den Icterus betrifft, betrachten ihn Manche als von der hepatogenen, Andere hingegen von der hämatogenen Art".

„(2.) Während Alle darin übereinstimmen, dass die hauptsächliche Störung in der Leber, — ob nun die acute Leberatrophie als allgemeine Krankheit betrachtet wird, wie dies von den meisten Beobachtern geschieht, oder als eine primär locale, — auf einer Fettentartung der Leberzellen beruht, meinen Manche (z. B. *Winiwarter*, Wiener Mediz. Jahrb. 1872), dass die erste Veränderung ein entzündlicher Process in dem interlobularen areolirten Gewebe sei, welche nur secundär eine Fettentartung der Leberzellen verursacht. Dann existirt nach *Levitski* und *Brodowski* (*Virchow*'s Archiv, Bd. LXX. Seite 421) der Zellendegeneration vorausgehend eine Zellenwucherung in manchen Theilen der Leberläppchen, indem diese Forscher zahlreiche Leberzellen drei- oder viermal kleiner fanden, als die normalen Leberzellen, und zwar in jenen Abschnitten des Leberparenchyms, welches noch keine Entartung eingegangen war".

„(3.) In Betreff des Verhältnisses zwischen rother und gelber Atrophie glauben die meisten Pathologen, dass die rothe Atrophie ein mehr vorgeschrittenes Stadium der gelben sei, und in Fällen von langsamem Verlauf gefunden wird (*Zenker, Perls* u. A.); während *Klebs* andererseits glaubt, dass die beiden Formen von einander wesentlich verschiedene Krankheitsprocesse darstellen".

„(4.) Die rothe Atrophie wird charakterisirt durch eine vollständige Disintegrirung der Leberzellen, durch die Anwesenheit eines interlobularen embryonalen Gewebes und Zellenreihen, ähnlich Drüsenzellen, welche Manche (*Cornil* und

[1]) „On the Morbid Histology of the Liver in Acute Yellow Atrophy". *Journ. Anat. and Physiology*: London, 1880—1881. XV. P. 422—430.

Ranvier) für proliferirende Gallengänge, Andere für übrig gebliebene Säulen von Leberzellen halten (*Thierfelder*, in *Ziemssen*'s Cyclopädie, Bd. IX. S. 254)".

„(5.) Schliesslich haben einige Forscher (*Waldeyer*, *Zander*) in der atrophischen Leber Bacterien gefunden. In *Zander*'s Fall wurde übrigens die Leichenuntersuchung erst 58 Stunden nach dem Tode ausgeführt".

1854 und 1862 lieferte *H. Lebert* [1]) eine sorgfältige Analyse von 72 Fällen, sammt einem Auszug der Literatur über gelbe Leberatrophie von 1660 bis 1862.

Seitdem hat *A. Thierfelder* [2]) denselben Gegenstand ausführlich behandelt, und führt die Discussion bis 1877. Ich habe 28, seit dieser Zeit publicirte Beiträge durchgesehen, welche, mit Ausnahme jenes von *Dreschfeld*, hauptsächlich aus klinischen Berichten bestehen.

---

[1]) *Virchow*'s *Archiv*. 1854. VII. S. 343. *Archives Générales de Méd.* 1862. I. S. 431

[2]) *Ziemssen*'s Cyclopaedie. IX. Amerikanische Ausgabe. S. 254.

XVIII.

DER ATHMUNGS-APPARAT.

Die Function des Athmungs-Apparates besteht in einem Austausche von Gasen, hauptsächlich Sauerstoff- und Kohlensäure-Gas, und zu diesem Zwecke wird vermittelst röhrenförmiger Bildungen ein freier Zutritt atmosphärischer Luft zu den Lungen ermöglicht. Die Nasenhöhlen sind als die Anfänge des Respirationstractes zu betrachten, obgleich auch die Mundhöhle dem gleichen Zwecke dienen kann. Während alle Höhlen und Kanäle des Körpers im Ruhezustande durch Falten der Schleimhaut geschlossen erscheinen, werden die an der respiratorischen Thätigkeit betheiligten Höhlen und Gänge entweder durch umgebende Knochen und Knorpel, wie die Nasenhöhlen oder durch Knorpel allein, wie der Kehlkopf, die Luftröhre und die Bronchien klaffend erhalten. Die Lungen, in welchen bei allen höher entwickelten Thieren der Gasaustausch stattfindet, stehen in offener Communication mit der Aussenwelt mittelst des elastischen Gewebes, welches in den Wänden der Alveolen in grosser Menge vorhanden ist. Die Lungen enthalten Luft vom ersten Athemzuge des neugebornen Kindes an, und dessen Menge wird durch Inspiration vermehrt, durch Exspiration hingegen vermindert. Im Fötus sind vor der Geburt die Alveolen geschlossen, und solche Lungen heissen atelektatische. Derselbe Zustand kann übrigens auch durch Verstopfung der Alveolen durch Entzündungsproducte, oder Umwandlung des Lungengewebes zu solidem Bindegewebe, oder durch Druck eines pleuritischen Exsudats hervorgerufen werden. Die Capillaren sind, wie alle übrigen Gewebsbestandtheile der Lungen, schon vor der Geburt entwickelt, werden aber erst nach den ersten inspiratorischen Bewegungen mit Blut erfüllt.

1. Beide Seiten der Nasenhöhle werden in je einen respiratorischen und olfactorischen Abschnitt eingetheilt. Am Anfangsstück hat die Wand der Nasenhöhle denselben Bau wie die Haut, ist daselbst reichlich mit Haaren und Talgdrüsen versehen und von einem geschichteten Epithel bedeckt. Hinter der birnförmigen Oeffnung geht das geschichtete Epithel in ein cylindrisches, bewimpertes über, wobei die Cilien gegen die Choanen hin gerichtet stehen. Das die

Schleimhaut herstellende Bindegewebslager trägt reichliche epitheliale Verlängerungen in Gestalt von acinösen Drüsen, welche ein seröses, eiweisshaltiges Secret liefern. Gegen den oberen, verengten, olfactorischen Abschnitt der Nasenhöhle verschwinden die Wimperepithelien, und werden von einfachen Säulenepithelien ersetzt.

In den, mit den Nasenhöhlen in Verbindung stehenden Seitenhöhlen erscheint die dünne Schicht der Schleimhaut mit bewimperten Epithelien bekleidet, die acinösen Drüsen sind hier jedoch nur spärlich. Nach *E. Zuckerkandl* existirt an der oberen Wand der Oberkieferhöhle ein zungenförmiger Abschnitt der Schleimhaut, reichlich mit Drüsen versehen, derselbe ist schon mit unbewaffnetem Auge an seiner blassgelben Farbe kenntlich. Die Schleimhaut der Nasenhöhlen trägt reichliche Blutgefässe, von welchen die buchtigen Venen ein Geflecht erzeugen; an der convexen Oberfläche der unteren Nasenmuschel, insbesondere gegen deren hinteres Ende nehmen die buchtigen, grossen Venen den Charakter eines cavernösen Gewebes an (*Henle*). In den Seitenhöhlen sind die Blutgefässe viel weniger zahlreich.

Der Riechabschnitt der Nasenhöhle ist nach *M. Schultze* auf das Dach der oberen Nasenmuschel, mit Ausnahme ihres unteren Randes, und auf den oberen Theil der Nasenscheidewand beschränkt. Dieser Abschnitt ist durch eine gelbliche Farbe gekennzeichnet; dessen Schleimhaut ist dicker als jene des respiratorischen Abschnittes und reichlich mit Nerven und röhrenförmigen Drüsen versehen, ebenso in der Regel mit braunen Pigmentklümpchen.

Das bekleidende Epithel erreicht an dieser Stelle eine beträchtliche Grösse, und ist, wie *M. Schultze* entdeckt hat, aus cylindrischen Epithelien aufgebaut, zwischen welchen die Riechepithelien liegen. Die letzteren bestehen nach ihm aus je einem spindelförmigen Körper, welcher im unteren Abschnitte der epithelialen Reihe einen Kern trägt, und mit polaren Verlängerungen von wechselnder Länge versehen ist. Der periphere Fortsatz zeigt varicöse Verdickungen und trägt bei vielen Thieren an seiner Oberfläche zarte Wimpern, die beim Menschen fehlen. Der centrale Fortsatz hat die Eigenschaften einer marklosen Nervenfaser, und steht wahrscheinlich mit den terminalen Zweigchen des marklosen Riechnerven in directer Verbindung. Die Füsse der eigentlichen Säulenepithelien sind behufs Anheftung an das unterliegende Bindegewebe mit pinselförmigen Verzweigungen versehen, und enthalten häufig einen braunen Farbstoff. Nach *S. Exner* existirt zwischen den cylindrischen und Riechepithelien kein wesentlicher Unterschied, indem man Uebergangsformen nachzuweisen vermag, und ist das netzförmige Lager am Grunde der Epithelien dazu bestimmt, um mit den Endfasern des Geruchsnerven eine indirecte Verbindung herzustellen. Die röhren-

förmigen Drüsen (*Bowman*), welche die ganze Breite der Schleimhaut einnehmen, sind, so wird behauptet, ganz von Säulenepithelien ausgekleidet.

2. Der Kehlkopf besteht aus einem Knorpelgerüst, an welches sich mittelst des zwischenliegenden Perichondrium die gestreiften Muskeln und die Schleimhaut anheften. Die meisten Kehlkopfknorpel sind hyaline, und zumal in deren mittleren Abschnitten, reichlich mit fibrösem Knorpel gemengt. (S. Seite 214, Fig. 79.) Der Kehldeckel, die supraarytänoiden und keilförmigen Knorpel bestehen aus der als Netzknorpel bezeichneten Art, und diese findet man auch in der Regel in den Stimmfortsätzen der Giessbeckenknorpel. Der Knorpel des Kehldeckels ist durch fibröse, spärliche Blutgefässe tragende Züge in mehrere Stücke abgetheilt, und an dessen Kehlkopffläche sieht man Ausbuchtungen zur Aufnahme der grossen Schleimdrüsen.

Die Schleimhaut des Kehlkopfes besteht entweder gleichförmig aus lockerem, fibrösen Bindegewebe, oder aber aus dichtem, fibrösen Bindegewebe nahe der Oberfläche, zumal an den Stimmbändern, und lockerem, submucösem Gewebe in den tieferen Abschnitten. Beide Arten sind reichlich mit elastischen Fasern versehen, die insbesondere in der Schleimhaut der Stimmbänder stark entwickelt erscheinen; hier sind auch Längsbündel von glatten Muskelfasern mit dem Bindegewebe untermengt. Das submucöse Lager enthält grosse Mengen von Lymphgewebe, viel reichlicher bei Kindern als bei Erwachsenen, obgleich wir auch im Kehlkopfe der letzteren, in der die Taschen und Taschenbänder bedeckenden Schleimhaut in der Regel adenoides Gewebe antreffen. Ueberdies enthält das submucöse Gewebe eine wechselnde Menge von Fettkugeln.

Die Papillen der Kehlkopfschleimhaut sind sehr klein, und nur an der Zungenfläche des Kehldeckels und in der Gegend der Giessbeckenknorpel deutlicher ausgeprägt. Längs der hinteren Kehlkopfwand und an den Taschenbändern ist die Schleimhaut zu Falten erhoben, welche häufig als Papillen missdeutet worden sind.

An der Zungenfläche des Kehldeckels ist die epitheliale Bekleidung breit und geschichtet, und mit Bildungen, ähnlich den Geschmacknospen versehen. Das Epithellager nimmt, nachdem es die freie Kante überschritten hat, allmälig an Breite ab, obgleich es an den oberen zwei Dritteln der Kehlfläche des Kehldeckels immer noch geschichtet bleibt. Erst gegen das untere Drittel verändert es sich zu bewimpertem Säulenepithel, welches auch die ganze innere Fläche des Kehlkopfes mit Ausnahme der Stimmbänder bekleidet, welch letztere am ausgesprochensten in deren mittleren Abschnitten, ein zartes, geschichtetes Epithel aufweisen. An den Stimmbändern sieht man auch unterhalb

der Epithelbekleidung, an der Grenze des Bindegewebes eine sogenannte hyaline oder structurlose Schicht, welche an keiner anderen Stelle der Schleimhaut des Kehlkopfes deutlich nachgewiesen werden kann.

Die Epithelbekleidung verlängert sich an vielen Stellen in Gestalt acinöser Drüsen in das Bindegewebe hinein. Diese bilden ausgebreitete, flache Lager unterhalb der die Stimmbänder bedeckenden Schleimhaut; während sie an anderen Stellen mehr oder weniger kugelige Bildungen darstellen. Die grössten Schleimdrüsen findet man in der Regel am unteren Abschnitte der Kehlfläche des Kehldeckels und längs der hinteren Wand des Kehlkopfes.

Die Blutgefässe der Schleimhaut des Kehlkopfes sind in mehreren flachen Lagern ausgebreitet, an manchen Stellen in drei solchen, deren Maschen, je näher der Oberfläche, desto enger werden. Die grössten Venen treffen wir in der, die hintere Wand bedeckenden Schleimhaut. Auch die Lymphgefässe erzeugen zwei undeutlich ausgesprochene Lagen, deren obere engere Maschen bildet, als die untere. Von den Nerven der Schleimhaut wird behauptet, dass sie mit zahlreichen Ganglienelementen versehen sind.

3. Die Luftröhre ist eine starre, elastische Röhre, aus unvollständigen, knorpeligen Ringen aufgebaut, welche längs der hinteren Wand durch eine, reichlich mit elastischer Substanz versehene Schicht fibrösen Bindegewebes geschlossen werden. Der Knorpel der Luftröhrenringe ist hyalin, aber in seinen mittleren Abschnitten faserig, geradeso wie die Kehlkopfknorpel, wobei der faserige Bau bei Erwachsenen stets schärfer ausgeprägt ist als bei Kindern. Die Schleimhaut haftet dem Perichondrium sehr innig an, und zeigt einen nahezu gleichmässigen Bau aus zartem, fibrösem Bindegewebe, spärlich mit Lymphgefässen versehen, desto reichlicher mit Blutgefässen, unter welchen weite Capillare und Venen am meisten in die Augen fallen. Nahe der Oberfläche findet man ein zartes Lager von vorwiegend kreisförmig angeordneten, glatten Muskelfasern. In der hinteren Wand, wo der Knorpel fehlt, erzeugen die kreisförmigen Muskeln ein breites Lager, welches die stumpfen Enden der Knorpel verbindet, während am peripheren Abschnitte der hinteren Wand mächtige Längsmuskeln verlaufen. Die Schleimhaut der Luftröhre besitzt keine Papillen, sondern erhebt sich am inneren Umfange zu Falten; sind nun diese in den vorderen Antheilen deutlich ausgeprägt, dann fehlen sie gewöhnlich am hinteren Abschnitte, wo kein Knorpel ist, und umgekehrt. Die innerste Schicht des Bindegewebes erzeugt eine zarte Basalmembran, welche man jedoch nicht in allen Luftröhren antrifft. (S. Fig. 317.)

Das bekleidende Epithel ist von der bewimperten, cylindrischen Art, undeutlich geschichtet, und die Wimpern sind, wie im Kehlkopf, aufwärts, gegen den Rachen gerichtet. Die epithelialen Verlängerungen

erzeugen racemöse Schleimdrüsen, welche in flachen Lagern unmittelbar oberhalb des Perichondriums liegen, und kugelige Drüsenbildungen an der hinteren Wand. Insbesondere sind sie am letzteren Orte gross und zahlreich. Ihre Ausführungsgänge durchbrechen die Schleimhaut in schiefer Richtung und sind von cylindrischen Epithelien ausgekleidet, welche nahe der Oberfläche Wimpern tragen. Aehnliehen Bildungen begegnet man aueh in den Bronchien.

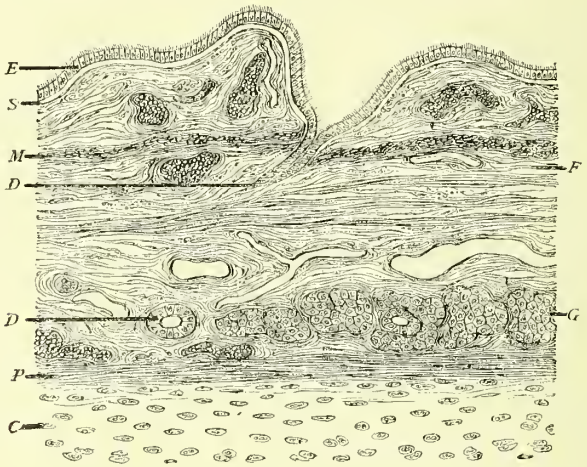

Fig. 317. Luftröhre eines Kindes. Querschnitt.

E bewimpertes Säulenepithel; *S* hyaline oder Basalschicht; *F* fibröses Bindegewebe der Schleimhaut; *M* kreisförmige Bündel glatter Muskelfasern; *DD* Ausführungsgänge der Schleimdrüsen, im Längs- und Querschnitt; *G* racemöse Schleimdrüsen; *P* Perichondrium; *C* Hyalinknorpel. Vergr. 200.

4. Die Lungen sind aus kleinen, von fibrösem Bindegewebe umschlossenen Zellen oder Alveolen zusammengesetzt, und eine Gruppe solcher Alveolen steht mit je einem Bronchiolus oder Alveolargang in Verbindung. Die aus einer solehen Verbindung von Alveolen mit je einem Alveolargang hervorgehenden Bildungen bezeichnet man als Lungenläppchen, deren allgomeine Gestalt eino konische ist, mit einer gegen die Peripherio der Lunge gerichteten Basis und einer mit dem Bronchiolus verbundenen Spitze. Dieses Verhältniss ist an den peripheren Abschnitten dor Lungen am deutlichsten ausgesprochen. Die Endalveolen, entgegengesetzt der Einpflanzungsstelle des Bronchiolus, tragen den eigentlich überflüssigen Namen eines „Infundibulum“. Die Erweiterung der Bronchiolen zu Lungenzellen ist eine plötzliche; man kann aber auch einzelne oder zu kleinen Gruppen vereinigte Zellen dem Bronchiolus anhaften sehen, bevor derselbe in das Läppchen mündet. Dio Läppchen sind von einander durch eine etwas breitere Schieht von Bindegewebe getrennt, und die dadurch erzeugten, viel-

eckigen Felder lassen sich an der Oberfläche der Lungen deutlich erkennen.

Nachdem sich die Bronchien unter spitzen Winkeln verzweigt haben, werden die knorpeligen Ringe allmälig weniger und sind schon in den kleinen Bronchien auf einige unregelmässige Plättchen reducirt. Die Muskelschicht hingegen nimmt an Umfang zu, und die kleineren Bronchien haben eine sehr ausgesprochene, ringförmige Schicht glatter Muskelfasern.

Die feinsten Bronchien sind wieder nur mit spärlichen, ringförmigen Muskelfasern versehen. Das die terminalen Bronchien herstellende fibröse Bindegewebe enthält reichlich elastische Substanz, und so lange die Bronchien zwischen den Läppchen verlaufen, sind sie an dieselben mittelst lockeren, mit einem eigenen Capillargefässsystem versehenen Bindegewebes angeheftet. Die hyaline Basalmembran ist desto mehr ausgesprochen, je feiner die Bronchien werden, und von einem geschichteten, bewimperten Säulenepithel bekleidet. In den Bronchiolen von 1 Mm. Durchmesser, geht die Schichtung der Epithelien allmälig verloren, dieselben bleiben jedoch bewimpert bis zu dem Punkte, wo sich der Bronchiolus oder Alveolargang zu Lungenalveolen erweitert. Die Säulenepithelien nehmen allmälig an Höhe ab, und übergehen schliesslich in die flachen, nicht bewimperten Epithelien, welche die innere Oberfläche der Alveolen auskleiden. Sämmtliche Bronchien sind mit acinösen Schleimdrüsen versehen, welche oberhalb der Muskelschicht liegen, und mit der Umfangsabnahme der Bronchien spärlicher und kleiner werden. In den Bronchiolen begegnet man nur einfachen, acinösen Drüsen, die vollständig verschwinden, sobald der Bronchiolus das Lungenläppchen betritt.

Jedes Lungenläppchen besteht aus einer Anzahl von Alveolen, nämlich halbkugeligen Vorwölbungen, von einander durch Falten oder bindegewebige Scheidewände getrennt. Diese Scheidewände erzeugen eben mit dem zarten, umgebenden Bindegewebe die Wand des Alveolus. Das Bindegewebe ist durch ein reichliches Netzwerk elastischer Fasern ausgezeichnet. Die als Scheidewände dienenden Erhöhungen werden nie, selbst nicht in der ausgedehnten Lunge vollständig verwischt; obgleich sie sich während der Inspiration abflachen, wie man an Lungenpräparaten demonstriren kann, in deren Luftwege künstlich Luft oder Leim eingetrieben wurde, bevor man sie der Härtung in Chromsäure aussetzte.

Die Gefässversorgung der Lungen ist eine überaus reichliche. Die venöses Blut führenden Arterien sind durch ihren gestreckten Verlauf ausgezeichnet; während die Venen, in welchen arterielles Blut circulirt, an ihrem unregelmässig buchtigen Verlaufe erkannt werden. Beide be-

gleiten die Bronchiolen, wobei die Arterien nebst einer Muskelschicht auch eine deutliche adventitielle Schicht von fibrösem Bindegewebe aufweisen. Die Bronchien besitzen ein unabhängiges System von Blutgefässen, welches gleichzeitig zur Ernährung der Adventitialschicht der grösseren Blutgefässe dient; ihre Capillare verbinden sich übrigens mit jenen der Lungenalveolen.

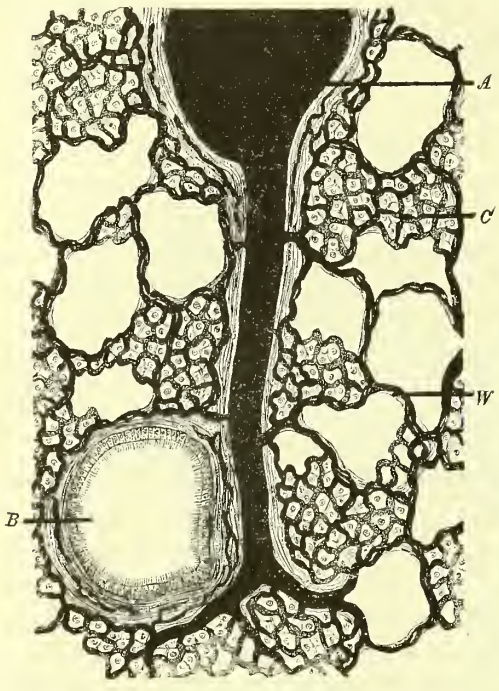

Fig. 318. Lunge des Menschen. Die Blutgefässe injicirt.

A Lungenarterie; *C* Capillargefässe der Alveolen; *W* Wände der Alveolen; *B* Bronchus im Querschnitt. Vergr. 200.

Sobald die Aeste der Lungenarterie die Läppchen erreichen, nehmen sie rasch an Umfang ab, und versorgen die Alveolen, dicht unterhalb des alveolaren, flachen Epithels mit einem reichen Netz von capillaren Blutgefässen, deren Wände gegen den centralen Raum häufig über die Fläche der Alveolarwand vorspringen; in solchen vorspringenden Abschnitten der Capillare kann man auch deren Endothel ohne Schwierigkeit erkennen. (S. Fig. 318.)

In Schnitten von injicirten und gehärteten Lungen erkennt man, dass die Scheidewände der Alveolen die präcapillaren, arteriellen und venösen Gefässe, und anscheinend dichtere Capillare tragen, als der Boden der Alveolen. Manche Alveolen zeigen das capillare Netz in ihrem ganzen Umfange oder einen Theil desselben, während andere nur die Scheidewände aufweisen und im Uebrigen leer erscheinen. Diese Vorkommnisse werden leicht begreiflich, wenn wir im Auge behalten, dass die Messerklinge durch manche Alveolen nahe deren Peripherie, durch andere durch deren Mitte gegangen ist; die ersteren werden die Capillare in der Flächensicht zeigen, in den letzteren werden keine Capillare sichtbar sein, ausser in den Scheidewänden. Die Verdichtung des capillaren Netzwerkes längs der Scheidewände beruht auf deren optischer Verkürzung in der Scheitelsicht der Alveolen. Wenn wir von oben in einen Papierkorb hineinsehen, erblicken wir das Geflecht

am Grunde des Korbes in Scheitelsicht, demnach in seiner vollen Ausdehnung, während das Geflecht längs der Wände verkürzt und verdichtet, die Wände demnach verdickt erscheinen. Dieser Vergleich lässt sich zum Verständniss des Baues der Lungenalveolen ganz gut verwerthen.

Wenn wir das Lungengewebe bei stärkeren Vergrösserungen betrachten, erkennen wir das breite, capillare Netzwerk am Grunde der Alveolen, während dasselbe Netz längs der Scheidewände verkürzt und verdichtet erscheint. Dicht oberhalb der Blutgefässe erkennen wir ein überaus zartes Lager flacher Epithelien häufig in Gestalt einer gleichmässig körnigen Masse, mit in regelmässigen Zwischenräumen eingelagerten Kernen, während die Kittsubstanz nur sehr undeutlich ausgeprägt ist. Die Injection einer Lösung von Silbersalpeter bringt die dunkelbraunen Linien der Kittsubstanz deutlich zur Anschauung, und überdies erkennen wir, dass die braunen Linien von queren, hellen Strichelchen durchbrochen sind, welche den verbindenden Querfäden (Stacheln) entsprechen. *F. E. Schulze* hat zwei Arten von Lungenepithelien entdeckt, nämlich kleine, grobkörnige und grosse, blasse, nahezu homogene Körper, und dieser Unterschied ist nach ihm nur in solchen Lungen ausgesprochen, die schon respirirt hatten. *Henle* behauptet, dass man in den menschlichen Lungen kein Epithel erkennen könne; es unterliegt jedoch nicht der geringsten Schwierigkeit, dasselbe sogar in injicirten Präparaten zu beobachten. (S. Fig. 319.)

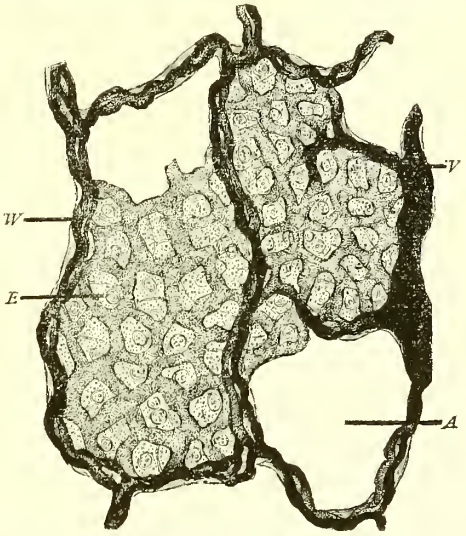

Fig. 319. Alveolen der menschlichen Lunge. Blutgefässe injicirt.

A Alveolus; *V* Lungenvene, aus der Vereinigung des capillaren Netzwerks hervorgegangen; *W* Wand des Alveolus; *E* flache Epithelien, die innere Alveolarfläche bedeckend. Vergr. 500.

Weder Lymphgefässe noch Nerven scheinen im Lungengewebe besonders zahlreich zu sein, und man kennt bisher weder den Anfang der ersteren, noch die Endigung der letzteren. Manche Autoren behaupten, dass die Lymphgefässe der Lungen blosse Spalten im Bindegewebe, ohne eigene Wände seien. Indem wir wissen, dass die Lymphgefässe allenthalben ein geschlossenes System darstellen, und von einer Endothelhülle bekleidet sind, müssen wir gegentheilige Behauptungen,

insbesondere in Betreff der Lungen, nur mit der grössten Vorsicht aufnehmen, ausser sie werden mittelst verlässlicher Methoden ganz zweifellos dargestellt, was bisher noch keineswegs der Fall war. Die Endigungsweise der Nerven ist bisher in ein tiefes Dunkel gehüllt.

Pathologie. Bei der Leicheneröffnung trifft man die Lunge bei Erwachsenen nur selten in einem ganz normalen Zustande. Nebst der Hyperämie, welche tödtliche Krankheiten häufig begleitet, begegnet man auch nicht selten einer serösen Infiltration, dem sogenannten Lungenödem, welches eine, verschiedene tödtliche Krankheiten begleitende secundäre Erscheinung darstellt. Bei der mikroskopischen Untersuchung von in Chromsäure gehärteten Lungen kann man das Oedem an der strotzenden Füllung der Blutgefässe erkennen, welche von einer mässigen, auf seröser Durchtränkung beruhenden Schwellung des Bindegewebes begleitet ist, ohne dass entzündliche Veränderungen deutlich ausgesprochen wären. Ueberdies sind die Alveolen mit einer feingranulirten Masse, der coagulirten, sero-albuminösen Flüssigkeit, erfüllt. In dieser liegen verhältnissmässig wenig rothe Blutkörperchen; wahrscheinlich als ausgewanderte, farblose Blutkörper zu deutende Bioplassonkörper, und abgelöste, aufgequollene, zum Theile hydropische Epithelien der Alveolen.

Pigmentirung der Lungen findet man nie bei neugeborenen Kindern, dieselbe wird aber desto deutlicher, je mehr das Individuum während des Lebens einer rauchigen und staubigen Atmosphäre ausgesetzt war. Die Lungen von Tabakrauchern und Kohlenarbeitern zeigen die höchsten Grade einer schwarzen Pigmentirung, welche dem Gewebe ein eigenthümliches scheckiges Aussehen verleiht. Die Lungen von Arbeitern in Kohlengruben, Eisenschmelzwerken und jene von Messingarbeitern zeigen Verschiedenheiten in der Farbe. Das Pigment in den alveolaren Epithelien besteht aus kleinen, schwarzen Körnchen und erscheint im interlobulären Bindegewebe in Gestalt von Klümpchen und Gruppen angehäuft. In Personen mit pigmentirten Lungen findet man die bronchialen Lymphganglien kohlenschwarz, was wohl ohne Zweifel darauf beruht, dass der Farbstoff von aussen in das Lymphgewebe eingeführt worden ist. Für die Behauptung jedoch, dass eine solche Anhäufung von Pigment ernstliche Lungenkrankheiten hervorrufen soll, fehlt jede Begründung; obgleich man die Anhäufung selbst als einen pathologischen Zustand bezeichnen muss.

Emphysem ist ein anderer, sehr häufiger pathologischer Befund in den Lungen. Es besteht entweder aus einer blossen Ausdehnung oder Erweiterung der Alveolen, vesiculäres Emphysem, oder einem Zerreissen einer gewissen Anzahl von Scheidewänden zwischen den Alveolen, mit Erweiterung der letzteren — lobuläres Emphysem. Beide dieser

Formen können acut und chronisch zu Stande kommen, insbesondere findet man in den Lungen von Kindern, die in Folge von Athemnoth, z. B. bei Diphtheritis des Rachens oder Kehlkopfes verstarben, als Regel ein über die Lungen nahezu gleichmässig vertheiltes acutes, vesiculäres Emphysem, während das chronische Emphysem häufig mit Hypertrophie des Lungengewebes combinirt auftritt. Emphysem entsteht in Folge von forcirten Inspirationen und verhinderter Exspiration bei Verengerungen der Luftwege und der darauf folgenden Erweiterung der Alveolen durch Hustenanfälle bei chronischer Laryngitis und Bronchitis. Am häufigsten trifft man Emphysem längs den vorderen Lungenrändern. Die übermässige Ausdehnung der Alveolen führt allmälig zum Verluste der Elasticität ihrer Wände, und schliesslich zu einer permanenten Erweiterung. In höheren Graden des Uebels erfolgt ein Durchreissen der ausgedehnten Scheidewände ohne Blutung, indem die Blutgefässe sämmtlich obliterirt werden, bevor es zum Bersten der verdünnten Alveolarwand kommt. Höhere Grade des Emphysems führen unvermeidlich zu Hypertrophie des Herzens, interstitieller Hepatitis, und katarrhalischer oder croupöser Nephritis, mit allgemeiner Anasarca und tödtlichem Ende. (S. Fig. 320.)

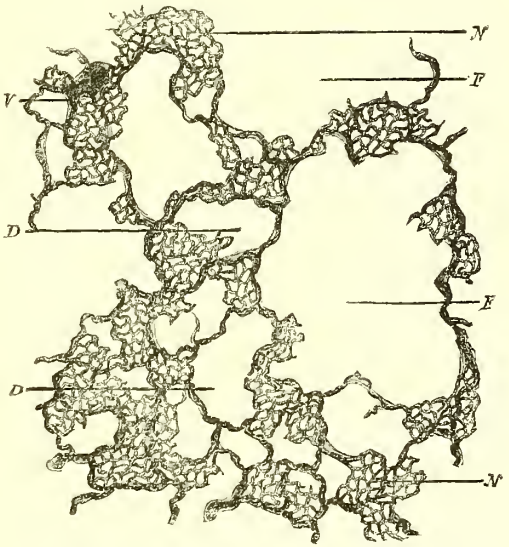

Fig. 320. Emphysem der Lungen. Die Blutgefässe injicirt.

NN unveränderte Alveolen; *DD* erweiterte Alveolen; *FF* zerrissene Alveolen; *V* Lungenvene. Vergr. 100.

Entzündung der Lunge (Pneumonie) erscheint in zwei Hauptformen: als croupöse oder fibrinöse oder lobäre Pneumonie, und als katarrhalische oder lobuläre Pneumonie. Die erstere befällt nahezu gleichmässig und in verhältnissmässig kurzer Zeit grosse Abschnitte des Lungengewebes, ganze Lappen oder die ganze Lunge; die letztere hat ihren Sitz in einzelnen Läppchen oder Gruppen von Läppchen und verläuft langsamer, mehr protrahirt. Kinder unter fünf Jahren werden nur sehr selten von croupöser Pneumonie befallen; hingegen ist im frühen Lebensalter die katarrhalische Form ein häufiges Vorkommniss. Unter dem Mikroskope sind die unterscheidenden Merk-

male folgende: Bei croupöser Pneumonie ist das interstitielle Bindegewebe nicht merklich verändert, oder vermehrt; die Alveolen sind mässig erweitert und mit einem verfilzten Netz von geronnenem Fibrin erfüllt, in welchem rothe Blutkörperchen, Entzündungskörperchen und abgelöste Alveolarepithelien in wechselnder Menge eingebettet liegen. Bei katarrhalischer Pneumonie erscheint das interstitielle Bindegewebe vermehrt und mit Entzündungskörperchen erfüllt; die Alveolen von einem feinkörnigen, albuminösen Exsudate ausgedehnt, welches grosse Mengen von Entzündungskörperchen und abgelöste Alveolarepithelien enthält, die eine endogene Neubildung von Eiterkörperchen aufweisen. Eine dritte Art ist die plastische, interstitielle Pneumonie, grösstentheils auf das interstitielle Bindegewebe beschränkt, und entweder zu Cirrhose oder Hypertrophie der Lungen führend. Eine vierte Art stellt die zerstörende, eitrige Pneumonie dar, welche wieder in zwei Formen auftritt, nämlich entweder als eine gleichmässige Infiltration grosser Abschnitte des Lungengewebes, oder in Gestalt von Abscessen.

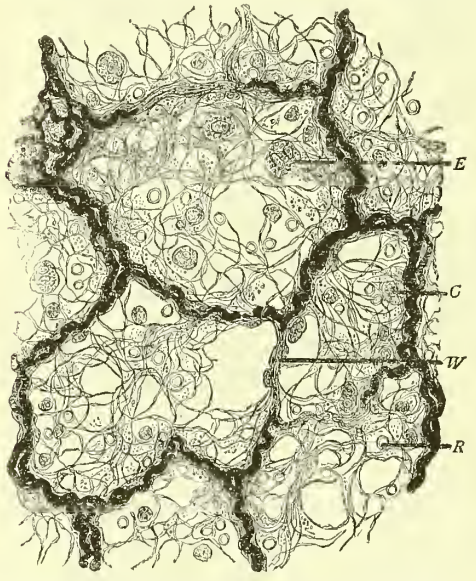

Fig. 321. Croupöse Pneumonie. Die Blutgefässe injicirt.

W Alveolarwand. Im Filzwerk des coagulirten Fibrins liegen *R*, rothe Blutkörperchen, *C* Entzündungskörperchen (ausgewanderte farblose Blutkörperchen?); *E* abgelöste Epithelien der Alveolen. Vergr. 500.

a) Croupöse Pneumonie. Die auffallendste Eigenthümlichkeit dieser Art ist die unbedeutende Veränderung des interstitiellen Bindegewebes, in welchem die Blutgefässe strotzend erfüllt erscheinen. Trotzdem sind die Wände der Alveolen nur wenig verbreitert. Wenn wir die ungeheure Menge von Entzündungskörperchen in den Alveolen ins Auge fassen, und doch das interstitielle Bindegewebe so wenig verändert sehen, müssen wir wohl die Folgerung als zulässig erklären, dass die Mehrzahl der Entzündungskörperchen nichts weiter ist, als ausgewanderte farblose Blutkörperchen. Es ist von vornherein nicht wahrscheinlich, dass das Bindegewebsgerüst, oder die abgelösten Epithelien in einer verhältnissmässig kurzen Zeit solche Mengen von Exsudatkörperchen erzeugen sollten. Die patho-

logischen Veränderungen lassen sich am besten in den Anfangsstadien der croupösen Pneumonie, oder in ihren milderen Formen in der sogenannten schlaffen Hepatisation erkennen. (S. Fig. 321.)

Die rothe Hepatisation ist unter dem Mikroskop nebst der strotzenden Füllung der Blutgefässe, durch die Anwesenheit zahlreicher Blutkörperchen im Exsudationspfropf charakterisirt, welcher aus einer wechselnden Menge, fest an die Alveolarwand haftenden, coagulirten Fibrins besteht. Beim Fortschreiten des Entzündungsprocesses werden viele Capillare zerstört, indem, je mehr sich der Vorgang der grauen Hepatisation nähert, wir desto weniger Capillargefässe in den Alveolarwänden nachweisen können, während die übrig gebliebenen beträchtlich erweitert, aber nicht mit rothen Blutkörperchen erfüllt erscheinen. Die graue Farbe des Lungengewebes in letzterem Stadium beruht grösstentheils auf dem Zugrundegehen der Capillare. Die Exsudatpfröpfe trifft man desto gleichmässiger von der Alveolarwand abgelöst, je mehr die Pneumonie im Stadium der grauen Hepatisation vorgeschritten ist, und dann lässt sich in den aus Exsudatkörperchen zusammengesetzten Pfröpfen kein geronnenes Fibrin mehr nachweisen. Mit der Neubildung der capillaren Blutgefässe und Wiederherstellung der Circulation endet die Krankheit in Heilung, welche sich dadurch manifestirt, dass die von einem flüssigen Exsudat durchtränkten und somit gelockerten Exsudatpfröpfe ausgeworfen werden.

Bisweilen ist in Individuen von mässig guter Constitution bei der lobären, mit allen Eigenschaften einer croupösen Entzündung auftretenden Pneumonie das fibrinöse Exsudat nur spärlich, und die Alveolen enthalten hauptsächlich eine albuminöse Masse mit einer gewissen Menge von Entzündungskörperchen. In solchen Fällen erfolgt bisweilen keine Wiederherstellung der im pneumonischen Processe zerstörten Blutgefässe, und das seiner Ernährung beraubte Gewebe wird fest und graugelb, und verändert sich schliesslich zu einer gelben, käsigen, krümeligen Masse. Diese Veränderung stellt die sogenannte käsige Pneumonie dar, identisch mit Tuberculose, obgleich sie in grösseren Bezirken des Lungengewebes und mit ausgeprägteren, entzündlichen Erscheinungen auftritt, als tuberculöse Herde im Allgemeinen zu thun pflegen. Bei der käsigen Pneumonie, deren Vorhandensein durch das Andauern der physikalischen Zeichen der Pneumonie, in Begleitung eines sogenannten „hektischen“ Fiebers gekennzeichnet wird, erfolgt eine Umwandlung des interstitiellen Gewebes zu Entzündungskörperchen, ganz ebenso, wie bei der katarrhalischen Pneumonie, und in Folge davon werden allmälig die meisten Blutgefässe zerstört. Die Alveolen sind mit einem Gewebe erfüllt, welches augenscheinlich ganz und gar von den Alveolarwänden ausging. In letzteren widersteht die elastische Substanz der Zerstörung

durch den Entzündungsprocess in den meisten, aber keineswegs in allen Fällen, und in den mehr vorgeschrittenen Stadien der Krankheit trifft man grosse Mengen von Entzündungskörperchen geschrumpft, als Folge der Abwesenheit ernährender Blutgefässe, und auseinandergerissen oder disintegrirt, während das elastische Gerüst der früheren Alveolen immer noch kenntlich bleibt. Die geschrumpften Entzündungskörperchen zeigen stets unregelmässige Contouren, feine Körnung und blasse Kerne, indem hier ein Mangel von lebender Materie besteht, welcher eben die phthisische Constitution des Kranken bedingt. Die Combination dieser Erscheinungen gibt das Bild, unter welchem man die käsige, krümelige oder tuberculöse Masse erkennt. Eine Verflüssigung dieser Masse ist nur an jenen Stellen möglich, wo die benachbarten Blutgefässe, mindestens eine Zeit lang, der entzündlichen Zerstörung entgingen. Die Fettentartung ist in der Regel mit der käsigen Metamorphose combinirt, wie die häufig vorfindlichen Krystalle von Fettsäuren beweisen. (S. Fig. 322.)

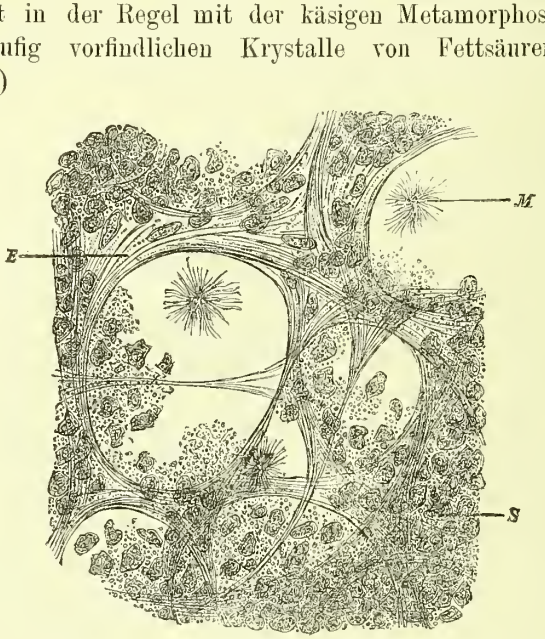

Fig. 322. Käsige Pneumonie, oder chronische Tuberculose der Lunge.

E elastisches Gerüst der ehemaligen Alveolarwände; *S* verschrumpfte Entzündungskörperchen und körniger Detritus; *M* sogenannte Margarinsäure-Krystalle. Vergr. 500.

Eine dritte und sehr seltene Ausgangsform der croupösen Pneumonie ist die braune Hepatisation eines Lungenlappens. Dieser Zustand beruht auf einer Neubildung von interstitiellem Bindegewebe mit spärlicher Blutgefässversorgung, nämlich Hypertrophie des Lungengewebes mit ausgebreiteter, brauner Pigmentirung des neugebildeten Gewebes. Möglicher Weise beruht die Pigmentirung auf einer unvollständigen Entwicklung von rothen Blutkörperchen oder Hämatoblasten.

b) Katarrhalische Pneumonie. Die am meisten charakteristische Eigenthümlichkeit dieser Entzündungsform besteht in einer entzündlichen Neubildung innerhalb des interstitiellen Bindegewebes. Die Alveolen sind mit einem albuminösen Exsudate erfüllt, eingestreute Entzündungskörperchen enthaltend, welche zum Theile aus einer Wucherung des Bindegewebes, zum Theile aus endogener Neubildung in den alveolaren Epithelien hervorgingen. Vielleicht mögen sie auch bis zu einem gewissen Masse auf Auswanderung farbloser Blutkörperchen beruhen, eine Möglichkeit, die so lange zulässig ist, als die Blutgefässe nicht zerstört werden. Mit der Wiederherstellung zerstörter Blutgefässe wird auch Heilung eintreten. Wenn hingegen die entzündliche, gewebsähnliche Neubildung im Innern der Alveolen der ernährenden Blutgefässe gänzlich beraubt wurde, wird das Resultat ein Tuberkel, an Grösse dem avascularen, lobulären Bezirke entsprechend sein. Dies ist der am häufigsten auftretende Ausgang der katarrhalischen Pneumonie und wohl unvermeidlich bei Personen von schlechter Constitution. (S. Fig. 323.)

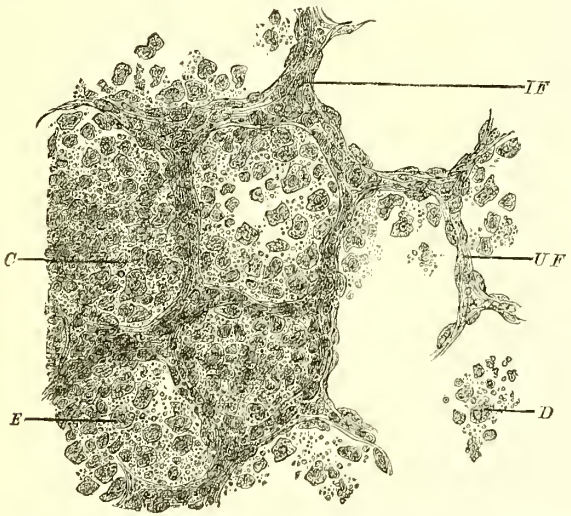

Fig. 323. Katarrhalische Pneumonie eines Kindes, in Umwandlung zu Tuberculose.

UF unveränderte Alveolarwand; *IF* Alveolarwand mit Entzündungskörperchen infiltrirt; *C* Alveolus erfüllt mit geronnenem Eiweiss, Entzündungskörperchen und *E*, abgelösten Alveolar-Epithelien; *D* Gruppe von Entzündungskörperchen in beginnender Schrumpfung. Vergr. 500.

So lange die Entzündungskörperchen mit einander durch zarte Fädchen verbunden, demnach ein Gewebe bleiben, können kleine Bezirke trotz des Mangels an Blutgefässen mit einer, dem Knorpel ähnlichen Grundsubstanz versehen werden, worauf die sogenannte hornige Metamorphose oder Obsolescenz des Tuberkels beruht. Sobald jedoch die

Verbindung der Entzündungskörperchen gelöst wird, und die entzündliche Neubildung aufhört ein Gewebe zu sein, werden die Körperchen verschrumpfen, zum Theile zu Körnchen zerfallen, kurz, diejenige Veränderung eingehen, welche man als die „käsige“ bezeichnet. Im umgebenden, noch mit Blutgefässen versehenen Lungengewebe kann eine Gewebsneubildung vor sich gehen, welche zur Bildung einer fibrösen Kapsel führt. Dadurch wird der käsige Herd abgekapselt, und kann durch Fettmetamorphose und nachfolgende Kalkablagerung unschädlich gemacht werden.

Eine Sättigung des käsigen Herdes mit einem sero-albuminösen Exsudate vom umgebenden, entzündeten Gewebe her wird zur Bildung einer Tuberkelhöhle führen, deren Umfang zunächst jenem des ursprünglichen käsigen Herdes entspricht, während sich später die Höhle durch ähnliche entzündliche Veränderungen in der umgebenden Kapsel selbst vergrössert, welche in derselben käsige Herde erzeugen, vom Aussehen, wie es im Kapitel über Tuberculose eingehend geschildert wurde.

Eine vollständige Heilung des Tuberkels entsteht dadurch, dass in seiner Nachbarschaft reichliche Neubildung von Bindegewebe stattfindet, mit dem Auftreten einer dichten, fibrösen, narbigen Schwiele. Dieser Ausgang der ursprünglich katarrhalischen Pneumonie ist unter

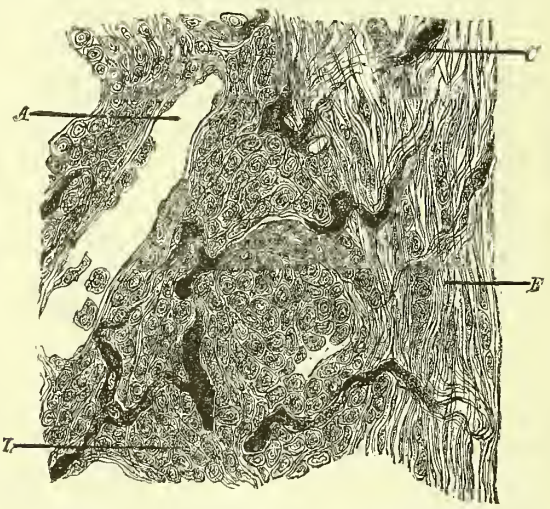

Fig. 324. Cirrhose der Lunge. in Folge von subacuter Tuberculose. Die Blutgefässe injicirt.

A comprimirter Alveolus; *I* acute, entzündliche Infiltration des interstitiellen Gewebes; *F* neugebildetes fibröses (narbiges) Bindegewebe; *C* spärliche Blutgefässe. Vergr. 500.

der Bezeichnung Cirrhose der Lungen bekannt. Grosse Abschnitte des Lungengewebes, gewöhnlich an den Spitzen, werden dadurch zu solidem, fibrösen Bindegewebe umgewandelt, welches mehr oder weniger

pigmentirt erscheint, je nach der im Lungengewebe noch vor dem Eintreten der Entzündung vorhandenen Menge von Pigment. In der Schwiele sind comprimirte Lungenalveolen und käsige Herde eingeschlossen, falls der Process jüngeren Datums ist, und verkalkte Knötchen in alten Fällen. Selbstverständlich stellen die letzteren gleichfalls eine vollständige Heilung dar. Die Schwiele ist stets durch spärlichen Gehalt an Blutgefässen ausgezeichnet. Wenn hingegen in der Schwiele frische Entzündung auftritt, — der als subacute Tuberculose bezeichnete Process — mit vollständigem Verlust der Blutgefässe in einem gewissen Abschnitte, dann wird daraus wieder ein Tuberkel, und der Vorgang schreitet auf diese Weise, wenn auch langsam, in der Zerstörung des Lungengewebes vor. Dieses ist der Grund, warum man in cirrhotischen Theilen der Lungen alle Stadien der Tuberculose finden kann, sowohl die auf Heilung hinzielenden, wie die zur geschwürigen Zerstörung führenden. (S. Fig. 324.)

Acute Miliartuberculose ist ein entzündlicher Process geradeso wie die chronische Tuberculose. Bisher wurden noch keine positiven Beweise geliefert, dass die miliaren Tuberkel aus Embolismen in den Gefässbezirken des Lungengewebes hervorgehen, obgleich ein solcher embolischer Process in hohem Grade wahrscheinlich ist. In den frühesten Stadien der Bildung eines Miliartuberkels beobachten wir sämmtliche charakteristischen Erscheinungen der katarrhalischen Pneumonie. Die kleinsten, sogenannten submiliaren Tuberkel sind Entzündungsnester, welche nur einige wenige Alveolen betreffen, während grössere Tuberkel aus der Verschmelzung einer Anzahl solid gewordener Alveolen hervorgehen. In frühen Stadien der entzündlichen Infiltration bezeichnen die elastischen Fasern der Alveolen deren Grenzen, während später sogar die elastischen Fasern durch Verflüssigung ihrer Grundsubstanz zerstört werden. Die charakteristische Eigenthümlichkeit dieses Zustandes ist die Abwesenheit der Blutgefässe innerhalb des Tuberkels. In injicirten Präparaten beobachten wir eine kleine Menge von Capillaren, welche die peripherische Zone des Tuberkels betreten, während um denselben die Blutgefässe unberührt bleiben und das Knötchen einfach überschreiten. In seiner Nachbarschaft begegnet man häufig emphysematösen Alveolen. (Siehe Fig. 325.)

Bei stärkeren Vergrösserungen können wir uns überzeugen, dass der Tuberkel aus einer Masse entzündlicher Körperchen und einem überaus zarten, myxomatösen Netzwerk besteht. Die Körperchen sind fast ohne Ausnahme durch feine Körnung ausgezeichnet, was in unserer Auffassung so viel bedeutet, dass sie spärliche, lebende Materie enthalten. In den centralen Abschnitten des Tuberkels begegnet man häufig eigenthümlichen, vielkernigen Bildungen, sogenannten „Riesen-

zellen", welche von manchen Autoren als Ueberreste ehemaliger Blutgefässe mit gewuchertem Endothel, von anderen als verschmolzene „Lenkocyten" u. s. w. angesprochen werden; wir dürfen uns jedoch

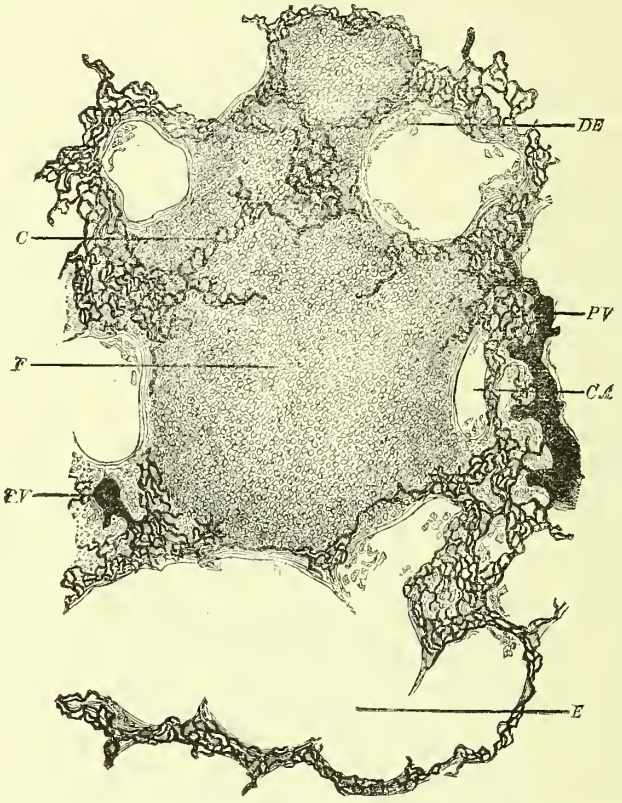

Fig. 325. Acute Miliartuberculose der Lunge. Die Blutgefässe injicirt.

F Miliartuberkel; *CA* comprimirter Alveolus; *DE* abgelöste Epithelien des Alveolus; *E* emphysematöse Alveolen; *C* den Tuberkel bedeckende Capillargefässe; *PV* Lungenvene. Vergr. 100.

nicht verhehlen, dass der Ursprung dieser Körper, die gewöhnlichen „Riesenzellen" gar nicht ähnlich sehen, bisher noch in völliges Dunkel gehüllt ist.

c) Plastische, interstitielle Pneumonie besteht aus einer Neubildung des interstitiellen Bindegewebes, welche zur Verdickung der Alveolarwände, bei gleichzeitiger Verminderung der Blutgefässe führt. Dieser Vorgang ist bei Insufficienz der Klappenapparate des Herzens und Stenose der arteriellen Ostien, im Allgemeinen bei allen Stauungszuständen in den Gefässen der Lungen sehr häufig. Eine derartige Hypertrophie oder Hyperplasie der Lungen ist auch nicht selten mit Emphysem verbunden. Die Neubildung von Bindegewebe ist ins-

besondere deutlich um die grösseren Blutgefässe, sowohl Arterien, wie Venen ausgesprochen, zumal um die ersteren. Im vermehrten Bindegewebe trifft man in der Regel eine rostbraune Pigmentirung, entweder in Folge von früheren Extravasationen von Blut oder mangelhafter Neubildung von Blutkörperchen. (S. Fig. 326.)

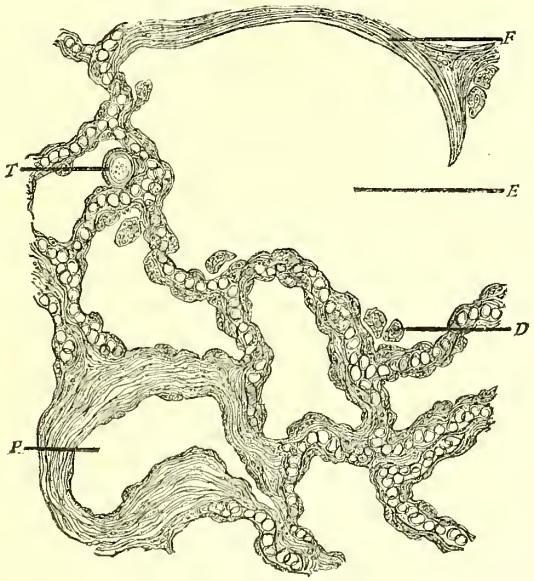

Fig. 326. Hypertrophie und Emphysem der Lunge.

F verdicktes Gerüst der Alveolen; *E* emphysematöser Alveolus; *D* abgelöste Alveolarepithelien; *T* Colloidkörperchen, wahrscheinlich aus früheren alveolaren Epithelien hervorgegangen; *P* Lungenarterie, mit einer beträchtlich verdickten Adventitialhülle. Vergr. 500.

d) Eitrige Entzündung der Lungen befällt entweder das ganze Organ oder grosse Abschnitte desselben in einer, der croupösen Pneumonie ähnlichen Weise, oder sie erscheint in zerstreuten Herden in Pyämie, augenscheinlich durch Embolismus hervorgerufen. Die bezeichnende Eigenthümlichkeit dieser Form ist unter dem Mikroskop eine gleichmässige Infiltration des interstitiellen Bindegewebes mit Entzündungskörperchen, verbunden mit Pfropfbildung in den Alveolen, wie bei der croupösen Pneumonie. Die Blutgefässe werden sehr früh und vollständig zerstört, und in vorgeschrittenen Stadien gehen auch die Wände der Alveolen in der entzündlichen Infiltration vollständig unter. Das Auseinanderfallen der Entzündungskörperchen führt zur Bildung von Eiter. Bei der eitrigen Pneumonie nimmt der gesammte, befallene Abschnitt eine grangelbe Farbe an, was eben auf Zerstörung der Blutgefässe begründet ist; während bei umschriebener Eiterung der anfangs dunkel purpurrothe, sogenannte „rothe Infarct“ in der Regel

zuerst in seiner Mitte zu Eiter zerfällt, und an dessen Peripherie das Lungengewebe im höchsten Grade hyperämisch erscheint.

Auf Syphilis beruhende Hepatitis und Pneumonie.

Von *Dr. J. H. Ripley*[1]).

Frau B., Mutter von 8 Kindern, von denen nur Eines am Leben blieb, nämlich ein 6jähriger Knabe mit eigenthümlich gefurchten, sogenannten syphilitischen Schneidezähnen, hatte dreimal hintereinander Fehlgeburten, im 8. Monate der Schwangerschaft. Die zwei ersten dieser Kinder wurden todt geboren; das dritte, Gegenstand meiner Untersuchungen, lebte etwa 15 Minuten lang, und schrie sogar mit lauter Stimme.

Die Leichenuntersuchung beschränkte sich auf die Organe der Brust- und Bauchhöhle, und musste in grosser Eile ausgeführt werden. Die Lungen waren gross, von dunkel grauer Farbe, consistent, bei Druck nur leicht crepitirend; die Oberlappen am meisten consistent; über die Oberfläche beider Lungen zahlreiche, kleine, subpleurale Ecchymosen zerstreut. Versuche, die Lungen mittelst eines Rohres aufzublasen, hatten nur theilweisen Erfolg. Von Pleuritis waren keine Anzeichen vorhanden. Das Herz war normal. Der Unterleib war gross und gewölbt, nahezu in seiner ganzen Ausdehnung von dumpfem Percussionsschall, und durch die Bauchwände konnte man einen grossen, soliden Körper, die Bauchhöhle nahezu vollständig erfüllend, durchfühlen. Beim Einschneiden erwies sich dieser Körper als die beträchtlich grosse Leber. Ein kleiner Abschnitt der vorderen, unteren Fläche des rechten Lappens war in Folge einer frischen Entzündung an die Bauchwand angeheftet. In der Höhle selbst fand ich etwa 6 Unzen einer dunkel strohgelben Flüssigkeit angesammelt, mit suspendirten weisslichen Flocken. Die Milz war von normaler Grösse und derb. Die Nieren boten dem freien Auge keine Anomalie dar. Andere Organe wurden nicht untersucht. Die Lungen und die Leber wurden, in kleinere Stücke zerschnitten, in Chromsäurelösung aufbewahrt.

Leber. Nachdem die Leber genügend erhärtet war, konnte eine sorgfältigere Untersuchung der makroskopischen Eigenthümlichkeiten vorgenommen werden, wobei sich herausstellte, dass deren beträchtliches Volum hauptsächlich auf einer Umfangszunahme des rechten Lappens beruhte. An der gewölbten Fläche desselben war eine etwa 1 Cm. im Durchmesser haltende becherförmige Vertiefung. Der Ductus cysticus erschien so beträchtlich ausgedehnt, dass derselbe an der Vereinigungsstelle mit dem Ductus hepaticus eine mit der Gallenblase gemeinsame taschenförmige Erweiterung bildete; ebenso waren der Ductus hepaticus und choledochus stark erweitert. Die Leber zeigte an Querschnitten, insbesondere in den mittleren Abschnitten, zahlreiche Cysten, während die Peripherie im Durchmesser von etwa 0·5 Cm. verhältnissmässig normal erschien. Diese Cysten schwankten an Grösse zwischen der eines Stecknadelkopfes bis zu der einer Haselnuss und etwas darüber, und waren einander so nahe gerückt, dass an manchen Stellen der Eindruck eines groben Schwammes hervorgerufen wurde. Die oben erwähnte becherförmige Einsenkung stellte sich als eine grosse, collabirte Cyste heraus.

Schon bei schwacher Vergrösserung (200) zeigte das Lebergewebe die ausgesprochenen Merkmale einer auf Syphilis beruhenden Hepatitis. Grosse Mengen

[1]) Nach dem (englischen) Manuscript des Verfassers.

von Entzündungskörperchen erfüllten nicht nur das interlobulare Bindegewebe, sondern an vielen Stellen auch das Innere der Leberläppchen, so dass die Grenze zwischen beiden Bildungen verwischt erschien. Bei 600facher Vergrösserung zeigte sich das Leberepithel an vielen Stellen zu kugeligen, oder etwas eckigen, medullaren Körperchen umgewandelt; diese erfüllten auch eine Anzahl von interepithelialen Capillaren, und waren hier durch reihenweise Anordnung und Abwesenheit der bräunlichen Leberfarbe ausgezeichnet. In manchen Epithelien, welche je einen ungewöhnlich grossen Kern enthielten, konnte man mehrere kreisförmige, concentrisch angeordnete Reihen von kleinen Körnchen beobachten. Nur wenige Capillare enthielten rothe Blutkörper. Sämmtliche Entzündungskörperchen, insbesondere jedoch die concentrisch geschichteten, zeigten den eigenthümlichen Glanz und das homogene Aussehen, wie sie für die amyloide Metamorphose charakteristisch sind. Die angewandten Reagentien, Methylanilin, Picroindigo, Osmiumsäure und Jod, lieferten aber nur negative Resultate, was möglicherweise darin begründet war, dass die Gewebe früher der Chromsäurelösung ausgesetzt wurden. Ich konnte auch unter dem Mikroskop Cysten von so winziger Grösse nachweisen, dass sie mit freiem Auge nicht zu erkennen waren. Einige grössere Cysten enthielten Bacterien. (S. Fig. 327.)

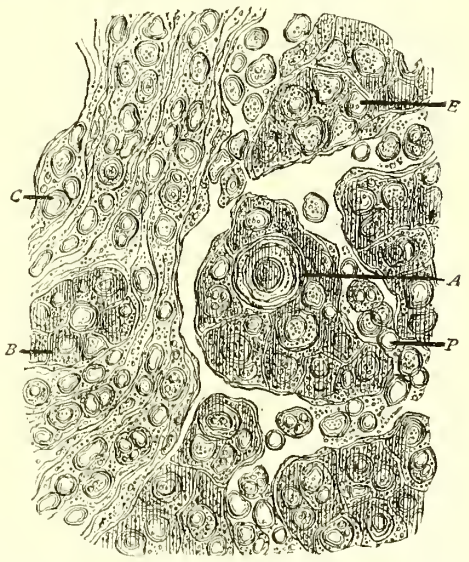

Fig. 327. Auf Syphilis beruhende Hepatitis.

C interstitielles Bindegewebe, mit Entzündungskörperchen infiltrirt; *E* Leberepithelien und *P* capillare Blutgefässe, Entzündungskörperchen enthaltend; *A* concentrisch geschichtete Kugel; *B* Ueberrest eines Gallenganges. Vergr. 600.

Lungen. Präparate von den am deutlichsten erkrankten Stellen zeigten eine auffallende Vermehrung des interalveolaren Bindegewebes. Manche Zellen waren durch das vorausgegangene Aufblasen beträchtlich erweitert; andere entsprachen ihrem Aussehen nach jenen der normalen, fötalen Lunge, und waren nur an dem alveolaren Epithel kenntlich. Die am meisten erkrankten Alveolen waren reichlich mit embryonalen Körperchen und abgelösten Epithelien erfüllt. In den weniger erkrankten, mässig aufgeblasenen Lungenzellen erschienen manche Epithelien vollständig abgelöst, andere hingegen der Alveolarwand anhaftend. Die Epithelien sahen an vielen Stellen grobgranulirt aus und enthielten häufig zwei oder mehr Kerne, während andere ein nahezu homogenes, wachsartiges Aussehen hatten, und nebst einem undeutlich ausgeprägten Kerne mehrere ringförmige, concentrische Schichtungen aufwiesen. Manche Alveolen enthielten, ausser abgelösten Epithelien ein feinkörniges albuminöses Exsudat, mit einer wechselnden Menge von Entzündungskörperchen. Hie und da begegnete ich Alveolen mit einem zarten Netzwerk von geronnenem Fibrin erfüllt. Das interstitielle Gewebe zeigte

jedoch die am meisten ausgesprochenen, und charakteristischen Veränderungen; dasselbe war beträchtlich vermehrt, so zwar, dass die Alveolen verengt und zusammengedrückt erschienen, und mit embryonalen Körperchen so vollgepfropft, dass an vielen Stellen die Blutgefässe nicht erkannt werden konnten. (Siehe Figur 328.)

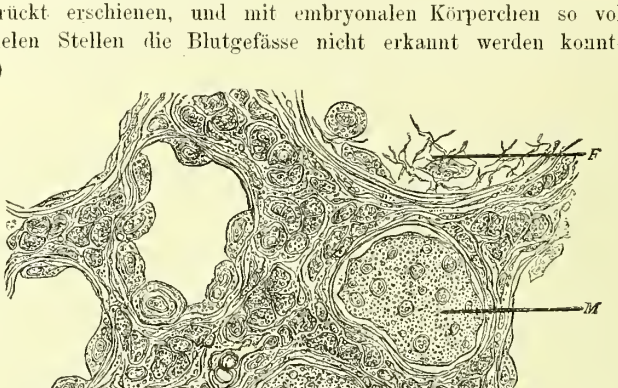

Fig. 328. Auf Syphilis beruhende Pneumonie.

I interstitielles Bindegewebe mit reichlichen Entzündungskörperchen; *F* Alveolus, abgelöste Epithelien und geronnenes Fibrin enthaltend; *M* Alveolus erfüllt mit einer körnigen Masse, mit eingelagerten Kernen. Vergr. 600.

Die Ergebnisse meiner Untersuchungen fallen im Grossen und Ganzen mit den eingehenderen Beschreibungen dieser Organe in syphilitischen Kindern zusammen, wie sie *A. Gubler*[1]) geliefert hat. Die mikroskopischen Eigenthümlichkeiten entsprechen im Wesentlichen den von *Cornil* und *Ranvier*[2]) unter dem Titel „syphilitische Pneumonie und syphilitische Hepatitis" gegebenen.

Die Untersuchung des Sputums mit dem Mikroskop wirft Licht auf eine Anzahl krankhafter Vorgänge im Athmungsapparat. Ich habe schon bei früherer Gelegenheit über eine Reihe von Untersuchungen berichtet, welche den Werth der mikroskopischen Untersuchung des Auswurfes in ein günstiges Licht zu stellen geeignet sind, und werde im Folgenden hauptsächlich auf meine frühere Publication[3]) Bezug nehmen.

Die corpuscularen Elemente, welche man im Auswurf aus den Athmungsorganen findet, sind: flache Epithelien der Mundhöhle; cylindrische Epithelien aus dem Kehlkopf, der Luftröhre, den Bronchien und Bronchiolen, selten mit Wimpern versehen, indem diese sehr leicht abreissen. Flache Epithelien der Lungenalveolen, welche jene der Nieren etwas an Umfang übertreffen, und

[1]) *Gazette Médicale de Paris.* 1852.

[2]) *Pathological Histology.* Amerikanische Ausgabe. 1880.

[3]) „The aid which Medical Diagnosis Receives from Recent Discoveries in Microscopy". *Archives of Medicine.* February. 1879.

in der Regel aufgequollen und kugelig erscheinen. Bei Rauchern oder Rauch ausgesetzten Personen enthalten die Epithelien wechselnde Mengen von Pigment- (Kohlen-) Körnchen. Ueberdies findet man Speichel-, Schleim- und Eiterkörperchen, nebst körnigem Detritus mit Schleimfäden untermengt, augenscheinlich durch Bersten oder Disgregirung der genannten Körperchen entstanden. Leptothrix, Mikrococcen und Bacterien sind gleichfalls häufige Vorkommnisse, selbst im Auswurf bei einfacher, katarrhalischer Entzündung. Endlich begegnen wir den Ueberresten thierischer und pflanzlicher Nahrungsmittel.

Eine der häufigsten Fragen der Aerzte ist: Worin besteht der Unterschied zwischen Schloim- und Eiterkörperchen? Die Schleim- und Speichelkörperchen sind Plastiden, welche früher in einer Schale von Kittsubstanz eingeschlossen waren, und somit den eigentlichen Körper der Epithelien bildeten. Die Umwandlung des Inhaltes der Epithelien zu Speichel, Schleim und Pepsin ist von *R. Heidenhain* sorgfältig studirt worden. Die Umbildung zu Schleim kann an den Epithelien der Schleimdrüsen der Froschhaut unmittelbar nachgewiesen werden; desgleichen an den Säulenepithelien aus dem Dünndarm eben getödteter Thiere, wenn wir dieselben mittelst einer feinen, gekrümmten Scheere von der Schleimhaut entfernen. An den Epithelien solcher Abschnitte gelingt es ganz leicht, die Bildung von Schleimkugeln aus dem Bioplasson der Epithelien darzustellen, nachdem wir dem Präparate einen Tropfen sehr verdünnter Lösung von Chromsäure oder von doppelt chromsaurem Kali hinzugefügt haben, indem reines Wasser viel zu stürmisch wirkt. Wir sehen den Inhalt nächst der Basalfläche der Epithelien anschwellen, und zu einer blassen, homogenen Masse werden. Hier wölbt sich nun die Schale der Kittsubstanz vor, wird verdünnt, und reisst endlich am Punkte der grössten Convexität ein, wobei eine Schleimkugel hervorschiesst. Nicht selten wird die gesammte Inhaltsmasse aus dem Inneren der ausgedehnten Kittsubstanzschale hervorgedrängt, welch letztere, ihres Inhaltes theilweise oder ganz beraubt, das Aussehen einer sogenannten „Becherzelle“ annimmt. Der frühere Inhalt des Epithels, wenn nicht stark verändert, stellt ein Bioplassonklümpchen, ein Schleimkörperchen dar, und ist immer noch mit Lebenseigenschaften begabt. Wo ein Entzündungsprocess Platz gegriffen hat, wird die lebende Materie der Epithelien bald vermehrt, in anderen Worten deren Inhalt grobkörnig, und wenn in diesem Zustande entleert, stellt es dasjenige dar, was wir als Eiterkörperchen bezeichnen. Der Hauptunterschied zwischen einem Schleim- und Eiterkörperchen ist demnach, dass das erstere feinkörnig, das letztere grobkörnig aussieht, obgleich beide im Wesen dieselben Bildungen darstellen. Die Eiterkörperchen

sind durchschnittlich auch grobkörniger als die farblosen Blutkörperchen. Die völlige Identität dieser Körper kann nicht ohne Weiteres angenommen werden, und *J. Cohnheim*'s Behauptung, dass alle Eiterkörperchen, ja alle entzündlichen Elemente nichts anderes seien, als ausgewanderte, farblose Blutkörperchen, beruht sicherlich auf einem Irrthum. Die Bildung von Eiterkörperchen aus Epithelien und Bindegewebe lässt sich direct nachweisen, und Niemand hat das Recht, die Eiterkörper insgesammt als ausgewanderte, farblose Blutkörper zu bezeichnen, wenn wir auch alle darin übereinstimmen, dass letztere sich bei der Eiterbildung betheiligen.

„Vom Aussehen der Eiterkörper im Sputum können wir nie aussagen, von welchem Punkte des Athmungsapparates dieselben kommen; vielleicht zeigen aber Pigmentkörnchen in den Eiterkörpern an, dass diese aus pigmentirten Lungen stammen. Nur die Anwesenheit elastischer Fasern im Sputum darf als Zeichen von Zerstörung des Lungengewebes gelten, indem solche Fasern in den Wänden der Alveolen in grossen Mengen vorhanden sind. Welcher Natur die Zerstörung ist, lässt sich nur dann feststellen, wenn die elastischen Fasern nebst Eiterkörperchen auch von verschrumpften und zerfallenen Klümpchen begleitet werden, welche die bei Tuberculose so häufige, käsige Umwandlung des Entzündungsproductes anzeigen."

Dies war meine Ansicht 1879; spätere Beobachtungen haben jedoch gelehrt, dass auch bei Geschwüren des Kehlkopfes, der Luftröhre oder der Bronchien elastische Fasern und Bindegewebstrümmer vorkommen können, geradeso, wie bei ulceröser Zerstörung des Lungengewebes. Die Bestimmung der Natur der Verschwärung hängt lediglich von der Constitution des Kranken ab, welche wir vom Aussehen der Eiterkörperchen diagnosticiren können. (S. Seite 65, Fig. 20.) Wenn die Eiterkörperchen, auf eine schlechte Constitution hinweisend, die Eigenthümlichkeiten der Serie P besitzen, dann ist die Diagnose „tuberculöse Verschwärung" gerechtfertigt, ohne Rücksicht auf den Sitz des Zerstörungsprocesses. Selbstverständlich muss man darauf achten, dass der Kranke Mund- und Rachenhöhle sorgfältig reinige, bevor das Sputum zur mikroskopischen Untersuchung benützt wird, indem die Bindegewebstrümmer auch Ueberreste von thierischer, mit dem Sputum mitgerissener Nahrung sein können.

In einem Falle konnte ich Echinococcus der Lungen, aus dem charakteristischen Aussehen der Trümmer eines Echinococcussackes diagnosticiren, welche mit dem Sputum entleert wurden.

Ausnahmsweise kann man durch die Untersuchung des Sputums allein sogar Myelombildung der Lungen erkennen, wie aus dem folgenden, 1875 beobachteten Falle hervorgeht. Ein etwa

60jähriger Polizeirichter in New-York hatte in der rechten Leiste eine Geschwulst, welche nach wiederholten Exstirpationen immer wiederkehrte, und neuerdings rasch zu wachsen anfing. Die Consiliarärzte stellten die Diagnose auf „Krebs“, und prognosticirten eine nahe Verschwärung, auf welche die Angehörigen vorbereitet sein sollten. Der Hausarzt *Dr. Schöney* brachte bald darauf Sputum des Patienten in mein Laboratorium, indem ihm dessen Reichlichkeit auffiel. Bei der mikroskopischen Untersuchung fand ich nebst Eiterkörperchen zahlreiche kugelige Elemente, charakteristisch für ein sogenanntes Rundzellen-Sarcom oder Globo-Myelom. Meine Diagnose war: secundäre Bildung von Myelom in den Lungen, nach einem primären Myelom in der Leiste, welch' letzteres aller Wahrscheinlichkeit nach nicht verschwären würde. Bei der, einige Wochen später ausgeführten Leichenuntersuchung wurde meine Diagnose bestätigt, trotzdem ich den Kranken nie gesehen hatte. Die Lungen waren mit weissen Myelomknötchen erfüllt, und die Geschwulst in der Leiste erwies sich als ein alveolares Myelom, welches keine Verschwärung eingegangen war.

XIX.

DER HARNAPPARAT.

Die wesentlichen Theile des Harnapparates sind jene, welche den Harn ausscheiden, während alle häutigen, röhren- und sackförmigen Bildungen, die mit den Nieren in Verbindung stehen, nämlich: Kelche, Becken, Harnleiter, Harnblase und Harnröhre, nur leitende und sammelnde Apparate darstellen. Die schönen Untersuchungen von *R. Heidenhain* haben die Ansicht von *Bowman* bestätigt, dass von den, arterielles Blut führenden Capillaren des Glomerulus in den Kapselraum nur eine wässerige, der Salze bare Flüssigkeit ausgepresst wird, während die salzigen Bestandtheile des Harns das Ausscheidungsproduct jener Harnröhrchen sind, welche reichlich von capillaren Blutgefässen umsponnen, mit ihrem epithelialen Apparat in nächster Nähe der Gefässe liegen. Das in diesen Gefässen enthaltene, eingedickte Blut nimmt einen Theil der in den Röhrchen circulirenden Flüssigkeit zurück, und versorgt letztere dafür mit einer gewissen Menge von Salzen. Selbstverständlich beruht dieser Process auf der Thätigkeit der lebenden Epithelien, und darf nicht ohne Weiteres als ein einfacher, osmotischer Process angesehen werden. Die Unterschiede im Bau der Epithelien in gewissen Abschnitten der Harnröhrchen, und die auffallenden Unterschiede in der Vertheilung der Blutgefässe in verschiedenen Abschnitten der Niere weisen auf Unterschiede in der Thätigkeit verschiedener Röhrenabschnitte hin, aber bisher wurde kein genauer Nachweis über diese Thätigkeit, soweit die Bestandtheile des Harnes in Betracht kommen, geliefert. Die griechische Bezeichnung „Dialyse“ dient nur dazu, unseren Mangel an Kenntniss der bei der Harnausscheidung betheiligten Vorgänge zu verbergen, in etwa derselben Weise, wie das Wort „Katalyse“ unsere Unkenntniss der Verdauungsvorgänge im Magen überdecken soll. Viele ausgezeichnete Forscher haben dazu beigetragen, unsere Kenntniss der feineren Anatomie der Nieren zu klären und zu bereichern, während die Physiologie der Harnausscheidung auch heute noch sehr im Argen liegt.

1. Die Nieren. Jede Niere besteht aus einem corticalen und einem medullaren oder Pyramidenabschnitt und ist beim Menschen aus 6 bis 12 vereinigten Stücken zusammengesetzt, deren jedes je einen corticalen und pyramidalen Antheil aufweist. Die Grenze zwischen diesen Hauptantheilen ist eine unregelmässige, und stellenweise nur wenig ausgesprochen; jeder derselben endet am concaven Rande in der Mitte des Organs an der sogenannten Papille, die von einem häutigen Sack, dem Nierenkelch umgeben wird. Das lockere Bindegewebe zwischen den Pyramiden trägt die grösseren Blut- und Lymphgefässe und die Hauptnerven. Die Oberfläche der Niere des Erwachsenen ist glatt, und von einer dichten, fibrösen Bindegewebskapsel umschlossen; während die fötale Niere eine deutlich gelappte Oberfläche aufweist, welche deren Aufbau aus Lappen oder Segmenten andeutet. Die Hauptbestandtheile der Niere sind die Blutgefässe und Harnröhrchen, welche von einem zarten, aber festen, weil reichlich mit elastischer Substanz versehenen, fibrösen Bindegewebe zusammengehalten werden, welch' letzteres dem Organ seinen hohen Grad von Consistenz verleiht. Vermöge der Anordnung der Röhrchen wird die Niere unter die zusammengesetzten, tubulösen Drüsen gezählt.

Die Nierenarterie betritt das Organ mit zwei Hauptästen (*Hyrtl*), von denen jeder, indem er durch zahlreiche Verzweigungen in eine Anzahl von Arterien zerfällt, je eine Hälfte der Niere unabhängig versorgt. Diese Gefässe schlagen in der Grenzzone zwischen der corticalen und pyramidalen Substanz eine schiefe Richtung ein, und erzeugen die sogenannten arteriellen Bogen, deren Convexität, wenn überhaupt ausgesprochen, gegen die corticale Substanz gerichtet ist. Jede Arterie ist hier von einer Vene begleitet, und letztere stehen unter einander mittelst seitlicher Aeste in Verbindung, indem sie eine Art venösen Geflechtes erzeugen.

Aus den Bogen gehen in kurzen Zwischenräumen gestreckte, arterielle Zweigchen hervor, welche in die Rindenschicht der Niere eindringen, und sich unter sehr spitzen Winkeln vertheilen; aus den letzteren Arterien entstehen quere Zweigchen, die zuführenden Gefässe, die den Knäuel erzeugen. Eine vollkommene Injection der menschlichen Niere gelingt nur ausnahmsweise, während die Niere des Hundes, die man in völlig frischem Zustande erhalten kann, wenn injicirt, die Anordnung der Blutgefässe mit grosser Klarheit zeigt. Indem die Verhältnisse in der letzteren jenen der menschlichen Niere ähnlich sind, pflegt man sie zur Demonstration mit Vorliebe zu benützen. (S. Fig. 329.)

Das zuführende Gefäss ist entweder ein Endzweig der Nierenarterie, oder ein seitlicher Fortsatz eines solchen Zweiges, welcher ohne merkliche Regelmässigkeit aus den Stämmchen der Nierenarterie hervorgeht.

Nicht selten nimmt das zuführende Gefäss einen Verlauf rückwärts, insbesondere in der Zone zwischen Rinde und Pyramide, sowohl in menschlichen wie in Hundenieren. Die letzten Verzweigungen der Arterie und deren Knäuel erreichen nie den äussersten Abschnitt der Rindenschicht, welch' letzterer nur Capillare aufweist.

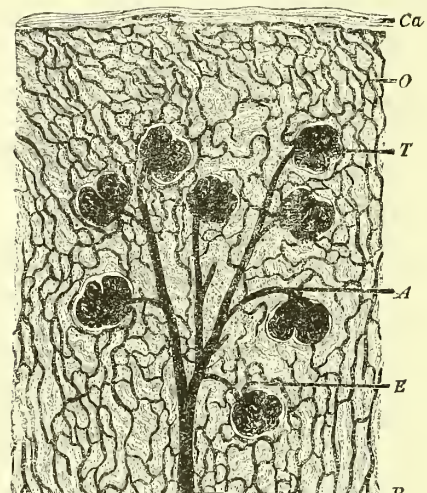

Fig. 329. Abschnitt aus der Nierenrinde eines Hundes. Die Blutgefässe injicirt.

Ca Nierenkapsel; *O* äussere Zone ohne Knäuel; *T* Knäuel; *A* zuführendes Gefäss; *E* wegführendes Gefäss; *R* Zweig der Nierenarterie; *Co* Zone der gewundenen Harnröhrchen; *S* Zone der geraden Harnröhrchen (Markstrahl). Vergr. 100.

Die zuführende Arterie zeigt jedesmal eine deutliche, mittlere oder Muskelhülle, und zerspaltet sich plötzlich in eine Anzahl von Capillaren, welche arterielles Blut führen, und indem sie gewunden sind, und sich um die eigene Achse schlagen, den Knäuel erzeugen. Nach *C. Ludwig* lässt sich die Bildung des Knäuels leicht verstehen, wenn man annimmt, dass das arterielle Bett des zuführenden Gefässes sich plötzlich erweitert, und gleichzeitig in eine Anzahl sehr enger, capillarer Kanäle zerfällt, die sich wieder zu dem wegführenden Gefässe vereinigen. Wenn man nun die zwei entgegengesetzten Bildungen durch Umschlagen zusammenbringt, so dass das zu- und wegführende Gefäss dicht beisammen zu liegen kommen, dann hat man ein Bild des Knäuels vor sich. Diese Bildung lässt sich mittelst eines Taschentuches nachahmen, dessen beide zusammengefaltete Enden man in je einer Hand hält, wovon das eine dem zuführenden, das andere dem wegführenden Gefäss entspricht, und nun durch Umbeugen die beiden Hände zusammenbringt, wobei der mittlere ausgebreitete und gefaltete Theil den Knäuel darstellt. (S. Fig. 330.)

Die Knäuel, oder Glomeruli, oder *Malpighi*'schen Körperchen sind kugelige Bildungen von 0·02 bis 0·03 Mm. Durchmesser, aus einer

Anzahl geschlängelter, capillarer Blutgefässe bestehend, die sowohl in der menschlichen wie in der Hundeniere in zwei Läppchen angeordnet sind, so zwar, dass der Glomerulus als eine zweilappige Bildung von Capillaren bezeichnet werden muss. Das eine Läppchen erscheint stets grösser als das andere, und der Gipfel des grösseren Läppchens gegen die Mündung des Harnröhrchens gerichtet. Jeder Knäuel wird von einer zarten Bindegewebskapsel eingehüllt (*Bowman*, *H. Müller*) in ähnlicher Weise, wie der Herzbeutel das Herz umschliesst. Beide Schichten, sowohl die freie, parietale, wie die umgeschlagene, glomerulare bestehen aus reichlich mit elastischer Substanz versehenem Bindegewebe, wobei die glomerulare Schicht um Vieles zarter ist, als die parietale, und beide von einer Schicht flacher Epithelien bedeckt werden. Der glomerulare Abschnitt sendet Verlängerungen zwischen die Capillare des Knäuels, und eine besonders ausgeprägte Verlängerung, gleichfalls mit Epithel bekleidet, in die Furche zwischen die beiden Läppchen des Knäuels (*Axel Key*). Das den glomerularen Abschnitt der Kapsel bekleidende Epithel ist beim Fötus und bei Kindern würfelförmig, wird aber bei Erwachsenen abgeflacht; während das den parietalen Abschnitt der Kapsel bedeckende Epithel stets flach ist, und in das cubische Epithel des Harnröhrchens, dessen Anfang es darstellt, übergeht. An jenem Punkte, wo das zuführende Gefäss den Knäuel betritt, und das wegführende denselben verlässt, biegt die Kapsel auf den Knäuel um, und an dieser Stelle erscheint das Bindegewebe reichlicher mit Plastiden, vom Aussehen von Kernen versehen, als anderswo. (S. Fig. 331.)

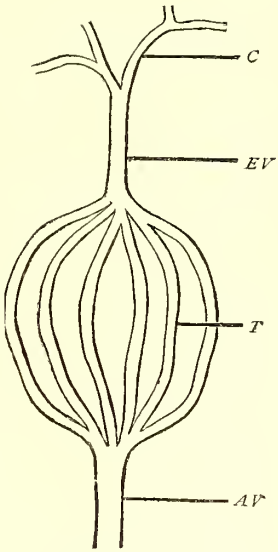

Fig. 330. Schema des Knäuels. (*C. Ludwig.*)

AV zuführendes Gefäss; *T* die den Knäuel bildenden Capillare; *EV* wegführendes Gefäss; *C* Capillare zur Versorgung der Rindenschicht.

Das wegführende Gefäss verlässt den Knäuel stets nahe der Eintrittsstelle des zuführenden; es führt arterielles Blut, obgleich die Muskelhülle nur wenig entwickelt erscheint, häufig auch ganz fehlt. Der Durchmesser des wegführenden Gefässes ist stets geringer, als jener des zuführenden. Das erstere zerspaltet sich bald, nachdem es den Knäuel verlassen, zu Capillaren, welche sowohl die Rinden-, wie die Pyramidenschicht versorgen. Die Vertheilung ist eine überaus reichliche, so dass das eigentliche Nierengewebe keine anderen Capillare besitzt, als die aus den wegführenden Gefässen stammenden, wobei die Pyra-

midenschicht ausserdem noch Capillare von einigen wenigen, unabhängigen Arteriolen erhält. Die Capillarmaschen sind in der Gegend der gewundenen Harnröhrchen mehr oder weniger rundlich, in jener der geraden Harnröhrchen hingegen verlängert viereckig. (S. Fig. 329.)

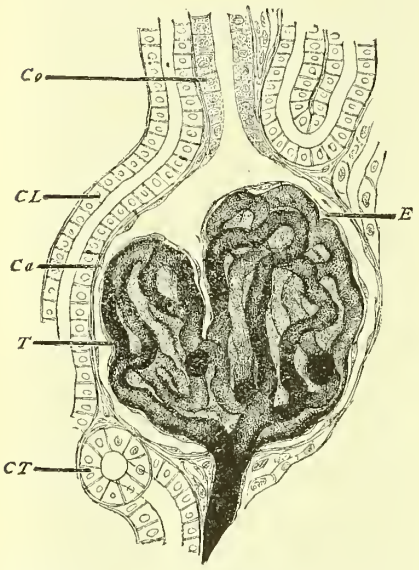

Fig. 331. Knäuel aus der Rindenschicht der Niere eines Hundes. Injicirt.

T Capillarschlingen des Knäuels in Verbindung mit der zuführenden Arterie, von einem flachen Epithel *E* bedeckt; *Ca* Kapsel, an der Innenfläche von flachem Epithel bekleidet, im Zusammenhange mit *Co*, dem gewundenen Harnröhrchen; *CL* gewundenes Harnröhrchen im Längsschnitt; *CT* gewundenes Harnröhrchen im Querschnitt. Vergr. 350.

Die arteriellen Bogen senden, wie erwähnt, einige kleine, arterielle Zweigchen abwärts in die Pyramidenschicht. Die hauptsächliche Versorgung dieser Schicht erfolgt jedoch durch capillare Blutgefässe, auf zweierlei Art: erstens durch verhältnissmässig spärliche, verlängert viereckige Maschen um die geraden Sammelröhren, und zweitens, durch Bündel sehr weiter Capillare, welche die engen Harnröhrchen begleiten. Die letzteren sind die sogenannten Vasa recta der Pyramidenschicht. Manche Forscher behaupten, dass dieselben direct aus den arteriellen Bogen hervorgehende Arterien sind, was sicherlich nicht der Fall ist. Andere neigen sich der Anschauung hin, dass die Vasa recta unmittelbar aus jenen wegführenden Gefässen entstehen, deren Knäuel der Pyramidenschicht am nächsten liegen (*C. Ludwig*); während wieder Andere die Vasa recta als Venen ansprechen, die aus den Capillaren der Rindenschicht hervorgehen sollen, in einer ähnlichen Weise, wie die Lebervenen aus dem Capillarsystem der Leber (*Huschke*, *Hyrtl*, *Henle*). Auch die letztere Anschauung hat keine eigentliche Begründung, und es scheint mir, dass wir alle Schwierigkeiten in Betreff des Ursprunges der Vasa recta beseitigen können, wenn wir dieselben als beträchtlich erweiterte capillare Blutgefässe ansehen, als Verlängerungen der engen Capillare der Rindenschicht, eine Thatsache, die sich an injicirten Nieren des Hundes ohne Schwierigkeit feststellen lässt. (S. Fig. 332.)

Die aufsteigenden Zweige der arteriellen Bogen, aus welchen die zuführenden Gefässe hervorgehen, werden von den meisten Autoren als „interlobulare Arterien“ bezeichnet; diese Bezeichnung sollte jedoch fallen gelassen werden, indem die Arterien die Mitte eines Rinden-

läppchens — *Ludwig*'s Labyrinth — einnehmen. Man unterscheidet gewöhnlich auch zwei Arten von Capillaren der Rindenschicht; solche, die direct aus den wegführenden Gefässen hervorgehen und zur Versorgung der Markstrahlen dienen, und solche des Labyrinths, die Verlängerungen der ersteren sein sollen. Auch diese Auffassung ist jedoch geeignet, Irrthümer herbeizuführen, indem ja die wegführenden Gefässe die Capillare sowohl des Labyrinthes, wie der Markstrahlen erzeugen, und zwar sowohl direct wie indirect, und keine Nöthigung vorliegt, von arteriellen und venösen Capillaren zu sprechen. Fig. 329 zeigt die Vertheilung der Capillare aus den wegführenden Gefässen, von welchen Capillaren viele zuerst zum Labyrinth, und andere wieder zuerst zu den Markstrahlen ziehen.

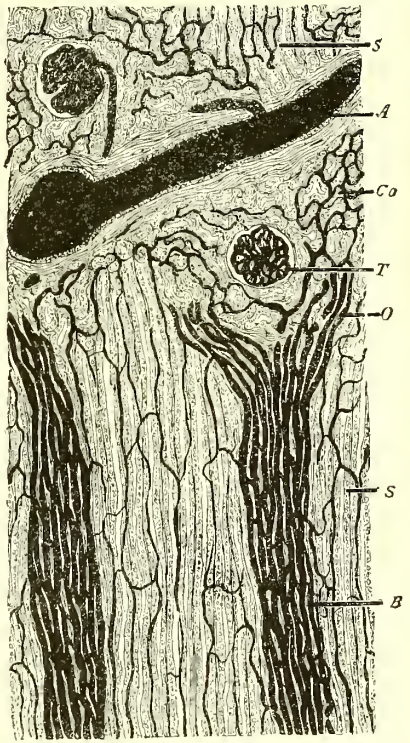

Fig 332. Grenzzone zwischen der Rinden- und Pyramidenschicht der Niere eines Hundes. Die Blutgefässe injicirt.

A Zweig der Nierenarterie; *Co* Verlängerung der Rindenschicht; *T* Knäuel; *S* Bündel von geraden Harnröhrchen; *O* Ursprung der Vasa recta von den Capillaren der Rindenschicht; *B* Bündel der Vasa recta. Vergr. 100.

Die Venen gehen aus den Capillaren der Corticalschicht, insbesondere jenen des Labyrinths hervor, und deren Vereinigung ist an der Oberfläche der Niere häufig in Gestalt eines Sternes ausgesprochen (Stellulae *Verheyenii*). Indem die Markstrahlen nahe der Oberfläche der Niere aufhören und der äusserste Abschnitt der Rinde keine Knäuel besitzt, müssen die Venen selbstverständlich vorwiegend aus dem, die gewundenen Röhrchen umgebenden Capillargefässsystem hervorgehen. Die Venen begleiten die Arterien und münden in das venöse Geflecht an der Grenzzone zwischen Rinden- und Pyramidenschicht. Die letztere liefert Venen sowohl aus den Capillaren der Sammelröhrchen, wie aus den Vasa recta, deren aufsteigende Schlingen unmittelbar in das interzonale, venöse Geflecht einmünden.

Nach *C. Ludwig* stehen die Capillare der Nierenkapsel und des, die Niere umgebenden Fettgewebes, welche zum Theile aus kleinen

Zweigchen der Nierenarterie vor deren Eintritt in die Grenzzone hervorgehen, mit den Capillaren des Nierengewebes in directer Verbindung.

Die Harnröhrchen entspringen aus den Kapseln der Knäuel an dem, der Lage der beiden Hauptgefässe entgegengesetzten Pole, wie zuerst *Bowman* nachwies, und endigen nach vielfacher Vereinigung

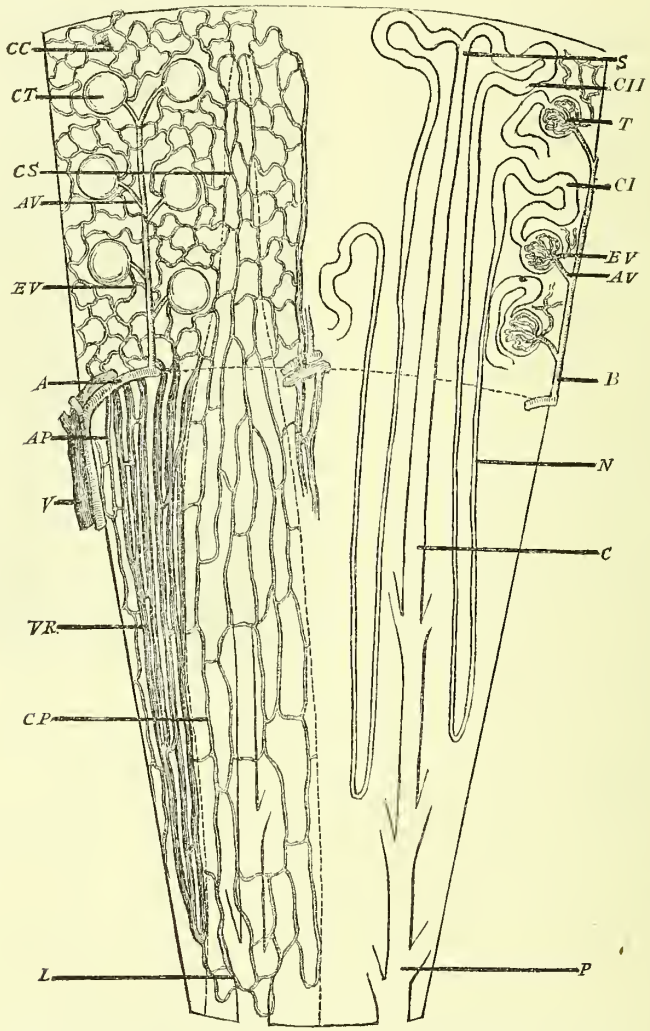

Fig. 333. Schematische Darstellung des Baues der Niere.

A Nierenarterie; *V* Nierenvene; *T* Knäuel; *CT* Kapsel des Knäuels; *AV* zuführendes Gefäss; *EV* wegführendes Gefäss; *CC* Capillare der gewundenen Harnröhrchen; *CS* Capillare der geraden Harnröhrchen; *B* arterieller Zweig zur Rindenschicht; *AP* arterieller Zweig zur Pyramidenschicht; *VR* Vasa recta; *CP* Capillare der geraden Sammelröhrchen; *L* Capillare der Papille; *CI* gewundenes Harnröhrchen erster Ordnung; *N* enges oder Schlingröhrchen; *CII* gewundenes Harnröhrchen zweiter Ordnung; *S* Gerades Sammelröhrchen in einem Markstrahl der Corticalschicht; *C* gerades Sammelröhrchen in der Pyramidenschicht; *P* dasselbe an der Papille.

und nachdem sie an Zahl beträchtlich abgenommen haben, an der Papille der Pyramide. Es gibt deren hauptsächlich zwei Arten, die gewundenen und die geraden. Die ersteren bestehen aus gewundenen Röhrchen der ersten und zweiten Ordnung; die letzteren sind die geraden engen und die geraden Sammelröhrchen. Die gewundenen Röhrchen der ersten Ordnung nehmen den Abschnitt um die aufsteigenden Zweigchen der Nierenarterie ein, und deren Gesammtsumme wurde von *C. Ludwig* als „Labyrinth" bezeichnet; die gewundenen Röhrchen der zweiten Ordnung erfüllen hauptsächlich den äussersten Abschnitt der Rinde, in welchem sich keine Knäuel befinden. Die geraden Röhrchen, sowohl die engen, wie die Sammelröhren, erzeugen die Markstrahlen zwischen den Labyrinthen in der Rinde; während sie in den Pyramiden in eigenen Bündeln, und zwar in folgender Weise verlaufen:

Erstens als enge Röhrchen zusammen mit den Vasa recta in den imaginären Verlängerungen des Labyrinthes, und zweitens als Sammelröhrchen, als unmittelbare Verlängerungen der Markstrahlen der Rinde. Fig. 333 stellt das allgemein angenommene Schema des Verlaufes der Harnröhrchen dar, wie dasselbe von *Ludwig* und *Schweigger-Seidel* ausging. Die Resultate wurden sowohl durch Isolirung der Harnröhrchen mittelst Maceration in verdünnten Säuren, wie durch das Studium von Nieren gewonnen, deren Blutgefässe und Harnröhrchen mit verschieden gefärbten Leimmassen injicirt wurden. In dieser Arbeit war *C. Ludwig* ohne Zweifel der erfolgreichste Forscher. (S. Fig. 333.)

Die Einzelheiten sind folgende:

Das gewundene Harnröhrchen der ersten Ordnung entspringt von der Kapsel des Knäuels mit einem, etwas verengten, trichterförmigen Hals, und ist nach wiederholten Windungen im Labyrinthe gegen den Markstrahl hin gerichtet. Hier wird dasselbe in wechselnder Höhe enge, wobei es häufig spirale Windungen (*Schachowa*) aufweist, bevor es an Umfang abnimmt, und stellt nun den absteigenden Schenkel der Schlinge oder das *Henle*'sche Röhrchen dar. Dieses betritt die Pyramidenschicht, indem es an der Grenzzone zwischen der Rinden- und Pyramidenschicht eine deutliche, winkelige Neigung annimmt, um die Bündel der Vasa recta zu erreichen. Nachdem das enge Röhrchen in einer gewissen Tiefe der Pyramidenschicht eine Schlinge gebildet hat, die *Henle*'sche Schlinge — verläuft es wieder aufwärts als der aufsteigende Schenkel des engen Röhrchens, welcher im Ganzen etwas weiter ist, als der absteigende. Hierauf erweitert sich der aufsteigende Schenkel abermals, indem derselbe kurze, unregelmässige Krümmungen und Winkel erzeugt, — den sogenannten unregelmässigen Abschnitt — und nimmt im äussersten Theile der Rinde, wo sich keine Knäuel befinden, wieder die Weite und das Aussehen eines gewundenen Röhrchens

an, wobei es den Namen des gewundenen Röhrchens der zweiten Ordnung oder des Schaltröhrchens erhält, welches schliesslich in ein gerades Sammelröhrchen einmündet. Auf dieser Höhe entstehen durch die Vereinigung mehrerer Schalt- und Sammelröhrchen Bögen, die den ersteren ausschliesslich angehören; während *Henle* darauf besteht, dass die Sammelröhrchen selbst bogenförmig angeordnet sind, und die Schaltröhrchen in diese Bögen der Reihe nach einmünden. Das Sammelröhrchen nimmt die Mitte je eines Markstrahles innerhalb der Rindenschicht der Niere ein. Die Gruppen der Sammelröhren liegen in der Pyramide zwischen den Gruppen der engen Röhrchen, und vermindern sich an Zahl durch fortwährende Verschmelzung analoger Röhrchen unter sehr spitzen Winkeln, bis zuletzt nur eine beschränkte Menge von weiten Sammelröhren, 8 bis 15 übrig bleibt, die dann an der Spitze der Pyramide, der in den häutigen Kelch vorspringenden Papille, münden. Ihre Mündungen sind mit freiem Auge sichtbar, und werden als Foramina papillaria bezeichnet, das „Cribrum benedictum" der alten Anatomen.

Das Harnröhrchen kann in seinem Verlaufe, wenn auch nicht constant, leichte Schwankungen in seiner Lichtung und seinem Bau aufweisen, und auf diese Weise können gewisse Unterabtheilungen der verschiedenen Abschnitte zulässig erscheinen. *E. Klein* z. B. gibt das folgende complicirte Schema des Verlaufs eines Harnröhrchens: 1. Kapsel des *Malpighi*'schen Körperchens; 2. verengter Hals; 3. das gewundene Röhrchen; 4. das spirale Röhrchen von *Schachowa*, welches schon einen Bestandtheil des Markstrahls bildet; 5. der absteigende Schenkel der *Henle*'schen Schlinge; 6. die Schlinge selbst, welche aufwärts umbiegend und die Grenzschicht erreichend, plötzlich erweitert und etwas geschlängelt wird, wodurch 7. der erste dicke Abschnitt des aufsteigenden Schenkels der *Henle*'schen Schlinge, und hierauf 8. der spirale Abschnitt des aufsteigenden Schenkels entsteht; 9. hierauf wird das Röhrchen wieder enge, und mehr oder weniger gestreckt oder leicht gekrümmt; 10. erzeugt das unregelmässige Röhrchen mit eckigen Windungen; 11. das Schaltstück; 12. den gekrümmten Abschnitt der Sammelröhre; 13. den geraden Abschnitt der Sammelröhre in dem Markstrahl der Rinde; 14. die Sammelröhre betritt die Grenzschicht und schliesslich den papillaren Abschnitt; wird 15. durch Zusammenfliessen ein weites Sammelrohr oder *Bellini*'sches Rohr, bis es schliesslich 16. als einer der Ausführungsgänge an der freien Fläche der Papille mündet.

Jeder Abschnitt des Harnröhrchens hat seine, ihm eigenthümliche Epithelbekleidung. Im Allgemeinen lässt sich diese als cuboidal in den gewundenen, als flach in den engen, und als cylindrisch (oder säulenförmig) in den Sammelröhrchen bezeichnen.

Die gewundenen Kanälchen der ersten Ordnung, von einem durchschnittlichen Durchmesser von 0·0045 Mm. sind von violeckigen cubischen Epithelien ausgekleidet, zwischen welchen die Kittsubstanz häufig nur wenig ausgesprochen erscheint, oder zumal bei Kindern ganz fehlt. In diesen Epithelien hat *R. Heidenhain* einen stäbchenförmigen Bau,

ähnlich jenem der Epithelien der Ausführungsgänge der Speicheldrüsen nachgewiesen. Die ab- und aufsteigenden Schenkel der engen Röhrchen besitzen einen Durchmesser von 0.0020—0.0025 Mm.; sind von cubischen Epithelien ausgekleidet, gleichfalls mit der stäbchenförmigen Structur versehen, und letztere Eigenthümlichkeit ist insbesondere in den unregelmässigen Abschnitten der Röhrchen deutlich ausgeprägt. Der absteigende Schenkel wird allmälig enge, und dessen Epithel geht nach und nach in die flache Art über; während der aufsteigende Schenkel häufig dicht oberhalb der Schlinge oder selbst in der Tiefe der Schlinge plötzlich erweitert erscheint. Längs des Verlaufes des aufsteigenden Schenkels kann das Epithel innerhalb der Rindenschicht der Niere abermals flach werden, entsprechend einer Verengerung der Lichtung. Die engen Abschnitte haben einen Durchschnitts-Durchmesser von 0·0014, dabei ist aber deren Lichtung eine verhältnissmässig weite; die flachen Epithelien sind in der Regel fein gekörnt und mit deutlichen Kernen versehen. In Seitenansicht erscheinen die Epithelien spindelförmig und haben grosse Aehnlichkeit mit den Endothelien der Capillargefässe. Die gewundenen Röhrchen der zweiten Ordnung erzeugen bloss wenige Windungen; ihre Lichtung ist etwas weiter als jene der gewundenen Röhrchen erster Ordnung; deren Epithelien stimmen jedoch im Bau und Aussehen mit jenen der letzteren völlig überein. In den unregelmässig gewundenen Abschnitten weisen die Epithelien in ihrer Höhe leichte Verschiedenheiten auf. Die Sammelröhrchen haben die grösste Lichtung, indem deren Durchmesser an der Spitze des Markstrahls mit jenem der gewundenen Röhrchen übereinstimmt, jedoch im Verlaufe gegen die Papille hin allmälig zunimmt, um schliesslich einen Durchmesser von 0·020 bis 0·030 Mm. anzunehmen. Ihre Epithelien sind zuerst cubisch, werden aber mit zunehmendem Kaliber deutlich cylindrisch, dabei gewöhnlich fein granulirt, und in den tieferen Abschnitten nach Art von Dachziegeln schief aufgestellt. Nach *C. Ludwig* ist die den Epithelien als Unterlage dienende Membrana propria nahe den Papillen mit dem umgebenden Bindegewebe verschmolzen.

Sämmtliche röhrenförmigen Bildungen der Niere sind von einem zarten Bindegewebe eingescheidet, welches die Blutgefässe und Nerven trägt. Die oben beschriebenen Eigenthümlichkeiten lassen sich mit Vortheil an Sagittalschnitten (von vorne rückwärts, demnach senkrecht auf die frontal verlaufenden Röhrchen) der Niere studiren, wobei die Röhrchen in einer queren Richtung durchgetrennt werden. (Siehe Fig. 334.)

Sagittalschnitte der Rindenschicht werden innerhalb des Markstrahles Querschnitte von engen Röhrchen zeigen, hauptsächlich von deren aufsteigenden Schenkeln, und von Sammelröhrchen, die sämmtlich

desto geringer an Zahl und von weniger ausgeprägtem Charakter erscheinen, je näher der Oberfläche der Niere, deren Hauptmasse hier von gewundenen Röhrchen gebildet wird. Sagittalschnitte der Pyramidenschicht sind durch die, mit den Querschnitten der engen Röhrchen zusammengruppirten Bündel der Vasa recta charakterisirt, wobei die engen Röhrchen sowohl den absteigenden und aufsteigenden, wie auch den Schlingenabschnitt aufweisen können, und um diese Gruppen herum sind die Querschnitte der Sammelröhrchen angeordnet. Die engen Röhrchen werden desto spärlicher, und die Sammelröhrchen desto weiter, je näher der Papille zu der Schnitt verlief. (S. Fig. 335.)

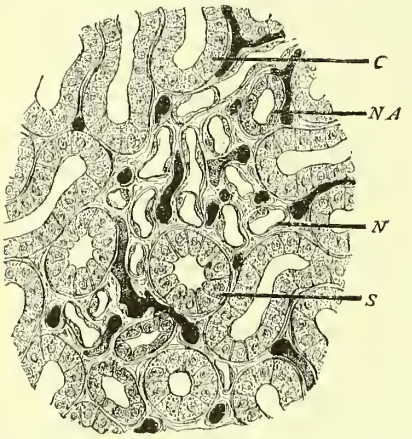

Fig. 334. Abschnitt der Nierenrinde eines Hundes. Sagittalschnitt. Die Blutgefässe injicirt.

C gewundenes Röhrchen; *N* enges oder Schlingenröhrchen; *NA* aufsteigender Schenkel eines engen Röhrchens; *S* gerades Sammelröhrchen. Vergr. 500

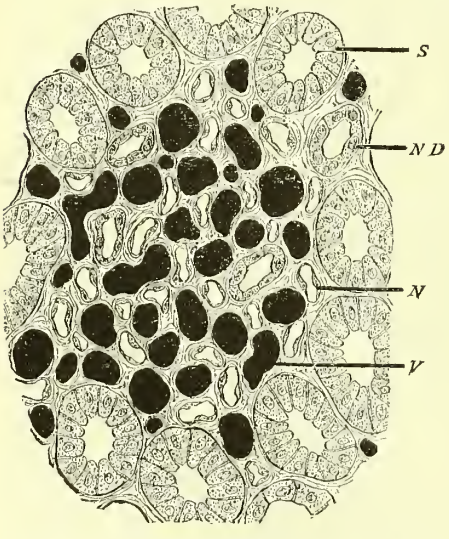

Fig. 335. Abschnitt der Pyramidenschicht der Niere eines Hundes. Sagittalschnitt. Die Blutgefässe injicirt.

N enges oder Schlingenröhrchen; *ND* absteigender Schenkel eines engen Röhrchens; *S* gerades Sammelröhrchen; *V* Vasa recta. Vergr. 500.

Von den Lymphgefässen der Niere weiss man nur wenig. Manche Autoren behaupten, dass die Lymphgefässe eigentlich Lymphräume oder Spalten im interstitiellen Bindegewebe seien, während andere rautenförmige Maschen von mit einer Endothelhülle versehenen Lymphgefässen um die Harnröhrchen beschreiben. Die letztere Angabe wird nach Allem, was wir über die Anfänge der Lymphgefässe wissen, wohl die richtige sein. In der Nierenkapsel liegt ein regelmässiges Netz von Lymphgefässen und im Hilus treffen wir stets mehrere, mit Klappen versehene, grosse Lymphgefässe.

Die Nerven der Niere wurden in meinem Laboratorium von *Dr. M. Holbrook*

Monate lang studirt, der mit seinen Untersuchungen jedoch noch nicht zu Ende ist. Er fand eine grosse Menge von Nerven die Arterien begleitend, und um die Capillargefässe ein Netz erzeugend, wie dies schon *L. Beale* behauptet hatte. Jedes Röhrchen ist von einem Netz markloser Nervenfasern begleitet, von welchen Verlängerungen längs der Basalmembran, entweder ausserhalb oder innerhalb derselben hinziehen, und hier ein stellenweise sehr enges Geflecht erzeugen. Aus dem tubularen Geflecht gehen überaus zarte Fädchen, bisweilen in ganz regelmässigen Zwischenräumen, wie Leitersprossen hervor, welche in die Kittsubstanz der Epithelien einziehen, und mit jenen zarten Querfädchen in Verbindung stehen, die die Kittsubstanz durchbrechen, um sämmtliche Epithelien unter einander zu verbinden. Solche Fibrillen sind in Fig. 337 dargestellt. *Holbrook*'s Präparate erweisen mit Sicherheit, dass jedes Epithel mit je einer Nervenfaser in Verbindung steht, obgleich diese Verbindung vermittelst der interepithelialen Fädchen der lebenden Materie nur eine indirecte ist. Bisher war es ihm nicht möglich festzustellen, dass Nervenfädchen in das Innere der Epithelien eindringen.

Untersuchungen über den feinen Bau der Nierenepithelien.

Von *Dr. Heinr. B. Millard*[1]).

R. Heidenhain[2]) war der Erste, der die Aufmerksamkeit auf den eigenthümlichen stäbchenförmigen Bau der Epithelien gewisser Harnröhrchen lenkte. Er fand diese Structur in den gewundenen Röhrchen, in den aufsteigenden Schenkeln der Schlingenröhrchen, und in den Schaltröhrchen bei Säugethieren. Nach seiner Beschreibung sind die Stäbchen an den äusseren Abschnitten der Epithelien, das heisst, zunächst dem Bindegewebe am deutlichsten zu sehen, und in zerrissenen Epithelien konnte er die Stäbchen sogar isolirt beobachten. Derselbe Forscher[3]) erwies auch zuerst mit Sicherheit, dass in Uebereinstimmung mit den Ansichten von *Bowman* die Ausscheidung der Salze ausschliesslich nur in den Röhrchen stattfindet. *Charcot*[4]) folgert aus *Heidenhain*'s Versuchen mit indigschwefelsaurem Natron, dass die Ausscheidung dieses Farbstoffes nur in jenen Abschnitten der Harnröhrchen stattfinde, welche von Epithelien mit dem Stäbchenbau ausgekleidet sind. Ob die Ausscheidung der specifischen Bestandtheile des Harnes genau so vor sich gehe, wie jene der Farbstoffe, hält er für unmöglich, experimentell nachzuweisen. In einer neueren Abhandlung betrachtet *Charcot*[5]) die gewundenen und engen Harnröhrchen, insbesondere die aufsteigenden Schenkel der letzteren als den eigentlichen Drüsenapparat der Niere. *Heidenhain* selbst hat übrigens die Stäbchen mit dem Secretionsvorgang nicht in Verbindung gebracht, da er einen ähnlichen Bau auch in den kleineren Gängen der Parotis und Unter-

[1]) Auszug aus des Verfassers Abhandlung. *The New-York Medical Journal*, Juni 1882.

[2]) „Mikroskop. Beiträge zur Anatomie und Physiologie der Nieren". *Max Schultze's Archiv für mikroskop. Anatomie*. X. Bd. 1874.

[3]) „Versuche über d. Vorgang d. Harnabsonderung". *Pflüger's Archiv*. IX. Bd. 1874. S. 1.

[4]) „On Bright's disease". Uebersetzung von *Millard*. New-York 1878. P. 23.

[5]) „Léçons sur les Conditions Pathogéniques de l'Albuminurie". Paris 1881.

kieferdrüse beobachtete, wie derselbe in der letzteren Drüse schon *Henle* und *Pflüger* bekannt war. In den Acini der submaxillaren, und anderen acinösen Drüsen konnte er keine Stäbchen finden. *E. Klein*[1]) sagt, dass er die *Heidenhain*'schen Stäbchen, oder Fibrillen in der Oberflächenansicht zu einem Netzwerk verbunden gesehen habe, so dass er sie als Scheidewände einer honigwaben-ähnlichen Structur zu betrachten geneigt wäre. Was das Wesen dieser Bildungen eigentlich sei, versucht keiner der genannten Autoren aufzuklären.

Seitdem *C. Heitzmann* den netzförmigen Bau aller protoplasmatischen Bildungen, einschliesslich der Epithelien nachgewiesen hat, war die nächste Frage, was das Netz im Protoplasma eigentlich bedeute? Ein Beweis, dass dieses Netz aus lebender Materie besteht, beruht auf der Thatsache, dass sowohl in normalen, wie krankhaften Vorgängen die Neubildung körperlicher Elemente von den Knotenpunkten des Netzwerks ausgeht. Diese sogenannte endogene Neubildung lebender Materie kommt insbesondere bei der, epitheliale Bildungen befallenden Entzündung vor. Hier, das kann man deutlich verfolgen, wird das Netzwerk gröber; hierauf verschmilzt es zu Klümpchen, welche, vorerst homogen, später selbst einen netzförmigen Bau annehmen, und nun sogenannte Entzündungs- oder Eiterkörperchen darstellen. Die Körperchen bleiben anfangs mit dem benachbarten Netz mittelst zarter Fädchen, als ein Theil des Netzwerks, in Verbindung. Erst später, wenn die im Inneren eines Epithels entstandenen Entzündungskörperchen aus dem Epithel ausgestossen werden, kann man die neugebildeten Elemente als Eiterkörperchen bezeichnen.

Bei meinen Untersuchungen habe ich die Nieren von Kaninchen, vom Schwein, Hunde und vom Menschen studirt, die sämmtlich in einer Lösung von Chromsäure präservirt und gehärtet wurden. Ich kann deshalb nicht über active Formveränderungen der Epithelien berichten; sondern habe dagegen die Veränderungen im feineren Bau der Epithelien in der entzündeten menschlichen Niere durchforscht. Diese Untersuchungen befähigen mich auszusprechen, dass das Netzwerk in den Epithelien der Niere thatsächlich eine Bildung lebender Materie ist.

Wenn wir die Epithelien der Harnröhrchen aus den Nieren der genannten Thiere genau betrachten, bemerken wir schon bei 400—500maliger Vergrösserung das Vorhandensein von Stäbchenbildungen in jenen der gewundenen, der unregelmässigen, der aufsteigenden Schenkel der Schlingenröhrchen und in den Schaltstücken, ganz in Uebereinstimmung mit *Heidenhain*. Die von *Heidenhain* gegebenen und von *Klein* u. A. copirten Zeichnungen der Stäbchen stellen diese in übertrieben schematischer Weise dar; selbst bei stärkeren Vergrösserungen erscheinen sie nie so gross, wie in den Zeichnungen, und haben nur selten das hier dargestellte gestreckte, regelmässige und symmetrische Aussehen.

Die blassen, flachen Epithelien der eigentlichen Schlingenröhrchen zeigen in der Regel die Stäbchen nicht; dagegen thun dies die cylindrischen Epithelien der Sammelröhrchen, welche insbesondere deutlich beim Hunde dachziegelförmig angeordnet sind, mehr oder weniger deutlich. Auch die cylindrischen Epithelien des Kaninchens zeigen hie und da Stäbchenbildungen.

Starke Vergrösserungen (1000—1200) bestätigen die Ansicht von *Klein*, dass die Stäbchen mittelst feiner Fäden mit der Kernschale in Verbindung stehen.

[1]) Atlas of Histology. London 1880.

um welche sie gelagert sind; desgleichen mit dem zarten Netz im Inneren der Epithelien gegen die Lichtung hin, wo die Stäbchen gewöhnlich fehlen. Auffallend ist, wie die Dicke der Stäbchen in verschiedenen Epithelien der Niere eines und desselben Thieres wechselt. Bisweilen sind es überaus feine, gekörnte Bälkchen, mit deutlichen Zwischenräumen, und in diesem Falle lassen sich auch die von einem Stäbchen zum anderen unter nahezu rechten Winkeln ziehenden Verbindungsfäden leicht erkennen. Andere Male erscheinen die Stäbchen als massige Bildungen mit überaus engen Zwischenräumen; in diesem Falle sind die verbindenden Fädchen selbstverständlich sehr kurz und nicht leicht zu erkennen. In einem dritten Falle stellt der äusserste Abschnitt des Epithels eine compacte oder homogene Masse dar, in welcher man gar kein Stäbchen zu sehen vermag. (S. Fig. 336.)

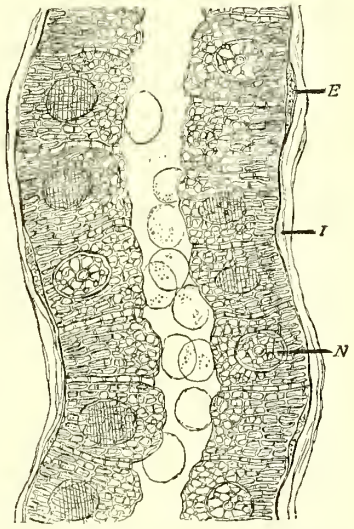

Fig. 336. Gewundenes Harnröhrchen aus der Niere eines Kaninchens. Längsschnitt.

N kernhaltiges cubisches Epithel, mit den Stäbchen; *E* Endothel; *I* interstitielles Bindegewebe, das Basallager erzeugend. Vergr. 1200.

Ein anderer auffallender Umstand ist das äusserst schwankende Aussehen der Kittsubstanz. Bisweilen erscheint diese zwischen den Epithelien in regelmässigen Abständen deutlich ausgesprochen; dann sind auch die queren Verbindungsfäden, die früher sogenannten Stacheln deutlich zu erkennen. Andere Male findet man kaum eine Spur von Kittsubstanz, sondern die netzförmige Anordnung besteht in einer nahezu gleichmässigen Vertheilung durch das gesammte epitheliale Lager. Wo die Stäbchen dünn sind, erscheint auch der Kern in der Regel deutlich; wo erstere hingegen massige Bildungen darstellen, lässt sich der Kern nur undeutlich nachweisen. Die schärfste Zeichnung des Kernes sieht man bekanntlich in den flachen Epithelien der Schlingenröhrchen, wo Stäbchen überhaupt nicht vorkommen.

In entzündeten Nieren des Menschen habe ich die Stäbchen sehr häufig gefunden; hier sind dieselben in den Epithelien durchschnittlich plump und massig, indem das gesammte Netz vergrössert erscheint, was das grobkörnige Aussehen der Epithelien bei schwächeren Vergrösserungen hervorruft. In vielen Fällen sind Stäbchen überhaupt nicht zu erkennen, indem an deren Stelle eine den gesammten Epithelkörper durchsetzende grobkörnige Masse besteht; oder es kommt vor, dass der innerste Abschnitt des Epithels grobkörnig, der äusserste hingegen homogen und glänzend aussieht. Ich habe bei acuter, katarrhalischer (interstitieller) Nephritis die Epithelien der Schlingenröhrchen, welche hier beträchtlich an Umfang zugenommen hatten, mit einem grobkörnigen Netzwerk, selbst mit einem undeutlichen Stäbchenbau versehen beobachtet. All diese Eigenthümlichkeiten werden durch Färbung von Goldchlorid, nachdem das Präparat einige Tage hindurch mit destillirtem Wasser ausgewaschen war, beträchtlich deutlicher gemacht. Man lässt dieses Reagenzmittel auf die Präparate 40 Minuten lang einwirken, worauf Schnitte von

normalen Nieren eine braunviolette Farbe annehmen, und die Deutlichkeit des Netzwerks etwas erhöht wird. In entzündeten Nieren des Menschen hingegen wurden nach Goldfärbung die Epithelien vieler aufsteigender, unregelmässiger und gewundener Röhrchen, wie erwähnt, dunkel violett. Bei stärkeren Vergrösserungen können wir feststellen, dass es das grobe Netzwerk, die massigen Stäbchen und die, wie aus einer Verschmelzung der Stäbchen hervorgegangenen, homogenen Massen sind, welche die tiefste Goldfärbung angenommen haben.

Wie es gerade die mit dem Stäbchenbau versehenen Harnröhrchen sind, welche in den Versuchen *Heidenhain*'s mit indigschwefelsaurem Natron die blaue Färbung angenommen hatten, ebenso werden in der entzündeten Niere nur diese Röhrchen von Gold gefärbt. Es scheint auf Grundlage der Wirkung dieser Reagentien die Folgerung zulässig zu sein, dass die mit Stäbchen versehenen Epithelien, vielleicht weil sie mehr lebende Materie und ein massigeres Netzwerk enthalten, in der Ausscheidung oder Bildung der Extractivstoffe des Harnes die wichtigste Rolle spielen.

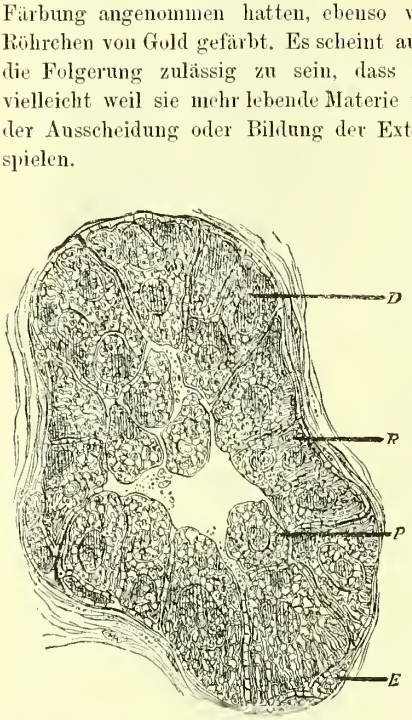

Fig. 337. Gewundenes Harnröhrchen aus einer, von acuter katarrhalischer (interstitieller) Nephritis befallenen Niere des Menschen. Schiefschnitt.

P Entzündungskörperchen, durch Theilung eines Epithels entstanden; *D* in derselben Weise entstandenes Häufchen von Entzündungskörperchen; *R* Stäbchen der cubischen Epithelien, noch kenntlich; *E* Endothelien, an Umfang und Zahl vermehrt. Vergr. 1200.

In entzündeten Nieren hatte das Netzwerk der Epithelien, wo die violette Färbung gelungen war, ohne Zweifel beträchtlich an Umfang zugenommen. Die ausgesprochenste violette Färbung zeigte eine Anzahl der gewundenen, unregelmässigen und aufsteigenden Röhrchen. Wir wissen, dass die lebende Materie beim Entzündungsprocess beträchtlich anwächst, und sind deshalb berechtigt zu behaupten, dass das Netz und die Stäbchenbildungen innerhalb der Epithelien, die doch auch nur Theile des Netzes darstellen, Bildungen der lebenden Materie sind. (S. Fig. 337.)

Was nun die Bedeutung der Stäbchen betrifft, kann man wohl vermuthen, dass dieselben mit dem Secretionsprocess im Zusammenhang stehen. Selbstverständlich wird die Strömung von Flüssigkeiten von den benachbarten Blutgefässen durch die Epithelien gegen die, in der Lichtung enthaltene Flüssigkeit, und ebenso in umgekehrter Richtung, durch die Stäbcheneinrichtung des Netzwerkes erleichtert. Im Zustande verhältnissmässiger Ruhe liegen die Stäbchen hart aneinander, verschmelzen selbst zu homogenen Massen. In diesem Zustande ist auch die Kittsubstanz zwischen den Epithelien am deutlichsten ausgeprägt. Bei voller Thätigkeit des Epithels hingegen werden die Stäbchen sehr deutlich sein, indem sie von einander abstehen, die Kittsubstanz zwischen den Epithelien jedoch wird nur undeutlich zur Anschauung kommen.

Die Endothelien der Harnröhrchen. Während ich die Eigenthümlichkeiten im Bau der Epithelien der Harnröhrchen in ihrem normalen Zustande studirte, sah ich häufig flache, spindelförmige Körper zwischen den Fussflächen der Epithelien, und der anliegenden, sogenannten structurlosen Membran des Röhrchens. Diese Spindeln entsprechen ohne Zweifel jenen kernhaltigen Bildungen, welche die Innenfläche des structurlosen Lagers fast sämmtlicher epithelialen, das heisst drüsigen Bildungen bedecken. Die meisten Forscher betrachten sie als dem, den Epithellagern unterliegenden Bindegewebe angehörige Endothelien. *V. Czerny* hat dieselben in anderen Organen zuerst mit Hilfe der Silberfärbung zur Anschauung gebracht, und *C. Ludwig*[1]) wies sie, gleichfalls mittelst Silberfärbung zuerst in den Harnröhrchen nach.

Dieses, in allen Arten der Harnröhrchen vorhandene endotheliale Lager sieht man am besten in der Flächensicht der structurlosen Membran, wo der Epithelbelag abgestreift ist. Hier erscheinen die Endothelien als verhältnissmässig grosse, unregelmässig vieleckige Körper mit sehr deutlichen centralen Kernen. Der Kern ist von einer Schale umgeben und enthält in seinem Inneren einige kleine Kernkörperchen, und ist im Allgemeinen von oblonger Gestalt. Im Körper des Endothels sieht man ein überaus zartes Netzwerk mit sehr kleinen Knotenpunkten. Jeder Körper ist von allen seinen Nachbarn durch einen schmalen hellen Saum von Kittsubstanz getrennt, welche von ungemein zarten Fädchen unter rechten Winkeln durchbrochen erscheint. In Seitenansicht werden diese Körper selbstverständlich eine Spindelform aufweisen, indem der breiteste Theil der Spindel dem centralen Kern entspricht.

Wenn die Ansicht neuerer Beobachter richtig ist, dass die structurlose Schicht, synonym mit der hyalinen oder Basalschicht, oder der Membrana propria, eine Anhäufung von mit elastischer Substanz infiltrirten Endothelien sei, dann lässt sich diese Anschauung ohne Schwierigkeit auch auf die structurlose Membran der Harnröhrchen übertragen. In normalen Nieren ist es mir nicht gelungen, Kerne in der eigentlichen structurlosen Schicht nachzuweisen, welche deren Aufbau aus früheren Endothelien andeuten würden. In entzündeten Nieren hingegen blieb über die Thatsache kein Zweifel, dass die structurlose Schicht aus einer Anzahl hart aneinander liegender, zum Theile kernhaltiger Endothelien besteht.

In der entzündeten Niere ist das endotheliale Lager unterhalb des epithelialen stets mehr ausgeprägt, als in der normalen. Bei chronisch-katarrhalischer (interstitieller oder desquamativer) Nephritis zeigen alle, ihrer epithelialen Bekleidung beraubten Röhrchen stets eine Bekleidung von Endothelien. Diese sind in Querschnitten des Röhrchens durch die Anwesenheit flacher, unregelmässig spindelförmiger Körper kenntlich, die stets grobkörniger erscheinen, als im physiologischen Zustande; auch ihre Kerne sind grobkörniger, bisweilen selbst homogen. Die flache Gestalt, die Grösse im frontalen Durchmesser und der Bau der Kerne lassen diese Körper von den Epithelien ohne Schwierigkeit unterscheiden. Es ist mir nicht gelungen, eine Neubildung von Epithelien nachzuweisen, nachdem die ursprüngliche epitheliale Bekleidung verloren gegangen war. (S. Fig. 338.)

Die Annahme mag zulässig sein, dass dieses vergrösserte endotheliale Lager – mindestens bis zu einem gewissen Grade — als Ersatz für die verlorenen Epithelien dient. In Röhrchen, deren Epithelien, wie bei der chronisch-katarrhalischen

[1]) Handbuch der Gewebelehre von *S. Stricker*. Leipzig 1872. London 1874.

Nephritis, zu Entzündungs- oder Markkörperchen umgewandelt wurden, geht auch eine Neubildung ähnlicher Körper von den Endothelien aus. Man weiss, dass in diesem Falle das schliessliche Ergebniss eine Zerstörung des Röhrchens, und dessen Aufgehen in neugebildetem fibrösen Bindegewebe ist, ein Zustand, den die Pathologen als Cirrhose der Niere bezeichnen.

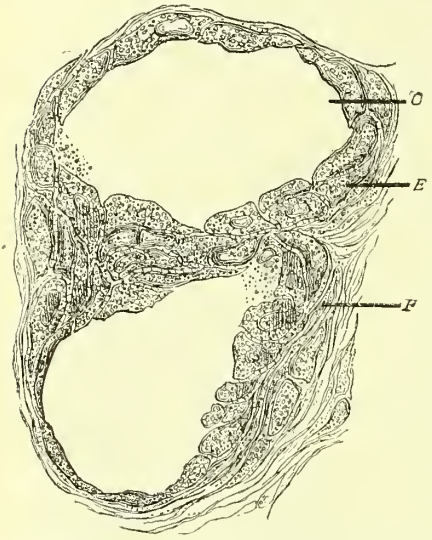

Fig. 338. Gewundenes Harnröhrchen aus einer, von chronisch katarrhalischer (desquamativer) Nephritis befallenen Niere des Menschen. Schiefschnitt.

C Lichtung, durch den Verlust der Epithelien erweitert; *E* Endothelien an Umfang und Zahl vermehrt; *F* interstitielles, fibröses Bindegewebe, mit vermehrten Plastiden. Vergr. 1200.

Noch deutlicher sind die Endothelien bei croupöser (oder parenchymatöser) Nephritis. Thatsächlich können die Erscheinungen in den Harnröhrchen, wo sich eben Harncylinder gebildet hatten, ohne die Anwesenheit von Endothelien gar nicht erklärt werden. Was die, den Cylinder herstellende Masse eigentlich ist, wissen wir nicht; nur so viel ist gewiss, dass die Cylinder Proteïnate, und Bildungen eines albuminösen oder fibrinösen Exsudates aus den Blutgefässen sind. Dieses Exsudat muss, bevor es die centrale Lichtung des Röhrchens erreicht, nothwendigerweise die zwischenliegenden Epithelien durchtränken, die durch diesen Vorgang mehr oder weniger vollständig zerstört werden.

Ich beabsichtige nicht, über den Ursprung der Harncylinder zu sprechen; nach dem jedoch, was ich gesehen, kann ich nicht mit *Oedmansson*[1]) übereinstimmen, dass jeder Cylinder als ein von den Epithelien geliefertes Secretionsproduct zu betrachten sei. Ich bin im Gegentheile überzeugt, dass die Epithelien bei der Bildung des Cylinders zu Grunde gehen. Ebensowenig kann ich *Charcot*[2]) Recht geben, wenn er meint, dass manche Cylinder, z. B. die granulirten, aus zerfallenen Epithelien bestehen, während andere, z. B. die hyalinen, oder manche granulirte, eine albuminöse Substanz seien; während die Epithelcylinder nur Anhäufungen von mehr oder weniger veränderten Epithelien wären. *Bartels* (*L. c.*) behauptet, dass er jedesmal, wenn er dünne Schnitte kranker Nieren mikroskopisch untersuchte, deren Röhrchen von dunkel granulirten Cylindern verstopft waren, die Epithelbekleidung des Röhrchens zu erkennen vermochte; worin er eine Bestätigung der Theorie von *Key* und *Beyer* findet, dass das abgelöste Epithel rasch wieder erzeugt werde. Aus meinen Beobachtungen geht hervor, dass die drei letztgenannten Autoren die Endothelien, wie ich dieselben beschrieb, als Epithelien angesehen haben.

---

[1]) *Bartels* in *Ziemssen's* Cyclopädie. Bd. XV.

[2]) *Bright's* Disease. Uebersetzung von *Millard*. New-York 1878. S. S. 29

Wenn wir innerhalb eines Harnröhrchens, zumal in dessen Querschnitt einen Cylinder finden, sehen wir auch nahezu constant um letzteren einen Kranz unregelmässig spindelförmiger, zum Theile kernhaltiger Körper, von welchen man mit Bestimmtheit auszusagen vermag, dass sie die begrenzenden Endothelien der strueturlosen Membran sind. *Alfred Meyer*[1]) gibt augenscheinlich mit der grössten Genauigkeit gezeichnete Abbildungen dieser Kränze, hat aber deren Wesen und Bedeutung nicht erkannt, indem er die Ansicht ausspricht, dass dieselben entweder die Ueberreste früherer Epithelien sind, deren grösster Abschnitt durch die Bildung des Cylinders zerstört wurde, oder aber neugebildete Epithelien. Beide Annahmen halte ich für irrig. Die Epithelien sind allerdings verloren gegangen, indem sie in einem beträchtlich aufgequollenen Zustande in der Masse des Cylinders aufgingen; was jedoch hinter dem Cylinder liegt, sind nicht neugebildete Epithelien, sondern nur die beträchtlich vergrösserte endotheliale Bekleidung der strueturlosen Schicht. (S. Fig. 339.)

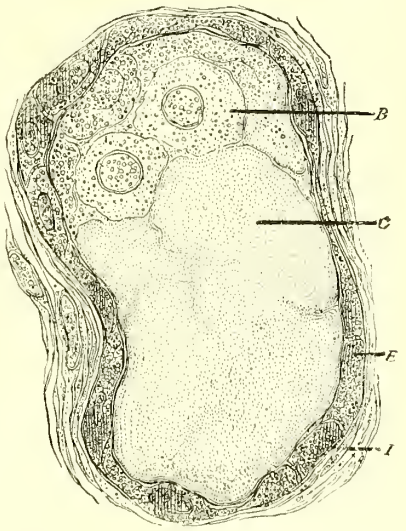

Fig. 339. Gewundenes Harnröhrchen aus einer, von acuter croupöser Nephritis befallenen Niere des Menschen. Schiefschnitt.

C Hyalincylinder; *B* aufgequollene und disgregirte Epithelien, welche sich an der Bildung des Cylinders betheiligen; *E* Kranz von Endothelien; *I* interstitielles Bindegewebe. Vergröss. 1200.

Nicht selten begegnen wir erweiterten Harnröhrchen, in der Regel der gewundenen Art, welche ihrer Epithelien vollständig beraubt wurden; oder Röhrchen, welche Cylinder von breiterem Durchmesser enthalten, als die Lichtung des Röhrchens sein würde, wenn das epitheliale Lager vorhanden wäre. Der letztere Umstand lässt sich durch die Thatsache erklären, dass Cylinder in Röhrchen, weit von ihrer Ursprungsstelle weg verschleppt werden können, in Röhrchen überdies, welche vorher ihrer Epithelien beraubt worden waren. Es liegt kein zwingender Grund zur Annahme vor, dass Cylinder in Röhrchen entstehen können, nachdem diese ihre Epithelien verloren hatten. In keinem dieser Fälle werden wir je die endotheliale Bekleidung missen, obgleich wir letztere häufig in einem verstümmelten oder unvollkommen entwickelten Zustande finden.

Die Ergebnisse meiner Untersuchungen lassen sich in folgenden Punkten zusammenfassen:

1. Die von *Heidenhain* in manchen Arten der Harnröhrchen entdeckten Stäbchen bilden einen Antheil des in jedem Epithelkörper vorhandenen Netzwerks.

2. Das Netzwerk, einschliesslich dessen verlängerter, stäbchenförmiger Bildungen, ist die eigentliche lebende Materie.

---

[1]) „Untersuchungen über acute Nierenentzündung". *Sitzungsb. d Akad. d. Wissensch zu Wien* 1877.

3. Das Verhältniss der Stäbchen zu dem übrigen Netz des Epithelkörpers ist beträchtlichen Schwankungen unterworfen, und diese beruhen wahrscheinlich auf verschiedenen Stadien oder Graden der Secretion.

4. Das Netzwerk, einschliesslich der Stäbchenbildungen, zeigt beim Entzündungsprocess, sowohl bei katarrhalischer, wie croupöser Nephritis eine Neubildung lebender Materie, aus welcher neugebildete Mark- oder Eiterkörperchen hervorgehen.

5. Die structurlose Membran ist von flachen Endothelien begrenzt, welche zwischen derselben und den Fussflächen der Epithelien der Harnröhrchen liegen.

6. Bei Nephritis werden die Endothelien beträchtlich vergrössert und begrenzen die Innenfläche der Röhrchen sowohl in katarrhalischer, wie croupöser Nephritis, nachdem die Epithelien abgelöst wurden und verloren gingen; sie umgeben in croupöser Nephritis den Cylinder, nachdem die Epithelien bei der Bildung des Cylinders zerstört wurden.

Nephritis. Unter der Bezeichnung der *Bright*'schen Krankheit hat man eine Anzahl krankhafter Vorgänge in den Nieren zusammengeworfen, welche hauptsächlich in acuter und chronischer Entzündung und deren Ausgängen bestehen. Bisher war ein klares Verständniss der Nephritis überhaupt nicht möglich, da eine scharfe Unterscheidung zwischen ihren verschiedenen Formen und Graden gefehlt hat, trotzdem die Krankheit eine bei Weitem häufigere ist, als man gewöhnlich annimmt, wie die sorgfältige Untersuchung des Harnes selbst anscheinend gesunder Personen beweist. Jede, zum lethalen Ende führende acute oder chronische Krankheit des Organismus äussert eine Rückwirkung auf die Niere in solchem Masse, dass mit Ausnahme von plötzlichen oder zufälligen Todesfällen, man bei der Leichenuntersuchung kaum je normale Nieren antrifft. In 300 Autopsien von Personen, die an Tuberculose in ihren verschiedenen Formen verstorben waren, habe ich kein einziges Mal vollkommen gesunde Nieren angetroffen, und in den meisten Leichen von verschiedenen acuten und chronischen Krankheiten verstorbener Personen fand ich die Nieren gleichfalls in einem pathologischen Zustande, mindestens so weit die Untersuchung mit freiem Auge festzustellen vermochte.

An Stelle der mehr modernen Bezeichnungen „interstitielle", „desquamative", „parenchymatöse Nephritis", und der ganz und gar sinnlosen Bezeichnung „*Bright*'sche Krankheit", welche alle Arten von Nephritis in sich schliesst, ziehe ich vor, die alte Nomenclatur der humoralen Pathologie zu gebrauchen. Wie ich schon in früheren Kapiteln erörtert habe, ist überhaupt jede Entzündung drüsiger Organe eine interstitielle, desquamative und parenchymatöse, indem der Process stets

vom vascularisirten Bindegewebe ausgeht, und die Epithelien sich daran nur in einer anscheinend secundären Weise betheiligen. Ich unterscheide jedoch verschiedene Grade von Nephritis, und diese sind: die katarrhalische, die croupöse und die eitrige, von welchen jede wieder acut, chronisch oder auch subacut verlaufen kann, nämlich als chronische Entzündung mit wiederholten, acuten Nachschüben.

Die zwei folgenden Aufsätze sind die Ergebnisse überaus sorgfältiger Untersuchungen an einer grossen Anzahl von Nieren, sowohl von Menschen wie von Thieren. Sie werfen auf das bisher dunkle Gebiet der Nephritis einiges Licht, insbesondere thut dies der Aufsatz über chronische Nephritis, welcher auf jahrelangen Untersuchungen beruht. Auch die secundären Veränderungen des Nierengewebes, einschliesslich der Cystenbildung, der fettigen und Amyloidentartung werden dadurch in einer, wie mir scheint, befriedigenden Weise aufgeklärt.

Hier will ich nur in Kürze jene eigenthümlichen Bildungen besprechen, welche man als Harncylinder bezeichnet, und die man unter dem Mikroskope sowohl im Harne, wie auch innerhalb der Harnröhrchen in der Niere beobachten kann. Sie wurden zuerst von *Henle* im Jahre 1842 als in beiden Fundorten vorkommend nachgewiesen, der sie als coagulirtes Fibrin betrachtete. Seit jener Zeit haben sich die Ansichten über ihren Ursprung namhaft geändert, indem man dieselben bald als Secretionsproducte der Epithelien der Harnröhrchen, bald als veränderte Epithelien bezeichnete, die Betheiligung des Blutes bei ihrer Bildung jedoch fast völlig vernachlässigte.

N. A. J. Voorhoeve[1]) gibt in einer vortrefflichen Abhandlung Ergebnisse von Versuchen, die er zu dem Zwecke angestellt hatte, um den Ursprung der Cylinder innerhalb der Harnröhrchen nachzuweisen. Dieser Forscher erzeugte in den Nieren von Kaninchen Cylinder durch Verabreichung von Canthariden, von neutralem, chromsaurem Ammoniak, durch Unterbindung der Ureteren und insbesondere durch zeitweilige Verhinderung des Blutkreislaufes in den Nieren, mittelst Compression der Nierenarterie und Nierenvene. Er gelangt zu dem Schlusse, dass nur die dunkelkörnigen Cylinder auf einem Zerfall der Röhrenepithelien beruhen, während die hyalinen Cylinder durch Störungen im Gefässsystem, ohne die geringste Betheiligung der Epithelien hervorgerufen werden. Er behauptet innerhalb des Harnröhrchens um jeden Cylinder den epithelialen Kranz gesehen zu haben. Zahlreiche Beobachtungen an entzündeten Nieren, haben mich zu der Folgerung geführt, dass der Kranz theilweise kernhaltiger, flacher Körper um die Harncylinder nicht aus Epithelien, sondern aus stark vergrösserten Endothelien besteht,

[1]) „Ueber das Entstehen der sogenannten Fibrincylinder". *Virchow's Archiv.* LXXX. Bd. 1880.

welche unter dem Röhrenepithel liegen; während die Epithelien selbst mit dem aus den benachbarten Blutgefässen stammenden Exsudate durchtränkt, in die, den Cylinder zusammensetzende Masse umgewandelt werden. Wie sich diese Auffassung stufenweise entwickelt hatte, wird aus dem vorangehenden und den zwei folgenden Aufsätzen ersichtlich. Eine einfache Hyperämie der Nieren kann, wie man doch allgemein anzunehmen geneigt ist, nicht zur Bildung von Cylindern führen, indem diese stets Producte eines entzündlichen Vorganges sind, welcher sich auch im umgebenden Bindegewebe deutlich ausprägt. *Voorhoeve*'s Experimente enthüllen auch die wahrscheinliche Ursache der Nephritis in der Schwangerschaft, welche angenscheinlich auf einem Druck der schwangeren Gebärmutter auf die Nierenvene beruht, und der Lagerung der Gebärmutter entsprechend meistens die rechte Niere allein befällt.

Die Nephritis weist ebenso, wie jede andere Krankheit, verschiedene Intensitätsgrade auf. Bisweilen erscheint sie in einer milden Form, ohne den allgemeinen Gesundheitszustand der betroffenen Person ernstlich zu gefährden, während sie in anderen Fällen das Leben in ganz kurzer Zeit zerstört. Die Gegenwart von Cylindern muss ich, nach eigener Erfahrung, stets als ein bedenkliches Symptom bezeichnen; obgleich diese, wenn in kleinen Mengen vorhanden, nur eine leichte entzündliche Störung in den Nieren anzeigen mögen, die durch eine ganze Reihe von Jahren verlaufen vermag.

Nachdem die Harnröhrchen nur von einem einschichtigen Epithellager ausgekleidet sind, muss eine vollständige Heilung nach irgend einem Anfall von Nephritis, hauptsächlich von der Wiedererzeugung der verloren gegangenen Epithelien abhängen, die offenbar von den zurückgebliebenen ausgehen müsste. Man weiss aber bisher über die Reproductionsfähigkeit der Nierenepithelien noch gar nichts, und es ist eine blosse Vermuthung, wenn wir dieselbe überhaupt annehmen.

Ohne Zweifel kann nach leichteren Anfällen von katarrhalischer Nephritis Heilung eintreten; die Gefahr liegt aber in den wiederholten Nachschüben dieser Nephritis, welche im Laufe der Jahre unvermeidlich zu Schrumpfung, Cirrhose der Nieren führen müssen. Heilung nach croupöser Nephritis scheint bei Kindern eine vollkommene zu sein, insbesondere nach Scharlach und Diphtheritis; Kinder kommen bisweilen über eine acute, hämorrhagische, croupöse Nephritis hinaus, von so hohem Grade, dass sie Erwachsene wohl ohne Ausnahme tödtet. Ferner beobachtet man vollständige Heilung nach Nephritis in der Schwangerschaft, möglicher Weise deshalb, weil nur die rechte Niere Sitz der Krankheit ist.

Die durch gewisse giftige Medicamente (z. B. Canthariden, Terpentin, chromsaure Salze u. s. w., häufig auch Jod- und Arsenikpräparate) hervorgerufene Nephritis mag gleichfalls in Heilung ausgehen, sobald die Verabreichung des Giftes eingestellt wird. Selbst eine chronische Nephritis mit Amyloidentartung kann, wenn durch chronische Pyämie hervorgerufen, nach Entfernung der Eiterungsquelle wieder rückgängig werden.

In solchen Fällen von Heilung werden gewisse Bezirke des ursprünglichen Nierengewebes zerstört und von narbigem Bindegewebe ersetzt, mit dem Ausgange in Atrophie dieser Bezirke, während der grössere Theil der Niere wenig verändert bleibt. In den meisten Fällen von spontan aufgetretener croupöser Nephritis jedoch wird die Krankheit entweder bald tödtlich oder chronisch, mit wiederholten Nachschüben von intercurrirender acuter Nephritis, und endet schliesslich mit theilweiser Atrophie des Nierengewebes oder allgemeiner Hypertrophie des interstitiellen Bindegewebes. Derlei Nieren sind gewöhnlich der Cysten-, Fett- oder Amyloid-Degeneration unterworfen. Ob die beiden letztgenannten Zustände jemals auch primär auftreten können, ohne dass Entzündung vorausgegangen wäre, bin ich nicht in der Lage zu sagen.

Acute Entzündung der Nieren.

Von *Alfred Meyer* in New-York[1]).

Seitdem *Richard Bright* im Jahre 1827 die Aufmerksamkeit auf gewisse Nierenkrankheiten gelenkt hatte, in deren Gefolge hochgradige Störungen des Organismus, ja nicht selten der Tod eintreten können, haben selbst hervorragende Pathologen den Ausdruck „Morbus Brightii" beibehalten und diesen in Gegensatz zur Nephritis gestellt. So *C. Rokitansky*[2]), der die Nephritis von der *Bright*'schen Krankheit unterscheidet. *P. Rayer*[3]) und nach ihm *B. Reinhardt*[4]) bezeichneten den Morbus Brightii als eine diffuse Exsudation in das Nierengewebe. Ebenso hat *Frerichs*[5]) die Bezeichnung Nierenentzündung nicht als genügend erachtet, sondern den herkömmlichen Namen „*Bright*'sche Krankheit" beibehalten. Erst *Virchow*[6]) spricht von einem Katarrh der Harnkanälchen und weiss, dass der Katarrh sich zum Croup, das heisst zur Bildung eines fibrinösen Exsudates in den Harnkanälchen steigern könne. Der Croup der Harnkanälchen ist nach ihm ein höherer Grad der katarrhalischen Entzündung. Als dritte Form stellt er die parenchymatöse Entzündung der Nieren auf, welche wesentlich in einer Veränderung der Epithelial-Zellen beruhen soll. Nach seiner Ansicht kann die katarrhalische, croupöse und parenchymatöse Entzündung die Niere gleichzeitig befallen und für diesen Befund

[1]) Auszug aus der Abhandlung: „Untersuchungen über acute Nierenentzündung". *Sitzungsber. d. Akad. d. Wissensch. zu Wien.* LXXV. Bd. 1877.

[2]) *Lehrbuch der pathologischen Anatomie.* 1861. III. Aufl.

[3]) *Traité des maladies des reins.* Paris 1840.

[4]) *Annalen des Char. Krankenh.* Berlin 1850.

[5]) Die *Bright*'schen Nierenkrankheiten u. ihre Behandlung. Braunschweig 1851.

[6]) „Ueber parench. Entzündung". *Virchow's Archiv.* 1852.

wünscht er den Namen *Bright*'sche Krankheit beizubehalten. Damit war der Vorstellung, dass die *Bright*'sche Krankheit ein entzündlicher Process sei, Bahn gebrochen, und dieser Bahn folgten unter den späteren Autoren *S. Rosenstein*[1]), der unter Anderen von einer katarrhalischen und einer diffusen Nephritis spricht; ferner *Wm. Aitken*[2]) und *J. Hughes Bennet*[3]).

Aitken unterscheidet im Sinne *Virchow*'s zwei Varietäten der Nierenentzündung, nämlich die interstitielle, in welcher das Bindegewebsstroma, und die parenchymatöse, in welcher die Harnröhrchen vorwiegend erkrankt sind. *T. Grainger Stewart*[4]) theilt die in Rede stehende Krankheit ein in eine entzündliche, eine amyloide und eine cirrhotische Form. *Ed. Rindfleisch*[5]) erklärt die Versuche *Rayer*'s, *Förster*'s u. A., zwischen einer einfachen albuminösen, parenchymatösen, interstitiellen, croupösen Nephritis strengere Grenzen zu ziehen, als verfrüht. Er spricht von einem desquamativen Katarrh, von einer acuten, parenchymatösen Nephritis, und einer interstitiellen Nephritis, unter welch' letzterer Bezeichnung er eine circumscripte eitrige und eine diffuse, nicht eitrige Form annimmt. Ueberdies spricht er von einer Combination von parenchymatöser und interstitieller Nephritis.

C. Heitzmann[6]) erklärt, dass das von *Rokitansky* geschilderte Bild des Morbus Brightii zweierlei Formen in sich fasse, nämlich die croupöse und die interstitielle Nephritis. Nach ihm liegt das charakteristische, pathologisch-anatomische Merkmal der interstitiellen Nephritis in der Striemung der bald wenig, bald beträchtlich geschwellten Rindenschicht; während das Charakteristische der croupösen Nephritis, neben der beträchtlichen entzündlichen Schwellung und Röthung, in dem diffusen Infiltrate beruht.

C. Bartels[7]) theilt die diffusen Krankheiten der Niere ein in Hyperämie, Ischämie, parenchymatöse Entzündung, interstitielle Entzündung und amyloide Entartung.

So viel ist nach dem heutigen Stande der Dinge klar, dass die Bezeichnung „*Bright*'sche Krankheit" als eine durchaus unwissenschaftliche fallen gelassen werden müsse. Der Versuch *Virchow*'s, die entzündlichen Vorgänge, welche anerkanntermassen die Grundlage bilden für alle unter dem Namen *Bright*'sche Krankheit beschriebenen Veränderungen des Nierengewebes, auf die drei wichtigsten histologischen Bestandtheile der Niere, nämlich auf das Röhrenepithel, auf die Blutgefässe und auf das verbindende Stroma zu localisiren, kann nicht durchgeführt werden. Es ist mir keine einzige Entzündungsform nicht nur der Niere, sondern überhaupt keines drüsigen Organes bekannt, welche in einem einzigen der constituirenden Gewebsarten beginnen und auch ablaufen würde. Unter allen Umständen sind sämmtliche histologische Bestandtheile in Mitleidenschaft gezogen, bei der leichtesten katarrhalischen Entzündung ebensowohl, wie bei der schweren Form der Vereiterung.

Es scheint mir kein anderer Weg zur Sichtung der Entzündungsformen der Niere möglich zu sein, als der Vergleich mit analogen Processen in drüsigen

---

[1]) *Die Pathol. u. Therap. der Nierenkrankheiten.* Berlin 1870.

[2]) *Science and Practice of Medicine.* London 1863.

[3]) *Principles and Practice of Medicine.* Edinburgh 1865.

[4]) A Practical Treatise on *Bright*'s Diseases of the Kidneys. Edinburgh 1871.

[5]) Lehrbuch der path. Gewebel. III. Aufl. Leipzig 1873.

[6]) „Ueber Tuberkelbildung". *Wiener medic. Jahrb.* 1874.

[7]) Krankheiten des Harnapparates in *Ziemssen*'s Handb. der spec. Pathol. u. Therap. Leipzig 1871.

Organen überhaupt, deren einfachste Repräsentanten die Schleimhäute sind. Wenn wir festhalten, dass bei jeder Entzündung einerseits das Blutgefässsystem betheiligt ist durch Bildung von Exsudat, und andererseits die übrigen Gewebstheile durch morphologische Veränderungen, die hervorgerufen sind durch nutritive Störungen der lebenden Materie, so werden wir jeden Entzündungsprocess als eine Erkrankung des gesammten Gewebes betrachten müssen. Weder die Blutgefässe, noch das Bindegewebe, noch das Epithel allein können das ausschliessliche Substrat eines entzündlichen Processes abgeben; sondern stets alle genannten Bestandtheile gleichzeitig. Indem im lebenden Körper alle Gewebsformen mit Leben begabt sind, werden auch alle auf abnorme Reize, auf schädliche Ursachen reagiren, nämlich krank werden. Was im Gewebe lebt, wird sich bei einer nutritiven Störung activ, zunächst productiv verhalten, und nur bei directem Absterben, beim sogenannten Brande des Gewebes ist die Vorstellung, dass das Gewebe ertödtet werde und sich passiv verhalte, zulässig.

Analog den Formen des Entzündungsprocesses auf Schleimhäuten dürfen wir auch in der Niere von einer katarrhalischen, croupösen, eitrigen und diphtheritischen Entzündung sprechen. Jede dieser Formen kann eine umschriebene oder eine diffuse sein. Jede dieser Formen kann graduell in eine andere übergehen, ohne dass zwischen den einzelnen Formen scharfe Grenzen, weder für das freie Auge, noch unter dem Mikroskope zu ziehen wären.

Wir wollen demnach dieses Eintheilungsprincip beibehalten. Die Bezeichnung „croupöse Nephritis" ist von manchen Seiten deshalb als eine unzulässige erklärt worden, weil die fibrinöse Natur der sogenannten Harn- oder Exsudat-Cylinder, demnach ihre Identität mit der Croupmembran anderer Schleimhäute, nicht erwiesen sei. Es ist richtig, dass Croupmembran und Harncylinder weder morphologisch noch mikroskopisch, noch chemisch völlig identische Bildungen seien. Ich werde indessen trachten, diese Unterschiede zu erklären und glaube die Form der croupösen Nephritis aller begleitenden Befunde halber aufrecht erhalten zu dürfen.

Die Form der diphtheritischen Entzündung wird hier unberücksichtigt gelassen, indem diese im Wesentlichen nur die Nierenbecken und Kelche betrifft, im eigentlichen Nierengewebe aber als solche nicht zur Beobachtung kommt.

1. Die katarrhalische (desquamative, interstitielle) Nephritis. Die Erscheinungen, welche für die katarrhalische Entzündung der Schleimhaut in niederen Graden charakteristisch sind, bestehen in einer ödematösen Schwellung des Bindegewebsstroma, einer Schwellung und körnigen Trübung des Epithelbelages und in consecutiver Desquamation des Epithels. Die Blutgefässe, welche schon für das freie Auge gefüllt und erweitert erscheinen, zeigen unter dem Mikroskope mehr oder weniger strotzende Füllung mit Blutkörperchen, ohne bemerkbare Structurveränderungen der Wand. Dass die ödematöse Schwellung des Bindegewebes und die Desquamation des Epithels einem serösen Exsudate aus den Blutgefässen zuzuschreiben seien, ist von keiner Seite bezweifelt worden, trotzdem dass das Exsudat als solches unter dem Mikroskope nicht gesehen werden kann. Die Anwesenheit des Exsudates innerhalb des Gewebes (parenchymatöses und interstitielles Exsudat, *Virchow*) ist als ein wesentlicher Factor der entzündlichen Veränderungen zu betrachten, indem durch dasselbe theils mechanische Veränderungen, theils nutritive Störungen, wahrscheinlich bedingt durch das im Exsudate enthaltene Plus von Nahrungsmaterial, hervorgerufen werden.

Bei höheren Graden und bei längerer Dauer der acuten katarrhalischen Entzündung treten jedesmal Veränderungen im Bindegewebsstroma ein, welche als „entzündliche Infiltration“ bezeichnet werden und schliesslich zur Hypertrophie (Hyperplasie) führen. Dass mit den Veränderungen im Bindegewebe auch Veränderungen des Epithels, zunächst vermehrte Neubildung, dann vermehrte Desquamation und schliesslich Hyperplasie des Epithels einhergehen, ist eine bekannte Thatsache.

Das Bild der katarrhalischen Entzündung wird demnach aller Analogie gemäss auch in den Nieren zuerst in vorwiegend epithelialen und im weiteren Verlaufe in interstitiellen, das Bindegewebsstroma betreffenden Veränderungen begründet sein. Dies ist der Grund, warum zwischen den epithelialen (parenchymatösen, *Virchow*) und Bindegewebsveränderungen (interstitiellen, *Virchow*) ein Eintheilungsprincip nicht gefunden werden kann. Die katarrhalische Entzündung umfasst mit nur graduellen Verschiedenheiten die desquamative, die interstitielle und auch die parenchymatöse Entzündungsform der Autoren.

Das Bild der acuten katarrhalischen Entzündung konnte ich in den Nieren eines an Diphtherie verstorbenen 6jährigen Kindes studiren, an welchem 4 bis 5 Tage vor dem Tode Erscheinungen der Urämie aufgetreten waren. Die Veränderungen betrafen vorwiegend die Corticalsubstanz. (S. Fig. 340.)

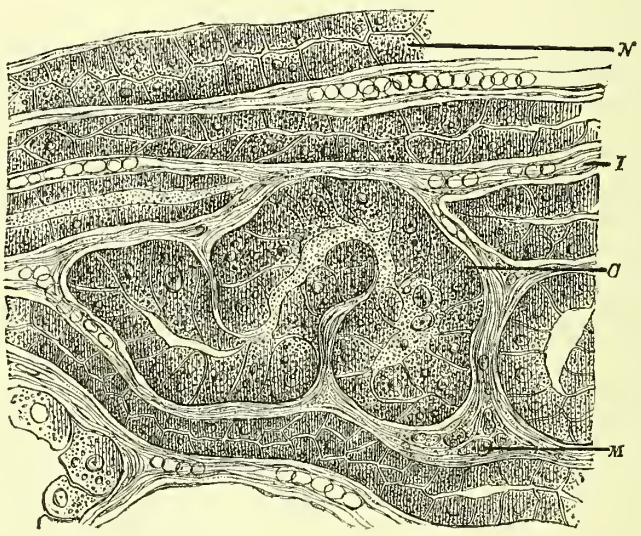

Fig. 340. Acute katarrhalische Nephritis im Anfangsstadium.

C gewundenes Harnröhrchen; *N* aufsteigender Schenkel eines engen Röhrchens; *I* interstitielles Bindegewebe in ödematöser Schwellung; *M* Beginn einer entzündlichen Infiltration. Vergr. 500.

Die capillaren Blutgefässe sind zum Theile strotzend mit rothen Blutkörperchen gefüllt und erweitert, zum Theile von mässigem Blutgehalte. Einzelne Blutgefässe enthalten nebst undeutlich erkennbaren rothen Blutkörperchen ein feinkörniges Material, welches möglicherweise dem entspricht, was manche Autoren als „Mikrococcen“ bezeichnen. Da man die weitgehenden Folgerungen, welche heutigen Tages aus der Anwesenheit solcher Mikrococcen bei gewissen Formen der

Nephritis erschlossen werden, nicht für spruchreif halten kann, so begnüge ich mich mit der Anführung des obigen Befundes.

Die Glomeruli sind in der Mehrzahl mässig vergrössert und ihre Gefässe reichlicher mit kernähnlichen Bildungen bekleidet als im normalen Zustande. Es mag unentschieden bleiben, ob die Veränderungen von dem intervasculären Bindegewebe (*Axel Key*) oder von dem bekleidenden Epithel ausgegangen sind.

Die, dem Bindegewebe entsprechende Zone um die Glomeruli und zwischen den Harnkanälchen ist durchgehends vergrössert, und zwar in der Corticalsubstanz mehr als in der pyramidalen. In den erweiterten Räumen treffen wir Züge von Bindegewebe mit stellenweise deutlich hervortretenden spindelförmigen Körperchen; ein Befund, wie wir ihn bei seröser Infiltration — Oedem des Bindegewebes sehen. Stellenweise sind im ödematösen Bindegewebe Anhäufungen rother Blutkörperchen vorhanden — Hämorrhagien. Stellenweise ist das Bindegewebe körnig und reichlich mit kernähnlichen Bildungen versehen — beginnende interstitielle Infiltration. Das Epithel der gewundenen sowohl wie der geraden Harnkanälchen ist durchgehends geschwellt; viele der gewundenen Kanäle sind verbreitert, unregelmässig buchtig ausgedehnt; in diesen ist die centrale Lichtung auf ein Minimum verkleinert, in vielen engen geraden Kanälchen das Lumen vollständig aufgehoben.

Diese als „trübe Schwellung des Epithels" bezeichnete Erscheinung ist von allen Autoren erwähnt, dagegen ist ihre Natur bisher unaufgeklärt gewesen. Mit Fettkörnchen haben wir es in diesem Stadium der Entzündung wohl nicht zu thun; dieses lässt sich durch einfache Reactionen erweisen. Betrachten wir die Epithelien bei starker Vergrösserung, so erkennen wir, dass die grosse Mehrzahl der Körnchen innerhalb der Epithelien unter einander durch feine Fädchen in Verbindung steht, und solche Fädchen erkennen wir überall da, wo der Kern sichtbar ist, in dem perinuclearen hellen Saume. Die trübe Schwellung ist demnach durch Anwachsen der lebenden Materie in den Epithelien bedingt — offenbar durch vermehrten Zufluss von Nahrungsmaterial vom Blute her. Einzelne Körnchen sind schon in diesem Stadium der Entzündung namhaft vergrössert und zeichnen sich durch gelbliche Farbe und einen eigenthümlichen Glanz aus. Wie ich später zeigen werde, sind hier die ersten Schritte gethan zu einer endogenen Neubildung von Elementen.

Wenn die acute katarrhalische Entzündung vom Beginne an nicht so heftig ist, dass sie zum Tode des Individuums führt; wenn sie ferner nicht die Niere im Ganzen, sondern nur in disseminirten Heerden betrifft, dann tritt einerseits die desquamative, andererseits die interstitielle Form in den Vordergrund. Ich hatte Gelegenheit, diese Formen an Nieren von an Tuberculose verstorbenen Personen zu studiren, wo diese Nephritis ein fast ausnahmsloser Befund ist. (Siehe Figur 341.)

Die capillaren Blutgefässe erscheinen in ihrem Lumen grösstentheils erhalten; ihre Wände aber dadurch verändert, dass diese in Elemente zerfallen sind, analog jenen, welche das umgebende Bindegewebe erfüllen. Die Glomeruli sind zum Theile mässig vergrössert und ihre Gefässschlingen durch reichliche, glänzende, kernähnliche Bildungen verdeckt. Sie bieten jenes Bild, welches von *Klebs* als „Glomerulo-Nephritis" beschrieben wurde; ein Name, der als überflüssig betrachtet werden muss, wenn man berücksichtigt, dass die entzündlichen Veränderungen der Glomeruli stets nur Theilerscheinungen diffuser nephritischer Processe sind. Es scheint, dass bei diesen Veränderungen das intracapsuläre Bindegewebe ebenso, wie das bekleidende Epithel betheiligt seien. An Stellen, wo der Gefässknäuel

von der Kapsel abgehoben oder ausgefallen ist, überzeugt man sich, dass das Kapselepithel grösstentheils in homogene, glänzende Klümpchen umgewandelt ist, oder die Kerne allein diese Umwandlung eingegangen sind.

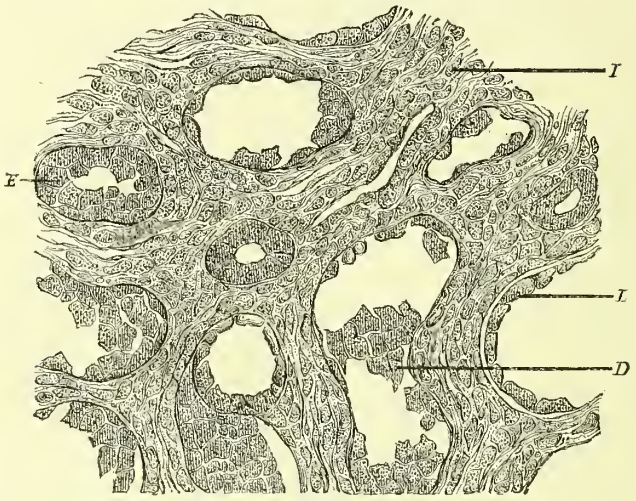

Fig. 341. Katarrhalische Nephritis mit vorwiegend interstitieller Entzündung.

E Harnröhrchen, von unregelmässigen Epithelien begrenzt; *D* Häufchen von abgelösten Epithelien; *L* glänzende Klümpchen, von welchen die Neubildung ausgeht; *I* beträchtlich verbreitertes interstitielles Gewebe, mit Entzündungskörperchen infiltrirt. Vergr. 500.

Das Bindegewebe zwischen den Harnkanälchen ist verbreitert; die faserige Structur nur stellenweise erhalten, besonders häufig um die Kapseln der Glomeruli herum; der grösste Theil des Bindegewebes in verschieden gestaltige, theils körnige, theils homogene Klümpchen umgewandelt — sogenannte „entzündliche Infiltration".

Dass hier das Bindegewebe selbst das Substrat für die entzündliche Neubildung gegeben hat, wird zweifellos, wenn man die Mehrzahl der neuaufgetauchten Elemente unter einander durch zarte Fädchen verbunden sieht.

Ebenso trifft man in vielen Harnkanälchen das Epithel unverändert oder im Zustande der körnigen Trübung; dagegen sind zahlreiche, sowohl gewundene wie gerade Harnkanälchen ihres Epithels vollständig oder theilweise beraubt — desquamative Nephritis der Autoren. Wo Gruppen von abgelöstem Epithel die Lichtungen der Harnkanälchen erfüllen, erkennt man, dass die Epithelkörper kleiner und von unregelmässigerer Form sind, als die normalen Epithelien. Man begegnet rundlichen, eckigen und spindelförmigen Körpern, mit Kernen und ohne solche; aber auch zusammenhängenden Lagen, in welchen nur spärliche Kittsubstanz nachweisbar ist, weshalb das Ganze eine körnige, von grösseren Klümpchen durchsäete Masse darstellt. Dass eine Neubildung von Epithelien thatsächlich stattfindet, darauf weisen jene eigenthümlich glänzenden, im optischen Durchschnitte spindelförmigen Körperchen, welche der, im übrigen entblössten Kanalwand anhaften.

Im höchsten Grade der katarrhalischen Entzündung, welche hauptsächlich herdweise innerhalb der Corticalsubstanz in den Bündeln der engen Kanälchen und Blutgefässe zur Erscheinung kommt, sind alle constituirenden Bestandtheile des Nierengewebes in einer entzündlichen Neubildung untergegangen. (S. Fig. 342.)

Die Gefässe sind nicht mehr zu erkennen, und auch für die Injectionsmasse nicht mehr zugänglich. Das Bindegewebe ist reichlich von glänzenden, homogenen, unregelmässig geformten Klümpchen durchsetzt; die sogenannte Membrana propria an vielen Stellen verschwunden, so dass eine Grenze zwischen dem Bindegewebe und den Harnkanälchen nicht sichtbar ist. Die Harnkanälchen und zwar vorwiegend die engen geraden, sind — selbstverständlich nur an jenen Stellen, wo keine Desquamation stattgefunden hatte — mit glänzenden, vielgestaltigen Klümpchen, welche sich im Carmin tief roth färben, strotzend erfüllt.

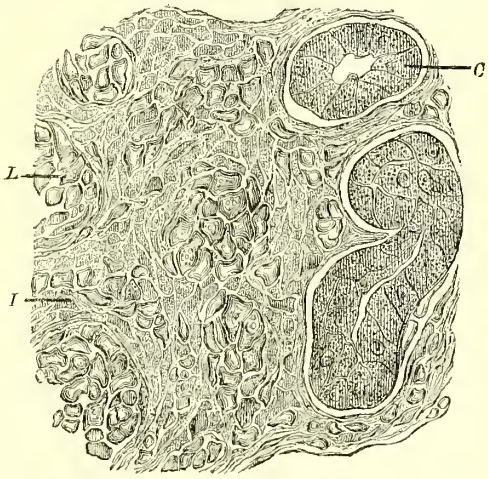

Fig. 342. Katarrhalische Nephritis hohen Grades. Umwandlung der Epithelien zu indifferenten Körperchen.

C gewundenes Röhrchen, ausgekleidet von Epithel im Zustande der „trüben Schwellung“; *L* Ueberreste von Harnröhrchen, deren Epithelien zu homogenen, glänzenden Klümpchen zerfallen sind; *I* interstitielles Gewebe, gänzlich zu blasskörnigen, oder glänzenden indifferenten Elementen umgewandelt. Vergr. 500.

Dieser Befund ist bis jetzt von allen Untersuchern der Niere übersehen worden. Die Frage, woher diese Klümpchen stammen, kann ich in folgender Weise beantworten: In den Epithelien, welche nicht selten noch durch die Anwesenheit einer, wenn auch unregelmässigen, centralen Lichtung des ehemaligen Röhrchens erkennbar sind, ist mit dem Kernkörperchen oder mit dem Kerne oder auch mit einzelnen Körnchen an der Peripherie des Epithelkörpers, eine eigenthümliche Umwandlung vorgegangen. Diese Gebilde haben sich zu glänzenden, unregelmässigen, nahezu homogenen Klümpchen umgewandelt, deren Einzelne deutliche Theilungsmarken aufweisen. Die Klümpchen, in manchen Harnkanälchen nur spärlich vorhanden, haben in anderen an Zahl beträchtlich zugenommen und schliesslich erscheinen die Epithelien in derartige Klümpchen umgeändert, welche von einander durch schmale Säume einer hellen Kittsubstanz getrennt, unter einander aber mittelst feiner Fädchen in continuirlichem Zusammenhange stehen. Es kann nicht zweifelhaft sein, dass wir es hier mit einer Metamorphose des „Protoplasma“ zu thun haben, welche als Rückkehr zum Jugendzustande bezeichnet wurde. Da ganz dieselben Vorgänge auch im Bindegewebe stattfinden, so erscheint schliesslich das ganze Gewebe, insbesondere im Bezirke der engen geraden Kanälchen, in ein indifferentes oder Markgewebe umgewandelt, aus welchem im weiteren Verlaufe die, zur Cirrhose und Granulation der Niere führende Bindegewebsneubildung hervorgeht. Ich will schon hier bemerken, dass gerade dieser Process, welcher bisher irrthümlicher Weise als ein lediglich interstitieller betrachtet wurde, zur Schrumpfung des Nierengewebes mit Bildung einer gleichmässigen Körnung der Oberfläche führt. (S. Fig. 343.)

Fassen wir das Bild der katarrhalischen Nierenentzündung zusammen, so ergibt sich, dass im ersten Stadium seröse Durchtränkung des Binde-

gewebes und trübe Schwellung des Epithels; im zweiten Stadium entzündliche Infiltration des Bindegewebes, Desquamation und Neubildung des Epithels; im dritten Stadium Umwandlung des Bindegewebes und des Epithels in indifferentes oder Markgewebe, stattfindet. Die Entzündung mag hier graduelle Unterschiede bieten; der Verlauf mag ein acuter oder subacuter sein; immer ist das Charakteristische das seröse Exsudat, demnach Mangel an Harncylindern, bei schwankendem Eiweissgehalte des Harnes, und das im Harne nachweisbare Epithel der Harnkanälchen. Das entzündete Nierengewebe hört keinen Augenblick auf Gewebe zu sein, deshalb tritt keine Eiterung ein; deshalb erfolgt im weiteren Verlaufe unter continuirlicher Neubildung von Bindegewebe Untergang der Epithelien mit schliesslicher Atrophie des Nierengewebes unter dem Bilde der kleinen, contrahirten, granulirten oder cirrhotischen Niere.

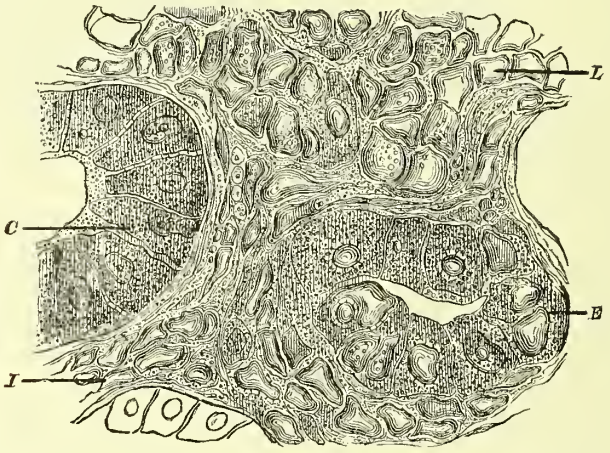

Fig. 343. Katarrhalische Nephritis hohen Grades. Umwandlung der Epithelien zu indifferenten Körperchen.

C gewundenes Röhrchen mit grobkörnigen Epithelien; *E* Ueberreste eines Röhrchens, ohne scharfe Grenze gegen das interstitielle Gewebe; die Epithelien enthalten glänzende, homogene Klümpchen; *L* die Epithelien zu glänzenden, homogenen Klümpchen zerfallen; Rückkehr des Jugendzustandes; *I* interstitielles Gewebe in demselben Zustande. Vergr. 800.

2. Die croupöse (parenchymatöse) Nierenentzündung. Das charakteristische Merkmal der croupösen Entzündung auf Schleimhäuten im Allgemeinen, ist die Gegenwart eines geronnenen Eiweisskörpers an der, ihres Epithels theilweise, oder ganz beraubten Oberfläche. Die Entzündung des Bindegewebes ist stets eine hochgradige, durch intensive Röthung, Schwellung und Infiltration mit geformten Elementen gekennzeichnet. Unter dem Mikroskope erkennen wir, dass die grösste Masse der sogenannten Croupmembran aus einem dichten Filzwerke von geronnenem Fibrin besteht, in welchem kernartige Bildungen in wechselnder Menge eingelagert sind.

Ein ähnliches Netzwerk finden wir bekanntlich constant auch in dem Lumen der Lungenbläschen bei croupöser Pneumonie, und die Abwesenheit des geronnenen Fibrins gilt als ein wichtiges Kennzeichen der katarrhalischen Pneumonie.

Die Frage, woher die Croupschwarte stamme, ist von den Histologen sehr verschiedenartig beantwortet worden. Während die einen in der ganzen Masse nur einen aus dem Blute exsudirten, geronnenen Eiweisskörper sehen, wollen andere (*Virchow*, *E. Wagner*) darin ein directes Umwandlungsproduct der Epithelien erkennen, und wieder andere erklären die Anwesenheit von Protoplasmakörpern innerhalb der Croupmembran durch massenhafte Auswanderung farbloser Blutkörperchen.

Wenn wir bedenken, dass ein flüssiges Exsudat, bevor es an die Oberfläche gelangt, die Gefässwände, das zwischen Gefässen und Epithelien vorhandene Bindegewebe und endlich die Epithelien selbst passiren muss, so wird klar, dass jedes freie Exsudat, bevor es frei wurde, ein interstitielles und ein parenchymatöses gewesen sein müsse. Die aus dem Blute stammende Flüssigkeit wird zweifellos in die Epithelien aufgenommen, kann hier zu Veränderungen, wie sie von *E. Wagner* geschildert wurden, aber auch zum Untergange der Epithelien führen, indem die Körnchen der lebenden Materie aus ihrem Zusammenhange gerissen, in der erstarrenden Exsudatmasse eingebettet, oder selbst zu einem nicht mehr lebensfähigen Albuminate umgewandelt werden. Diese Veränderung kann mit dem Epithel ebenso gut stattfinden, wie mit dem Bindegewebe nach erfolgter Lösung der Grundsubstanz. Auch liegt der Annahme nichts im Wege, dass mit dem Exsudate gleichzeitig geformte Bestandtheile des Blutes austreten und ganz oder theilweise verändert in der nunmehr geronnenen Exsudatmasse eingebettet liegen. Nach dieser Anschauung ist es klar, dass die Epithelien ohne Hinzutreten eines aus dem Blute stammenden Exsudates die Croupschwarte allein nicht bilden können; der wesentlichste Bestandtheil der Croupschwarte wird unter allen Umständen der aus dem Blute stammende gerinnungsfähige Eiweisskörper sein.

Wenden wir die an anderen Schleimhäuten gewonnenen Erfahrungen an das Nierengewebe an, so ergibt sich, dass das charakteristische Merkmal einer croupösen Nephritis im Sinne *Traube*'s, in der Anwesenheit der Harncylinder liegt. Ich meine hier selbstverständlich nur die, als hyaline und körnige Cylinder beschriebenen Gebilde, welchen so häufig verschieden veränderte Epithelien der Harnkanälchen anhaften. Die seltenen „Epithelschläuche" können Producte einer katarrhalischen Nephritis sein; während die wachsartig glänzenden Cylinder secundär veränderte Bildungen sein mögen. *Henle*, der im Jahre 1842 die in Rede stehenden Bildungen zuerst gesehen hatte, erklärte sie für Faserstoff. Diese Anschauung wurde in neuerer Zeit durch *Rovida* wesentlich erschüttert, indem er nachwies, dass die farblosen und gelben Cylinder weder Faserstoff noch Gallerte, auch nicht Chondrin, Mucin, Hyalin oder Colloidsubstanz sein können. Indessen gibt *Rovida*[1]) zu, dass die Cylinder gewisse Eigenschaften der Proteinkörper besitzen, welche erlauben, sie als Derivate von Eiweisskörpern zu betrachten. Nach *Axel Key* und *Ottom. Bayer* sind die Cylinder zum Theile aus einer Entartung der Epithelien der Harnkanälchen und einer Verschmelzung dieser so degenerirten Epithelien hervorgegangen; beiden Forschern ist die Thatsache bekannt, dass in Harnkanälchen, welche durch einen Cylinder verstopft sind, die epitheliale Auskleidung fast jedes Mal vorhanden ist, und auch lange Zeit hindurch erhalten bleibt. Auf diese Secretionstheorie näher einzugehen, wird kaum nöthig sein, da nach dem Gesagten das aus dem Blute stammende Exsudat die Eiterkörper unter allen Umständen passiren muss,

[1]) „Ueber das Wesen der Harncylinder", *Moleschott*'s Untersuchungen. XI. Bd.

demnach jedes Mal als Secret zu betrachten ist, wenn es sich im Lumen des Harnkanälchens vorfindet.

C. Bartels [1]) erklärt, dass ihn klinische Erfahrungen nöthigen, für gewisse Formen von Harncylindern an der älteren Anschauung von dem Ursprunge dieser Gebilde festzuhalten, derjenigen nämlich, dass Harncylinder durch Gerinnung der im abgesonderten Urin enthaltenen Albuminatkörper oder deren Derivaten entstehen. Diese Annahme ist auf die Erfahrung gegründet, dass das Auftreten der Cylinder im Harne von der Beimischung von Eiweiss diesem Secrete abhängig ist, indem einmal solche Harncylinder ausschliesslich unter Umständen im Harn angetroffen werden, welche Albuminurie mit sich führen, und fürs Zweite in der grossen Mehrzahl der Fälle zugleich mit dem Eiweiss auch die Cylinder im Urin erscheinen. Die Anschauungen von *Bartels* entsprechen den von mir beobachteten klinischen und mikroskopischen Befunden. Ich habe Cylinder niemals in eiweissfreiem Harne gesehen; dagegen ziemlich häufig eiweisshaltigen Harn untersucht, in welchem keine Cylinder nachweisbar waren. Je reichlicher die Eiweissmenge im Harne war, desto sicherer durfte ich auf die Anwesenheit von Harncylindern rechnen, und wo ich Gelegenheit hatte, Nieren post mortem zu untersuchen, welche unter den Erscheinungen einer acuten Nierenentzündung während des Lebens eiweissreichen Harn secernirt hatten, traf ich makroskopisch und mikroskopisch jedesmal einen hohen Grad von entzündlichen Veränderungen an, welche durch die Anwesenheit der Cylinder innerhalb der Harnkanälchen im Sinne der Anschauungen von *Henle* und *Traube* als croupöse bezeichnet werden durften.

Der Befund einer Niere von einem 37jährigen Manne, welcher am 6. Tage nach Exstirpation einer orbitalen Geschwulst unter den Erscheinungen von Urämie verstorben war, war folgender:

Die Nieren fast um die Hälfte vergrössert, sehr blutreich, teigig weich, die Kapsel leicht abstreifbar, die Oberfläche stark injicirt, die Corticalsubstanz auf das Doppelte verbreitert, die Grenze gegen die Pyramiden undeutlich. Das ganze Gewebe, insbesondere jenes der Corticalsubstanz nahezu gleichmässig grauroth entfärbt, beim Darüberstreifen mit dem Messer eine dickliche, grauröthliche, trübe Flüssigkeit entleerend. Die Glomeruli schon für das freie Auge vergrössert und dunkelroth. Unter dem Mikroskope erscheinen die Blutgefässe erweitert, theilweise mit Blut erfüllt; ihre Wände im optischen Durchschnitte von spindelförmigen, häufig nahezu homogenen, gegen das Lumen vorspringenden Elementen gebildet oder auch in kettenförmig angeordnete, glänzende Klümpchen zerfallen. Die Arterien, insbesondere in der Media verbreitert, die Muskelspindeln zum Theile grobkörnig, zum Theile in homogene, glänzende Lagen umgewandelt, ihr optischer Querschnitt zu einer glänzenden, von zackigen Lücken durchbrochenen Masse aufgequollen und von reichlichen Kernen durchsetzt. Die Glomeruli durchgehends stark vergrössert, ihre Gefässschlingen erweitert, die Gefässwände sehr glänzend, nahezu homogen; das Bindegewebe zwischen den Schlingen verbreitert, von glänzenden Körnchen und Klümpchen durchsetzt, die Epithelien weder über den Gefässen noch an der Kapselwand erkennbar. Die Kapsel und das interstitielle Bindegewebe haben ihren streifigen Charakter grösstentheils verloren, und erscheinen körnig, von zahlreichen glänzenden, theils homogenen, theils grob granulirten Klümpchen durchsetzt, wodurch an vielen Stellen nicht nur die Gefässwände, sondern auch die Gefäss-Lumina

[1]) *Ziemssen*'s Handbuch der spec. Pathol. u. Therap.

unkenntlich werden. Bei starker Vergrösserung überzeugt man sich, dass die Körnchen und Klümpchen untereinander mittelst feiner Fäden in Verbindung stehen. Die glänzenden Klümpchen sind häufig in Gruppen vereint. Eine Fettmetamorphose kann an keinem dieser Gebilde constatirt werden.

Die Harnkanälchen zeigen alle Veränderungen, welche in der katarrhalischen Entzündung zu beobachten sind: Die gewundenen Kanälchen erweitert, geschlängelt, ihr Epithel in trüber Körnung, zum Theile von der Wand abgelöst, gruppenweise oder vereinzelt frei im Lumen liegend, das Epithel an vielen Stellen in glänzende, gelbliche Klümpchen zerfallen. Ueberdies zeigt sowohl das Epithel vieler gewundenen, wie auch jenes der meisten geraden Harnkanälchen Veränderungen, wie sie für die croupöse Entzündung als charakteristisch angesehen werden müssen.

Die stufenweisen Veränderungen lassen sich, wie folgt, zusammenfassen: Das Epithel ist aufgequollen bis zum völligen Verschlusse des Lumens, seine Structur derart verändert, dass das „Protoplasma" in mattglänzende Kugeln oder Platten umgewandelt ist, welche zum Theile confluirend, schollige, unregelmässige Massen darstellen. Schliesslich erscheint das gesammte Epithel zu einer solchen nunmehr zusammenhängenden, scholligen Masse umgewandelt, in welcher Körnchen oder mattglänzende Kugeln, ja selbst Contouren der ehemaligen Epithelien erkennbar sind — Harncylinder. Hyaline oder feinkörnige Cylinder sind im frischen Zustande farblos und färben sich mit Carmin leicht; während insbesondere in den engen Kanälchen, körnige, gelblich gefärbte Pfröpfe vorkommen, welche die Carminfärbung nicht angenommen haben. Da Pfröpfe der letzteren Art auch in Blutgefässen, ja sogar in einzelnen Schlingen der Glomeruli zur Beobachtung kommen, kann es nicht zweifelhaft sein, dass wir es mit Albuminaten zu thun haben, welche im Wesentlichen mit der Blutflüssigkeit identisch und vom Blutfarbstoff gelb gefärbt sind. Dort, wo das Epithel den beschriebenen Process durchgemacht hat, sind an der Membrana propria schmale, glänzende, spindelförmige Vorragungen sichtbar, zum Theile von der scholligen Masse deutlich abgehoben; dort hingegen, wo die Bildung hyaliner Cylinder vollendet ist, trifft man fast constant einen schmalen Epithelbelag von, im optischen Querschnitte spindelförmigen Epithelien. Streckenweise ist übrigens nicht nur das Epithel, sondern das gesammte Gewebe der Niere in eine körnige und schollige Masse umgewandelt, so dass die Grenzen der Harnkanälchen nur schwer kenntlich blieben. Offenbar hat hier der Process der Verquellung im höchsten Grade sämmtliche Gewebstheile betroffen.

Ich muss hinzufügen, dass viele gewundene Kanälchen hyaline Harncylinder enthalten, bei gleichzeitig wenig verändertem oder desquamirtem Epithel. Es ist wohl unzweifelhaft, dass hier nicht in loco entstandene, sondern fortgeschwemmte Cylinder vorliegen. Wo der Cylinder an der Wand haftet, sind die Epithelien als solche entweder unkenntlich oder man sieht unregelmässige Vorragungen der Wand oder platte Epithelien mit ziemlich regelmässiger Anordnung. (S. Fig. 344.)

Wie sind nun die Harncylinder entstanden? Nachdem Veränderungen, wie sie an den Epithelien der Harnkanälchen beschrieben wurden, auch im interstitiellen Gewebe und selbst an den Blutgefässen vorkommen können, dürfte es nicht mehr zweifelhaft sein, dass das aus dem Blute stammende Exsudat, wenn es in einer gewissen Menge und in einer gewissen Qualität von den Geweben aufgenommen wird, zur Aufquellung und Ertödtung der lebenden Materie führt. Das ursprünglich flüssige, nach erfolgter Ausscheidung alsbald gerinnende, erstarrende Exsudat wird den veränderten oder ertödteten Antheil des Gewebes enthalten. Das Resultat der

Gerinnung ist die Bildung von hyalinen oder auch körnigen Cylindern in den Harnkanälchen und von körnigen und hyalinen gelblichen Pfröpfen in den Blutgefässen und den engen geraden Harnkanälchen. Die Cylinder sind unbestreitbare Producte eines albuminösen Ergusses aus den Blutgefässen plus verquollenen ertödteten Epithelien. Dass die Sache sich wirklich so verhält, beweist auch das Aussehen der Gefässschlingen innerhalb der Glomeruli; hier ist die Gefässwand in eine homogene, glänzende Masse umgewandelt, welche sich tief mit Carmin färbt und im Aussehen ganz und gar mit den Harncylindern übereinstimmt.

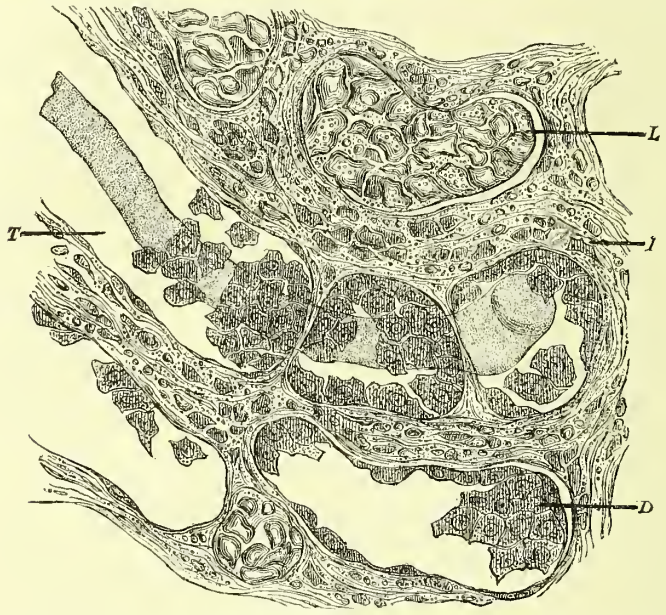

Fig. 344. Acute croupöse Nephritis.

D Harnröhrchen mit abgelöstem Epithel; *L* Röhrchen, dessen Epithel zu indifferenten Elementen umgewandelt ist; *T* Röhrchen, einen hyalinen Cylinder enthaltend, welcher wahrscheinlich von einer höher gelegenen Stelle heruntergeschwemmt wurde — das Epithel zum Theil abgelöst; *I* interstitielles Gewebe verbreitert, und mit entzündlichen Körperchen infiltrirt. Vergr. 500.

Das Epithel der Harnkanälchen mag unter Umständen theilweise oder vollständig in jener Masse untergehen, welche wir als Harncylinder bezeichnen; stets erfolgt rasche Neubildung von jenen Klümpchen der lebenden Materie her, welche der Kanalwand anhaften. Man trifft an der Innenfläche der Membrana propria alle Uebergänge von gelblichen Klümpchen bis zur Bildung linsenförmiger, den Harncylinder bekleidender Epithelien[1]).

Die soeben geschilderten Veränderungen konnte ich auch an Harnkanälchen in einer anderen Niere beobachten, und zwar in der unmittelbaren Nähe sich bildender kleiner Abscesse. Der Umstand, dass im Harncylinder eingebettet bisweilen vereinzelte oder zahlreiche kernähnliche Bildungen vorkommen, wird erklärlich, wenn wir bedenken,

[1]) Spätere Untersuchungen haben uns zu der Ueberzeugung geführt, dass die flachen, in Seitenansicht spindelförmigen Plastiden nicht Epithelien, sondern der sogenannten Membrana propria des Harnröhrchens zugehörende Endothelien sind. Mit dieser Anschauung kann die Bildung eines Harncylinders in zufriedenstellender Weise erklärt werden. *Verf.*

dass das Epithel ohne Kern in der Bildung des Cylinders unterzugehen vermag. Körnige Cylinder sind offenbar Bildungen, in welchen die ehemaligen Epithelien noch nicht so hochgradige Veränderungen eingegangen sind, wie sie zur Bildung vollständig hyaliner Cylinder nothwendig erscheinen. Gelbe Cylinder sind augenscheinlich am Wege der Durchtränkung des Gerinnsels mit Blutfarbestoff entstanden. Wachsartig glänzende Cylinder mögen secundär veränderte Bildungen sein; ebenso Cylinder, welche reichlich mit Fetttröpfchen besetzt sind. (S. Fig. 345.)

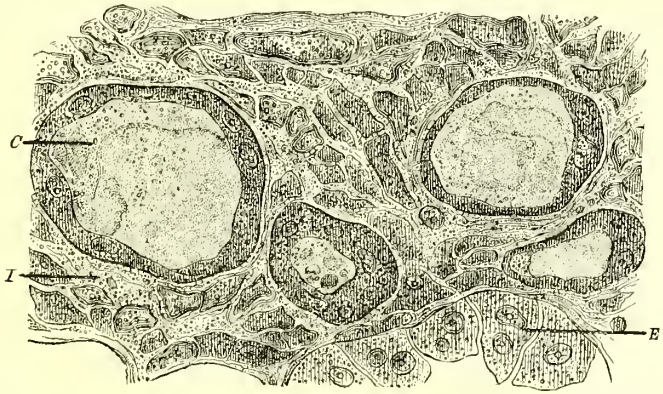

Fig. 345. Acute croupöse Nephritis in der Nähe eines sich bildenden Abscesses.

C Harnröhrchen im Querschnitt, von einem Hyalincylinder erfüllt; *E* Röhrchenepithelien im Beginne der Proliferation; *I* interstitielles Gewebe, mit Entzündungskörperchen infiltrirt, deren Reihen wahrscheinlich früheren Blutgefässen entsprechen. Vergr. 1000.

Nicht selten kommen Combinationen von katarrhalischer und croupöser Nephritis vor, wo im Harne reichlich desquamirtes Epithel, dagegen nur spärlich hyaline Cylinder zu finden sind. Da nach der oben begründeten Anschauung alle Entzündungsformen nur graduelle Unterschiede darstellen; da ferner selbst bei diffuser Nephritis nie die ganze Niere gleichmässig erkrankt ist, sondern stets vorwiegend in Herden: so glaube ich, dass das Vorhandensein spärlicher Harncylinder insbesondere in den engen Harnkanälchen bei gleichzeitiger katarrhalischer Veränderung des Epithels der gewundenen Harnkanälchen leicht erklärlich ist. Die zahlreichsten Blutgefässe verlaufen ja in Gruppen gemeinsam mit den engen Harnkanälchen. Hier kann demnach die Entzündung leicht einen höheren Grad erreichen, als in den Bezirken der Glomeruli und der gewundenen Harnkanälchen. So wird auch begreiflich, dass nach Ablauf einer croupösen Nephritis unregelmässige, tiefeingezogene Narben erscheinen, zwischen welchen grobe Hügel eines verhältnissmässig wenig veränderten Nierengewebes erhalten sind. Die Schrumpfung ist nach abgelaufener croupöser Entzündung immer eine ungleichmässige und tief greifende, nicht zur Körnung der Oberfläche führend. Die grossen, fettig und amyloid degenerirten Nieren sind wohl stets hervorgegangen aus secundären Veränderungen nach ursprünglich acuter croupöser Nephritis.

3. Die eitrige (abscedirende) Nierenentzündung. Die Frage, woher bei Abscessbildung in der Niere der Eiter stamme, hat schon mehrere Forscher beschäftigt.

Speciell im Nierengewebe hat schon *George Johnson* im Jahre 1852 eine Umwandlung des Epithels zu Eiter beobachtet, trotzdem er auf einem streng

humoral-pathologischen Standpunkte war. *Lipsky*[1]) hat experimentell Eiterherde in der Niere hervorgerufen und behauptet, dass die Quelle der Eiterkörperchen in den Epithelien der Harnkanälchen zu suchen sei durch Theilung und durch endogene Zellbildung.

Bedenken wir, dass sowohl das interstitielle Bindegewebe, wie die Epithelien aus lebender Materie aufgebaut sind, so wird von vornherein klar, dass bei nutritiven Störungen die lebende Materie des gesammten Gewebes Veränderungen eingehen muss und demnach auch am entzündlichen Neubildungsprocesse Theil nehmen wird. Die Idee *Cohnheim's*, dass beim Entzündungsprocesse ausschliesslich nur den farblosen Blutkörperchen eine active Rolle zukomme, wird von diesem Standpunkte aus von vornherein als eine verunglückte zu betrachten sein.

Ich habe die mikroskopischen Vorgänge bei der Niereneiterung an der Niere eines unter urämischen Erscheinungen verstorbenen Mannes studirt, welcher in Folge von Prostata-Hypertrophie und Harnstauung, von eitriger Cystitis, consecutiv von eitriger Pyelitis und schliesslich von eitriger Nephritis befallen wurde. Die Niere war insbesondere im corticalen Theile von zahlreichen hirse- bis hanfkorngrossen Abscessen durchsetzt, succulent, blutreich.

Der Befund unter dem Mikroskop war folgender: In einiger Entfernung von den, mit freiem Auge eben erkennbaren gelblichen Eiterherden erschienen die Blutgefässe, insbesondere die Venen strotzend mit Blut erfüllt, erweitert; während die Capillare nur zum Theile kenntlich geblieben, zum Theile aber in undurchgängige Stränge verwandelt sind. Viele Glomeruli vergrössert, deren Gefässschlingen mit reichlichen grob granulirten Kernen besetzt, das Kapselepithel in glänzende theils homogene, theils grobkörnige Klümpchen umgewandelt. Das interstitielle Gewebe theils im Zustande ödematöser Schwellung, theils von Gruppen gelblich glänzender Klümpchen durchsetzt. Das Epithel im Zustande der körnigen Trübung; die Kittsubstanz grösstentheils verschwunden, so dass viele Harnkanälchen von einer grobkörnigen Masse ausgefüllt erscheinen, in welcher reichliche, zum Theile homogene Kerne eingelagert sind. Wir haben demnach hier das Bild der katarrhalischen Nephritis vor uns.

In der Umgebung vieler Eiterherde bietet sich das Bild einer croupösen Nephritis dar[2]).

Wir treffen die meisten Harnkanälchen mit einer hyalinen und sich in Carmin leicht färbenden Masse erfüllt; den Epithelbelag an der Innenfläche der Wand in Form linsenförmiger, abgeplatteter, im optischen Querschnitte spindelförmiger Körperchen. Je näher wir dem Eiterherde zurücken, desto mehr erscheint das interstitielle Gewebe mit rundlichen, glänzenden Klümpchen erfüllt, dabei verbreitert und ohne Blutgefässe. Die Epithelien einzelner Harnkanälchen sind in unregelmässige, glänzende Klümpchen umgewandelt, oder gleichmässig von groben Körnern erfüllt, welche Theilungsmarken zeigen und durch ihre Gruppirung an ihren Ursprung aus grösseren Klümpchen mahnen. Von den homogenen Klümpchen bis zur Bildung grobkörniger kernähnlicher Bildungen lassen sich alle Zwischenstufen verfolgen, bis das ganze Epithel dicht in solche kernähnliche Bildungen umgewandelt erscheint, welche theils gedrängt neben einander liegen, theils von

---

[1]) *Wiener med. Jahrb.* 1872.

[2]) Spätere Beobachtungen haben erwiesen, dass Tuberculose der Niere stets von katarrhalischer Nephritis begleitet wird; während Eiterung, Abscessbildung in Begleitung von croupöser Nephritis verläuft. *Verf.*

einander durch körniges Bioplasson getrennt sind. Die sogenannte Membrana propria ist in diesem Stadium noch kenntlich und grenzt das Kanälchen vom Bindegewebe, welches nebst ähnlichen Bildungen häufig auch extravasirte rothe Blutkörperchen enthält, deutlich ab.

Schliesslich gelangen wir an den in Bildung begriffenen Eiterherd. (Siehe Fig. 346.)

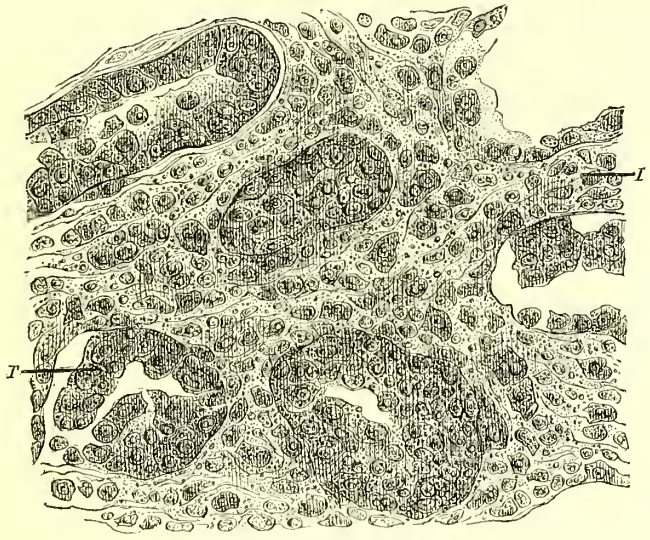

Fig. 346. Eitrige Nephritis.

T Ueberreste von Harnröhrchen, deren Epithelien zu vielkernigen Massen verschmolzen sind; ihre Grenzlinie durch die entzündliche Infiltration theilweise zerstört; *I* interstitielles Gewebe, nahezu vollständig zu Entzündungskörperchen umgewandelt; sämmtliche Blutgefässe zerstört. Der Zerfall zu einzelnen Eiterkörperchen noch nicht vollendet. Vergr. 500.

Hier ist das gesammte interstitielle Gewebe von spärlichen Faserzügen durchsetzt, im Uebrigen aber vollständig in eine granulirte Protoplasmamasse umgewandelt, in welcher nur rundliche, glänzende oder grobkörnige, kernähnliche Körperchen, aber keine isolirten Elemente erkennbar sind. Auch die Membrana propria ist zum Theile noch erhalten, und man erkennt, dass das Epithel der Harnkanälchen in Körperchen zerfallen ist, vollständig ähnlich jenen des Bindegewebes.

Während manche Eiterherde vorwiegend nur von homogenen Klümpchen gebildet werden, welche man noch keine fertigen Eiterkörperchen nennen kann, sind andere Herde von grobkörnigem Bioplasson hergestellt, in welchem in nahezu gleichmässigen Zwischenräumen Kerne eingelagert sind.

In keinem dieser Fälle hat noch ein Zerfall des Gewebes zu Eiterkörperchen stattgefunden; während solche Herde, welche schon für das freie Auge erkennbaren flüssigen Eiter enthalten, auch unter dem Mikroskope nur Aggregate von isolirten Eiterkörperchen aufweisen. An der Eiterbildung betheiligen sich auch die Gefässschlingen der Glomeruli, indem die Gefässwände zuerst zu glänzenden Klümpchen und im weiteren Verlauf zu Eiterkörperchen zerfallen.

Der Gang der Eiterbildung ist nach dem Geschilderten leicht zu erschliessen. Es ist zunächst klar, dass sowohl interstitielles Gewebe, wie auch Epithel zu Eiter umgewandelt werden können. Die lebende Materie nicht nur der Kerne, sondern auch vieler Körnchen wird augenscheinlich in Folge von Zufluss eines reichlichen Nahrungsmateriales in den Jugendzustand zurückgeführt, demnach compact, homogen und glänzend. Gruppen solcher Klümpchen sieht man zuerst zerstreut im interstitiellen und Epithelgewebe. (S. Fig. 347.)

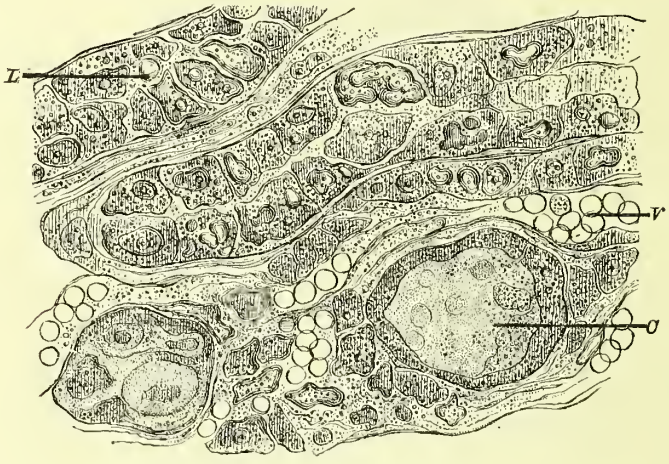

Fig. 347. Eitrige Nephritis.

C Harnröhrchen von einem Cylinder erfüllt, in welchem Ueberreste von Kernen eingebettet liegen; *L* Röhrchenepithel in activer Neubildung von lebender Materie, in den frühen Stadien der endogenen Bildung von Eiterkörperchen; *V* rothe Blutkörperchen, zum Theile in Gefässen, zum Theile extravasirt im interstitiellen Gewebe, welches auch eine Anzahl grobgranulirter Körperchen enthält. Vergr. 800.

Weiterhin, mit zunehmender Vermehrung dieser Klümpchen erscheint das gesammte Gewebe zu einem Conglomerate glänzender Klümpchen umgewandelt, und schliesslich erfolgt in jedem einzelnen Klümpchen eine Differenzirung zu Kern und netzförmigem Bioplasson, ein Stadium, in welchem das ehemalige Gewebe noch immer ein, wenn auch namhaft verändertes Gewebe darstellt. Erst wenn die continuirliche Masse zu einzelnen Klümpchen (wahrscheinlich auf mechanischem Wege) zerrissen wird, dann liegt fertiger Eiter vor. Das Gewebe ist untergegangen, an dessen Stelle ist ein Abscess getreten.

Die endogene Neubildung lebender Materie erfolgt demnach in vollkommen gleicher Weise sowohl im Bindegewebe wie auch im Epithel. Die Theilung zu einzelnen Elementen ist stets ein secundärer Process und kann in jedem Stadium der Neubildung erfolgen. Homogene Klümpchen zersplittern in eine Anzahl von Körnchen, indem sich innerhalb des Klümpchens neue Theilungsmarken bilden. Jedes Klümpchen und jedes Körnchen ist anfänglich mit allen seinen Nachbarn mittelst feiner Fädchen ununterbrochen verbunden. Die lebende Verbindung bleibt erhalten, selbst wenn aus den Klümpchen schon kernhältige Entzündungskörper hervorgegangen sind; die Verbindung wird gelöst, wenn das Entzündungsgewebe in einzelne Eiterkörperchen zerfällt.

Chronische Entzündung der Nieren.

Von *Dr. Jeannette B. Greene*[1]).

In Uebereinstimmung mit dem, in *C. Heitzmann*'s Laboratorium in den letzten 7 Jahren adoptirten Plane theilen wir die chronische Nephritis in 3 Hauptarten ein, nämlich die katarrhalische, die croupöse und die eitrige. All diese Arten können auch in acuter Form auftreten; ausserdem können chronische, katarrhalische und croupöse Nephritis von acuten Nachschüben der Krankheit begleitet sein, und auf diese Weise zu einem secundären, subacuten Zustand Anlass geben.

Es ist wohl unnöthig, besonders hervorzuheben, dass Ausdrücke, wie „katarrhalisch" und „croupös" keine eigentliche Bedeutung haben, nachdem aber dieselben in unserer Nomenclatur einmal bestehen, können sie ohne Schaden beibehalten werden, und sind jedenfalls den Bezeichnungen „interstitielle", „desquamative" oder „parenchymatöse" Nephritis, wie dieselben von *Virchow* ausgingen, vorzuziehen. Bei der Nephritis geht der krankhafte Process von dem gefässhaltigen Bindegewebe aus, wie bei jeder Entzündung überhaupt, während die Betheiligung der Epithelien eine so zu sagen secundäre ist. Jede Art von Nephritis muss demnach nothwendiger Weise gleichzeitig eine interstitielle und parenchymatöse sein.

Der Ausdruck „*Bright*'sche Krankheit", sollte, so meine ich, von keiner wissenschaftlich gebildeten Person angewendet werden, da derselbe überhaupt keine Bedeutung hat, und die unter dieser Bezeichnung zusammengefassten krankhaften Erscheinungen sowohl primäre, wie secundäre Veränderungen des Nierengewebes in sich fassen.

1. Chronische katarrhalische Nephritis. Wir wissen, dass in gewissen Formen der Nierenentzündung der Harn kein, oder nur wenig Eiweiss enthält; auch kann dasselbe zeitweilig abwesend, dann wieder vorhanden, oder auch zeitweilig vermehrt sein; ferner, dass der Harn von den gewundenen und geraden Harnröhrchen abgelöste Epithelien, Eiter- und Blutkörperchen, und gelegentlich auch Hyalincylinder, gewöhnlich aus den engen Harnröhrchen enthält. Die klinischen Erscheinungen sind bekanntlich bei verschiedenen Individuen ausserordentlich verschieden. In manchen Fällen kann der Tod frühzeitig eintreten, wobei die Nieren die im vorausgehenden Aufsatze geschilderten Eigenthümlichkeiten aufweisen. Wenn hingegen der Verlauf der Krankheit sich mehrere Monate oder Jahre lang verschleppt, dann findet man als Ergebniss dieser chronischen pathologischen Thätigkeit eine Schrumpfung aller Gewebe der Niere, folglich eine Verkleinerung des ganzen Organs, und diesen Zustand bezeichnet man als Cirrhose. Chronische katarrhalische Nephritis und Cirrhose sind demnach einander deckende Begriffe.

In milderen Formen dieser Krankheit erscheint die Oberfläche der Niere unregelmässig, aber nur wenig eingezogen. Die Nierenkapsel haftet in den meisten Fällen der Oberfläche fester an, als im normalen Zustande, und folgt den Unebenheiten der letzteren. Der Durchmesser, sowohl der Rinden-, wie der Pyramidensubstanz ist etwas verkleinert, und sämmtliche Theile der Niere zeigen, selbst dem unbewaffneten Auge, radiäre graue Streifen. Unter dem Mikroskope erweisen sich die Streifen bei schwacher Vergrösserung als neugebildetes Bindegewebe, am reich-

[1]) Uebersetzt nach dem englischen Manuscript.

lichsten in den Markstrahlen sowohl der Rinde, wie der Pyramiden, und es ist eben die Schrumpfung des Bindegewebes, welches die Unebenheiten an der Oberfläche erzeugt.

In schweren Formen der chronisch katarrhalischen Nephritis ist die gesammte Niere an Umfang beträchtlich reducirt, und sind die Unebenheiten an der Oberfläche sehr deutlich ausgesprochen. Im Durchschnitte der Niere findet man beide Substanzen, die corticale und die pyramidale, beträchtlich schmäler als im normalen Zustande; dies gilt insbesondere von der Rinde, von welcher, bei vorgeschrittenen Graden nur spärliche Ueberreste bleiben, die den Erhöhungen an der Oberfläche entsprechen. Unter dem Mikroskop kann man ferner feststellen, dass das neugebildete Bindegewebe den Markstrahlen entsprechend, zwischen den geraden engen, an Zahl augenscheinlich verminderten Röhrchen am stärksten entwickelt ist. Injicirte Präparate cirrhotischer Nieren zeigen in den Markstrahlen der Rinde und Pyramiden einen ausgesprochenen Mangel an Blutgefässen. Das capillare Netzwerk um die Knäuel und die Harnröhrchen ist gleichfalls spärlich. Die Lichtungen der Capillare sind an vielen Stellen unregelmässig ausgeweitet, und die Vasa recta, die in die Pyramidenschicht herabziehenden capillaren Verlängerungen enger, als die gleichnamigen normalen Gefässe. An den Uebergangsstellen der corticalen Capillare in die Vasa recta ist der Unterschied in der Breite ihrer Lichtungen weniger ausgeprägt, als in der normalen Niere.

Die Frage entsteht nun: Welche sind die im Nierengewebe vor sich gehenden Veränderungen, die eine Zerstörung der Knäuel, der Röhrchen und der Blutgefässe hervorrufen, und an deren Stelle einer so massenhaften Neubildung von Bindegewebe Ursprung geben?

Ich bin in der Lage, die Behauptung von *A. Meyer* zu bestätigen, dass bei katarrhalischer Nephritis in der Rindensubstanz viele Röhrchen zerstört werden, und deren Epithelien, nach beträchtlicher Vermehrung ihrer lebenden Materie, zu Markkörperchen zerfallen, von welchen in der Folge eine Neubildung ausgeht. Dieser Zerstörungsprocess befällt bei chronisch katarrhalischer Nephritis zuerst, und im höchsten Grade die in den Markstrahlen verlaufenden engen Röhrchen.

Durch Schwellung der Epithelien werden die Lichtungen der Röhrchen verschlossen, dann erfolgt ein Zerfall der Epithelien zu Reihen von medullaren Körperchen; eine ähnliche Veränderung findet auch in den benachbarten capillaren Blutgefässen statt. Diese Metamorphosen führen zur Bildung eines Gewebes, welches vermöge der Anwesenheit von Grundsubstanz als Bindegewebe angesprochen werden muss, trotzdem dasselbe nur selten faserig wird, und die Gefässversorgung stets nur eine spärliche bleibt. Wenn eine Anzahl von Röhrchen in den Markstrahlen von diesem Zerstörungsprocess befallen wurde, wird die Oberfläche der Niere denselben entsprechend durch das nunmehr narbig gewordene, derbe Bindegewebe in ziemlich regelmässigen Abständen eingezogen.

Die Obliteration und Zerstörung einer Anzahl enger Röhrchen, einschliesslich der auf- und absteigenden Schenkel würde die klinische Thatsache erklären, dass mit Cirrhose der Nieren behaftete Personen grosse Mengen eines der Salze nahezu vollständig baren Harnes entleeren. Wir wissen aus den Ergebnissen der Forschungen *Bowman*'s, welche neuerdings von *R. Heidenhain* bestätigt wurden, dass im Knäuel nur Wasser ausgeschieden, und dieses durch Zutritt der von den engen Röhrchen ausgeschiedenen Salze eingedickt wird. Es sind auch die engen Röhrchen, von welchen aus ein grosser Theil des wässerigen Antheils des Harns

dem eingedickten Blute zurückgeführt wird, das in den benachbarten Capillaren einschliesslich der Vasa recta der Pyramiden circulirt. Wenn nun die Thätigkeit der Röhrchen in namhafter Weise beeinträchtigt ist, kann ein Austausch zwischen dem flüssigen Inhalt der Röhrchen und den soliden (in Lösung gehaltenen) Bestandtheilen des Blutes nicht mehr Platz greifen und in Folge davon wird der Harn in nahezu demselben Zustande ausgeschieden werden, in welchem derselbe vom Knäuel aus in die Kapsel gepresst wurde. Durch die vermehrte Bildung von Bindegewebe gehen auch eine Anzahl gewundener Röhrchen zu Grunde, während sich von Anderen die Epithelien einfach ablösen, und zusammen mit Eiterkörperchen, den Producten der Epithelien, im Harne erscheinen. Sowohl die Menge und der Charakter des Harnes, wie auch die darin suspendirten morphologischen Elemente, welche wir unter dem Mikroskope beobachten, befähigen uns, die Diagnose auf Cirrhose der Nieren mit Sicherheit zu stellen.

Aus meiner Beschreibung des pathologischen Vorganges wird ersichtlich, dass die interstitielle und desquamative Nephritis begleitende Erscheinungen der chronisch katarrhalischen Nierenentzündung sind, und letztere Bezeichnung die beiden ersteren mit Nothwendigkeit einschliesst.

In hohen Graden von Cirrhose werden viele Knäuel vollständig zerstört. Ich war in der Lage jene Veränderungen zu verfolgen, welche zu dieser Zerstörung führen. Zuerst erscheint der Knäuel mässig vergrössert und mit Körpern vom Aussehen von Kernen dicht besetzt, die wohl ohne Zweifel von den bedeckenden Epithelien und wahrscheinlich auch von den Endothelien der Capillarwände stammen. Durch den entzündlichen Vorgang werden die Lichtungen der Blutgefässe verschlossen, und was schliesslich von den früheren Capillaren zurückbleibt, sind solide Stränge.

Hierauf zerfallen die solid gewordenen Capillare zu medullaren oder Entzündungskörperchen, und in diesem Stadium besteht der Knäuel aus nichts weiter als einem Haufen von Entzündungskörperchen. Die Kapsel ist gewöhnlich beträchtlich verdickt, und zwischen derselben und den Entzündungskörpern lässt sich kein Raum nachweisen. Im nächstfolgenden Stadium werden die medullaren Körper zu einem homogenen oder schwach gestreiften Bindegewebe umgewandelt, welches nur eine sehr beschränkte Menge von Plastiden enthält.

Nachdem der Knäuel durch diese Stadien hindurchgetreten ist, erscheint derselbe auf die Hälfte

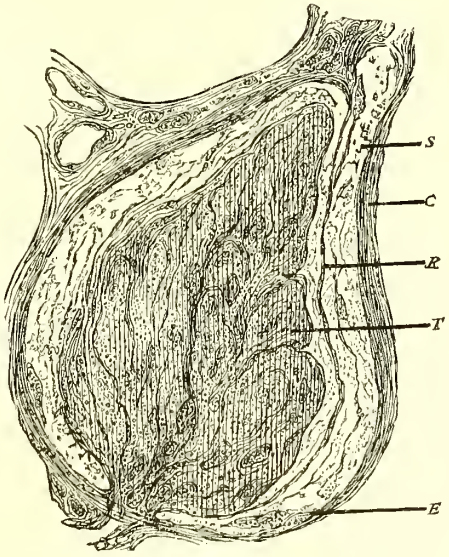

Fig. 348. Cirrhose der Niere. Atrophischer Knäuel.

T Knäuel zu fibrösem Bindegewebe umgewandelt; *R* Ueberreste von Epithelien des Knäuels; *S* structurlose, neugebildete Grundsubstanz; *E* Ueberreste von Epithelien der Kapsel; *C* beträchtlich verdickte Kapsel. Vergr. 500.

oder ein Drittel seines ursprünglichen Umfanges reducirt. Die Capillare bleiben nur als radiäre Stränge kenntlich und diese, mit der veränderten Kapsel gestatten eine Diagnose auf Atrophie und Consolidirung des Knäuels, welchen man unter diesen Verhältnissen überdies häufig in amyloider Metamorphose antrifft. Bisweilen ist um den atrophischen Knäuel, welcher nur aus einer soliden Masse von Bindegewebe besteht, ein heller Raum zu beobachten, durchzogen von zarten Fasern und Ueberresten der Epithelien des Knäuels und der Kapsel. Dies ist neugebildete, wahrscheinlich myxomatöse Grundsubstanz, welche aus den, von den Knäuelepithelien stammenden Markkörperchen hervorging. (S. Fig. 348.)

Bei mehr acutem Verlaufe der Krankheit zerfällt der Knäuel mit sammt der Kapsel und allen umgebenden Geweben, einschliesslich des interstitiellen Bindegewebes, den Blutgefässen und gewundenen Röhrchen zu einer Masse von Entzündungskörpern, mit dem Ausgang in reichliche Neubildung von Bindegewebe oder Bildung von Cysten. Augenscheinlich kann ein schon atrophischer Knäuel in einem acuten Rückfalle von Nephritis wieder zu Entzündungskörpern zerfallen, und schliesslich ganz verschwinden.

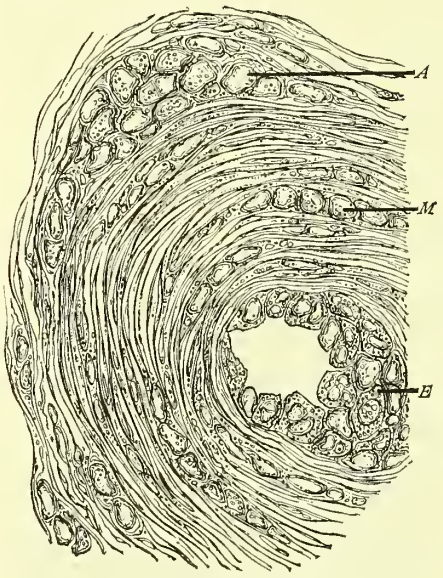

Fig. 349. Cirrhose der Niere. Entzündung einer Arterie.

E gewucherte Endothelien, die Lichtung beträchtlich verengt und *M*, mittlere Hülle, die glatten Muskelfasern, zum Theile zu Reihen von Entzündungskörperchen umgewandelt; *A* Adventitialhülle, mit Entzündungskörperchen infiltrirt, welche zum Theile aus Capillaren der Adventitia hervorgingen. Vergr. 600.

Aus meiner Beschreibung geht hervor, dass die von *Klebs* eingeführte Bezeichnung „Glomerulo-Nephritis" vollkommen überflüssig ist, indem die entzündlichen Veränderungen des Knäuels stets mit allgemeiner Nephritis einhergehen.

Ich habe auch jene Veränderungen genauer erforscht, welche bei chronisch katarrhalischer Nephritis in den Wänden der Arterien vorkommen, und schliesslich zur Zerstörung selbst grosser arterieller Blutgefässe führen. (S. Fig. 349.)

Die erste, in die Augen springende Veränderung ist jene der auskleidenden Endothelien der Arterie, welche vergrössert und grobkörnig erscheinen und sich durch Wucherung der lebenden Materie zu Entzündungskörperchen umwandeln, wobei die Lichtung verengt, und unregelmässig wird, und wie comprimirt aussieht. Häufig enthält übrigens die verengte Lichtung eine feinkörnige oder homogene Masse, wahrscheinlich Plasma des Blutes. Auch die Spindeln der glatten Muskelfasern in der Media werden zu Entzündungskörpern umgewandelt; letztere sind vorerst nicht zahlreich, ersetzen aber in einem vorgeschrittenen Stadium das gesammte Muskelgewebe, welches selbst jetzt noch, vermöge der reihenweisen oder spindelförmigen Gruppirung der Entzündungskörper zu erkennen ist. Diese Eigen-

thümlichkeiten sind insbesondere an Querschnitten deutlich ausgesprochen, woselbst man auch eine merkliche Umfangszunahme der Gefässhüllen festzustellen vermag. Aehnliche Veränderungen erfolgen in der äusseren Hülle, augenscheinlich zunächst von den Endothelien der Adventitialcapillare ausgehend, bis schliesslich die gesammte Arterie in einen soliden Bindegewebsstrang umgestaltet ist, in welchem streckenweise noch undeutliche Spuren einer früheren Lichtung nachweisbar sind. Derartige Stränge zeigen in der Regel die der Amyloidentartung zukommenden Eigenthümlichkeiten.

2. Chronische croupöse Nephritis. Die klinischen Merkmale dieser Entzündungsform sind von jenen der Cirrhose etwas verschieden.

Bei der chronischen croupösen Nephritis sind die Erscheinungen von Urämie häufiger, als bei der cirrhotischen Form, und plötzlicher Tod ein mehr gewöhnliches Vorkommniss. Der Harn enthält stets Cylinder und Eiweiss; die ersteren sind vorwiegend von der granulirten Art, oder auch fettige oder Amyloidcylinder, falls die entsprechenden Veränderungen in der erkrankten Niere eingetreten sind. Ausser den genannten Cylindern können auch hyaline, epitheliale und Blutcylinder vorkommen, wenn ein acuter entzündlicher Nachschub bei schon vorhandener chronischer Nephritis stattfindet.

In Leichen von, an lange dauernder chronisch croupöser Nephritis verstorbenen Personen finden wir die Nieren in einem Zustande, welcher von jenem der cirrhotischen wesentlich verschieden ist. Die Nieren sind nämlich weit häufiger vergrössert als verkleinert; die Oberfläche höckerig und zwischen den Höckern sieht man tiefe, narbige Einziehungen, welche jedoch nie gleichmässig über die Oberfläche vertheilt erscheinen. Die Kapsel haftet den Einziehungen innig an. In Durchschnitten solcher Nieren sehen wir, dass die Rindenschicht den Einziehungen entsprechend fehlt, während an anderen Stellen die Rinde unverändert, oder selbst an Umfang verbreitert aussehen kann. Die Pyramidensubstanz mag unverändert oder gleichfalls verkleinert sein. Im Gegensatze zu der mehr oder weniger gleichmässigen Schrumpfung der als „cirrhotisch" bezeichneten Niere, können wir die bei chronisch croupöser Nephritis auftretende theilweise Zerstörung des Gewebes als Atrophie auffassen, indem wir unter dem Mikroskope in den am meisten erkrankten Abschnitten nur noch Spuren der ursprünglichen Nierenstructur nachzuweisen vermögen.

Cysten findet man in der Regel grösser und zahlreicher in Nieren, welche von chronisch croupöser Nephritis befallen sind, als in jenen, die durch Cirrhose verschrumpft und reducirt wurden. Fett- und Amyloidentartung begegnet man sowohl in cirrhotischen, wie in atrophischen Nieren, in letzteren pflegen jedoch diese Veränderungen ausgebreiteter und intensiver zu sein, als in ersteren. In der sogenannten „grossen, weissen Niere" treffen wir die höchsten Grade von Fettentartung, als secundären oder Folgezustand nach chronisch croupöser Nierenentzündung. Die „speckige" Entartung in ihren höchsten Graden („Speckniere") ist gleichfalls eine secundäre Erscheinung dieser Form der Nierenentzündung.

In Schnitten von den vertieften, narbigen Bezirken der Rindensubstanz der Niere finden wir in chronisch croupöser Nephritis eine grosse Menge von Bindegewebe, entweder homogen oder streifig, stets jedoch nur mit spärlichen Blutgefässen versehen. In der cirrhotischen Niere ist das neugebildete Bindegewebe durch das gesammte Organ mehr oder weniger regelmässig vertheilt; die Harnröhrchen sind zum Theile zu Bindegewebe umgewandelt, wobei sie selbst die

Umrisse ihrer ursprünglichen Gestalt beibehalten haben mögen. In atrophischen Nieren hingegen ist das Bindegewebe ganz ohne Regelmässigkeit angeordnet, und treffen wir nur Ueberreste der früheren Röhrchen. Ueberdies beobachten wir in letzteren Fällen unregelmässig zerstreute Durchschnitte von Röhrchen, deren Epithelbekleidung vollständig verschwunden ist. Andere, immer noch an ihrer Gestalt erkennbare Röhrchen sind mit Entzündungskörpern erfüllt, die augenscheinlich aus den Röhrenepithelien hervorgingen, und in Bildung von Bindegewebe begriffen sind. Letzteres erscheint, insbesondere in den subacuten Formen der croupösen Nierenentzündung, häufig mit Entzündungskörpern erfüllt und inmitten von Gruppen solcher Körper von gewöhnlicher Farbe, und sich leicht mit Carmin färbend, finden wir Anhäufungen von lichtbraunen Körpern vom Carmin nicht berührt. Ich bin sehr geneigt, die letztgenannten Bildungen als Abkömmlinge früherer Epithelien anzusprechen. (S. Fig. 350.)

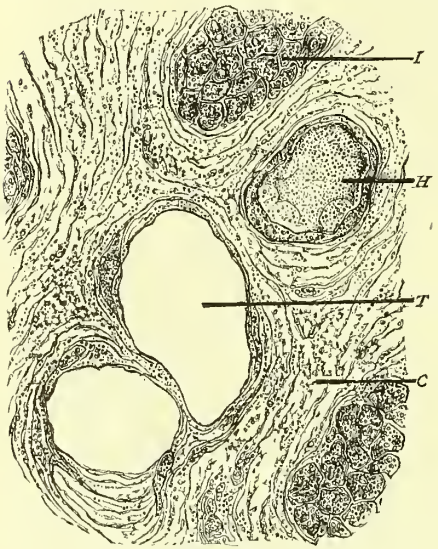

Fig. 350. Atrophie der Niere nach croupöser Nephritis.

C undeutlich streifiges Bindegewebe; *I* Häufchen von Markkörpern, aus früheren Röhrenepithelien hervorgegangen; *T* Röhrchen, seiner Epithelbekleidung beraubt; *H* Röhrchen, einen körnigen Cylinder enthaltend. Vergr. 600.

Nicht selten kann man inmitten dieser braunen Häufchen hyaline Cylinder finden, welche wahrscheinlich in den gewundenen Röhrchen erster Ordnung entstanden, und an Ort und Stelle liegen blieben, weil sie zum Transport durch die engen Röhrchen zu gross waren. Was schliesslich aus derartigen Cylindern wird, lässt sich höchstens vermuthen. Die Knäuel sind ebenso wie in Cirrhose, zu Massen von Markkörperchen reducirt und eine ähnliche Veränderung betrifft auch die umgebende Kapsel. All' diese Thatsachen gestatten die Folgerung, dass hier eine weitgehende Zerstörung der epithelialen und Gefässstructuren Platz greift, mit dem Endresultate einer Neubildung von Bindegewebe.

In den höchsten Graden der chronisch croupösen Nephritis finden wir ausser atrophischen Abschnitten auch Bezirke von wechselnder Ausdehnung, in welchen sich eine beträchtliche Menge von Bindegewebe entwickelt hat, wodurch das Bild einer Hypertrophie oder Hyperplasie entsteht. Dieses Gewebe umgibt die Röhrchen, welche selbst in der Mehrzahl der Fälle aller Epithelien beraubt wurden. Wahrscheinlich sind letztere am Wege der Desquamation einfach abgeschwemmt worden, oder in der Bildung von Cylindern völlig untergegangen. In vielen engen Röhrchen, aus welchen die Epithelien verschwunden sind, finden wir Reihen schmaler Endothelien, zum Theile selbst wieder von der Bindegewebswand abgelöst. Die Volumszunahme des gesammten Organs beruht bei chronisch croupöser Nephritis gleichfalls auf dieser Vergrösserung des interstitiellen Bindegewebes, und

es scheint mir gerechtfertigt zu sein, solche Nieren als hypertrophische zu bezeichnen mit demselben Rechte, mit welchem wir unter gleichen Umständen von einer Hypertrophie der Lungen, oder anderer Drüsen sprechen. (S. Fig. 351.)

Was nun die Bildung der Cylinder anbetrifft, bestärken meine Beobachtungen die Ansicht, dass die das Harnröhrchen bekleidenden Epithelien, nachdem sie mit albuminösem Exsudate gesättigt wurden, aufquellen, blass werden, und schliesslich in der als Harncylinder bezeichneten Masse untergehen. In vielen Fällen macht der Cylinder den Eindruck, als wäre derselbe aus einer Anzahl hyaliner oder körniger, früheren Epithelien ähnlicher Klümpchen zusammengesetzt. Um den Cylinder beobachten wir am Orte seines Entstehens fast jedesmal einen zwischen dem Cylinder und der Röhrenwand eingeschalteten Kranz von Endothelien, was wohl darauf hinweist, dass nach der Bildung des Cylinders eine Reproduction von Endothelien stattgefunden hat, oder dieselben einfach zur Anschauung kamen, nachdem die hyaline, sogenannte Basalmembran verflüssigt wurde. Die Anwesenheit eines solchen endothelialen Kranzes scheint als genügender Beweis gelten zu dürfen, dass der Cylinder an jener Stelle entstanden war, wo wir denselben finden.

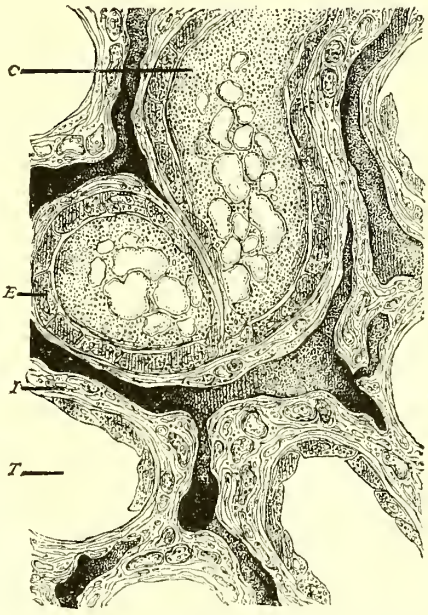

Fig. 351. Hypertrophie der Niere nach croupöser Nephritis.

C körniger Cylinder, in seiner Mitte amyloide Klümpchen enthaltend; *E* Endotheliallager des Röhrchens um den Cylinder; *T* leeres Röhrchen; *I* interstitielles Bindegewebe mit injicirten Blutgefässen, eine mässige Menge von Entzündungskörperchen enthaltend. Vergr. 600.

Begegnen wir hingegen einem Cylinder, welcher die Lichtung des immer noch von Epithelien ausgekleideten Harnröhrchens nicht völlig erfüllt, dann scheint mir die wahrscheinlichste Erklärung zu sein, dass der Cylinder an seinen jetzigen Platz von einem engeren Abschnitt des Röhrchens transportirt wurde, woselbst derselbe ursprünglich entstanden war. Das Gleiche dürfte von Cylindern gelten, welche man in ihrer Epithelien vollkommen beraubten Röhrchen antrifft, deren Lichtung um ein Namhaftes breiter ist, als der Durchmesser des Cylinders. Es lässt sich übrigens nicht läugnen, dass eine, dem Harncylinder ähnliche Masse auch aus Endothelien hervorgehen könne, denn ich habe solche unregelmässige Bildungen auch längs den Wänden von Harnröhrchen gesehen, welche gegen die Mitte der Lichtung hin von einer Reihe durch das Exsudat abgelöster, jedoch unveränderter Epithelien begrenzt erschienen. Derlei Bildungen sind freilich grosse Seltenheiten.

Bei chronisch croupöser Nephritis findet man granulirte Cylinder gewöhnlich in grösseren Mengen als andere Arten, wobei die Körnchen ihren Ursprung wahrscheinlich einer Disgregirung der einscheidenden Endothelien verdanken. Auch die Fett- und Amyloidcylinder sind Eigenthümlichkeiten dieser Nephritis und treten

meiner Erfahrung nach dann auf, wenn die gleichen Veränderungen im Nierengewebe selbst stattgefunden haben.

3. Bei chronischer eitriger Nephritis können in der Niere entstandene Abscesse ausnahmsweise zur Bildung einer dichten Bindegewebskapsel führen, der „Membrana pyogena" der Autoren, und der Eiter unter diesen Verhältnissen zu einer käsigen Masse eingedickt werden, welche von Manchen schon als Tuberkel missdeutet wurde.

Eine solche Bildung wäre als chronischer Abscess der Niere zu bezeichnen, und hat mit einem Tuberkel nichts weiter gemein, als dass in beiden Fällen, nachdem die wässerigen Bestandtheile resorbirt wurden, die Eiterkörperchen verschrumpften, zerfielen, und zum Theile eine Umwandlung zu Fettkörnchen eingingen. Bei der käsigen und fettigen Entartung des Tuberkels begegnen wir dem gleichen Resultate, indem in beiden Fällen die Ursache die gleiche ist, nämlich Abwesenheit von Blutgefässen. Der Abscess selbst und die Kapselbildung waren meinerseits keine Gegenstände mikroskopischer Untersuchungen.

Bildung von Cysten. Die Pathologen haben über den Ursprung der Cysten weit auseinander gehende Ansichten. Manche behaupten, dass die Cysten aus ausgedehnten Knäuelkapseln hervorgehen, wobei sie die Thatsache übersehen, dass man Cysten nicht selten an der Oberfläche der Nieren findet, wo es überhaupt keine Knäuel gibt. Andere glauben, dass Cysten aus erweiterten Harnröhrchen entstehen können, ohne auch nur die Erklärung zu versuchen, wie denn ein Röhrchen den bisweilen enormen Umfang von Cysten annehmen sollte.

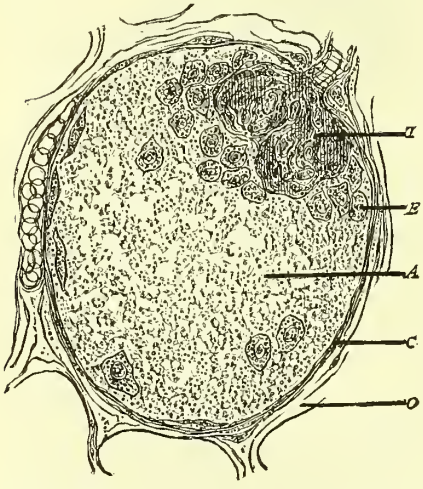

Fig. 352. Comprimirter Knäuel innerhalb der mit sero-albuminöser Flüssigkeit erfüllten Kapsel. Cirrhotische Niere.

T comprimirter Knäuel; *E* abgelöstes Epithel des Knäuels; *A* feinkörnige, sero-albuminöse Flüssigkeit; *C* unveränderte Kapsel des Knäuels; *O* interstitielles, etwas ödematöses Bindegewebe. Vergröss. 500.

Ich habe häufig Knäuel beobachtet, welche am Umfange beträchtlich reducirt waren, während der Raum zwischen denselben und der Kapselwand mit einer feinkörnigen Masse, augenscheinlich von sero-albuminöser Natur erfüllt erschien. Die Kapsel war nirgend merklich ausgedehnt, und der Durchmesser der ganzen Bildung übertraf nicht jenen von normalen Kapselräumen. Wahrscheinlich ging dieser Zustand in Folge von Obliteration des Harnröhrchens hervor, mit Stauung der vom Knäuel ausgeschiedenen Flüssigkeit im Kapselraum. Durch die angehäufte Flüssigkeit wurde der Knäuel mehr und mehr zusammengedrückt, bis schliesslich seine Thätigkeit ganz erlosch. Ich habe begründete Zweifel, ob irgend eine Berechtigung vorliegt, derlei Bildungen als Cysten zu bezeichnen. (S. Fig. 352.)

Eine befriedigendere Erklärung der Bildung von Cysten wäre folgende: Das Erste, was geschieht, ist eine reichliche Bildung von Entzündungskörper-

chen in umschriebenen Bezirken des Nierengewebes, entweder in der Rinden- oder der Pyramidensubstanz. Viele dieser Körper sind offenbar aus den Röhrenepithelien hervorgegangen. Das nächste Stadium ist charakterisirt durch das Aufquellen der Entzündungskörper, welche blass, und durch einen Process der Verflüssigung oder schleimigen Entartung zu einer hyalinen, anscheinend structurlosen Masse umgewandelt werden. Wir finden in dieser Masse sehr häufig zarte, körnige Fasern, ähnlich jenen des myxomatösen Gewebes. Die auf solche Weise entstandene Neubildung kann anfänglich sehr klein, und von unveränderten Markkörperchen unregelmässig begrenzt sein. Mit zunehmendem Wachsthum der Cysten werden allmälig mehr und mehr Markkörper verflüssigt, bis schliesslich eine, von sero-albuminöser Flüssigkeit erfüllte, und von abgeflachten, vieleckigen Markkörpern ausgekleidete Höhle entsteht: Körper, welche an diesem Orte als Endothelien bezeichnet werden dürften. An der Peripherie findet die Bildung einer fibrösen Grundsubstanz statt, mit dem Ausgang in Kapselbildung, die eigentliche Cystenwand. Die Cysten sind demnach Producte secundärer Veränderungen der Markkörperchen, welche aus den Nierenepithelien hervorgingen. (S. Fig. 353.)

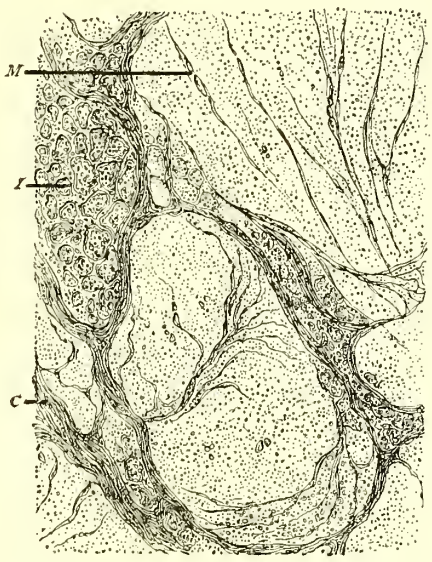

Fig. 353. Cystenentartung der Niere in chronischer croupöser Nephritis.

I Haufen von Entzündungskörperchen; *M* Stränge von myxomatösem Bindegewebe, welche die mit sero-albuminöser Flüssigkeit erfüllten Cystenräume durchziehen; *C* fibröses Bindegewebe, welches die Wände der Cysten herstellt. Vergr. 600.

Fettentartung. Bei allen Formen von chronischer Nephritis kann in irgend einem der Gewebsbestandtheile der Niere Fett auftreten; insbesondere geschieht dieses in den Epithelien und dem interstitiellen Bindegewebe. Die Fettkörnchen gehen ausser Frage aus Theilchen der lebenden Materie hervor, indem wir zumal in den Epithelien im Stande sind, die Verbindung der Fettkörnchen mit dem Bioplassonnetz vermittelst zarter Fädchen zu verfolgen.

Im Bindegewebe beobachtet man häufig Fettkörnchen innerhalb der Grundsubstanz, was wohl als beachtenswerther Beweis dient, dass diese von lebender Materie durchsetzt wird. In hohen Graden von Fettmetamorphose, welche wir sowohl in cirrhotischen Nieren nach chronisch katarrhalischer Nephritis, wie in atrophischen und hypertrophischen Nieren nach chronisch croupöser Nephritis beobachten, verschmelzen die Fettkörnchen zu Fettkugeln, welche die Epithelien der Röhrchen in grossem Massstabe ersetzen oder erfüllen. Grossen Fettkugeln kann man auch im interstitiellen Bindegewebe begegnen, welches unter diesen Verhältnissen stets vermehrt erscheint, demnach sich im Zustande von Hyperplasie befindet. (S. Fig. 354.)

Fetteylinder gehen aller Wahrscheinlichkeit nach aus einer Disgregirung der Endothelien hervor, welche vorher einen hohen Grad von Fettentartung eingegangen waren. In derselben Weise können wir auch die Anwesenheit von Fettkörnchen und Fettkugeln erklären, welche im Harne bisweilen in grossen Mengen auftreten. Dieser Befund liefert wohl stets einen genügenden Beweis, dass in den Nieren hochgradige Fettentartung stattgefunden hat.

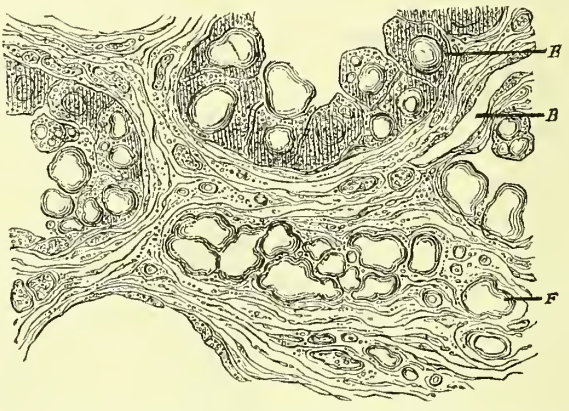

Fig. 354. Fettentartung der Niere bei chronischer, croupöser Nephritis.

E Röhrenepithelien, Fettkörnchen und Fettkugeln enthaltend; *F* Fettkugeln im verbreiterten interstitiellen Bindegewebe; *B* capillares Blutgefäss. Vergr. 600.

Amyloid-Entartung. Die der entzündlichen Zerstörung bis zu einem gewissen Masse entgangenen Epithelien der Röhrchen können Sitz von Amyloid-Entartung werden, wenn ein gleicher Zustand das ganze übrige Nierengewebe in einem höheren Grade betroffen hat. Solche Epithelien nehmen bisweilen das Aussehen grosser, glänzender, unregelmässig gegen die Lichtung des Harnröhrchens vorspringender Körper an. Werden sie nun abgeschwemmt, dann finden wir sie im Harne als glänzende, nahezu homogene Körper, welche vermöge ihrer Gestalt und Grösse als amyloid entartete Nierenepithelien erkannt werden können.

Bei chronisch croupöser Nephritis beobachtet man bisweilen mit amyloid entarteten Epithelien oder Körnchen besetzte Amyloideylinder, welche man als epitheliale oder körnige Amyloideylinder bezeichnen dürfte. Das Entstehen von Amyloideylindern aus Epithelien lässt sich innerhalb der Harnröhrchen ohne Schwierigkeit verfolgen, indem wir sehen, dass die Epithelien zuerst zu wachsartig glänzenden, zum Theile homogenen, zum Theile körnigen Kugeln umgewandelt werden, durch deren Verschmelzung eben der Amyloideylinder hervorgeht. Um solche Cylinder kann man bisweilen einen Kranz von Endothelien, gleichfalls in Amyloidentartung erkennen. (S. Fig. 355.)

Ich habe das Bindegewebe sowohl bei chronisch katarrhalischer, wie chronisch croupöser Nierenentzündung in wachsartiger Entartung angetroffen; jedoch kommen, wie oben bemerkt, die höchsten Grade dieser Entartung unzweifelhaft vorwiegend bei chronisch croupöser Nephritis zur Beobachtung. Gleichzeitig mit den beschriebenen Veränderungen gehen auch die Wände der Blutgefässe im Bindegewebe eine wachsartige Degeneration ein. Ich habe gelegentlich Präparate gesehen, in welchen die Capillarwand verbreitert, und in deutlich ausgesprochener Amyloid-Entartung erschien, selbst bevor noch die Wände der Arterien ergriffen waren. Das bei

Weitem häufigere Vorkommniss ist allerdings, dass die Muskelhülle der Arterien die ersten Zeichen einer Invasion dieser Entartung aufweist, eine charakteristische Eigenthümlichkeit, welche wir in der Amyloid-Milz fast ausnahmslos beobachten.

Auch die Knäuel werden häufig von Amyloidentartung betroffen, und ich habe kaum je atrophische, oder cirrhotische Nieren durchforscht, ohne mehr oder weniger ausgesprochener Amyloid-Entartung der Knäuel zu begegnen. Der Knäuel kann gleichzeitig beträchtlich vergrössert sein, oder keine Umfangszunahme aufweisen. Bei Weitem häufiger jedoch treffen wir den Knäuel atrophisch und consolidirt, die Lichtungen der capillaren Gefässe obliterirt, wenn die wachsartige Veränderung Platz greift.

Ich habe hie und da in Venen Pfröpfe gesehen, welche aus stark lichtbrechenden Kugeln bestanden, deren viele den Umfang rother Blutkörperchen übertrafen, je eine centrale Vertiefung aufwiesen und die Möglichkeit zuliessen, dass eine Amyloid-Entartung der rothen Blutkörper stattgefunden habe. Auch im Bindegewebe traf ich, obgleich selten, Häufchen von dem eben beschriebenen Aussehen, welche vielleicht als extravasirtes Blut in Amyloid-Entartung angesprochen werden könnten.

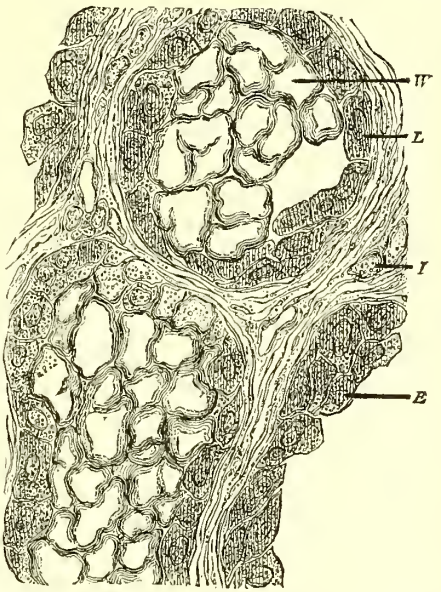

Fig. 355. Amyloidentartung der Niere bei chronischer croupöser Nephritis. Bildung eines Amyloidcylinders.

W wachsartig glänzende Klümpchen in der Lichtung des Röhrchens; *L* Epithelien und Endothelien des Harnröhrchens, zum Theile in amyloider Entartung; *E* unveränderte Röhrenepithelien; *I* interstitielles Bindegewebe. Vergr. 600.

Im Verlaufe meiner Untersuchungen habe ich 16 Nieren studirt, von denen 5 von chronisch-katarrhalischer Entzündung befallen waren, während 11 die Kennzeichen der chronisch croupösen Entzündung darboten, und bin nun zu folgenden Schlussfolgerungen gelangt:

Erstens. Die chronisch-katarrhalische Nephritis führt zu einer Neubildung von Bindegewebe durch die gesammte Niere, und zwar auf Unkosten der Harnröhrchen. Die Oberfläche der Niere ist durch seichte Einziehungen oder eine mehr oder weniger gleichmässig vertheilte Körnung gekennzeichnet. Chronisch katarrhalische Nephritis führt unausweichlich zur Schrumpfung der Niere, ein Zustand, den wir als Cirrhose bezeichnen.

Zweitens. Die chronische croupöse Nephritis kann in Atrophie umschriebener Abschnitte der Niere ausgehen, mit einer mehr oder weniger vollständigen Zerstörung der epithelialen Bildungen innerhalb des befallenen Theiles. Die Oberfläche der Niere zeigt starke

Vertiefungen, zwischen welchen die Rindensubstanz verhältnissmässig unverändert bleibt. Chronisch croupöse Nephritis kann auch zur Hypertrophie der Niere führen, mit Zunahme ihres Gesammtumfanges. Diese Vergrösserung des Organs beruht auf einer Vermehrung des interstitiellen Bindegewebes, welche in der Regel von Verengerung der Röhrchen und nahezu vollständiger Zerstörung und Abschuppung der Epithelien begleitet ist.

Drittens. Die eitrige Nierenentzündung kann mit Abkapselung des Eiterherdes chronisch werden, worauf eine „käsige" Metamorphose des Eiters, das heisst eine Versehrumpfung der Eiterkörperchen erfolgt.

Viertens. Cysten-Entartung kann sowohl bei chronisch-katarrhalischer, wie chronisch croupöser Nephritis vorkommen. Die Cysten entstehen durch schleimige Entartung und Verflüssigung von Entzündungskörperchen, den Producten früherer Röhrenepithelien. In den frühen Stadien der Cystenbildung erscheint die Höhle von myxomatösem Gewebe durchzogen und von Entzündungskörperchen unregelmässig begrenzt. In fertigen Cysten finden wir eine seroalbuminöse Flüssigkeit und die Kapsel von einem Lager flacher Endothelien ausgekleidet. Weder die Kapsel des Knäuels, noch die Harnröhrchen betheiligen sich unmittelbar an der Bildung von Cysten.

Fünftens. Fettentartung kommt sowohl bei chronisch katarrhalischer, wie chronisch croupöser Nephritis vor; erreicht jedoch ihre höchsten Grade in der letzteren Krankheitsform. Sie beruht auf einer Umwandlung der Bioplassonkörnchen zu Fettkörnchen sowohl innerhalb der Epithelien wie des Bindegewebes. Bei hochgradiger Fettumwandlung fliessen die Fettkörnchen zusammen und erzeugen häufig in Gruppen angeordnete Fettkugeln.

Sechstens. Amyloidentartung ist eine, allen Formen von chronischer Nierenentzündung zukommende Eigenthümlichkeit. Sie befällt die Epithelien und führt schliesslich zum Auftreten von Amyloidcylindern. In vielen Fällen werden das Bindegewebe, die Capillare, die Knäuel und Arterien von dieser Metamorphose betroffen. Atrophische Knäuel sind fast ohne Ausnahme Sitz von Amyloidentartung.

2. **Die Nierenkelche, Nierenbecken und Harnleiter** sind nach dem Plane aller Schleimhäute aufgebaut. Die innerste Schicht besteht aus fibrösem Bindegewebe, und ist von geschichtetem Epithel bekleidet; die mittleren Schichten werden von glatten Muskelfasern hergestellt, und die äusserste Schicht von lockerem fibrösen Bindegewebe. Das die Schleimhaut herstellende Bindegewebslager ist unter der epithelialen Bekleidung dicht, im Jugendalter mit spärlichem Lymphgewebe versehen, oberhalb der Muskelschichten hingegen zart und locker. Der letztere Umstand gestattet die Bildung grosser Falten der Schleimhaut, welche die Lichtung aller genannten hohlen Bildungen im Ruhezustande

verschliessen. Das bedeckende Epithel ist mehrschichtig und besteht aus einer beschränkten Menge von cylindrischen, cuboidalen und flachen Epithelkörpern, von denen die letzteren häufig geschwänzt, das heisst mit einer gewissen Anzahl von Fortsätzen versehen erscheinen, welche zwischen die Epithelien der nächst tieferen Schicht eingekeilt sind. Es wird behauptet, dass in der Schleimhaut der Nierenkelche racemöse Schleimdrüsen vorkommen, welche jedoch in jener der Harnleiter fehlen. (S. Fig. 356.)

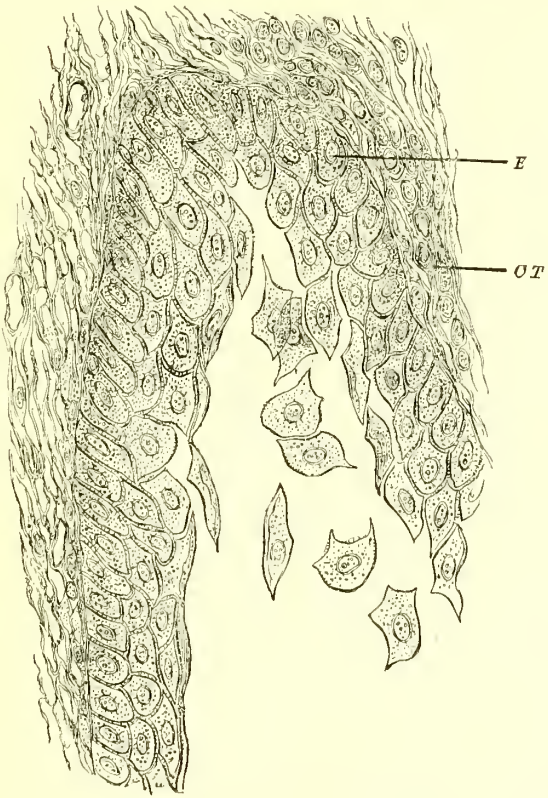

Fig. 356. Kelch der Niere eines Hundes.
E geschichtetes Epithel; *CT* Bindegewebe. Vergr. 600.

Die Muskeln erzeugen zum mindesten zwei Schichten, eine innere, am stärksten entwickelte Längs- und eine äussere circuläre Schicht. Die circulären Muskelfasern bleiben an jenen Stellen allein zurück, wo sich der Nierenkelch um die Papille der Pyramidensubstanz anlegt (*Henle*). Nach aussen vom circulären Lager treffen wir abermals eine wechselnde Menge von Längsbündeln, die unter einander mittelst zahlreicher schiefer Bündel in Verbindung stehen, und stark ausgesprochene Scheidewände des fibrösen Perimysium aufweisen.

3. **Die Harnblase** stimmt in allen wesentlichen Punkten mit den Harnleitern überein; nur sind ihre Muskellager mächtig entwickelt und nach Art eines complicirten Filzwerkes angeordnet. Die inneren und äusseren Schichten nehmen einen vorwiegend longitudinalen Verlauf, während die mittleren Schichten hauptsächlich in circulärer Richtung angeordnet sind. Die Längsbündel erscheinen in der eigentlichen Blasenwand am stärksten entwickelt, während die Ringfasern an den Uebergangsstellen in die Harnleiter und die Harnröhre vorwiegen, und an letzterer Stelle den inneren Sphincter erzeugen. Die Querfasern trifft man auch in der Schleimhaut zwischen beiden Mündungen der Ureteren, nämlich im Trigonum ungewöhnlich stark ausgesprochen. Der Durchmesser der Blasenwände schwankt zwischen 2 und 15 Mm. entsprechend der Contraction oder Dehnung des Muskellagers. Die Arterien betreten die Blase an deren hinterer Wand, und lassen sich durch die Muskelschichten bis in die Schleimhaut hinein verfolgen, woselbst sie in ein reiches Endgeflecht zerfallen. Die Nerven sind am zahlreichsten im untersten Abschnitte der Blase, am sogenannten Blasenhals; man hat deren Endfibrillen mittelst der Goldmethode bis in das epitheliale Lager hinein verfolgt, und zwar in Gestalt eines feinen Plexus zwischen die cylindrischen und würfelförmigen Epithelkörper.

4. **Die Harnröhre**, eine Verlängerung der Blase, zeigt beim Weibe einen der letzteren ähnlichen Bau; während die männliche Harnröhre, als ein dem Harn- und Geschlechts-Apparat gemeinsamer Kanal von etwas complicirterem Bau ist.

Die weibliche Harnröhre wird von geschichtetem Epithel ausgekleidet; ihre Schleimhaut trägt einige, nicht zahlreiche, racemöse Schleimdrüsen; ihre Muskelschichten sind eine innere longitudinale und äussere circulare, wobei die glatten Fasern der letzteren am äusseren Umfange der Harnröhre in gestreifte Muskel übergehen.

Die männliche Harnröhre besitzt, zum mindesten an ausgebreiteten Strecken ein geschichtetes Epithel. Von manchen Autoren wird behauptet, dass der ganze cavernöse und ein grosser Abschnitt des häutigen Theiles nur von einer einfachen Schicht cylindrischer Epithelien ausgekleidet wird. Was nun die Verschiedenheiten des Epithels in verschiedenen Abschnitten der Harnröhre betrifft, sind noch eingehendere Studien nöthig, als wir bis jetzt zu unserer Verfügung haben, und es wäre immerhin möglich, dass hier sowohl individuelle, wie locale Unterschiede vorkommen. Die epithelialen Verlängerungen in Gestalt racemöser Schleimdrüsen, der sogenannten *Littre*'schen Drüsen, sind in der Schleimhaut der Harnröhre sehr zahlreich, insbesondere längs deren hinterer Wand; sie besitzen häufig sehr lange und gewundene Ausführungsgänge, jedoch nur spärliche Acini, und die Gänge

münden bisweilen in grösseren, trichterförmigen Vertiefungen an der Innenfläche der Schleimhaut. Das Muskellager ist längs der Harnröhre ein doppeltes, indem die circulare Schicht im häutigen Theile in stärkster Entwickelung auftritt, und mit diesen Abschnitt umgebenden gestreiften Muskeln in inniger Verbindung steht. Im prostatischen Theile hingegen treten die Längsfasern stärker hervor, insbesondere, so wird behauptet, in der Gegend des Samenhügels. Der cavernöse Theil besitzt eine beschränkte Menge longitudinaler und circulärer Muskelfasern. Die Venen der Harnröhre erzeugen nach *Henle* und *C. Langer* in der submucösen Schicht ein Geflecht, welches insbesondere im prostatischen und häutigen Theile mächtig ist, und auch in dem, vom Schwellkörper der Harnröhre umgebenen cavernösen Theil deutlich ausgesprochen erscheint. Der Schwellkörper besteht aus verhältnissmässig engen, venösen Räumen, welche von bindegewebigen, reichlich mit kleinen Bündeln glatter Muskelfasern versehenen Bälkchen unvollständig abgeschlossen werden. Man kann die Schwellräume ohne Zwang als buchtig erweiterte Venen ansprechen. Der Schwellkörper ist an seiner Peripherie von einer überaus dichten Lage fibrösen Bindegewebes eingescheidet, der Tunica albuginea, gleichfalls mit Bündeln glatter Muskelfasern versehen, welche vorwiegend circular verlaufen, und mit jenen der Bälkchen des Schwellkörpers in Verbindung stehen.

XX.

DER HARN.

Viele Hunderte von mikroskopischen Untersuchungen des Harnes, welche ich auf Wunsch der behandelnden Aerzte der Kranken angestellt hatte, und deren diagnostische und prognostische Ergebnisse, eventuell auch durch die Leichenuntersuchung bestätigt wurden, haben es mir möglich gemacht, in der Diagnose der Krankheiten des Geschlechtsharnapparates einen gewissen Grad von Sicherheit zu erlangen. Indem Vollkommenheit in irgend einem naturwissenschaftlichen Fache nur durch sehr reichliche Uebung zu erlangen ist, erfordert auch die mikroskopische Analyse des Harnes ein eingehendes Studium, welches allerdings durch die Anweisung eines verlässlichen und gewissenhaften Lehrers namhaft erleichtert wird.

Ich habe einen Theil der Ergebnisse meiner Harnuntersuchungen schon in früheren Jahren veröffentlicht[1]). Meiner Ueberzeugung nach ist es vergeblich, die Sedimente des Harnes zu untersuchen, wenn man nicht eine genaue Kenntniss der feineren Anatomie der Niere besitzt, und vergeblich wird man diese studiren, wenn man nicht vorher mit deren Gewebsbestandtheilen, dem Bindegewebe, den Blutgefässen, Nerven und Epithelien vollkommen vertraut ist. Das Studium des Baues der Niere setzt eben die Kenntniss der gesammten Histologie voraus.

Normaler Harn. Derselbe ist eine gelbliche, durchsichtig klare Flüssigkeit von eigenthümlichem Geruche, schwach sauer, neutral oder schwach alkalisch reagirend. Die Reaction hängt wesentlich von den eingenommenen Nahrungsmitteln und Medicamenten ab, und wir müssen es als eines der vielen physiologischen Räthsel betrachten, dass die Nierenepithelien aus dem alkalischen Blute sauren Harn erzeugen. Die specifische Schwere schwankt zwischen 1·015 und 1·022, und

[1]) „The Aid which Medical Diagnosis receives from Recent Discoveries in Microscopy". *Archives of Medicine.* Febr. 1879. „Diagnosis of Vaginitis and Metritis, by Microscopical Examination of Urine". *Transact. of the New-York Patholog. Society.* The Medical Record. July 1880.

hängt ganz von der in den Körper eingeführten Menge von Flüssigkeit und der Natur der Nahrungsmittel ab. Die Durchschnittsmenge beträgt in 24 Stunden 1550 CC., wobei die festen Bestandtheile 60—70 Gramm ausmachen.

Die organischen Bestandtheile des normalen Harnes, welche in Lösung gehalten werden, sind: Harnstoff, Harnsäure, Oxalsäure an Kalk gebunden, Hippursäure, Milchsäure, Creatinin, ferner die sogenannten Extractiv- und Farbstoffe (Xanthin, Indican), und endlich nach *Brücke* Traubenzucker. Die unorganischen Bestandtheile sind: Chlornatrium, Phosphate von Natron, Magnesia und Kalk; Sulphate von Alkalien und Ammoniaksalze (in den Farbstoffen). Die gasförmigen Bestandtheile sind: Kohlensäure, Stickstoff und Sauerstoff.

Normaler Harn hat die Consistenz von Wasser und schäumt beim Lassen oder Schütteln, obgleich der Schaum in der Ruhe bald verschwindet. Bisweilen entströmt dem Harne schon kurze Zeit nach dem Stehen im Gefässe ein unangenehmer Geruch; nach Einathmung von Terpentin hat derselbe einen angenehmen Veilchengeruch, und nach dem Genusse von Spargel einen höchst widerlichen Geruch.

Lässt man normalen Harn ruhig stehen, so bildet sich ein leichtes, wolkiges Sediment, im Allgemeinen mehr ausgesprochen im Harne des Weibes als jenem des Mannes. Dieses Sediment besteht aus Schleim, einigen wenigen flachen Epithelien der Blase oder der Vagina und Schleimkörperchen, welch' letztere als feinkörnige (hydropische oder aufgequollene), meistens unregelmässig begrenzte Plastiden in kleiner Menge erscheinen. Dieses Sediment vermischt sich sehr leicht mit dem Harne, wenn man denselben ein wenig schüttelt. Nach geschlechtlichem Umgang enthält der Harn sowohl des Mannes wie des Weibes, jener des Mannes auch nach einer Pollution, grosse Mengen von Spermatozoiden. Der Harn des Weibes führt zur Zeit der Menstruation eine grosse Anzahl von Blutkörperchen. Selbstverständlich haben die letztgenannten Bestandtheile keine pathologische Bedeutung.

Wenn der gelassene Harn einen oder mehrere Tage lang ruhig steht, entwickeln sich in demselben Pilze, und die Raschheit, mit welcher dies geschieht, hängt von der Höhe der Temperatur des umgebenden Mediums ab. In saurem Harn erscheint insbesondere Oidium, der Samen des Schimmelpilzes, und später dessen Mycelfäden; ferner Leptothrix und Bacterien, welche hier sehr gross werden, aber in der Regel bewegungslos, oder in langsamer Bewegung erscheinen. Oidium schwankt an Grösse von einem winzigen, homogenen Körnchen von hochgradiger Lichtbrechung bis zu einem kugeligen oder eiförmigen Körper, welcher den Durchmesser rother Blutkörper namhaft übersteigen kann. So weit meine eigene Erfahrung reicht, möchte ich behaupten, dass kein Grund

vorliegt, zwischen dem „Hefepilz“ (Saccharomyces urinae, cerevisiae, lactis u. s. w.) und dem „Oidium“ Unterschiede zu ziehen, indem beide in allen wesentlichen Punkten mit einander übereinstimmen, wie W. *Hassloch* erwiesen hat. (S. Seite 41.)

Alkalischer, oder ursprünglich saurer Harn, welcher alkalisch wurde, entwickelt unter den genannten Verhältnissen Mikrococcen, Bacterien und Leptothrix, desto kleiner und in lebhafterer Bewegung, je mehr die Alkalescenz des Harnes zunimmt. Alkalischer Harn enthält auch bisweilen die sogenannte Sarcinaform, nämlich kleine, in rechtwinkeligen Linien gruppirte Körnchen, welche dem Oidium verwandt sind, und wahrscheinlich blos eine der Abarten des Schimmelpilzes darstellen.

Pathologischer Harn. In pathologischen Zuständen kann trüber Harn entleert werden, dessen Consistenz von jener des Wassers mehr oder weniger abweicht. Die höchsten Grade von Consistenz erreicht der Harn bei chronischer Cystitis, wobei derselbe in ausgesprochen alkalischem Zustande und schon in der Blase zersetzt, als eine klebrige, gallertartige, fadenziehende, schleimig-eitrige Masse entleert wird, welcher ein übler, ammoniakalischer Geruch entströmt, und worin grosse Mengen von Eiterkörperchen und Phosphaten, mit wechselnden Mengen von Mikrococcenhaufen erscheinen. Eine dunkle Farbe kann man ohne Consistenzzunahme dann beobachten, wenn der Harn Gallenfarbstoff enthält. Tiefe Farbe und Vermehrung der Consistenz treten in wechselnden Graden auf, wenn der Harn mit Blut gemengt ist.

Stark saure Reaction ist auf der Anwesenheit pathologischer Mengen von Harnsäure und harnsaurem Natron, zumal im Fieberharn begründet; desgleichen auf der Anwesenheit eines rothen Extractivstoffes (Uro-Erythrin). Häufig, zumal nach reichlichem Fleischgenuss, nach starker körperlicher Anstrengung und in leichten Störungen, wie katarrhalischer Entzündung der Schleimhaut des Respirationstractes, der Schleimhaut des Magens und Darmkanals, bei Diarrhöe kann der Harn mit Harnsäure und harnsaurem Natron überladen sein, welche unter diesen Verhältnissen keinen ernstlichen pathologischen Zustand andeuten. Frauen entleeren in den, der Menstruation vorangehenden Störungen häufig einen stark sauren Harn; dieser ruft auf seinem Wege durch die Harnröhre ein leichtes, brennendes Gefühl in der Schleimhaut hervor.

Stark alkalischer Harn wird von Personen gelassen, die an chronischer Cystitis, oder an chronischer Entzündung an irgend einer Körperstelle leiden, insbesondere in den späteren Stadien der chronischen Encephalitis und Myelitis. Eine vorübergehende, stark alkalische Reaction des Harnes hat keine pathologische Bedeutung; wenn aber dieser Umstand längere Zeit an-

hält, weist derselbe wohl immer auf ein ernstliches Leiden im Organismus hin. Ich habe mehrere Male stark alkalischen, mit Phosphaten überladenen Harn, als eine der Nierenentzündung vorangehende Erscheinung beobachtet.

Die Menge des Harnes ist desto grösser, je mehr Flüssigkeit in den Körper aufgenommen wird; Lagerbier z. B. liefert ganz ausgezeichnete diuretische Resultate. Selbstverständlich hat solch wässeriger Harn auch eine geringe specifische Schwere. Es wird behauptet, dass durch reichliches Wassertrinken auch die Gesammtmenge der ausgeschiedenen Salze vermehrt wird, und die „hydropathischen Doctoren" erklären ihren Erfolg in der Heilung aller möglichen Krankheiten durch das „Auswaschen" des Körpers, insbesondere der Nieren. Körperliche Anstrengung, wie z. B. das Turnen, vermehrt die Menge der ausgeschiedenen Salze, ohne Vermehrung der wässerigen Bestandtheile des Harnes. Grosse Mengen eines wässerigen Harnes entleert man bei kaltem Wetter, wenn die Schweisssecretion vermindert, oder aufgehoben ist; ferner fördern die Harnausscheidung gewisse Alkaloide, wie Opium, Kaffee, Thee u. s. w.; denselben Erfolg haben nervöse Aufregung, Angst, Sorgen, schwere geistige Arbeit, geschlechtliche Erregung, hysterische Anfälle u. s. w. Ein sehr „nervöser" Mann theilte mir mit, dass er sehr häufig Wasser lassen müsse, selbst wenn er nur einen „ernstlichen Brief" zu schreiben habe.

Die Harnmenge ist, wenn auch nicht in allen Fällen bei Diabetes vermehrt. Die Farbe eines diabetischen Harnes ist in der Regel strohgelb, seine specifische Schwere hoch, selbst den höchsten Punkt, nämlich 1·040 erreichend, und ebenso erscheinen die festen Bestandtheile stark vermehrt, indem der Traubenzucker in 24 Stunden die Menge von 200 Grammes betragen kann.

Die Harnmenge ist bei gleichzeitiger Abnahme der festen Bestandtheile beträchtlich vermehrt bei Cirrhose der Nieren. Eine der wichtigsten klinischen Erscheinungen bei dieser Krankheit ist eben das andauernde Entleeren grosser Mengen eines wässerigen, nahezu farblosen Harnes, in welchem die Salze fast vollständig fehlen.

Hingegen wird die Harnmenge beträchtlich vermindert durch schwere körperliche Arbeit, welche mit reichlicher Schweissabsonderung einhergeht, häufig selbst trotz reichlichen Trinkens, und im Beginne und auf der Höhe aller acuten Entzündungen der Organe.

Pathologische Bestandtheile des Harnes, mit normalen Bestandtheilen in verschiedener Weise gemengt, sind nebst dem oben erwähnten Traubenzucker und Gallenfarbstoffen die folgenden: Eiweiss, Epithelien der Blase in grösseren Mengen und Epithelien der Prostata, der Nierenkelche und der Nieren; beim Weibe ausserdem Epithelien der Vagina in grösseren Mengen, solche vom Cervicaltheile der Gebärmutter und von der Schleimhaut derselben. Ferner Blut, wenn nicht durch Menstruation bedingt; Eiterkörperchen, Leucin, Tyrosin und

Cystin; oxalsaurer und kohlensaurer Kalk in grösseren Mengen; Fettkörnchen und Fettkugeln, Harncylinder und Bindegewebstrümmer.

Eiweiss ist nicht immer ein pathologisches Vorkommniss, indem es Personen gibt, die nach reichlichen Mahlzeiten kleine Mengen desselben mit dem Harne ausscheiden, ohne dass eine Nierenkrankheit vorhanden wäre. Eiweiss ist bei allen schweren Formen von Nephritis ohne Ausnahme vorhanden, zumal bei der croupösen Form, ebenso bei Anwesenheit grösserer Mengen von Blut oder Eiter im Harne. Eiweiss kann jedoch selbst in schweren Fällen von katarrhalischer Nephritis und Cirrhose der Nieren fehlen, oder nur temporär auftreten.

In den seltenen Fällen von Chylurie wird ein trüber Harn von hohem specifischen Gewicht entleert, so reich an Eiweiss, dass derselbe beim Kochen zu einer dicken Gallerte gerinnt. Ausser dem stets in Lösung gehaltenen Eiweiss, welches sich nur durch Zusatz von Säuren oder durch Kochen fällen lässt, sind bei Chylurie auch zahlreiche Fettkörnchen vorhanden, welche eine Opalescenz des frisch gelassenen Harnes verursachen. Endlich findet man eine kleine Anzahl von Plastiden vom Aussehen farbloser Blut- oder Lymphkörperchen. Die Krankheit endet in den meisten Fällen lethal und die Nieren bieten, wie erfahrene Pathologen behaupten, ein normales Aussehen dar. Seitdem *Dr. Wucherer* 1868 in Bahia, Brasilien, bei dieser Krankheit zuerst im Harne einen Fadenwurm entdeckt hat, ist dieser als Filaria sanguinis bezeichnete Parasit in einer Anzahl von Fällen von Chylurie auch im Blute des Kranken nachgewiesen worden, und zwar haben genaue Beobachtungen gelehrt, dass sich der Wurm nur bei Körperruhe des Kranken vorfindet, des Nachts, wenn der Kranke schläft, oder des Tages, wenn dieser schlafend verbracht wird.

Bestimmung des specifischen Gewichtes. Nach *Hofmann* und *Ultzmann* können wir das specifische Gewicht des Harnes mittelst des Urometers in folgender Weise bestimmen: Man füllt ein cylindrisches Standglas vier Fünftel voll mit dem Harne; entfernt den Schaum mittelst Filtrirpapiers und setzt den Urometer in die Flüssigkeit derart, dass derselbe nirgends mit den Gefässwänden in Berührung kommt. Man bringt ein Auge auf die Höhe der Fläche der Flüssigkeit, und liest die entsprechende Theilungsmarke vom Urometer ab, ohne den oberen, durch Attraction etwas erhöhten Rand der Flüssigkeit zu berücksichtigen. Man berührt den Fortsatz des Instrumentes, um dasselbe leicht in die Flüssigkeit einzutauchen, und nachdem es zur Ruhe gekommen, liest man die Theilungsmarke noch einmal ab. Bei allen derartigen Beobachtungen sollte der Harn zum mindesten eine Temperatur von 17° C. haben; sonst ist man beträchtlichen Fehlern ausgesetzt. Sollte die Harnmenge eine kleine sein, dann kann man 3, selbst 4 Volum Wasser zusetzen; prüft, wie oben angegeben und multiplicirt die Nummer der Theilungsmarke mit der Zahl der Volume des zur Verdünnung benützten Wassers. Wurden z. B. 3 Volum Wasser einem Volum des Harnes zugesetzt und man liest 1·008, so wird man das wirkliche specifische Gewicht der ursprünglichen Flüssigkeit

erhalten, wenn man 1·008 mit 1 + 3 = 4 multiplicirt (1·008 × 4 = 1·032). Die soliden Bestandtheile, von welchen das specifische Gewicht abhängt, früher in 1 Volum gelöst, sind eben nach der Verdünnung in 4 Volum gelöst, und das specifische Gewicht ist demgemäss nur 1 Viertel des ursprünglichen Volums. Indem wir die Decimale des specifischen Gewichtes mit dem Coëfficienten von *Häser* (2·33) multipliciren, erhalten wir das Gewicht der soliden, in 1000 C. C. Harn enthaltenen Bestandtheile in Grammen. Wenn wir demnach die gesammte, in 24 Stunden entleerte Harnmenge vor uns haben, können wir auch das Gewicht der soliden Bestandtheile in der Gesammtmenge mit Leichtigkeit bestimmen. Es wurden beispielsweise in 24 Stunden 1500 C. C. Harnes vom spec. Gew. 1·020 entleert. Um das Gewicht der soliden Bestandtheile in 1000 C. C. zu erhalten, multipliciren wir die Decimale 20, die zwei letzten Zahlen, mit dem Coëfficienten 2·33 (20 × 2·33 = 46·60) und das Product 46·60 ist das Gewicht der festen Theile in 1000 C. C. Harnes in Grammen; die Hälfte des Productes addirt gibt das Resultat für 1500 C. C. Aus der Menge der festen Theile und dem specifischen Gewichte lassen sich werthvolle Folgerungen ziehen, jeder einzelne Fall erfordert jedoch specielle Berücksichtigung. So z. B. können wir es mit erkrankten Nieren zu thun haben, wobei die Harnmenge normal oder vermindert ist, und der Harn ein niederes spec. Gew. aufweist. Wir können nun folgern, dass, indem der Harnstoff nahezu die Hälfte der soliden Bestandtheile ausmacht, Harnstoff nicht in genügender Menge ausgeschieden wurde, und Urämie bald zu erwarten steht.

Chemische Proben. Die chemische Untersuchung des Harnes ist für praktische Zwecke eine überaus einfache. Quantitative Analysen sind von verhältnissmässig geringem Werthe, indem sämmtliche Bestandtheile des Harnes, nachdem derselbe mindestens 1 oder 2 Tage lang in Ruhe gestanden hatte, unter dem Mikroskope sichtbar werden, und die Menge des Harnstoffes, welchen man als solchen nicht unter dem Mikroskop nachweisen kann, in einem constanten Verhältnisse zur Menge der Harnsäure und deren Salze steht. Der Harnstoff bildet nämlich zum mindesten die Hälfte sämmtlicher organischer Bestandtheile.

Der behufs Untersuchung gebrachte Harn ist entweder klar oder trübe. Nachdem sich das Sediment abgesetzt hat, giessen wir eine kleine Menge des oberen Theiles der Flüssigkeit in eine Proberöhre, gleichgiltig, welche Reaction der Harn besitzt, und kochen diesen über einer Alkoholflamme. Die Ergebnisse können folgende sein:

a) Der Harn ist durchsichtig klar, und bleibt nach dem Kochen unverändert. Wenn in der ursprünglichen Flüssigkeit nur ein geringfügiges Sediment verhanden ist, bedeutet dieser Umstand normalen Harn.

b) Der Harn ist klar, wird aber durch Kochen trübe. Nach Zusatz einiger Tropfen verdünnter Essigsäure hellt sich die gekochte Flüssigkeit auf, und dies beweist eine vermehrte Menge von Phosphaten; braust die Flüssigkeit bei Zusatz der Säure auf, so beweist dieses die Anwesenheit von kohlensaurem Kalk oder kohlensaurem Ammoniak

(letzteres stets nur in Lösung). Bleibt hingegen die flockige Trübung nach Zusatz der Säure, dann wissen wir, dass Eiweiss vorhanden ist, und wenn in grossen Mengen, wird der Harn in eine consistente, gallertige Masse umgewandelt, welche während des Kochens aus der Proberöhre leicht herausspritzt. Aus dem Sedimente des angesäuerten Harnes, welches sich am Grunde der Proberöhre nach einiger Zeit sammelt, können wir die Menge des Eiweisses annähernd schätzen.

c) Der Harn ist trübe, und klärt sich schon beim Erhitzen, — vor dem Kochen — vollständig auf. Dies bedeutet einen Ueberschuss von Uraten, insbesondere des harnsauren Natrons.

d) Der Harn ist trübe, und bleibt es beim Kochen, oder die Trübung nimmt dabei noch merklich zu. Dann müssen wir denselben Weg einschlagen, wie im Fall *b*), mit derselben Diagnose.

e) Der Harn ist trübe, und bleibt nach dem Kochen und Zusatz von Essigsäure unverändert. Dieser Umstand beweist das Vorhandensein grosser Mengen von Organismen der Fäulniss, Mikrococcen, Bacterien und Leptothrix im alkalischen Harne, und Organismen der Gährung, Oidium oder völlig entwickelten Schimmelpilz in saurem Harne.

Eine wichtige chemische Probe ist die auf Traubenzucker. Der Verdacht, dass dieser vorhanden sei, wird rege, wenn die betreffende Person eine Zeit lang grosse Mengen eines strohgelben Harnes von hohem specifischen Gewichte entleert. Kleine Mengen von Traubenzucker können zeitweilig und ohne die genannten Eigenthümlichkeiten vorhanden sein; eine solche Form von Zuckerharn hat indessen keine klinische Bedeutung. Keine einzige der Zuckerproben ist für sich allein vollkommen genügend, die Anwesenheit von Zucker mit Bestimmtheit festzustellen, und um darin ganz sicher zu sein, müssen wir stets mehrere Methoden zur Anwendung bringen, insbesondere genügen die *Moore*'sche (*Vogel*'sche) und die *Trommer*'sche Probe.

Zuckerproben:

a) *Moore*'sche Probe. Man giesst in das Proberöhrchen 2 Volumen Harn und 1 Volumen einer mässig concentrirten Lösung von chemisch reinem Aetzkali, und erhitzt zum Kochen. Phosphate, wenn in grösseren Mengen niedergeschlagen, müssen abfiltrirt werden, desgleichen Eiweiss. Wird die Flüssigkeit heiss, dann wird dieselbe entsprechend der Menge Zuckers eine citronengelbe, eine gelbbraune oder schwarzbraune Farbe annehmen. Nach Zusatz einiger Tropfen von Salpetersäure verliert die Flüssigkeit ihre dunkle Farbe, und nimmt einen Geruch nach gebranntem Zucker (Melasse) an. Zusatz von KOH zum kalten Harn kann gleichfalls eine dunkle Farbe hervorrufen, wenn Farbstoffe der Galle vorhanden sind.

b) *Böttger*'sche Probe. Man giesst in das Proberöhrchen 2 Volumen Harn und 1 Volumen KOH; setzt dieser Mischung untersalpetersaures Bismuth (Magisterium Bismuthi) in einer Menge hinzu, welche auf der Spitze einer Federmesserklinge Platz hat, und erhitzt kurze Zeit. Ist Zucker vorhanden, dann werden die Bismuthsalze zu schwarzem Suboxyd von Bismuth reducirt. Kleine Mengen von Zucker färben die Bismuthsalze schwach grau. Eiweiss muss, falls in grösserer Menge vorhanden, durch Kochen und Filtrirung entfernt werden.

c) *Trommer*'sche Probe. Man giesst in das Proberöhrchen 2 Volumen Harn und fügt 1 Volumen von KOH oder NaOH (Lösung 1 : 3), hierauf tropfenweise eine Lösung von schwefelsaurem Kupferoxyd (Lösung 1 : 10) und schüttelt, bis die Mischung eine dunkelblaue Farbe angenommen hat. Man erhitze die Mischung, ohne sie kochen zu lassen, und ist Zucker vorhanden, dann wird durch denselben das Kupfersalz in solcher Weise reducirt, dass zuerst orangegelbes Kupferhydroxyd, und hierauf ein rothes Sediment von Kupferoxyd entsteht. Wenn Eiweiss in grösseren Mengen vorhanden ist, muss dasselbe durch Kochen und Filtriren entfernt werden. Die gelbe Farbe der Mischung allein zeigt entweder eine kleine Menge von Zucker oder einen Ueberschuss an Uraten an. Schleim in grösseren Mengen reducirt das Kupfersalz in derselben Weise, wie Zucker. Ist kein Zucker vorhanden, dann nimmt die Mischung eine schmutzig graugrüne Farbe an, und erscheint am Grunde des Proberöhrchens kein Präcipitat.

d) *Vogel*'sche Probe. Eine annähernde Schätzung der Zuckermenge, welche man aus dem specifischen Gewichte nicht einfach erschliessen kann, lässt sich auf folgende Weise gewinnen. Man kocht 2 Vol. Harn mit 1 Vol. KOH. Eine 1%ige Zuckerlösung wird kanariengelb; eine 2%ige Lösung dunkel bernsteingelb; eine 5%ige Lösung braunroth (Rumfarbe), wobei die Flüssigkeit durchsichtig bleibt; während bei einer 10%igen Lösung die Flüssigkeit dunkelbraun und trübe wird.

e) *Roberts*'sche Gährungsprobe. Man nimmt 2 Flaschen, die eine von 4 Unzen, die andere von 12 Unzen Gehalt, und giesst in jede je 4 Unzen dos Harnes. Dem Harne in der grossen Flasche fügt man ein etwa wallnussgrosses Stück Bierhefe hinzu und verschliesst die Flasche mit einem durchbohrten Kork, um das Entweichen der durch Gährung erzeugten Gase zu ermöglichen. Die kleinere Flasche wird luftdicht verschlossen, und beide Flaschen neben einander bei einer Temperatur von 68°—75° F. ruhig stehen gelassen. Nach 24 Stunden wird das Verschwinden des Beschlages und das Aufhellen des Harnes in der grösseren Flasche die Vollendung des Gährungsprocesses anzeigen. Man nimmt nun das specifische Gewicht beider Flüssigkeiten ganz genau

mittelst eines verlässlichen Urometers, wobei der Unterschied im specifischen Gewichte die Anwesenheit von Zucker zeigt, und zwar entspricht die Zahl der Grade der Differenz jener der Grane in je 1 Unze Flüssigkeit. Wenn z. B. das specifische Gewicht des ungegohrenen Harnes 1032 beträgt, und jenes des gegohrenen Harnes 1020, dann enthält der Harn in jeder Unze 12 Gran Zucker. Diese Probe, obgleich nicht bis auf Bruchtheile eines Grans genau, genügt bei gewöhnlicher klinischer Arbeit vollständig zur Bestimmung der Zuckermenge. (Diese Probe beruht auf englischen Wärmegraden und Maassen.)

f) Die *Fehling*'sche Probe gilt als die verlässlichste zur volumetrischen Bestimmung der Zuckermenge. Die *Fehling*'sche Lösung enthält in einem Volum von 1000 C. C. Folgendes: 30.639 Gramme von schwefelsaurem Kupferoxyd; 173 Gramme reines krystallinisches weinsteinsaures Natron oder Kali und 500 Gramme einer Lösung von caustischer Soda vom specifischen Gewicht 1·12. Von dieser Lösung werden 10 C. C. durch 0·05 Gramm Zucker reducirt.

Mikroskopische Untersuchung. Der Harn wird in einer Menge von 4—6 Unzen mindestens 6 Stunden lang ruhig stehen gelassen, — 12 Stunden sind sogar noch vorzuziehen, — entweder in einer gewöhnlichen Flasche aus weissem Glas oder in einem trichterförmigen Champagnerglas. Das am Grunde des Glases sich absetzende Sediment ist Gegenstand der mikroskopischen Analyse, nachdem die klare Flüssigkeit sorgfältig abgegossen (decantirt) wurde. Wir übertragen einen Tropfen des Sediments auf den Objectträger mittelst Kameelhaarpinsels oder einer Pipette; der erstere entspricht allen Anforderungen, wenn man denselben nach jeder Untersuchung sorgfältig im Wasser auswäscht. Um den Harn zu conserviren, kann man dem Sediment entweder Glycerin zufügen, und es in einem flachen, unbedeckten Napfe so lange stehen lassen, bis das überschüssige Wasser verdampft ist; oder man fügt einige Tropfen Alkohol hinzu, bevor man die Mischung mit Glycerin vornimmt. Eiterkörperchen, Epithelien und Harncylinder werden am besten dadurch conservirt, dass man der Gesammtmenge des Harnes einige Tropfen einer Lösung von Chromsäure zusetzt, in genügender Menge, um das Eiweiss und die anderen Bestandtheile zu fällen. Nach einigen Wochen wird die überschüssige Flüssigkeit abgegossen, und dem Sediment einige Tropfen Alkohol zugefügt, um die Entwicklung von Schimmelpilz zu verhüten.

Bevor man an das Studium des Harnes geht, muss man mit den zufälligen Beimischungen vertraut sein. Fig. 357 illustrirt die am häufigsten vorkommenden.

Seidenfäden sind homogen, von mässigem Glanze, deren Schnittenden durch die Scheerenblätter abgeflacht und etwas zackig. Wenn

gesponnen, nehmen einzelne Fäden von ihren Nachbarn wellige oder spirale Eindrücke an, und werden an diesen Stellen abgeflacht.

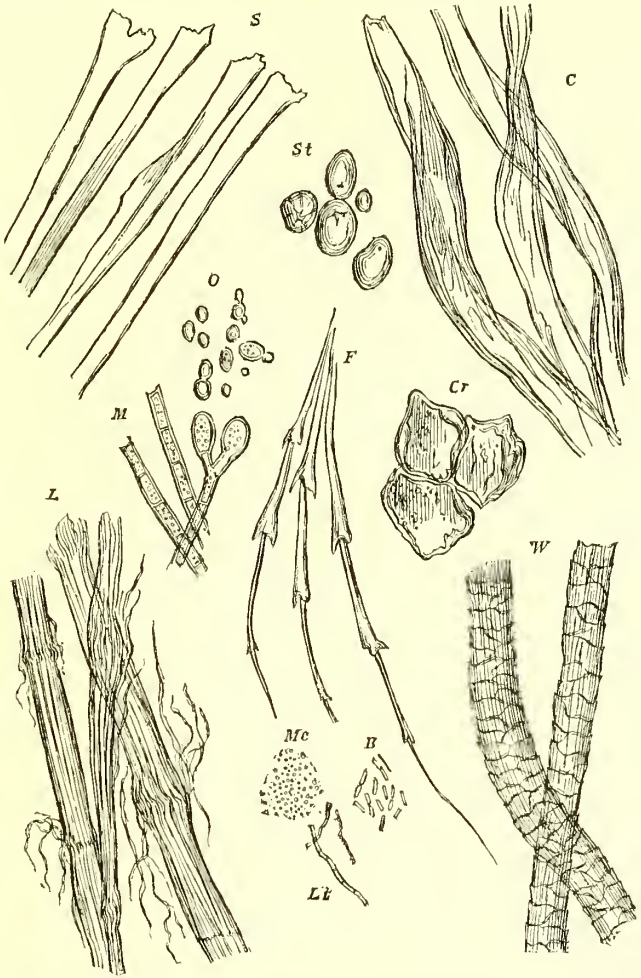

Fig. 357. Zufällige Vorkommnisse im Sediment des Harnes.

S Seidenfäden; *C* Baumwollfäden; *L* Linnenfäden; *W* Schafwolle; *F* Feder; *St* Stärkekörner des Reises; *Cr* Korktheilchen; *O* Oidium, — Same des Schimmelpilzes; *M* Mycel des Schimmelpilzes; *Mc* Micrococcen; *B* Bacterien; *Lt* Leptothrix. Vergr. 500.

Linnenfäden bestehen aus feineren Fasern und zeigen quere Brüche oder Einknickungen in Folge des Hechelns. Die feinsten Fäserchen erscheinen von der Oberfläche der Hauptfaser unregelmässig abgerissen.

Baumwollfäden sind flach, wellenförmig und gewunden, an beiden Kanten compacter als in der Mitte; der mittlere Theil kann unregelmässige Knickungen aufweisen oder gänzlich fehlen, wenn beide Ränder aneinander gedrückt wurden.

Schafwollfasern haben gezackte Ränder entsprechend den vorspringenden Kanten der dachziegelförmig angeordneten Schüppchen der Cuticula; der Bau ist ein undeutlich streifiger. Die Haare verschiedener Thiere haben verschiedene Formen; häufig beobachtet man einen centralen Markkanal und wechselnde Mengen von Pigmentkörnchen. Gebrauchte und chemisch präparirte Schafwolle ist der Cuticularhülle grösstentheils beraubt.

Irgend welche der genannten Fasern kann man auch verschieden gefärbt antreffen.

Federn erscheinen in Gestalt einzelner Fädchen oder verzweigter Bärtchen; die Enden der ersteren laufen fein aus, indem die Grösse der einzelnen epidermalen Glieder gegen das Ende hin allmälig abnimmt. Schüppchen von Insectenflügeln kommen in Gestalt zarter, gezackter Plättchen, mit je einem stielförmigen Fortsatz gleichfalls vor.

Von Vegetabilien begegnet man am häufigsten dem Oidium und Mycel des Schimmelpilzes, Korktheilchen, ausgezeichnet durch ein zierliches Cellulosegerüst und gelbbraune bis dunkel braunrothe Farbe; Kohlenpartikeln, Pollen von Pflanzen, am häufigsten des Lycopodiums (kugelige Bildungen mit einer deutlichen Schale, besetzt mit regelmässigen, stachelförmigen Fortsätzen) und Stückchen von Holz. Stärkekörner sind im Harne der Frauen sehr häufig, indem sie zum Einstauben der Genitalien benützt werden. In saurem Harne trifft man nebst Oidium meistens bewegungslosen Leptothrix und Bacterien; im alkalischen Harne Mikrococcen, Bacterien in lebhafter Bewegung, und Leptothrix bald in Bewegung, bald bewegungslos.

Man muss auch wissen, dass Gussblasen, nicht selten von der Gestalt von Schmetterlingsflügeln, und Ritzen im Deckgläschen, desgleichen Rostpartikel sowohl im Deckgläschen, wie im Objectträger häufig vorkommen. Ein Arzt brachte mir ein Präparat einer wurmförmigen Rostmasse im Deckgläschen, welche er als einen bisher unbekannten Parasiten ansah. Er behauptete, diesen Parasiten häufig gesehen zu haben, und ich entdeckte, dass er ein und dasselbe Deckgläschen zu verschiedenen Zeiten zur Untersuchung des Harnes eines Patienten benützt hatte.

Krystallische und amorphe Sedimente. Die im Harne vorkommenden krystallischen und amorphen Sedimente gehören entweder zur Gruppe der Säuren und sauren Salze, oder zu jener der alkalischen Salze. Die sauren Sedimente sind: Harnsäure, oxalsaurer Kalk, harnsaures Natron (amorph) und Hippursäure. Die ersten drei kommen sehr häufig vor; Hippursäure hingegen äusserst selten; noch seltener sind die gleichfalls in diese Gruppe gehörenden Krystalle von Cystin und Tyrosin. — Die alkalischen Sedimente sind: Harnsaures Ammoniak, Tripelphosphate, Kalkphosphate (die sowohl amorph, wie

krystallisch auftreten) und kohlensaurer Kalk (amorph und krystallisch). Phosphorsaure Magnesia erscheint selten.

1. Harnsäure ist ein constanter Bestandtheil des Harns von Fleischfressern. Deren Menge wird durch reichliche thierische und pflanzliche Kost, in fieberhaften Krankheiten, bei gestörter Function des Herzens, der Lungen, des Zwerchfells u. s. w. beträchtlich vermehrt. Dagegen ist dieselbe vermindert bei reichlicher Ausscheidung von Harn, und in späteren Stadien von Nephritis, bei Abnahme der Secretion aller Salze. Harnsäure wird im Harn auch durch körperliche Anstrengung vermehrt; ihre Menge schwankt jedoch ganz beträchtlich zu verschiedenen Zeiten bei einem und demselben Individuum.

Harnsäure tritt in Gestalt rhombischer Prismen (Wetzsteinform) in zahlreichen Variationen auf, und ist von brauner oder rothbrauner Farbe, ausgenommen, wenn sie sich in sehr dünnen Plättchen niederschlägt. Häufig ist sie in sternförmigen Gruppen angehäuft, und erzeugt das sogenannte Ziegelmehlsediment. In übersaurem Harne, welcher in der Regel mit gichtischen und arthritischen Processen combinirt ist (*Ebstein*), oder mit Bildung von Harnsäureconcrementen in der Blase, erscheint sie in eigenthümlicher Speer-, Kamm- und Bürstenform. Die in den Nierenkelchen entstehenden Concremente (der sogenannte Nierensand oder Nierenstein) bestehen aus verhältnissmässig umfangreichen, aus kleinen Krystallen von Harnsäure zusammengesetzten Massen. (S. Fig. 358.)

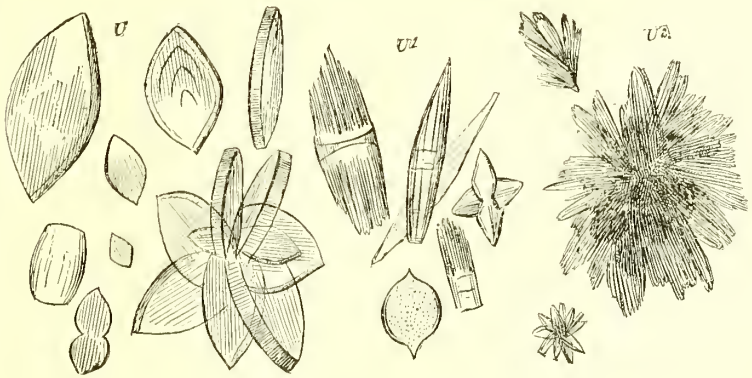

Fig. 358. Harnsäure.

U gewöhnliche Krystalle; *U*¹ Krystalle aus stark saurem Harne; *U*² Häufchen von Harnsäurekrystallen (sog. Sand) aus den Nierenkelchen. Vergr. 300.

2. Oxalsaurer Kalk ist häufig mit Harnsäure gemengt, und wenn in kleinen Mengen vorhanden, ohne ausgesprochene Bedeutung. Die Oxalsäure, ein Product der Harnsäure, hat eine starke Affinität zu

Kalk, und tritt im Harnsedimente häufig erst spät und ausschliesslich in Gestalt von oxalsaurem Kalk auf. Bei Störungen der Verdauung (Dyspepsie) und Störungen im Nervensystem („Nervosität", „Neurasthenie" u. dgl.) ist dessen Menge beträchtlich vermehrt. Oxalsaurer Kalk erscheint in Form viereckiger Octaeder mit einer charakteristischen, Briefcouvert ähnlichen Kreuzlinie in Stirnsicht, während in Seitensicht die octaedrische Gestalt sich am meisten ausprägt. Die Lichtbrechung dieser Krystalle ist stets eine starke und haben dieselben niemals Farbe. Ihre Grösse schwankt zwischen den kleinsten punktförmigen Quadraten bis zu Krystallen von beträchtlichem Umfange, welche jedoch in der Regel kleiner bleiben, als jene der Harnsäure. Bisweilen kommen Zwillingsbildungen von Octaedern zur Beobachtung. Sehr selten erscheint der oxalsaure Kalk in Gestalt concentrisch geschichteter, im Centrum vertiefter Scheiben oder Hanteln. (S. Fig. 359.)

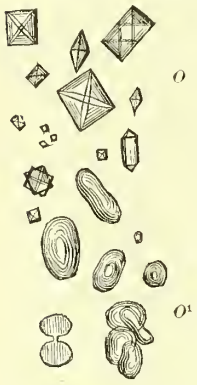

Fig. 359. Oxalsaurer Kalk.

O gewöhnliche Krystalle verschiedener Grössen; *O*¹ seltene Formen. Vergr. 300.

3. Harnsaures Natron kommt im Harne in grossen Mengen unter denselben Bedingungen vor, wie die Harnsäure, und mit dieser insbesondere in fieberhaften Zuständen combinirt. Dieses Salz erzeugt das so häufige, sogenannte Lehmwassersediment. Es besteht aus winzigen amorphen Körnchen von dunkelbrauner Farbe (sehr selten farblos, und coagulirtem Eiweiss ähnlich sehend), in moosartiger Anordnung. Es hängt sich leicht an die im Gefässe befindlichen Fremdkörper (Fasern) an, desgleichen an Schleim und Epithelien. Wenn der Harn nach längerem Stehen alkalisch wird, nehmen die Körnchen zarte Hantelformen an, wobei sie an Umfang zunehmen, und somit den Uebergang zu harnsaurem Ammoniak darstellen. Auch die Harnsäurekrystalle zerfallen unter diesen Verhältnissen zu Häufchen brauner Kugeln, welche eine Zeit lang noch die ursprüngliche Wetzsteinform beibehalten. Eine seltene Form von harnsaurem Natron ist die von Nadeln in einer Weizengarben ähnlichen Anordnung. (*Ultzmann.*) Ich habe letztere Krystalle nur einmal in einem Harnsodimente beobachtet, welches massenhafte, zusammengeballte, theilweise fettig entartete Epidermalplättchen enthielt, die von einer Frau von Zeit zu Zeit unter kolikartigen Schmerzen in der Nierengegend entleert wurden, wo die Diagnose einer Dermoidcyste der einen Niere als Möglichkeit ins Auge zu fassen war. (S. Fig. 360.)

4. Hippursäure ist ein gewöhnliches Vorkommniss im Harne pflanzenfressender Thiere, insbesondere jenem des Pferdes, während dieselbe im Harne des Menschen überaus selten vorkommt, hauptsächlich

nach Verabreichung von Benzoesäurepräparaten und bisweilen bei Diabetes. (S. Fig. 361.)

Fig. 360. Harnsaures Natron.

S die gewöhnliche Form; S^1 sehr seltene Form; S^2 Uebergangsformen von harnsaurem Natron zu harnsaurem Ammoniak. Vergr. 300.

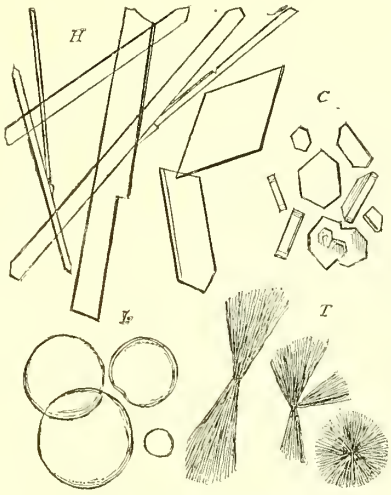

Fig. 361. Seltene Sedimente in saurem Harn.

H Hippursäure; *C* Cystin; *L* Leucin; *T* Tyrosin. Vergr. 300.

Cystin bildet ein seltenes Sediment, zuweilen selbst Concremente von grünlicher Farbe in der Blase, es besteht aus hexagonalen, farblosen Platten, welche in der Seitenansicht Eine Facette vollkommen, und die zwei benachbarten Facetten verkürzt zeigen. Cystin löst sich leicht in Ammoniak, was zur Unterscheidung von Harnsäurebildungen dient. Behauptet wird, dass es in manchen Familien bei jedem Mitgliede ein constantes Vorkommniss sei. (S. Fig. 361.)

Tyrosin erscheint in Gestalt nadelförmiger Krystalle, welche in Häufchen, oder unter verschiedenen Winkeln sich kreuzenden Garben angeordnet stehen. Es ist gewöhnlich von Leucin begleitet, welches grossen, flachen Fetttropfen ähnlich sieht, und zarte radiäre und concentrische Streifungen aufweist, jedoch in Aether nicht löslich ist. Diese seltenen Sedimente beobachtet man bei Cirrhose und gelber Atrophie der Leber, desgleichen bei Vergiftung mit Phosphor. (Siehe Figur 361.)

5. Harnsaures Ammoniak findet man im frischen Harne nur dann, wenn derselbe in zersetztem und ausgesprochen alkalischem Zustande entleert wird, wie es bisweilen bei intensiver chronisch katarrhalischer Cystitis vorkommt. Im alkalisch gewordenen Harne ist es in Verbindung mit Tripel- und einfachen Phosphaten ein überaus häufiges Sediment. Es erscheint in Form dunkelbrauner Kugeln von sehr wechselnder Grösse, welche zarte concentrische und radiäre Streifungen erkennen lassen. Die Kugeln können einzeln oder zu, aus mehreren Kugeln zusammengesetzten Ballen verschmolzen, diese wieder glatt, oder

mit stacheligen, bisweilen verzweigten und gekrümmten Fortsätzen versehen sein, welch' letztere man als die „Stechapfelform" bezeichnet. (S. Fig. 362.)

Fig. 362. Harnsaures Ammoniak.

Dunkelbraune, einzelne und verschmolzene, glatte und stechapfelförmige Kugeln. Vergr. 300.

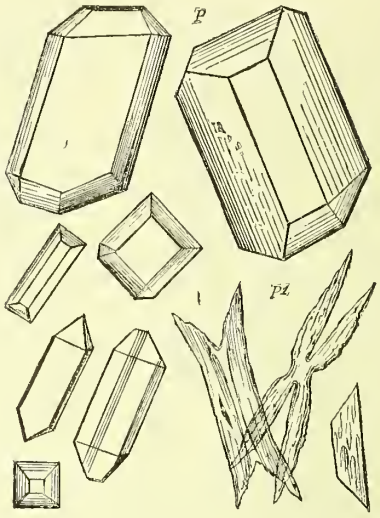

Fig. 363. Tripelphosphate.

P vollkommen entwickelte Krystalle; P^1 unvollkommen entwickelte Krystalle. Vergr. 300.

6. Tripelphosphate (Combination von phosphorsaurem Ammoniak und phosphorsaurer Magnesia) erscheinen als farblose rhombische Krystalle von hochgradiger Lichtbrechung und in stark wechselnden Grössen. Wenn unvollkommen entwickelt, stellen sie dünne Platten oder kreuzförmige Bildungen ohne Facetten dar. Im normalen Harn trifft man sie nur in kleiner Menge; diese ist aber bei chronischen entzündlichen Processen an irgend einer Stelle des Körpers beträchtlich vermehrt, desgleichen in sogenannten rheumatischen und arthritischen Krankheiten und bei Osteitis. Diese Krystalle lösen sich leicht beim Zusatz einer Säure. (S. Fig. 363.)

7. Einfache Phosphate (phosphorsaurer Kalk und phosphorsaure Magnesia) treten in alkalischem Harne in Form amorpher, hochgradig lichtbrechender, farbloser Körnchen auf, welche gewöhnlich in Häufchen, gelegentlich in einer moosartigen Gruppirung erscheinen; oder in Form von Rosetten, welche aus zugespitzten dünnen Rhomben zusammengesetzt sind, deren Spitzen sich in der Mitte der Rosette vereinigen, während die Raute selbst von gleichmässiger Breite oder an der Peripherie der Rosette mässig verbreitert sein kann. All diese Bildungen sind von hoher Lichtbrechung und stets farblos. Die Körnchen der amorphen einfachen Phosphate zeigen bisweilen eine centrale, seichte Vertiefung. Die Be-

deutung dieser, etwas selteneren Krystalle ist durchschnittlich dieselbe, wie jene der Tripelphosphate. (S. Fig. 364.)

8. Kohlensaurer Kalk bildet das häufigste Sediment im Harne der pflanzenfressenden Thiere und die Trübung des Harnes beruht eben auf deren Anwesenheit. Beim Menschen kommt dieses Sediment nur selten vor, gleichzeitig mit den Phosphaten in Gestalt kleiner Körnchen oder Hanteln. Wenn mit Magnesiasalzen combinirt, nimmt es die Gestalt sehr kleiner Prismen an. Es erscheint hauptsächlich bei entzündlichen und cariösen Processen des Knochensystems. Der Zusatz einer Säure ruft sofort ein Aufbrausen hervor, sowohl wenn dieses Salz, wie auch das stets in Lösung bleibende kohlensaure Ammoniak vorhanden ist. (S. Fig. 364.)

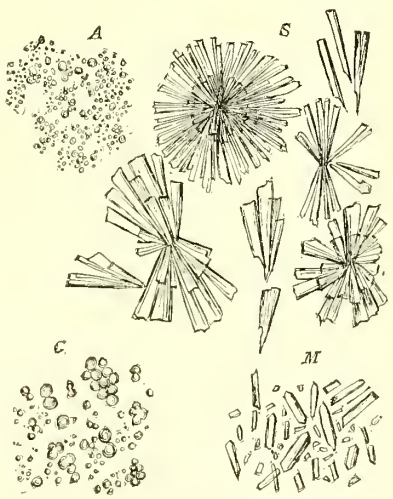

Fig. 364. Einfache Phosphate und kohlensaurer Kalk.

A amorphe einfache Phosphate; *S* sternförmige einfache Phosphate; *C* amorpher kohlensaurer Kalk; *M* Combination von kohlensaurem Kalk mit Magnesiasalzen. Vergr. 300.

Phosphorsaure Magnesia beobachtet man im Harne nach innerlichem Gebrauch von fixen kohlensauren Alkalien, wie dieselben in vielen Mineralwässern in Lösung gehalten werden. Sie bildet verlängert viereckige Platten.

Schleim kommt im normalen Harn in verschiedenen Mengen vor, insbesondere reichlicher in jenem der Frauen; derselbe erscheint in Gestalt feinstreifiger, kaum wahrnehmbarer Fäden, als ein physiologisches Product der Epithelien. Leichte Reizung der Schleimhaut durch sauren Harn, welcher mit Harnsäure und harnsaurem Natron überladen ist, vermehrt die Menge des Schleimes, und indem sich die Urate an den Schleimfäden präcipitiren, werden letztere leichter kenntlich. Man könnte sie bisweilen mit Harncylindern verwechseln, indem sie mit diesen Aehnlichkeit haben. Mit den Schleimfäden kann man häufig auch Schleimkörperchen beobachten, das sind feinkörnige, in der Regel unregelmässig begrenzte, bisweilen kernhaltige Plastiden. Wenn dem Harne Sperma beigemengt ist, sieht man dessen schleimigen Antheil als blasse schollige Massen, mit Spermatozoiden vollgepfropft. Bei chronisch katarrhalischer Entzündung der Schleimhaut der Harnröhre sind die, aus den Ausführungsgängen der Schleimdrüsen entleerten Schleimfäden sehr gross, cylindrisch und gedreht; häufig erkennt man dieselben schon mit freiem Auge. Der während geschlechtlicher Erregung von der

Prostata entleerte Schleim enthält zahlreiche Schleimkörperchen, welche, wenn von den Säulenepithelien der Ausführungsgänge stammend, zum Theile verlängert erscheinen. Schleim kommt bisweilen auch in Gestalt zarter, gestreifter und aufgefranster Cylinder, der sogenannten „Schleimcylinder" vor; es ist übrigens zweifelhaft, ob dieselben je in den Harnröhrchen erzeugt werden.

Zuweilen begegnet man im Harne des Mannes mässig lichtbrechenden, concentrisch gestreiften Bildungen, den sogenannten colloiden oder amyloiden Körperchen der Prostata (prostatischen Concrementen). Dieselben sind leicht mit Stärkekörnern zu verwechseln. Ihre Zahl scheint hauptsächlich bei Hypertrophie dieser Drüse vermehrt zu sein.

Eiterkörperchen zeigen stets eine Entzündung längs des Harngeschlechtsapparates an. Ueber ihren Ursprung wurde schon das Nöthige im Kapitel über „Entzündung" mitgetheilt, und hier wünsche ich nur zu wiederholen, dass eine grosse Menge von Eiterkörperchen unmittelbar aus den Epithelien hervorgeht, und zwar am Wege der endogenen Neubildung lebender Materie. Die Eiterkörperchen sind die besten Objecte zur Bestimmung der allgemeinen Constitution des Kranken, seiner Aussichten auf Heilung oder der wahrscheinlichen Dauer seines Lebens (s. Seite 60 und Fig. 20). Die Anwesenheit von Eiterkörperchen aus der Reihe *P*, zeigt ausschliesslich eine zerrüttete oder von Haus aus schlechte Constitution und den bald zu erwartenden Tod des Patienten an. Die Eiterkörperchen führen im frisch gelassenen Harn active, amöboide Formveränderungen aus, welche ausnahmsweise, wenn der Harn an einem warmen Orte stand, noch 24 Stunden, nachdem der Harn gelassen wurde, beobachtet werden können. Eiterkörperchen mit zarten, haarförmigen Verlängerungen (Wimpern) entstehen von den bewimperten Säulenepithelien der Schleimhaut der Gebärmutter, und in frisch gelassenem Harne können die Wimpern selbst noch die charakteristischen Bewegungen zeigen. Man muss sorgfältig darauf achten, dass man nicht an der Oberfläche des Eiterkörperchens haftende Bacterien für Wimperhaare halte, da auch erstere oscillatorische Bewegungen ausführen können.

In sehr verdünntem oder stark alkalischem Harn quellen die Eiterkörperchen auf und nehmen eine vorgrösserte kugelige Gestalt an, wobei der Kern die Mitte der Kugel einzunehmen pflegt, während an den peripheren Abschnitten nur verhältnissmässig wenige Körnchen sichtbar bleiben. In stark ammoniakalischem Harn, wie solcher bei chronisch katarrhalischer Cystitis entleert wird, erzeugen die Eiterkörperchen, wenn in grossen Mengen vorhanden, durch Bersten und Verschmelzen eine klebrig-schleimige, fadenziehende Masse, welche auf den Objectträger nur in

zusammenhängenden, gallertartigen Klümpchen übertragen werden kann. Bei Verdunstung eines auf dem Objectträger gehaltenen Harnpräparates bieten die Eiterkörperchen verschieden zackige Formen dar, welche man nicht als Ergebnisse einer amöboiden Bewegung betrachten darf.

Bei chronisch katarrhalischer Cystitis können die Eiterkörperchen wechselnde Mengen von dunkelbraunen Pigmentkörnchen aufweisen, wenn dieselben von pigmentirten Epithelien der Schleimhaut der Harnblase stammen, auf deren Anwesenheit eben die schiefergraue Farbe der Schleimhaut beruht. Pigmentirte Eiterkörperchen werden demnach sofort die Aufmerksamkeit auf die Anwesenheit einer chronisch katarrhalischen Cystitis lenken.

Eiterkörperchen, welche von Epithelien der Nierenkelche oder jenen der Harnröhrchen stammen, enthalten bisweilen zarte, rothbraune Krystalle von Hämatoidin. Dieser Umstand beweist die Gegenwart von Hämatoidin in den betreffenden Epithelien, verursacht durch vorausgegangene Blutungen. Bei frischen Blutungen können die Eiterkörperchen in Folge von Sättigung mit dem Farbstoff des Blutes eine gleichmässige gelbe Färbung aufweisen.

Rothe Blutkörperchen sind scheibenförmige Elemente, im frischen Zustande von gelber Farbe und häufig mit zackiger Oberfläche. Nach einige Tage langem Stehen eines sauren Harnes können die Blutkörperchen ebenso verändert werden, wie es bei Zusatz verdünnter Lösungen von doppelt chromsaurem Kali geschieht (s. Seite 66), indem viele derselben bei schwächeren Vergrösserungen körnig, bei starken Vergrösserungen hingegen deutlich netzförmig gebaut erscheinen. Zusatz einer Chromsäurelösung hat denselben Erfolg, obgleich in der Regel viel weniger ausgesprochen, und nach Behandlung mit Chromsäure erscheinen die meisten rothen Blutkörperchen als blasse, anscheinend structurlose, doppelt contourirte Zirkel.

Extravasirtes Blut, wenn in den Geweben zurückgehalten, verändert sich zu Hämatoidin, welches sowohl in Gestalt kleiner verlängerter Rhomben, wie auch von nadelförmigen, bisweilen sternförmig gruppirten Krystallen von brillant rothbrauner Farbe auftritt. Solche Krystalle trifft man, wie oben bemerkt, auch im Inneren von Eiterkörperchen. In einem Falle von chronischem Abscess der Niere habe ich dem, mit dem Harn entleerten Eiter grosse Mengen von Hämatoidin beigemengt gesehen, und der chronische Zustand des Leidens konnte hauptsächlich aus der Anwesenheit von Hämatoidin erschlossen werden.

Trümmer von Bindegewebe sind im Harnsedimente häufige Vorkommnisse. Man sieht dieselben entweder als zarte Bündel oder massige Trümmer, welche in letzterem Falle eine wechselnde Menge von

Plastiden — Bindegewebskörperchen — enthalten können. Ihre Anwesenheit kann durch Blutung bedingt sein, und dann haben sie in der Regel vom Blutfarbstoffe eine gelbe Farbe angenommen. Kleine Trümmer von Bindegewebsbündeln von gelber Farbe, wenn in Begleitung zahlreicher Blutkörperchen und Nierenepithelien vorhanden, wobei die Eiterkörperchen ganz fehlen, zeigen capillare Hämorrhagien in den Nieren an. Grosse Fetzen pflegen aufzutreten, wenn sich ein Abscess in die Harnwege entleert hat, oder eine Verschwärung entweder in der Harnröhre, wie bei Stricturen, oder in der Blase oder den Nierenbecken vorhanden ist. Die begleitenden Epithelien befähigen uns, den Sitz des Geschwürs zu bestimmen. Geschwüre der Vagina, des Cervicaltheils der Gebärmutter und der Schleimhaut der letzteren können auf dieselbe Weise diagnosticirt werden. Wenn sich in der Schleimhaut der Blase ein Papillom entwickelt hat, können ausnahmsweise auch grosse Bindegewebstrümmer, welche in Bildung begriffene, oder völlig entwickelte Blutgefässe enthalten, mit dem Harn entleert werden. Gelegentlich nehmen diese Gewebstrümmer die Gestalt von Knäueln an. Häufig verursacht ein solches Papillom auch Blutungen, und dann treffen wir nebst den Gewebstrümmern zahlreiche Blutkörper und reichlich mit Blutfarbestoff getränkte, mit rothbraunen Körnchen vollgepfropfte Epithelien aus den mittleren Lagen der Blasenschleimhaut, oder von der Epithelbekleidung der Geschwulst; die Kerne der Epithelien bleiben in der Regel von Blutfarbstoff frei. (S. Fig. 365.)

Bindegewebsfetzen haben eine stärkere Lichtbrechung, als Schleimfäden, aber eine geringere, als disgregirte Linnenfasern, und bei nur mässiger Uebung ist es unmöglich, eine Verwechslung zu machen. Besteht selbst der leiseste Zweifel über die Natur einer einzelnen, fadig-streifigen Bildung, dann ist es besser, dieselbe als zufällige Beimengung zu betrachten, als zu rasch die Diagnose auf Bindegewebe zu stellen, welch letzteres stets eine tiefer greifende Störung andeutet. Ich habe übrigens einmal auch grosse Massen disgregirter Linnenfasern beobachtet, welche mit dem Harne in einem Falle entleert wurden, in dem längere Zeit vorher die äussere Urethrotomie vollzogen worden war, und der Chirurg augenscheinlich aus Versehen einen Charpiepfropf in der Harnröhre zurückgelassen hatte, der wahrscheinlich seinen Weg in die Harnblase gefunden hatte.

Fettkörnchen und Fettkugeln sind gleichfalls häufige Vorkommnisse im Harne. Die letzteren können in beträchtlicher Grösse entleert werden, und dass solche Kugeln bisweilen wirklich in der Niere entstehen, lässt sich durch directe Beobachtung erweisen. (S. Seite 800, Fig. 354.) In vielen Fällen ist jedoch das Fett von aussen in den Harn gelangt, entweder durch unreine Glasgefässe, oder Stoffe (Oel, Vaselin) welche man zur Bestreichung von Kathetern und Sonden, oder des, die weiblichen Geschlechtstheile untersuchenden Fingers benützt hat. Feinste Fettkörnchen trifft man stets in Begleitung von Eiweiss, und nachdem

man letzteres mittelst einer Säure präcipitirt hat, lassen sich die glänzenden, in Häufchen gruppirten Fettkörnchen von verschiedener Grösse ohne Schwierigkeit von den blassen und gleichmässig grossen Körnchen des Eiweisses unterscheiden. Die Anwesenheit solcher Körnchen zeigt Fettdegeneration der Nieren an, und zwar mit desto grösserer Sicherheit, wenn wir gleichzeitig auch Fettcylinder antreffen. Bei diesem Zustande der Nieren sind dem Harnsedimente häufig einige rothe Blutkörperchen und Bindegewebstrümmer beigemengt, welche ihren Ursprung wahrscheinlich einer gewissen Brüchigkeit der capillaren Gefässwände verdanken. In chylösem Harn begegnet man Fettkörnchen zusammen mit Eiweiss, ohne Nierenepithelien und Eiterkörperchen. (S. Fig. 365.)

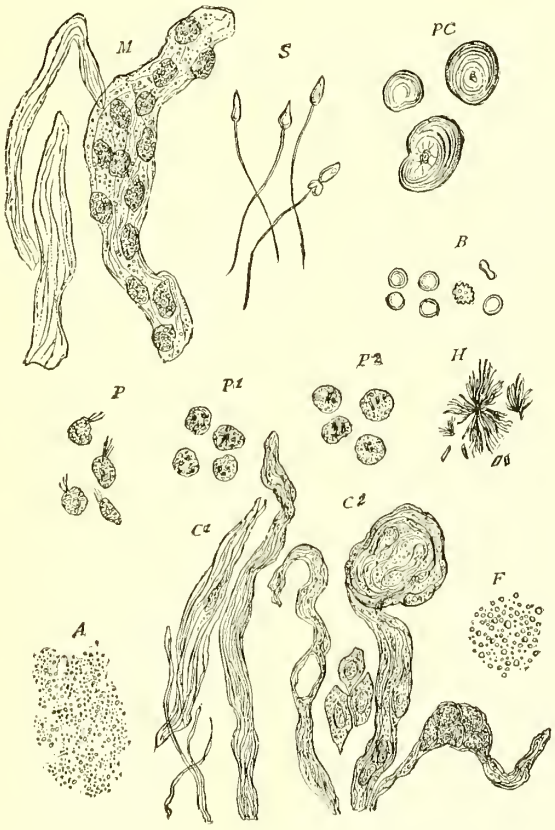

Fig. 365. Verschiedene Vorkommnisse im Harnsediment.

M Schleimfäden; *S* Spermatozoiden; *PC* prostatische Concremente; *P* bewimperte Eiterkörperchen; P^1 Eiterkörperchen mit Pigmentkörnchen; P^2 Eiterkörperchen mit Hämatoidinkrystallen; *B* rothe Blutkörperchen; *H* Hämatoidinkrystalle; *A* coagulirtes Eiweiss; *F* Fettkörnchen; C^1 Trümmer von Bindegewebe; C^2 Gewebstrümmer bei einem Papillom der Harnblase. Vergr. 500.

Epithelien. Eine genaue Kenntniss der im Harn vorkommenden Epithelien ist von grosser Wichtigkeit, indem wir nur durch Bestimmung jener Stelle, von welcher die Epithelien herkommen, befähigt werden, eine Diagnose auf die Oertlichkeit des krankhaften Processes zu stellen.

Die meisten der längs des Harngeschlechtsapparates auftretenden pathologischen Vorgänge sind entzündlicher Natur, und durch die Anwesenheit von Eiterkörperchen im Harne gekennzeichnet; wo aber die Entzündung sitzt, lässt sich nur durch die abgeschwemmten Epithelien bestimmen. Wenn wir Eiterkörperchen allein, ohne Epithelien antreffen, was zuweilen vorkommt, sind wir nicht in der Lage zu entscheiden, an welcher Stelle der pathologische Vorgang seinen Sitz hat.

Im Allgemeinen wissen wir, dass im männlichen Harngeschlechtsapparate die Harnröhre, die Blase, die Harnleiter und Nierenkelche von einem geschichteten Epithel ausgekleidet werden; während alle, mit diesem Tracte in Verbindung stehenden Drüsen, die Schleimdrüsen, die Prostata und deren Ausführungsgänge, einschliesslich der Ductus ejaculatorii nur ein einfaches Lager von Epithelien besitzen. Ein einfaches Lager besteht auch in sämmtlichen Harnröhrchen der Niere. Die grössten Epithelien befinden sich in der Harnröhre: dann folgen an Grösse zunächst jene der Harnblase, dann jene der Nierenkelche und die kleinsten Epithelien existiren in den Harnkanälchen der Nieren. Es wird behauptet, dass die Epithelien der Blase, der Harnleiter und der Nierenbecken mit einander völlig an Grösse übereinstimmen. Wenn man die Epithelien der genannten Organe mit dem Messer abschabt, und unter dem Mikroskop untersucht, erscheint die obige Behauptung richtig; wenn wir hingegen die Epithelien an Ort und Stelle an Querschnitten jener Organe studiren, kommen wir zu der Ueberzeugung, dass die Epithelien von aussen nach innen, also gegen die Nieren hin, sehr allmälig an Grösse abnehmen. Mittelgrosse Epithelien aus der Blase sind identisch mit den grössten Epithelien aus den Nierenbecken, und lassen sich demnach für die Diagnose nicht verwerthen, während die Epithelien der Nierenbecken durchschnittlich merklich kleiner sind, als jene der Blase. Die geschwänzten, doppeltgeschwänzten und Linsenformen der Epithelien sind in den Nierenbecken und Kelchen weitaus mehr vorwiegend, als in der Blase und als solche zur Diagnose einer Pyelitis recht wohl zu verwerthen.

Im weiblichen Harngeschlechtsapparate bestehen die Bekleidungen der Vagina, des Cervicaltheiles der Gebärmutter, der Harnröhre, Blase, Harnleiter und Nierenbecken aus geschichteten Epithelien. Die Epithelien der Schleimhaut der Gebärmutter sind säulenförmig und bewimpert, und stehen in einem einfachen Lager angeordnet; die Nieren

zeigen gleichfalls säulenförmige, flache und cubische Epithelien in einem einfachen Lager längs der Harnröhrchen, ebenso wie beim Manne. Flache und cubische Epithelien aus den Nieren beider Geschlechter lassen sich nicht von einander unterscheiden, während die cylindrischen Epithelien deutlich als solche erkennbar sind.

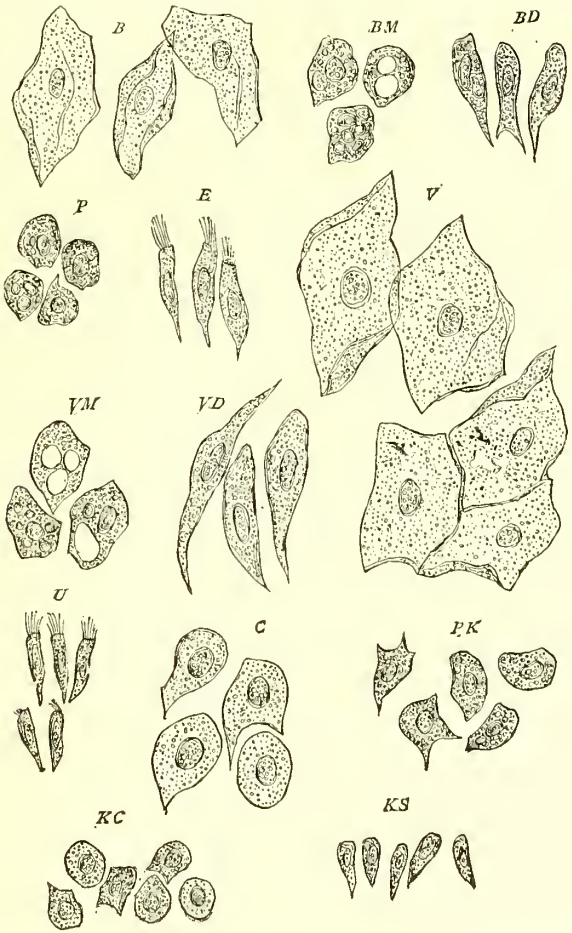

Fig. 366. Im Harne vorkommende Epithelien.

B Epithelien der Blase aus den oberen Schichten; *BM* Epithelien der Blase aus den mittleren Schichten; *BD* Epithelien der Blase aus der tiefsten Schicht; *P* Epithelien der Prostata; *E* Epithelien aus den Ductus ejaculatorii; *V* Epithelien der Vagina aus den oberen Schichten; *VM* Epithelien der Vagina aus den mittleren Schichten; *VD* Epithelien der Vagina aus der tiefsten Schicht; *C* Epithelien vom Cervicaltheil der Gebärmutter; *U* Epithelien von der Schleimhaut der Gebärmutter; *PK* Epithelien von den Nierenbecken; *KC* Epithelien der Niere aus den gewundenen Harnröhrchen; *KS* Epithelien der Niere aus den geraden Sammelröhrchen. Vergr. 500.

Ueberdies kommen bei beiden Geschlechtern im Harne flache, hornige Epithelien von den Fingern und äusseren Geschlechtstheilen vor, welche

einen zackigen Contour, hochgradige Lichtbrechung, Faltungen, ein homogenes Aussehen, aber keinen Kern besitzen. Dieselben erscheinen häufig mit Staubtheilchen oder Fettkörnchen besetzt. Die Epidermalplatten von der inneren Fläche der Vorhaut und jenen der grossen Schamlippen sind blässer, und tragen häufig Fettkörnchen, nämlich Talgdrüsensecret.

Der diagnostische Werth der Epithelien im Harne, wenn dieselben mit Eiterkörperchen gemengt sind, ist folgender (s. Fig. 366):

Harn des Mannes. Die grössten flachen Epithelien der Harnröhre kommen nur gelegentlich zum Vorschein, z. B. in den Anfangsstadien der katarrhalischen oder blennorrhoischen Entzündung; die grössten Säulenepithelien der Harnröhre erscheinen bei tief sitzender blennorrhoischer Entzündung und Verschwärung, welche häufig zur Bildung einer Strictur führt.

Cubische Epithelien, etwas kleiner als die durchschnittlichen cubischen Epithelien der Harnblase kommen aus der Prostata bei katarrhalischer Prostatitis und Hypertrophie des Organs. Bewimperte Säulenepithelien, an Umfang jene der Schleimhaut der Gebärmutter in ausgesprochener Weise übertreffend, zeigen eine leichte katarrhalische Entzündung der Ductus ejaculatorii an. Man sieht dieselben jedoch nur selten bewimpert, indem die Wimperhaare leicht abbrechen; nur zarte parallele Stäbchen im Innern der Epithelien, nahe den Basalflächen deuten häufig an, dass die Epithelien ursprünglich bewimpert waren.

Harn des Weibes. Die grossen, flachen Epithelien aus der Vagina sind überaus häufig, und weisen auf katarrhalische Vaginitis (Leukorrhöe), sie erscheinen einzeln, oder in Gruppen, und häufig mit Mikrococcen besetzt. Die grössten cubischen und cylindrischen Epithelien aus der Vagina beobachtet man in Fällen von intensiver, tief sitzender oder geschwüriger Vaginitis.

Flache und cubische Epithelien von kleinerem Umfange, als jene der Vagina, und in der Regel feinkörnig mit deutlichen Kernen und vielgestaltigen Fortsätzen versehen, lösen sich vom Cervicaltheil der Gebärmutter ab. Sind dieselben in Begleitung von Eiter- und Blutkörperchen und Bindegewebstrümmern vorhanden, dann zeigen sie Geschwürsbildung am Cervicaltheil an.

Man soll im Auge behalten, dass cubische Epithelien ursprünglich eckige, vielkantige Bildungen sind, welche jedoch durch Aufquellen im Harne eine mehr oder weniger regelmässige, selbst kugelige Gestalt annehmen können. Der Umfang solcher Kugeln ist indessen hinreichend, um die Diagnose auf deren früheren Sitz zu ermöglichen. Wenn Harn zur mikroskopischen Untersuchung bestimmt ist, soll man darauf achten, dass nicht männlicher und weiblicher Harn zusammengemischt werde, was im ehelichen Leben leicht geschehen kann. Bei einer derartigen Mischung geschah es mir einmal, dass ich das Geschlecht irrthümlich bestimmte. In diesem

Falle waren nebst Vaginalepithelien auch Stärkekörner in grosser Menge vorhanden; der Mann läugnete aber auf das bestimmteste, Stärkestaub angewendet zu haben, und sein eigener, reiner Harn löste hinterher das Räthsel.

Ich habe prostatische Epithelien im männlichen und Cervical-Epithelien im weiblichen Harne angetroffen, welche eine eigenthümlich starke Lichtbrechung, ein nahezu homogenes wachsartiges Aussehen hatten, wobei der Kern nur undeutlich zu erkennen war, bei mit Syphilis behafteten Personen. In einer gewissen Anzahl von Fällen habe ich aus diesen Erscheinungen Syphilis richtig diagnosticirt; aber meine Erfahrung ist in dieser Beziehung zu gering, als dass ich aussprechen dürfte, die wachsartige Metamorphose der genannten Epithelien sei jedesmal auf Syphilis begründet. Es kann andere, chronische Leiden des Organismus geben, welche ein gleiches Aussehen der Epithelien bedingen mögen.

Zarte, cylindrische, bewimperte Epithelien stammen von der Schleimhaut der Gebärmutter, und zeigen katarrhalische Endometritis an; derlei Epithelien sind in der Regel von bewimperten Eiterkörperchen, von den Epithelien stammend, begleitet. In frisch gelassenem Harn habe ich die Wimpern beider genannten Bildungen in der charakteristischen wellenförmigen Bewegung gesehen.

Harn beider Geschlechter. Flache Epithelien der Harnblase in kleiner Zahl und ohne Eiterkörperchen, sind im Harn normale Vorkommnisse. Wenn in grösserer Menge, und in Begleitung von Eiterkörperchen und Epithelien der mittleren Lagen vorhanden, welch' letztere grob granulirt sind und endogene Neubildung von Eiterkörperchen aufweisen, zeigen sie acute katarrhalische Cystitis an.

Die flachen Epithelien der Blase können in ähnlichen Gruppen auftreten, wie jene der Vagina; die Grösse der ersteren ist aber ein genügendes Unterscheidungsmerkmal. Wenn die Zahl der cubischen Epithelien jene der flachen um ein Beträchtliches übertrifft, oder im Vergleiche mit der grossen Menge von Eiterkörperchen spärlich ist, lässt sich die Diagnose einer chronischen Cystitis rechtfertigen, und zwar mit desto grösserer Sicherheit, wenn einige Eiterkörperchen dunkelbraune, oder braunschwarze Pigmentkörnchen enthalten.

Geschwänzte Epithelien, etwas kleiner als jene der Harnblase, stammen gewöhnlich aus den Nierenbecken. Dieselben sind zuweilen mit Haufen von Harnsäurekrystallen combinirt, welche, wenn im frisch gelassenen Harn vorhanden, auf ihren Ursprung in den Nierenbecken weisen. Nicht selten sind die Bildungen auch von einer Anzahl rother Blutkörperchen und Bindegewebstrümmer begleitet, wie dieselben durch Blutung und Verschwärung der Schleimhaut des Nierenbeckens entstehen. Nierenbeckenepithelien findet man häufig in Gesellschaft von Nierenepithelien, bei Pyelonephritis.

Kleine cubische und cylindrische Epithelien werden von den Harnröhrchen der Niere abgelöst. Dieselben zeigen stets katarrhalische

Nephritis an, wenn sie von Eiterkörperchen begleitet sind; in Begleitung von Eiterkörperchen und Harncylindern beweisen sie die Anwesenheit von croupöser Nephritis. Ohne Nierenepithelien im Harne kann man Nephritis nicht diagnosticiren; dieselben und die Harncylinder sind die einzigen positiven Kennzeichen der Nierenentzündung. Bei sehr acuter Nephritis kann man im Harne zusammenhängende Häufchen, selbst cylindrische Röhrchen von Nierenepithelien antreffen.

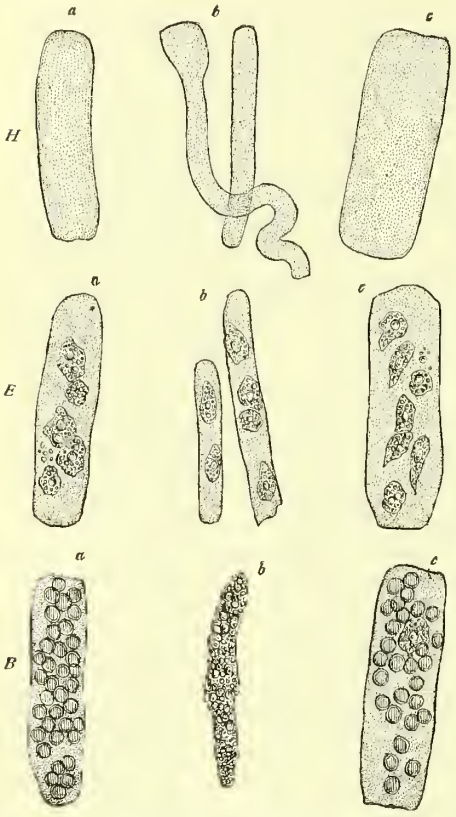

Fig. 367. Arten von Harncylindern bei acuter croupöser Nierenentzündung.

Die Reihe *a* zeigt Harncylinder aus den gewundenen Röhrchen zweiter Ordnung; die Reihe *b* Harncylinder aus dem engen Abschnitte der Schlingenröhrchen; die Reihe *c* Harncylinder aus den geraden Sammelröhrchen; *H* Hyalincylinder; *E* Epithelcylinder; *B* Blutcylinder. Vergr. 500.

Harncylinder. Das am meisten charakteristische Merkmal der croupösen Nephritis sind Cylinder im Harne, und die Diagnose wird eine desto gesichertere, je grösser die begleitende Menge von Eiweiss. Verlässliche Beobachter haben Harncylinder im Harne ohne Eiweiss gesehen, und es wurde behauptet, dass eine einfache Hyperämie der Nieren genügend sei, um Cylinder im Harne erscheinen zu machen, ohne dass daraus schlimme Folgen entstehen würden, z. B. nach Verabreichung grosser Gaben von Jodpräparaten. Die erste Behauptung kann ich bestätigen; die letztere hingegen steht nicht im Einklange mit dem, was ich gesehen habe. Meiner Ueberzeugung nach beweisen Cylinder stets das Vorhandensein einer Entzündung der Nieren, und je grösser die Anzahl der Ersteren, desto ernstlicher ist die Krankheit. Man kann übrigens zugeben, dass nach dem Aussetzen der Verabreichung giftiger Medicamente auch die Nierenerkrankung vollkommen rückgängig wird.

Wir unterscheiden 6 Arten von Harncylindern, nämlich: hyaline, epitheliale, Blut-, körnige, Fett- und Amyloidcylinder. (S. Fig. 367 u. 368.)

Der diagnostische Werth dieser Cylinderarten ist folgender:

Die hyalinen und Epithelcylinder, womit nicht abgelöste Epithelröhren, sondern mit Epithelien besetzte Hyalincylinder gemeint sind, zeigen acute, croupöse Nierenentzündung an. Sie haben bisweilen eine gelbe Farbe und etwas erhöhte Lichtbrechung, was auf deren Durchtränkung mit Blutfarbstoff begründet sein mag.

Die Blutcylinder zeigen eine Blutung in der Niere an; eine grössere Menge derartiger Cylinder gestattet fast immer, und zwar mit grösserer Sicherheit bei Erwachsenen als bei Kindern, eine Vorhersage auf ein baldiges lethales Ende. Wenn Blutcylinder einige Zeit lang in den Harnröhrchen zurückgehalten waren, verlieren die Blutkörperchen ihre Gestalt, und der Cylinder gewinnt das Aussehen eines dunkel rothbraunen, körnigen, cylindrischen Häufchens.

Körnige, fettige und Amyloidcylinder erscheinen in den protrahirten chronischen Formen der croupösen Nierenentzündung. Die körnigen Cylinder entstehen wahrscheinlich durch Zerfall der Nierenepithelien und der begrenzenden Endothelien; man beobachtet dieselben aber auch bisweilen bei acuter croupöser Nierenentzündung, insbesondere häufig bei Kindern nach Scharlach und Diphtheritis.

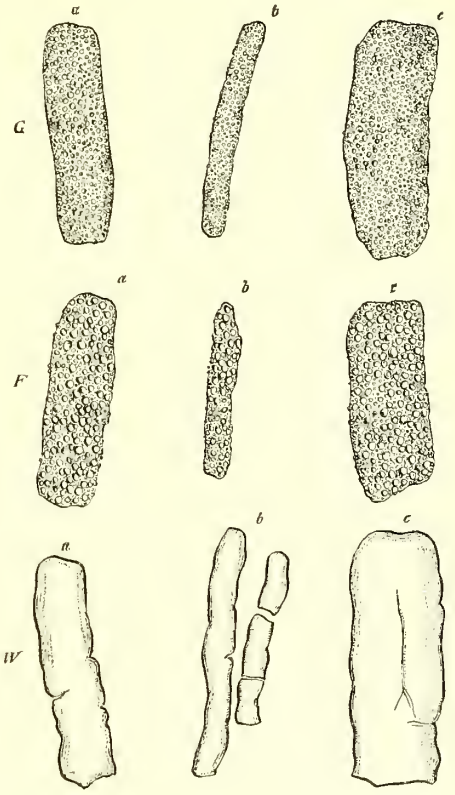

Fig. 368. Arten von Harncylindern bei chronischer croupöser Nierenentzündung.

Die Reihe *a* zeigt Harncylinder aus den gewundenen Röhrchen zweiter Ordnung; die Reihe *b* Harncylinder aus dem engen Abschnitte der Schlingenröhrchen; die Reihe *c* Harncylinder aus den geraden Sammelröhrchen. *G* körnige Cylinder; *F* Fettcylinder; *W* Amyloidcylinder. Vergr. 500.

Fettcylinder zeigen eine Fettentartung der Nieren an, als secundären Process nach croupöser Nierenentzündung. In all diesen Fällen ist die Hauptmasse des Cylinders die gleiche, und nur die daran haftenden Bildungen bedingen die Unterschiede im Aussehen.

Amyloidcylinder müssen wohl in ihrem chemischen Wesen von

den Hyalincylindern verschieden sein, indem sie durch gelbliche Farbe, hochgradige Lichtbrechung und leicht wellige oder gekerbte Umrisse, überdies durch hochgradige Brüchigkeit ausgezeichnet sind. Solche Cylinder wird man niemals antreffen — im Gegensatze zur Ansicht neuerer Schriftsteller — wenn nicht auch in den Nieren amyloide Entartung vorhanden ist.

Bisweilen zeigen hyaline und Epithelcylinder spirale Windungen, was wohl daher rührt, dass dieselben im spiralen Abschnitte des aufsteigenden Schenkels der engen Röhrchen entstanden. Solche Korkzieherähnliche Cylinder haben augenscheinlich keine specielle Bedeutung.

Ueberdies hat auch die Grösse der Harncylinder einen beträchtlichen prognostischen Werth. Selbstverständlich werden in den gewundenen Röhrchen erster Ordnung gebildete Cylinder niemals im Harne erscheinen können, indem sie die engen Röhrchen nicht zu passiren vermögen. Die mildesten Grade der Krankheit zeigen die in den engen Röhrchen entstandenen Cylinder, die schmalsten Harncylinder an, in Begleitung einer geringen Menge von Cylindern aus den gewundenen Röhrchen. Nicht selten begegnen wir gestielten Cylindern, nämlich Bildungen von der Uebergangsstelle der engen in die gewundenen Röhrchen zweiter Ordnung. Cylinder aus den gewundenen Röhrchen rechtfertigen die Diagnose auf croupöse Nephritis in der Rindenschicht; Cylinder aller drei Grössen, wobei die grössten aus den geraden Sammelröhren stammen, gestatten die Folgerung, dass die croupöse Entzündung das gesammte Organ befallen hat, und auf diesen Zustand wird eine höchst ungünstig zu stellende Prognose zu bauen sein.

Auf Grundlage dieser einfachen Thatsachen war es mir möglich, eine Prognose zu stellen, wo sogar der behandelnde Arzt keine Ahnung von einer Gefahr hatte. Dr. X., ein hervorragender praktischer Arzt, brachte frischen Harn von seinem 6jährigen Sohne, der eben von einem leichten diphtheritischen Anfalle im Rachen reconvaleseirte. Die Frage war, ob man bei oder nach Diphtheritis im frischen Harn in Bewegung begriffene Mikrococcen und Bacterien sehen könne? In der That fand ich diese niederen Organismen; aber ausserdem zahlreiche Harncylinder aller drei Grössen. Ich theilte dem Vater in schonender Weise mit, dass sein Sohn in Gefahr schwebe. Er lachte mich aus und behauptete, dass vom klinischen Standpunkte aus nichts vorhanden sei, was eine solche allarmirende Diagnose rechtfertigen würde. Dies geschah an einem Sonntag, und ich hörte von dem Kinde nichts bis zum folgenden Mittwoch, da ich benachrichtigt wurde, dass der Knabe in einem urämischen Anfalle verstorben war. Dieser Arzt fing nun an, Vertrauen zur Mikroskopie zu gewinnen, und brachte mir ein Jahr später Harn von seiner Frau, welcher eine mässige Menge von Eiweiss enthielt. In diesem Harne fand ich Fettcylinder aus den gewundenen Röhrchen, und da der Herr eine Prognose verlangte, theilte ich ihm als Meinung mit, dass die Frau höchstens ein oder zwei Jahre lang zu leben habe. In diesem Falle war ich aber im Irrthum, denn 3 Monate später wurde die Kranke durch Urämie fast plötzlich hinweggerafft.

Man muss auf die allgemeine Constitution des Kranken Gewicht legen, wie wir dieselbe aus dem Aussehen der Eiterkörperchen mit Sicherheit feststellen können. Auch sind wir in der Lage zu entscheiden, wie sehr die Constitution schon durch die Krankheit gelitten, und selbstverständlich wird die Prognose desto ungünstiger sein, je mehr lebende Materie der Kranke schon verloren hatte, je schlechter demnach seine Constitution zur Zeit der Untersuchung ist.

Dr. R. E. Swinburne untersuchte 1878 in meinem Laboratorium einen reichliche Harncylinder enthaltenden Harn, und da die meisten Nierenepithelien und Eiterkörperchen nur wenig lebende Materie enthielten, liess sich eine schon tief gesunkene Constitution feststellen. Er diagnosticirte chronisch croupöse Nephritis und auf meine Frage über die Prognose antwortete er: „Für diesen Mann sollte wohl der Sarg gemacht werden". Am folgenden Tage kam der Arzt, der den Harn zur Untersuchung gebracht hatte, und als er die Diagnose und Prognose erfuhr, rief er aus: „Wirklich! Der Mann starb letzte Nacht; der Sarg wird für ihn gemacht".

Von den Vorkommnissen im Harne, welche auf Anwesenheit von Entozoën im Harngeschlechtsapparate beruhen, verdienen Erwähnung: Haken von Echinococcen, welche in seltenen Fällen im Harne beobachtet wurden, und die Gegenwart geborstener Säcke von Echinococcus in den Nieren anzeigen. Ferner die Eier von Distoma haematobium oder Bilharzia haematobia, oblonge Bildungen mit einer deutlichen Schale und kurzen Spitze an Einem Pole. Dieser Parasit lebt in den Venen der Prostata und der Harnblase, und durch Bersten der Gefässwände in die Blase hinein, gelangen die Eier in den Harn. Diese Krankheit kommt nur in Nordafrika, insbesondere in Aegypten vor. Ich selbst habe derlei Bildungen nicht gesehen. Bei Chylurie hat man bisweilen im Harne die Filaria sanguinis beobachtet, obgleich dieser Fadenwurm aus dem Blute des Kranken, während seines Schlafes leichter zu gewinnen ist. Trichomonas vaginalis, ein doppelt bewimpertes, im Vaginalschleim lebendes Thierchen, kommt bisweilen im Harne vor, wie ich aus eigener Anschauung weiss. In einem, mir bekannt gewordenen Falle, vermuthete der behandelnde Arzt einen Ascaris lumbricoides in der Harnblase eines Kindes, indem er annahm, dass der Wurm seinen Weg in die Blase durch die Harnröhre gefunden hatte. Ausser den Anzeichen einer acuten Cystitis waren im Harne unter dem Mikroskop zahlreiche, dunkelbraune Körnchen nachweisbar, vielleicht die Fäces des Wurmes. Weiteres ist mir über diesen Fall nicht bekannt.

Diagnose aus der Harnuntersuchung.

Ich will hier nur in aller Kürze dasjenige beschreiben, was ich auf Grundlage eigener Beobachtungen als richtig anerkennen darf.

Nachdem sich im ruhig stehenden Harne ein Sediment abgesetzt hat, muss zunächst die Probe auf Eiweiss, und ist Verdacht vorhanden, auch auf Zucker gemacht werden. Sind dem Harne grössere Mengen von Eiter oder Blut beigemengt, dann findet man auch Eiweiss, und man soll eine annähernde Schätzung von dessen Menge machen, um zu bestimmen, ob diese dem vorhandenen Eiter oder Blut entspricht, oder den Betrag des Letzteren übersteigt. Bezeichnungen, wie „falsche Albuminurie“ oder „Pseudoalbuminurie“, wie man sie für solche Fälle vorschlug, sollten als völlig sinnlos, vermieden werden.

Urethritis lässt sich in den Anfangsstadien an der grossen Menge von Harnröhrenepithelien erkennen; in späteren Stadien sind die Eiterkörperchen beträchtlich vorherrschend, und können auch cubische und cylindrische Epithelien beobachtet werden, in der Regel in lebhafter endogener Neubildung von Eiterkörperchen begriffen. Wenn lange, bisweilen mit verdickten, knopfförmigen Enden versehene Schleimcylinder vorhanden sind, welche in den Schleimdrüsen der Harnröhre entstehen, wird die Diagnose auf chronische Blennorrhöe gerechtfertigt sein. Wenn nebst flachen Epithelien der Harnröhre auch Säulenepithelien, Blutkörperchen und Bindegewebstrümmer vorkommen, darf man Geschwürsbildung und Strictur vermuthen, insbesondere dann, wenn man neben den genannten Bildungen auch prostatische Epithelien nachzuweisen vermag.

Prostatitis, wie sie bei jungen Leuten, die sich geschlechtlich stark aufregen, nicht eben selten vorkommt, und häufig als Spermatorrhöe missdeutet wird, kann durch die Anwesenheit von vermehrtem Schleim, Eiterkörperchen und prostatischen Epithelien erkannt werden. Nach einem, in solchen Fällen vorkommenden unwillkürlichen Samenabgange findet man im Harne Spermatozoiden. In allen, unter meine Beobachtung gekommenen Fällen von Spermatorrhöe konnte Prostatitis nachgewiesen werden. In einem Falle war der zuerst aus der Harnröhre entleerte Harn eitrig, während der nachfolgende Harn klar gelassen wurde; im Sedimente erschienen zahlreiche Eiterkörperchen, mit je einem langen Wimperhaare versehen, als ob je ein Spermatozoid zu einem Eiterkörperchen umgewandelt worden wäre. Dieser Umstand machte die Diagnose „eitrige Entzündung eines Samenbläschens“ in hohem Grade wahrscheinlich, und war ganz in Uebereinstimmung mit den klinischen Thatsachen. Prostatische Epithelien in Begleitung von prostatischen Concrementen (Amyloidkörperchen) und den Kennzeichen der Cystitis rechtfertigen die Folgerung auf Hypertrophie der Prostata.

Vaginitis ist charakterisirt durch die Anwesenheit zahlreicher, zum Theile mit Mikrococcen besetzter Vaginalepithelien und Eiterkörperchen. Die grossen cubischen und cylindrischen Epithelien erscheinen

in den intensiveren Graden der Vaginitis, während man bei ulcerativer Vaginitis eine grosse Menge von Bindegewebstrümmern antrifft; als Zugabe zu den eben genannten Bildungen. Leichte Formen von Vaginitis beobachtet man bei fast allen Frauen, die gleichzeitig an Endometritis leiden, insbesondere nach wiederholten Entbindungen. Vaginalepithelien können völlig fehlen im Harne von kleinen Mädchen, Jungfrauen und jungfräulichen Matronen, und dann fehlt uns jeder Anhaltspunkt, um aus dem Harne auf das Geschlecht zu schliessen, ein Schluss, der in gewöhnlichen Fällen keinen grossen Schwierigkeiten unterliegt.

Cervicitis kann an der Anwesenheit von Epithelien des Cervicaltheiles der Gebärmutter und Eiterkörperchen erkannt werden; Geschwüre am Cervix liefern nebst den charakteristischen Epithelien und Eiterkörperchen auch verschieden grosse und zahlreiche Bindegewebstrümmer.

Endometritis zeigt im Harne bewimperte cylindrische Epithelien der Schleimhaut der Gebärmutter und aus diesen hervorgegangene bewimperte Eiterkörperchen. Geschwüre der Schleimhaut sind überdies durch Bindegewebsfetzen und Blutkörperchen gekennzeichnet. In wie weit die Diagnose von Geschwülsten der Gebärmutter aus der Harnuntersuchung zulässig ist, kann ich aus eigener Erfahrung nicht angeben.

Cystitis lässt sich sowohl in ihren acuten, wie chronischen Formen erkennen. Bei acuter Cystitis kann der Harn sauer reagiren, und eine wechselnde Menge von Eiterkörperchen und Epithelien aus den oberen und mittleren Lagen der Blasenschleimhaut enthalten, wobei die Letzteren die charakteristischen Bilder der endogenen Neubildung von Eiterkörperchen zeigen. Bei subacuter Cystitis sind die Befunde ähnlich. Bei chronisch katarrhalischer Cystitis fehlen gewöhnlich die flachen Epithelien der Schleimhaut, und findet man nur jene des mittleren und tiefsten Lagers, — nämlich cubische und cylindrische. Bei chronischer Cystitis enthalten die Eiterkörperchen bisweilen dunkelbraune oder schwarzbraune Pigmentkörnchen. In den höchsten Graden von Cystitis sind fast gar keine Epithelien, dagegen enorme Mengen von Eiterkörperchen vorhanden, grösstentheils aufgequollen, hydropisch und disgregirt, zerfallen. Indem der Harn hochgradig alkalisch ist, erzeugt das eitrige Sediment eine gallertartige, fadenziehende Masse, in welcher nebst Krystallen der alkalischen Salze auch Gruppen von Mikrococcen in wechselnder Menge vorkommen. Blutkörperchen und Bindegewebstrümmer, als Zugabe zu den genannten Bildungen, weisen auf Geschwüre in der Blasenschleimhaut hin.

Blutungen aus der Blase liefern im Harne Blutkörperchen, Blasenepithelien und Bindegewebstrümmer, aber keine Eiterkörperchen. Indessen können grosse Mengen Blutes selbst bei vorhandener Cystitis das veranlassende Uebel vollständig verbergen. Die cubischen und cylin-

drischen Epithelien der Blasenschleimhaut, und die Bindegewebstrümmer haben bei Blasenblutung in der Regel eine rothbraune Farbe angenommen.

Papilläre Geschwülste der Blase liefern grosse Gewebsfetzen, Trümmer der Geschwulst, die sich zumal bei Contractionen der Blase während des Wasserlassens ablösen und vom Harne mitgerissen werden; bisweilen enthalten die Geschwulsttrümmer von Blut strotzend erfüllte capillare Blutgefässe oder sie erzeugen eigenthümliche knäuelförmige Bildungen. Mit papillaren Geschwülsten der Blase ist zuweilen Fibrinurie verbunden (*Hofmann* und *Ultzmann*). Grosse Säulenepithelien können von der Geschwulstoberfläche auch allein abgelöst werden. Bei durch papilläre Geschwülste hervorgerufenen Blutungen nehmen insbesondere die abgelösten Epithelien reichlich rothbraunen Blutfarbestoff auf.

Pyelitis lässt sich an der Gegenwart von Nierenbeckenepithelien und Eiterkörperchen erkennen. Bei Blutung aus den Nierenbecken findet man nebst Blutkörperchen auch die entsprechenden Epithelformen. Der Harn ist bei dieser Krankheit deutlich sauer und mit Harnsäure überladen, welche als sogenannter Nierensand schon mit freiem Auge im frisch gelassenen Harne zu sehen ist. Ulcerative Pyelitis erkennt man an der Anwesenheit von Bindegewebstrümmern in Begleitung aller genannten Bildungen. Wenn man die Nierenbeckenepithelien in fettiger Entartung antrifft, mag die Diagnose auf chronische Pyelitis statthaft sein.

Nierenblutung erkennt man an der Anwesenheit von Nierenepithelien, rothen Blutkörperchen und zarten Trümmern von Bindegewebe im Harne; diese haben gewöhnlich vom Blutfarbestoff eine gelbe Farbe angenommen. Je zahlreicher und kleiner die Bindegewebstrümmer, desto gesicherter erscheint der Schluss auf zahlreiche capillare Apoplexien im Nierengewebe.

Die Diagnose katarrhalische Nephritis kann gestellt werden, wenn die betreffende Person Eiterkörperchen und Nierenepithelien entleert, wobei die Anwesenheit von cylindrischen Nierenepithelien in grösserer Zahl anzeigen wird, dass das Uebel auch die Pyramidensubstanz befallen hat. Milde Grade dieser Krankheit sind viel häufiger, als man gewöhnlich annimmt, und viele Fälle von „nervöser Prostration", Kopfschmerz hauptsächlich im Hinterhaupt, Appetitlosigkeit und Schlaflosigkeit lassen sich auf katarrhalische Nierenentzündung zurückführen, wenn man den Harn, selbst wenn kein Eiweiss vorhanden ist, mit grosser Sorgfalt untersucht. Bei intensiveren Graden von acuter katarrhalischer Nephritis pflegen sowohl die Nierenepithelien, wie die Eiterkörperchen zahlreich zu sein; dann kommt auch Eiweiss in wechselnder Menge vor, aber nicht selten fehlt dasselbe während des ganzen Krankheitsverlaufes. Kleine Mengen von Hyalincylindern, hauptsächlich aus den engen Röhrchen und rothen Blutkörperchen begleiten zeitweilig die genannten Bil-

dungen, insbesondere bei wiederholten, und in kurzen Zwischenräumen folgenden acuten Nachschüben.

Bei subacuter katarrhalischer Nephritis findet man zu Zeiten alle genannten Bildungen in wechselnder Menge, während andere Male dieselben gänzlich fehlen. Bei chronischer katarrhalischer Nephritis und deren Ausgang in Cirrhose der Nieren entleert der Patient grosse Mengen eines blassen, wässrigen Harnes, in welchem man nur wenige, oder keine Salze nachweisen kann und dieser Umstand erscheint desto ausgeprägter, je weiter die Schrumpfung vorgeschritten ist. Eiweiss pflegt zeitweilig in kleinen Mengen vorhanden zu sein, fehlt hingegen zeitweilig ganz. Die spärlichen Nierenepithelien und Eiterkörperchen sind die einzig verlässlichen Kennzeichen für die Diagnose unter dem Mikroskop; bisweilen sind diese auch von kleinen Bindegewebstrümmern begleitet. Wenn man die Nierenepithelien und Eiterkörperchen sehr feinkörnig und in grösserem Masse disgregirt, geborsten findet, kann man das nahe Ende des Lebens voraussagen.

Croupöse Nephritis. Alle Eigenthümlichkeiten der katarrhalischen Nephritis sind verhanden, mit Zugabe von Harncylindern. Die Art der Cylinder gestattet uns zu entscheiden, ob acute oder chronische Nephritis vorhanden ist. In beiden Fällen pflegt die Menge des Eiweisses eine grosse zu sein, und noch vermehrt, wenn dem Harne Blut beigemengt ist. Die Menge des Eiweisses und die Zahl und Grösse der Cylinder lässt sich zur Bestimmung der Intensität des Entzündungsprocesses verwerthen. Die Prognose ist bei Erwachsenen durchschnittlich schlimmer, als bei Kindern.

Wenn die für chronische croupöse Nephritis charakteristischen Cylinder mit solchen gemengt sind, die wir nur bei acuter croupöser Nephritis zu finden pflegen, lässt sich die Diagnose einer chronischen Entzündung mit acuten Nachschüben, demnach einer subacuten croupösen Nephritis stellen. Die Anwesenheit von Häufchen zarter Fettkörnchen, mit Eiweiss gemengt, wenn man letzteres durch Zusatz von Chromsäure zum Harne zum Gerinnen gebracht, zeigt Fettentartung der Nieren an, und zwar mit desto grösserer Bestimmtheit, wenn man gleichzeitig auch Fettcylinder antrifft. Amyloidentartung lässt sich sowohl aus dem wachsartigen, glänzenden, homogenen Aussehen der abgelösten Nierenepithelien, wie auch aus der Anwesenheit von Amyloidcylindern nachweisen. Man kennt Fälle von Heilung, zumal bei Kindern, selbst in diesem Grade der Krankheit. In langsam verlaufenden Fällen von chronisch croupöser Nephritis ruht die Prognose auf der allgemeinen Constitution des Patienten, wie man dieselbe hauptsächlich aus dem Aussehen der Eiterkörperchen zu bestimmen vermag.

Eitrige Nephritis zeigt alle Eigenthümlichkeiten der acuten, cronpösen Nephritis, mit Zugabe grosser Mengen von Eiterkörperchen. Ein geborstener Abscess der Niere lässt sich daran erkennen, dass nebst zahlreichen Eiterkörperchen und Nierenepithelien auch reichliche Bindegewebstrümmer vorhanden sind. Die Anwesenheit von Hämatoidinkrystallen würde auf einen chronischen Verlauf des Abscesses hinweisen, welcher eine Zeit lang vor der Entleerung bestanden haben mag, und auch nach dem Bersten Wochen oder Monate lang Eiter entleeren kann.

XXI.

DER MÄNNLICHE GESCHLECHTSAPPARAT.

Die männlichen Geschlechtsorgane sind: erstens: die Hoden, zur Erzeugung des befruchtenden Princips der Reproduction, des Samens oder Sperma bestimmt; zweitens: das Vas deferens und die Samenbläschen, deren Aufgabe ist, den Samen zu leiten und aufzubewahren; und drittens: das Glied, zur Uebertragung des Sperma in die weiblichen Geschlechtsorgane. Die Vorsteherdrüse und *Cowper*'schen Drüsen sind accessorische Organe, welche hauptsächlich Schleim erzeugen.

Die Spermatozoiden, das wesentliche, befruchtende Element des Samens, sind Bioplassonbildungen bei verschiedenen Thieren beträchtlich an Grösse und Gestalt schwankend. Beim Menschen sind sie stecknadelförmig mit einem verdickten Kopf- und einem verlängerten fadenförmigen Schwanzende, welches an der Uebergangsstelle in das Kopfende etwas konisch verbreitert ist und eine entweder birn- oder knopfförmige oder doppelt gelappte Verdickung aufweist. Der Kopf ist von rundlicher, eiförmiger oder konischer Gestalt, mit einer, das freie vordere Ende darstellenden Spitze. Die Länge eines Samenfadens beträgt im Durchschnitte 0·0040 Mm. Bisweilen erscheint die ganze Bildung homogen, und stark glänzend; andere Male beobachtet man im Kopfende eine Vacuole, und bisweilen lässt sich in allen verdickten Abschnitten ein netzförmiger Bau nachweisen. Die Spermatozoiden haben im frischen Zustande eine lebhafte schlangenförmige oder spiralige Bewegung, welche der Schwanz ausführt, indem dadurch der Kopf in eine rotirende und bohrende Bewegung versetzt wird, und das Samenfädchen gleichzeitig Ortsveränderungen ausführt. Diese Bewegung wird durch leicht alkalische Medien, verdünnte Lösungen von Kochsalz und phosphorsaurem Natron begünstigt; während Säuren im Gegentheile sehr bald Ruhe herbeiführen.

Die Spermatozoiden behalten ihre Gestalt lange Zeit, nachdem sie ihrer Beweglichkeit verlustig wurden, selbst nachdem sie eingetrocknet sind, und widerstehen der Einwirkung von Säuren und Alkalien in auffallender Weise. Im Vas deferens sind die Samenfäden bewegungslos,

indem daselbst nur wenig Flüssigkeit vorhanden ist; nach Beimischung von Schleim, hauptsächlich aus der Prostata, nehmen sie sofort eine hochgradige Beweglichkeit an.

1. Die Hoden sind zusammengesetzte röhrenförmige Drüsen. Die anfangs überaus zahlreichen Samenröhrchen werden durch wiederholte Vereinigung weniger, und sammeln sich schliesslich zu einem einfachen grossen Röhrchen, dem Vas deferens. Die das gesammte Organ einhüllende fibröse Bindegewebskapsel, — Tunica albuginea —, sendet in die Tiefe desselben Verlängerungen zwischen die Röhrchen, welche die Blutgefässe tragen; überdies sind breitere bindegewebige Scheidewände vorhanden, die einen undeutlich gelappten Bau des Hodens bedingen; an der oberen hinteren Fläche des Organs, im *Highmor*'schen Körper, sind die Scheidewände am stärksten entwickelt, und schliessen daselbst buchtige Räume ein. Die Blutgefässe sind in den inneren Abschnitten der Albuginea am zahlreichsten; die glatte äussere Fläche der letzteren ist mit flachen Endothelien bedeckt, welche in die sogenannte seröse Scheide des Hodens übergehen. Das Bindegewebe zwischen den Röhrchen enthält nebst den gewöhnlichen Bindegewebskörperchen eine wechselnde Menge grobkörniger Plastiden, häufig reihenweise angeordnet, und von bräunlicher Farbe, ähnlich jener der Röhrchenepithelien. Die Bedeutung dieser Plastiden ist nicht bekannt, obwohl sich vermuthen lässt, dass es in Bildung begriffene oder obliterirte Samenröhrchen sind. (S. Fig. 369.)

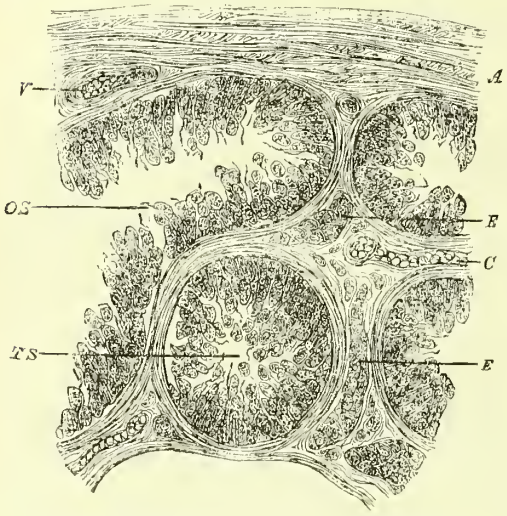

Fig. 369. Abschnitt aus dem Hoden eines Erwachsenen.

A Tunica albuginea; *V* Blutgefäss; *C* Bindegewebsgerüst. Blutgefässe und *EE*, Reihen von grobkörnigen Plastiden führend; *TS* Querschnitt eines Samenröhrchens; *OS* Schiefschnitt eines Samenröhrchens. Vergr. 200.

Die Samenröhrchen zeigen 3, deutlich ausgeprägte Abtheilungen: den gewundenen, den geraden Abschnitt, und das Rete testis. Die gewundenen Röhrchen erzeugen die Hauptmasse des Hodens, und vereinigen sich an der Peripherie zu einem continuirlichen, geschlossenen Netzwerk, mit wenigen blind endigenden Fortsätzen (*Mihalkovics*). Durch fortwährende Vereinigung unter spitzen Winkeln vermindert sich deren Zahl

gegen den *Highmor*'schen Körper hin; sie werden allmälig weniger gewunden und treten mit einer plötzlichen Verengerung in den geraden Abschnitt ein. Die Lichtung der geraden Röhrchen beträgt etwa $^1/_3$ jener des gewundenen Abschnittes. Die geraden Röhrchen sind in einem breiten Bindegewebslager eingebettet, und münden in das Rete testis, als ein dichtes buchtiges Netz enger Röhrchen ein, entsprechend den Räumen des *Highmor*'schen Körpers. Aus diesem gehen die wegführenden Gefässe des Nebenhodens hervor.

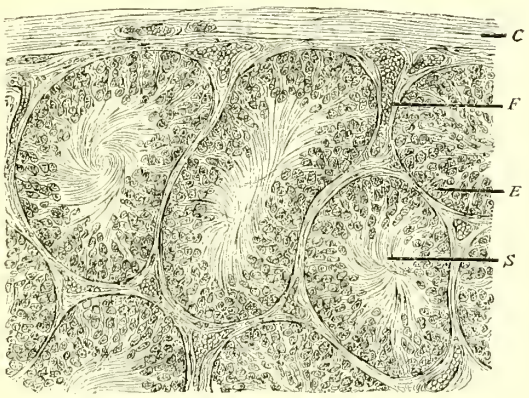

Fig. 370. Abschnitt des Hodens einer Ratte.

C Bindegewebsscheide, zwischen den Samenkanälchen Scheidewände erzeugend, in welchen die Blutgefässe *F* verlaufen; *E* Reihen von Epithelien der Samenröhrchen; *S* Schwänze der Samenfäden, die Lichtung des Röhrchens erfüllend. Vergr. 200.

Die gewundenen Röhrchen sind von unregelmässig cubischen, in mehreren Lagen angeordneten Epithelien ausgekleidet. Die äusserste Schicht besteht in der Regel aus grobkörnigen Elementen, während die inneren Schichten, wenn im Ruhezustande, entweder gleichmässig vertheilt, oder in, gegen die centrale Lichtung unregelmässig vorspringenden Reihen angeordnet erscheinen. Im Zustande der Ruhe findet man die Lichtung entweder leer, oder mit einer albuminösen Flüssigkeit erfüllt, die in mit Chromsäure gehärteten Präparaten ein feinkörniges Aussehen darbietet. In manchen Röhrchen lässt sich keine Spur von Samenfädchen nachweisen; in anderen, insbesondere bei Männern, die an chronischen, erschöpfenden Krankheiten verstarben, sind dieselben spärlich; wieder andere Röhrchen hingegen erscheinen vollständig von Epithelien, und deren Producten, den Spermatozoiden, erfüllt. Im Hoden der Ratte und aller Thiere während der Brunstzeit sind die Spermatozoiden in den meisten Abschnitten der gewundenen Röhrchen so zahlreich, dass deren Schwänze die centrale Lichtung in Gestalt spiraliger Garben völlig ausfüllen. (S. Fig. 370.)

Das Bindegewebslager nächst den Epithelien, die sogenannte Membrana propria, besteht aus einer Anzahl zarter Schichten, welche nach *Mihalkovics* aus dicht an einander gelagerten flachen Endothelien zusammengesetzt sind, deren Kerne man in einer mehr oder weniger homogenen, elastischen Grundsubstanz nachweisen kann.

Die Bildung der Spermatozoiden betreffend gehen die Ansichten der Forscher weit auseinander. Manche behaupten, dass nur gewisse Epithelien, die sogenannten Spermatoblasten sich an der Bildung der Samenfäden betheiligen, während andere Epithelien nur Schleim erzeugen sollen. Meine Beobachtungen haben mich zu der Ueberzeugung geführt, dass die strahlenförmig angeordneten Reihen der Epithelien zu continuirlichen Massen verschmelzen, in deren peripherischen Abschnitten die Köpfe der Spermatozoiden entstehen, während die mehr centralen Theile den Schwänzen Ursprung geben.

Fig. 371. Hoden der Ratte.

F Bindegewebsgerüst; *E* unregelmässig cubische Epithelien mit stäbchenförmigen Bildungen des Bioplasson; *H* Epithel, in welchem die Stäbchen die Gestalt von Köpfen der Spermatozoiden angenommen haben; *S* Spermatozoiden hervorgegangen aus verschmolzenen Reihen von Epithelien, von welchen einige die Köpfe, andere die Schwänze der Spermatozoiden geliefert haben. Vergr. 600.

Die Stadien in der Entwicklung der Samenfäden sind folgende: Die dem Bindegewebe zunächst liegenden Epithelien erscheinen grobkörnig und zum Theile kernhaltig; hierauf folgen vergrösserte Epithelien, in welchen das Bioplasson eine unregelmässige stäbchenförmige Anordnung eingeht, welche auf beginnende Gruppirung zu verlängerten Bildungen, ohne grosse Regelmässigkeit hinweisen. Dann folgt eine Schicht verschmolzener Epithelien, deren Bioplasson zu massigen Bildungen angewachsen ist, nämlich den Köpfen der Spermatozoiden, während die Stäbchen in den mehr centralen Abschnitten eine parallele Anordnung annehmen und schliesslich zu Schwänzen der Spermatozoiden verschmelzen. Um die letzteren erkennt man eine Anzahl unveränderter Bioplassonkörnchen, und auch die erstgebildeten Samenfäden sind noch mit solchen Körnchen dicht besetzt. Indem die Verflüssigung des unveränderten, nicht zur Bildung von Samenfäden verwertheten Bioplasson in der Bildung

von Schleim vorschreitet, erscheinen die Schwänze glatt und ohne anhängende Körnchen. Ueberdies bleiben auch grobkörnige Plastiden in beschränkter Menge unverändert, und vermengen sich mit dem fertigen Sperma. (S. Fig. 371.)

Die Epithelien der geraden Samenröhrchen sind cylindrisch; jene des Geflechtes innerhalb des *Highmor*'schen Körpers flach. Keines dieser Epithelien betheiligt sich an der Bildung von Spermatozoiden.

Der Hoden ist mit zahlreichen Blutgefässen versehen, wobei die Capillare um die Samenröhrchen ein Netz erzeugen. Ein geschlossenes Lymphgefässnetz, gleichfalls um die Samenröhrchen gewunden, haben wir durch *His, Kölliker* u. A. kennen gelernt.

Die Endigungen der Nerven im Hoden.

Vom Marinearzt *Dr. H. G. Beyer*[1]).

Die einzigen, bisher bekannt gewordenen Untersuchungen über Nervenendigungen in den Samenröhrchen sind jene von *Letzerich*[2]). Er benützte entweder frische Samenkanälchen, oder solche, die 24 Stunden lang in einer sehr verdünnten Lösung von Chromsäure gelegen hatten, worauf er dieselben zerzupfte, und unter das Mikroskop brachte. Unter „günstigen Verhältnissen" fand er, dass die Nerven an die Membrana propria herantreten, diese durchbohren, und schliesslich in körnigen Massen oder knopfförmig zwischen der Membran und der ersten Zellenschicht endigen. Ich muss gestehen, dass mich die Verhältnisse nie hinreichend begünstigt hatten, um Bilder zu finden, wie sie in den, seinen Aufsatz begleitenden Tafeln abgebildet sind. In dieser Beziehung war ich nicht glücklicher als *Von La Valette St. George*[3]).

Die von mir befolgten Methoden erfordern eine kurze Erklärung. Meine Untersuchungsobjecte waren Hoden des Hundes, des Kalbes, der Maus, der Ratte, des Hahnes und des Menschen. Ich habe sowohl die Zupf-, wie die Schnittmethode geübt, fand aber die erstere ganz überflüssig. Das Material meiner Studien war theils frisches, theils gehärtetes, und zur Härtung benützte ich Alkohol, Chromsäure und Picrinsäure. Die Färbemittel, welche ich brauchbar fand, waren Chlorgold, Osmiumsäure, Picrocarmin und Eosin mit Hämatoxylin. Zum Studium der Nervenfasern ausserhalb der Samenröhrchen und deren Geflechte um die Röhrchen, wie sie aus den grösseren, die Arterioles begleitenden Nervenbündeln hervorgehen, fand ich Osmiumsäure und Picrocarmin nutzbringend; zu demselben Zwecke kann man auch Eosin und Hämatoxylin in Anwendung bringen.

Die Chlorgoldmethode ist aber noch immer die einzig verlässliche, um die letzten Nervenendigungen zur Anschauung zu bringen. Unter den schönsten und überzeugendsten meiner Präparate befinden sich Schnitte aus dem Hoden junger Ratten, welche in Goldchlorid erhärtet, und hierauf mit Goldchlorid ganz nach *Cohnheim*'s Vorschrift gefärbt wurden. Solche Präparate pflegen sogar in den ersten zwölf Monaten an Güte zuzunehmen. *Löwitt*'s Methode mit Ameisensäurebehandlung,

[1]) Nach dem englischen Manuscript des Verfassers.

[2]) *Virchow's Archiv.* Bd. 42.

[3]) *Stricker*'s Handbuch der Gewebelehre.

wobei die Reduction des Goldsalzes in dunklen Gefässen vorzunehmen ist, muss als Fortschritt bezeichnet werden. Diese Methode gibt in vielen Fällen bessere und gleichmässigere Resultate, und reducirt die metallischen Niederschläge, so störend an der Oberfläche der Präparate, auf ein sehr geringes Maass; aber die durch diesen Vorgang eingeleitete Zerstörung der Epithelien ist keineswegs in allen Fällen wünschenswerth.

Beim Härten, Färben und Präpariren habe ich vorgezogen, die Hoden in 2—3 Mm. dicke Schnitte zu zerlegen, und an Stelle der Einbettung fand ich das Gefrier-Mikrotom zur Erzeugung sehr feiner Schnitte vortheilhafter. Auf diese Weise vermeidet man zwei Uebelstände, nämlich Schrumpfung und Einführung fremden Materiales.

Zur Auffindung der letzten Endigungen der Axenfibrillen wählte ich die dünnsten Schnitte und bewahrte dieselben in Glycerin auf, welchem etwa ein Drittel Vol. destillirten Wassers zugesetzt ward. Mit Osmiumsäure und Picrocarmin gefärbte Präparate können zweckmässig nach *E. Neumann*'s Plan aufbewahrt werden, nämlich temporär in Glycerin, dem Salzsäure im Verhältniss von 200 Theilen des ersteren zu 1 Theile des letzteren hinzugefügt wurde, wobei man sorgfältig darauf achtet, bis die orangenrothe Farbe auf den Kern reducirt ist, worauf man mit destillirtem Wasser sorgfältig auswäscht.

Die Anatomen stimmen in der Angabe überein, dass die Nerven des Hodens hauptsächlich dem sympathischen System angehören. Schon 1834 hat *Jos. Swan*[1]) eine sehr gute Darstellung des spermatischen Nervengeflechtes geliefert. Nach *Rob. B. Todd*[2]) stammen die Nerven des Hodens hauptsächlich aus dem Plexus renalis, zum Theile aber auch aus dem Plexus mesentericus superior und aorticus. Diese Nerven steigen in Begleitung der A. spermatica zum Samenstrange herab, woselbst sie Aesten aus dem Plexus hypogastricus begegnen und mit diesen zusammen den Plexus spermaticus erzeugen. Die Nerven dieses Geflechtes sind mit den Gefässen des Samenstranges untermengt, und endigen schliesslich in der Substanz des Hodens. Einige Zweige kann man auch zu den Hüllen der Drüse verfolgen. *Sappey*[3]) anerkennt zwei Quellen der Nervenversorgung, nämlich eine aus dem die A. spermatica begleitenden Geflecht, welches wie er behauptet, allein in die Substanz des Hodens eindringt, und eine andere aus dem das Vas deferens umgebenden Geflechte, welches seiner Ansicht nach in der Epididymis endet.

In Betreff der innerhalb des Hodens verlaufenden Nerven, kann ich die oben angeführten Ansichten bestätigen, dass hier bloss marklose Nervenfasern vorkommen, und ich kann hinzufügen, dass deren charakteristische Anordnung eine geflechtartige ist. Diese Geflechte sind in der Nachbarschaft der grösseren Arteriolen selbstverständlich verhältnissmässig gross, und werden, indem sie längs den Blutgefässen herabsteigen, durch Theilung und reichliche Verzweigung zahlreicher, und um Vieles kleiner, bis sie schliesslich, nachdem sie die Capillare erreicht haben, sehr dünn und durchscheinend werden, so zwar, dass man sie im frischen und ungefärbten Zustande kaum zu erkennen vermag. In gelungenen Schnitten jedoch kann man sich überzeugen, dass die Nerven auch hier die geflechtartige Anordnung beibehalten haben. In der Umgebung der Samenröhrchen liegen sie in der Regel zwischen je einem Capillar und der Basalmembran. Indem sie letztere durchbohren,

[1]) A Demonstration of the Nerves of the Human Body. London. Plate V.
[2]) Cyclopedia of Anatomy and Physiology. Vol. IV. Part 2. P. 982.
[3]) Anatomie Descriptive. Tome 4. P. 614.

zerfallen die immer noch aus mehreren Axencylindern bestehenden Nervenfasern zu Endfibrillen, verlaufen zuerst zwischen den Schichten der die Basalmembran zusammensetzenden Endothelien, und nachdem sie an der inneren Fläche hervorgetreten sind, begrenzen sie letztere mit einem aus terminalen Axenfibrillen bestehenden Geflecht, wobei sie nur von verschieden gestaltigen Körperchen, deren Mehrzahl die Pyramidenform aufweist, unterbrochen werden. Dieses, die Innenfläche des Samenröhrchens belegende Geflecht erkennt man am besten in den Hoden solcher Thiere, wo die Membrana propria sehr dünn ist, und nur aus Einer Lage von Endothelien besteht, wie jenen der Maus und Ratte. Aus diesem Geflecht, welches am deutlichsten in Goldpräparaten erscheint, zumal in Längsschnitten der Röhrchen, deren Epithelien abgestreift wurden, so dass die Innenfläche des Röhrchens frei vorliegt, gehen die Axenfibrillen unter spitzen Winkeln aufwärts in der Richtung gegen die Mitte des Röhrchens. Zwischen den, der Membrana propria aufliegenden Epithelien anastomosiren die Fibrillen in allen Richtungen, so zwar, dass sie um die Epithelien herum ein Netzwerk erzeugen. Die besten und am schärfsten ausgeprägten Bilder dieses Netzes habe ich in Präparaten des Hodens junger Ratten erhalten.

Die Kittsubstanz zwischen den Epithelien ist demnach das Feld der Endausbreitungen der Nerven im Hoden.

Ich habe Nervenfasern nie das Innere eines Epithels betreten sehen, obgleich dieser Eindruck bisweilen dadurch entsteht, dass ein Nervenfädchen den Epithelkörper kreuzt, und in seinem Verlaufe unterbrochen erscheint.

Indem die feinsten Endaxenfibrillen die Kittsubstanz zwischen den Epithelien durchsetzen, und mit den die Kittsubstanz quer durchziehenden Fädchen oder Stacheln in Verbindung stehen, können wir auch begreifen, dass die Thätigkeit der Epithelien innerhalb der Samenröhrchen, nämlich die Bildung der Spermatozoiden, unter der unmittelbaren Controle des sympathischen Nervensystems steht.

2. Der Nebenhoden besteht aus einem einzigen, vielfach gewundenen Röhrchen, zu welchem sich die Samenröhrchen vereinigen, nachdem sie den *Highmor*'schen Körper verlassen und die gewundenen Coni vasculosi erzeugt haben. Diese Röhrchen bezeichnet man von da an als wegführende. Alle haben eine Hülle von circulären glatten Muskelfasern nach aussen von der Membrana propria. Ihre Epithelien sind säulenförmig, bewimpert, und zwischen deren zugespitzten Fussenden liegen zahlreiche kleinere Plastiden eingekeilt. Gegen die Cauda epididymidis wird die Wand des wegführenden Röhrchens dicker, und mit Längsmuskelbündeln versehen. Ein zartes adventitielles Bindegewebe, reich an elastischen Fasern, stützt die Windungen des Röhrchens des Nebenhodens, indem es gleichzeitig von zahlreichen capillaren Blut- und Lymphgefässen versorgt wird. Letztere dringen durch die Adventitialhülle und das Muskellager und erzeugen ein terminales Capillargeflecht unterhalb der Epithelien.

3. Das Vas deferens hat dicke Wände, hauptsächlich aus drei Schichten glatter Muskelfasern zusammengesetzt, nämlich je einer inneren und äusseren Längs- und einer mittleren Ringschicht. (S. Fig. 372.)

Die innerste, sogenannte Schleimhaut ist, bei leerem Zustande des Röhrchens, in Falten angeordnet und von einer einfachen Lage cylindrischer Epithelien bedeckt. Das einzige Vas deferens, welches ich genauer untersucht habe, zeigte bewimperte Cylinderepithelien; alle Autoren behaupten übrigens, dass keine Wimpern vorhanden sind. Die Bündel der Längsmuskelschichten sind locker gestellt und reichlich mit fibrösem, zahlreiche elastische Fasern führendem Bindegewebe untermengt, während in der Ringschicht die Muskelbündel dicht beisammen stehen. Die äusserste Schicht besteht aus lockerem fibrösen Bindegewebe, reichlich mit Blut- und Lymphgefässen und Nerven versehen.

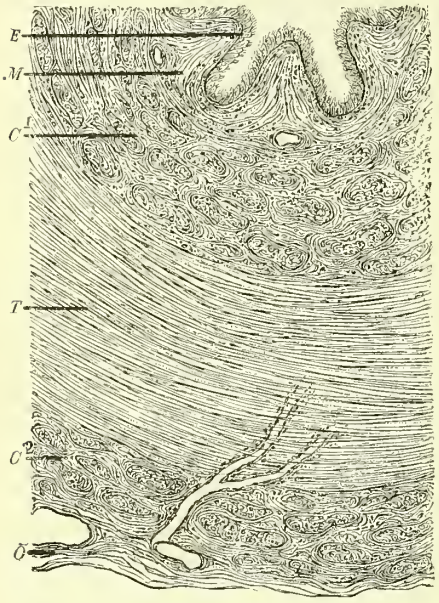

Fig. 372. Vas deferens. Querschnitt.

E Falten der Schleimhaut, mit Cylinderepithelien bekleidet; *M* Schleimschicht, von zarten Bindegewebsbündeln aufgebaut; C^1 innere Längsschicht; C^2 äussere Längsschicht von Bündeln glatter Muskelfasern, reichlich mit Bindegewebe untermengt; *T* Circuläre Muskelschicht; *O* adventitielles Bindegewebe, die grösseren Blutgefässe tragend. Vergr. 100.

4. Die Ampulle des Vas deferens und die Samenbläschen haben beträchtlich dünnere Wände, als das eigentliche Vas deferens. In der Ampulle zeigt die Schleimhaut steile Falten, und sendet das begrenzende Säulenepithel Verlängerungen in das Bindegewebe, über deren Drüsennatur die Ansichten nicht übereinstimmen, indem manche Autoren behaupten, dass die Verlängerungen bloss Buchten der Schleimhaut darstellen. Die Epithelien enthalten eine wechselnde Menge von braunen Pigmentkörnchen. Auch hier lassen sich drei Schichten glatter Muskelfasern nachweisen. Von ähnlichem Bau sind die Wände der Samenbläschen. Die Ductus ejaculatorii sind von bewimperten cylindrischen Epithelien ausgekleidet, obgleich die Autoren die Wimpern nicht erwähnen. Von den Muskelschichten wird behauptet, dass nur eine innere longitudinale, und eine äussere circuläre besteht. Gegen die Mündung auf der Höhe des Samenhügels ändern sich die Säulenepithelien allmälig zu einer geschichteten Bildung, aus mehreren Epithellagen zusammengesetzt. Hier erscheint die Schleimhaut mit zahlreichen, buchtigen Venen versehen, in Uebereinstimmung mit dem allgemeinen Bau der männlichen Harnröhre.

5. Als Ueberreste embryonaler Bildungen werden angesehen:

Die Paradidymis (*Giraldès*). Sie besteht aus einem einfachen, oder mehreren Läppchen an der Gefässpforte des Hodens, zwischen den Blutgefässen des Samenstranges; jedes Läppchen ist von blind endigenden gewundenen Röhrchen zusammengesetzt, deren Auskleidung bewimperte Säulenepithelien besorgen. Man betrachtet die Paradidymis als einen Ueberrest der Urniere, des *Wolff*'schen Körpers, und als Homologon des Parovariums beim Weibe.

Das Vas aberrans Halleri und die Vasa aberrantia des Rete testis (*M. Roth*) sind blind endigende Röhrchen, im Bau jenen des Nebenhodens und der Röhrchen des *Highmor*'schen Körpers verwandt. Beide werden als Ueberreste des Geschlechtsantheiles des *Wolff*'schen Körpers angesehen.

Die *Morgagni*'sche Hydatide ist ein nicht gestieltes Läppchen am hinteren Umfange des Hodens, unmittelbar auf der Höhe des Kopfes des Nebenhodens. Dasselbe besteht aus gefässhaltigem Bindegewebe und wird von Wimperepithelien bedeckt, welche nach *E. Fleischl* Verlängerungen in die Tiefe der Hydatide senden. Im Centrum befindet sich ein mit Wimperepithelien ausgekleideter Kanal, welcher sich zu einem Bläschen erweitern kann, und wenn mit dem Röhrchen des Nebenhodens in offener Verbindung, mit Samen erfüllt erscheint (*Luschka*). Man betrachtet dasselbe als ein Analogon des Eierstockes.

Die gestielte Hydatide, kein constantes Vorkommniss, ist ein an den Kopf des Nebenhodens mittelst eines dünnen Stieles angeheftetes hirsekorngrosses Bläschen. Nach *Krause* wäre dasselbe als ein Ueberrest des embryonalen *Müller*'schen Ganges anzusprechen.

6. Die Prostata umgibt den Anfangsabschnitt der männlichen Harnröhre, hauptsächlich an deren hinterem und seitlichem Umfange. Sie besteht aus acinösen Drüsen, welche zahlreiche Windungen besitzen und von cubischen Epithelien in mehreren Lagen ausgekleidet sind. Die Acini sind bisweilen im Verhältniss zu den grossen, mit cylindrischen Epithelien ausgekleideten Ausführungsgängen klein; bisweilen selbst unvollkommen entwickelt, so zwar, dass die Ausführungsgänge hauptsächlich den Drüsenbau darstellen. In den Acini begegnen wir nicht selten eigenthümlichen, concentrisch geschichteten Colloidkörperchen von ziemlich hochgradiger Lichtbrechung, den sogenannten prostatischen Concrementen. (S. Fig. 373.)

Nach *Langerhans* sind die Epithelien dieser Drüse in zwei Schichten angeordnet, indem die oberflächlichen konisch und verlängert, die tiefen hingegen kugelig erscheinen; *Toldt* sagt, dass er diese Einrichtung in Einer Prostata gesehen habe, während in drei anderen, von ihm studirten

nur eine einfache Schicht von cylindrischen Epithelien vorhanden war. Es scheint, als ob in der Anordnung der Epithelien individuelle Verschiedenheiten vorhanden seien.

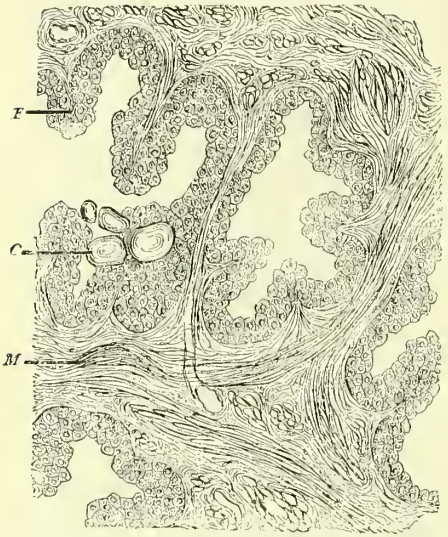

Fig. 373. Abschnitt der Prostata eines Erwachsenen.

M interstitielles Bindegewebe, reich an Bündeln glatter Muskelfasern; *F* cubische Epithelien, die gewundenen Acini begrenzend; *C* prostatische Concremente. Vergr. 200.

Das interstitielle Gewebe ist nur spärlich mit Bindegewebe versehen, aber ungemein reichlich mit glatten Muskelfasern, anscheinend ohne grosse Regelmässigkeit angeordnet. An der Peripherie der Prostata verschmelzen die Muskelbündel, und bilden continuirliche Lager, wobei sie vielfach mit, die Drüse umgebenden gestreiften Muskelfasern untermengt erscheinen. Die glatten Muskellagen der Prostata stehen im Zusammenhange mit den circulären Sphincternuskeln der Harnblase.

7. Die *Cowper*'schen Drüsen sind acinös, die Acini mit unregelmässigen Buchten versehen und von geschichtetem cubischen Epithel ausgekleidet. Die Läppchen dieser Drüsen werden von einander durch dichtes fibröses Bindegewebe getrennt, welches an den peripheren Abschnitten von, dem Mittelfleische angehörenden gestreiften Muskelfasern durchzogen erscheint. Bisweilen werden selbst die einzelnen Drüsenläppchen von einander durch breite Binde- und Muskelgewebslagen abgesondert.

8. Das Glied besteht aus zwei Schwellkörpern, welche in der unteren Furche die von ihrem eigenen Schwellkörper umgebene Harnröhre tragen. Der Schwellkörper wird von dichten Bindegewebsbälkchen, reich an glatten Muskelfasern, capillaren Blutgefässen und markhältigen Nerven aufgebaut. (S. Fig. 374.)

Die Bälkchen umschliessen venöse Buchten, und werden an der, den Buchten zugekehrten Fläche von flachen Endothelien ausgekleidet. Die Buchten sind am grössten in den Schwellkörpern des Gliedes, etwas kleiner in der Eichel, und am kleinsten im Schwellkörper der Harnröhre. Nach *C. Langer* sind die, die Schwellkörper versorgenden Arterien durch eine breite Muskelhülle ausgezeichnet, und anastomosiren reichlich innerhalb der Bälkchen. Manche münden unmittelbar in die Buchten

des Schwellkörpers, andere verzweigen sich zu Capillaren, welche unterhalb der Albuginea und längs des Septum verlaufen und ein zartes Netzwerk erzeugen, um schliesslich in die venösen Buchten einzumünden, und letztere hauptsächlich mit Blut zu versorgen. Die Buchten sind an der Peripherie der Schwellkörper durchschnittlich kleiner, als in deren Mitte. Eine nicht erledigte Frage ist, ob die Capillare der

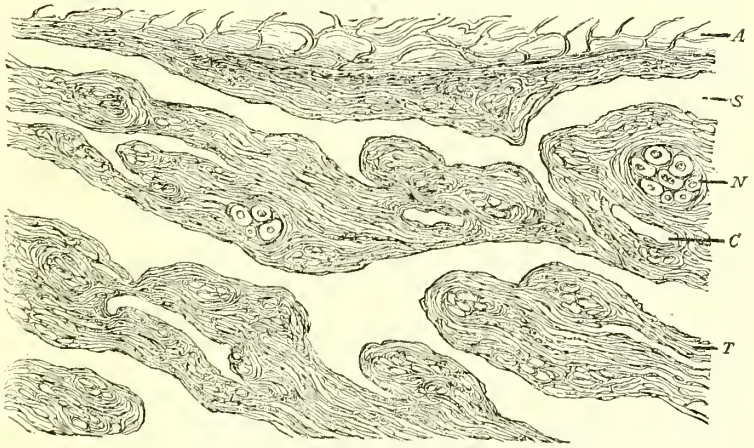

Fig. 374. Abschnitt des Schwellkörpers des männlichen Gliedes. Querschnitt.

A Tunica albuginea; *S* venöse Buchten; *T* Bindegewebsbälkchen, mit *C* capillaren Blutgefässen, und *N* Bündeln markhältiger Nervenfasern. Vergr. 200.

Bälkchen selbst, welche ein weiteres Netz erzeugen, als an der Peripherie des Schwellkörpers, sich gleichfalls in die venösen Buchten entleeren. Der genannte Forscher und *Rouget* haben gezeigt, dass die sogenannten Arteriae helicinae von ausgesprochen spiraligem Verlaufe, und hauptsächlich in den hinteren Abschnitten der Schwellkörper vorkommend, nur schlingenähnliche, dem collabirten Zustande des Gliedes entsprechende Bildungen der Arterien sind, und keineswegs blind endigen, wie frühere Anatomen sich vorgestellt hatten. Trotzdem behauptet *Henle* die Existenz von helicinen, blind endigenden Gefässen, und hält sie sogar für eine Art von Drüsenapparat. Die wegführenden Venen sammeln sich an der oberen und unteren Fläche des Penis, und vereinigen sich grösstentheils in der V. dorsalis penis; jene der unteren Fläche erhalten ihr Blut aus den grossen, cavernösen Buchten. Die innere Fläche dieser Venen ist reichlich mit leistenförmigen, vielfach verzweigten Vorsprüngen versehen, welche hauptsächlich aus glatten Muskelfasern bestehen; freie Bälkchen von gleichem Bau durchziehen auch die Lichtungen der Venen.

XXII.

DER WEIBLICHE GESCHLECHTS-APPARAT.

Die weiblichen Geschlechtsorgane sind, Erstens: Die Eierstöcke, deren Aufgabe darin besteht, das wesentliche Princip der Wiedererzeugung, nämlich die Eichen herzustellen; Zweitens: Die Gebärmutter, dazu bestimmt, das befruchtete Ei während dessen Entwicklungsperiode zu tragen; und Drittens: Die Scheide, um die Samenflüssigkeit des Mannes behufs Befruchtung aufzunehmen.

Das Organ, von welchem die Reproduction hauptsächlich abhängt, ist das Ei. Das reife menschliche Ei ist ein kugeliges Bläschen von einem durchschnittlichen Durchmesser von 0·200 Mm., eingeschlossen von einer Cuticularhülle, der Zona pellucida, in welcher man zarte radiäre Streifungen erkennen kann. In den Eichen vieler Thiere hat man die Cuticularhülle von einer feinen Oeffnung, der Mikropyle durchbrochen gefunden, augenscheinlich, um den Eintritt der Samenfädchen zu gestatten. Das Ei enthält in seinem Inneren zum Theile sehr kleine, zum Theile gröbere Körnchen, welche den Dotter darstellen, ausserdem eine excentrisch liegende, kernähnliche Bildung, die Vesicula germinativa (Keimbläschen), deren lebende Materie von deutlich netzförmigem Bau ist, und welche in ihrer Mitte ein etwas gröberes Körnchen, die Macula germinativa (Keimfleck) enthält.

Das reife Ei wird aus dem Eierstocke einige Tage vor dem Beginn der Menstruation entleert. Dasselbe wird durch die *Fallopi*'sche Röhre in die Höhle der Gebärmutter geleitet, und kann an irgend einer Stelle, nachdem es den Eierstockfollikel verlassen hat, von den Samenfäden erreicht werden. Man weiss, dass die Zahl der, in das Eichen eindringenden Samenfädchen eine sehr wechselnde ist, obgleich wahrscheinlich ein Einziges genügt, um das Ei zu befruchten. Was nun die Bestimmung des Geschlechtes anbelangt, sind sämmtliche Forscher seit den Zeiten von *Aristoteles* zu der Schlussfolgerung gelangt, dass das Geschlecht des künftigen Lebewesens in dem Augenblick entschieden wird, in welchem die Befruchtung stattfindet. Sorgfältige Beobachtungen von Viehzüchtern und von Aerzten in Gebärhäusern haben die Thatsache festgestellt, dass wenn die Begattung kurz vor dem Eintritt der Menstruation, oder bei Thieren am Beginne der Brunst statt-

findet, die Nachkommenschaft eine weibliche ist; wenn hingegen die Befruchtung kurz nach der Menstruation, oder bei Thieren gegen Ende der Brunst erfolgt, das Ergebniss ein Mann ist. Auf diesen Thatsachen lässt sich nun die folgende Hypothese begründen: Vor Eintritt der Menstruation kann das, hoch oben im weiblichen Geschlechtstracte befindliche Ei nur von wenigen Spermatozoiden erreicht werden; während nach der Menstruation das im unteren Abschnitte der Gebärmutterhöhle befindliche Ei nach erfolgter Begattung einer grossen Menge von Spermatozoiden zugänglich ist. Das Ei ist eine Bildung der lebenden Materie des Weibes, der Samenfaden hingegen eine Bildung der lebenden Materie des Mannes. Beide enthalten den Organismus als Ganzes darstellende Plastidule, und wenn nach erfolgter Vermischung die lebende Materie des Weibes vorwiegt, indem nur ein, oder einige wenige Samenfädchen in das Innere des Eichens gedrungen sind, wird ein weiblicher Organismus zu Stande kommen. Wenn hingegen zahlreiche Spermatozoiden in das Ei gelangten, wird die lebende Materie des Vaters über jene der Mutter an Menge vorherrschen, und das Ergebniss ein männlicher Organismus sein. Diese Hypothese stützt die Vorstellung, dass das Geschlecht des künftigen Individuums im Augenblicke der Befruchtung entschieden ist; sie stimmt auch mit der Thatsache, dass dem Vater eigenthümliche körperliche und geistige Eigenschaften in der Mehrzahl der Fälle, auf die männlichen Nachkommen übertragen werden, während die körperlichen und geistigen Eigenthümlichkeiten der Mutter gewöhnlich in den weiblichen Kindern wiedererscheinen, obgleich all' diese Eigenschaften in wechselnden Verhältnissen bei beiden Geschlechtern vorhanden sein mögen, indem ja jedes einzelne Lebewesen das Ergebniss einer Mischung der männlichen und weiblichen lebenden Materie ist. Ausnahmsweise erscheinen Eigenthümlichkeiten des Vaters, z. B. eine Hasenscharte, ausschliesslich an den weiblichen Nachkommen, für welche Thatsache die angeführte Hypothese keine genügende Erklärung liefert. Ebensowenig können wir mit derselben verstehen, wieso bei manchen Insecten, z. B. den Bienen, männliche Nachkommen unabhängig vom Manne, d. h. ohne geschlechtliche Vermischung entstehen können. Diese sonderbare Erscheinung, auf welche zuerst *Siebold* aufmerksam gemacht hatte, lässt sich überhaupt mit keiner der bisher ausgesprochenen Theorien in Einklang bringen, und wir müssen uns zu deren Bezeichnung eben mit dem griechischen Worte „Parthenogenesis" begnügen.

1. Der Eierstock. Die wesentlichen Bestandtheile des Eierstockes sind dessen Epithelien, welche *Waldeyer* als Keimepithelien bezeichnet. Dieser Forscher hatte entdeckt, dass das Bauchfell für den Eierstock keinen Ueberzug liefert, sondern am Hilus des Organs mit einem zackigen Rande endet. Die Oberfläche des Eierstockes erscheint in jedem Lebensalter von einer einfachen Schicht von cylindrischen, oder cubischen Epithelien bedeckt, das sind die Ueberreste des Keimepithels, welches in den frühesten Stadien der embryonalen Entwicklung allen Drüsenbildungen des Harngeschlechtsapparates Ursprung gibt. Unter den cylindrischen Keimepithelien fand *Waldeyer* grössere Epithelien von kugeliger Gestalt, mit je einem grossen, scharf ausgeprägten Kern, welche sich seiner Ansicht nach zu Eichen entwickeln. Meine eigenen, allerdings nicht zahlreichen Forschungen weisen auf die Auffassung hin,

dass das Ei das Produkt nicht Eines, sondern einer ganzen Anzahl von Epithelien ist, welche durch Verschmelzung zuerst vielkernige Körper bilden, und erst später als eine, gleichsam secundäre Bildung je einen grösseren Kern aufweisen.

Sämmtliche Drüsenbildungen des Eierstockes entstehen nach *Waldeyer* aus einer Wucherung der Keimepithelien, welche von einem Auswachsen des Bindegewebes von der Mitte gegen die Peripherie begleitet wird. Die Keimepithelien erzeugen Verlängerungen in Gestalt von Röhrchen, oder soliden Strängen, welche zuerst unter einander in Verbindung stehen, und in ihrer Mitte Reihen von grösseren, kernhaltigen Epithelien, die „Eiketten" von *Pflüger* enthalten. Zur Zeit der Geburt kann man derlei strangförmige Bildungen noch in einer geflechtartigen Anordnung erkennen, obgleich in der Tiefe des Organs zahlreiche Epithelgruppen durch das umgebende Bindegewebe schon isolirt erscheinen, und solche Gruppen bezeichnet man in diesem Stadium als die Eierstockfollikel. Jeder Follikel ist eine kugelige Bildung, bestehend aus einer einfachen Reihe kurzer, cylindrischer Epithelien, welche einen feinkörnigen, centralen, kernhältigen Körper, das Ei, umgeben. In mehr vorgeschrittenen Stadien der Entwicklung verschwindet der Zusammenhang zwischen dem Oberflächenepithel und den epithelialen Fellikeln, und jeder der Letzteren wird von seinem eigenen Bindegewebslager umgeben und eingeschlossen. Ausnahmsweise kann man in Einem Follikel auch zwei Eichen beobachten.

Mit fortschreitender Entwicklung bilden sich allmälig innerhalb des Fellikels zahlreiche Schichten cubischer Epithelien, und nur die Schicht nächst der Wand des Follikels und jene dicht um das Ei behalten den cylindrischen Charakter. Letztere Reihe von cylindrischen Epithelien, welche das Ei unmittelbar umgibt, wird als Zona granulesa oder radiata bezeichnet; zwischen dorselben, und dem Ei — wie oben erwähnt, gleichfalls einer epithelialen Bildung — entwickelt sich eine breite Cuticularlage, die Zona pellucida. Zahlreiche cubische Epithelien werden in eine schleimige Masse umgewandelt, welche später durch Verflüssigung zur Fellicularflüssigkeit wird. Verhältnissmässig wenige epitheliale Stränge von unregolmässiger Gestalt bleiben zurück, indem sie die Follikelhöhle durchziehen. Das seiner Reife sich nähernde Ei ist entweder durch solche epitheliale Stränge suspendirt, oder bleibt an der Wand des Fellikels haften, gewöhnlich an dem, der Oberfläche des Eierstockes entsprechenden Pole entgegengesetzt. (Siehe Figur 375.)

Bei zunehmender Entwicklung lässt sich der Fellikel, welcher den Namen des *Graaf*'schen Follikels trägt, leicht mit freiem Auge erkennen und zeigt ein scharf ausgeprägtes Lager umgebenden fibrösen

Bindegewebes, die Theca folliculi, welches mit dem Bindegewebsstroma des Eierstocks zusammenhängt und reichlich mit capillaren Blutgefässen versehen erscheint. Zwischen der Theca und dem anliegenden Lager von Säulenepithelien kann man nicht selten eine ausgeprägte Basal- oder elastische Schicht erkennen. Die Stelle, an welcher das follicnlare Epithel um das Eichen angehäuft ist, trägt den Namen Discus proligerus, derselbe pflegt gegen die Centralhöhle des Follikels mehr oder weniger vorzuspringen. Zur Zeit, wenn das Ei sich seiner Reife nähert, werden die Epithelien des Follikels an der, dem Discus proligerus entgegengesetzten Seite zerstört, das Bindegewebe um den Follikel seiner Blutgefässe beraubt, und diese verdünnte Stelle ist diejenige, welche bei völliger Reife des Eies berstet. Beim Bersten des Follikels entleert dieser seine Flüssigkeit und das Ei wird, immer noch von einer Schicht cylindrischen Epithels, der Zona granulosa oder radiata der Autoren umgeben, ausgestossen. Dieser Vorgang wird augenscheinlich durch Contraction der im Stroma des Eierstockes eingebetteten zahlreichen glatten Muskelfasern namhaft befördert.

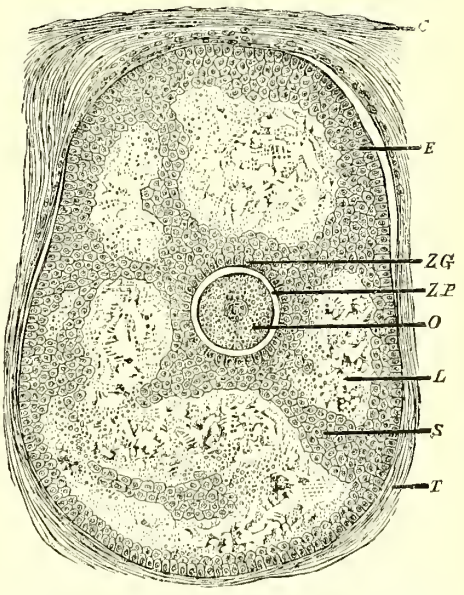

Fig. 375. Follikel aus dem Eierstock eines Kaninchens.

C dichtes Bindegewebe, die sogenannte Kapsel des Eierstocks; *T* fibröses Bindegewebe, das Stroma des Eierstocks; *E* geschichtetes Auskleidungsepithel des Follikels; *S* Epithelstränge, die Höhle des Follikels durchziehend; *L* Eiweisshältige Flüssigkeit, die Höhle des Follikels erfüllend; *ZG* Zona granulosa, aus cylindrischen Epithelien bestehend; *ZP* Zona pellucida, eine Cuticularbildung; *O* das Ei mit dem Keimbläschen. Vergr. 200.

Nach Entleerung des Follikels findet an der Stelle der früheren Höhle eine leichte Blutung statt. Das extravasirte Blut hinterlässt eine gewisse Menge von Pigment, und die sowohl aus dem Bindegewebe, wie den Epithelien des Follikels hervorgehenden Markkörperchen erscheinen mit Pigmenttheilchen vollgepfropft, oder von einem diffusen Farbstoff durchtränkt. Zu einer gewissen Zeit erscheint an der Stelle, wo früher der Follikel sass, eine Anzahl von medullaren, oder Entzündungskörperchen, und zwar um so zahlreicher und mit Pigment an-

gefüllt, wenn das entleerte Ei befruchtet wurde, und das Bersten des Follikels von Schwangerschaft gefolgt war. Der Unterschied zwischen einem falschen Corpus luteum (nach Menstruation) und einem wahren Corpus luteum (nach Schwangerschaft) besteht nur in der Menge der medullaren Körperchen und dem in diesen enthaltenen Pigment. Dass die gebräuchliche Nomenclatur zur Bezeichnung dieser Unterschiede eine alberne ist, wird Niemand bezweifeln, der sich mit dem Studium dieser Bildungen befasst hat.

Der Farbstoff des „Corpus luteum" besitzt die Eigenthümlichkeiten des Hämatoidins, und verleiht demselben die eigenthümlich rostbraune oder braungelbe Farbe. Auch diese schwindet allmälig, bis schliesslich alles Pigment „resorbirt" ist und nur die Trümmer der Basal- oder elastischen Membran des früheren Follikels übrig bleiben, eingebettet in einem narbenähnlichen fibrösen Bindegewebe, dessen Schrumpfung eine Einziehung an der Oberfläche des Eierstocks im Gefolge hat. Die unregelmässig zusammengefalteten, homogenen Ueberreste der elastischen Grenzmembran sind unter dem Mikroskop ganz leicht zu erkennen, selbst in Eierstöcken sehr alter Frauen, insbesondere auch daran, dass sie sich leicht und tief mit Carmin zu färben pflegen.

Nach *Bischoff* ist in den meisten Fällen die Bildung der Follikel und Eier während des Fötuslebens und in den ersten Lebensjahren vollendet, und ist es sehr zweifelhaft, ob eine Neubildung in einem mehr vorgeschrittenen Lebensalter überhaupt vorkommt. Aus der erstaunlichen Menge von Follikeln — *Henle* schätzte deren Zahl im Eierstock eines 18jährigen Mädchens auf 36.000 — erreichen viele wahrscheinlich niemals die volle Entwicklung. Von der frühesten Kindheit an durch die ganze Zeit der Zeugungsfähigkeit findet man in den Ovarien alle Entwicklungstadien der Follikel und Eier, wobei die in der Entwicklung mehr vorgeschrittenen in den tieferen Abschnitten der Corticalschicht liegen. Die Follikel nehmen, nachdem sie volle Reife erreicht haben, die ganze Breite der Rindenschicht ein, und ragen selbst etwas über die Oberfläche vor. Der Eierstock zeigt nach Aufhören der Menstruation nur mehr spärliche und in sehr hohem Alter keine Follikel, sondern ausschliesslich dichtes, fibröses Bindegewebe mit wechselnden Mengen von Ueberresten der follicularen Basalmembran.

Das Bindegewebe des Eierstocks ist in dessen Centrum, in Verbindung mit dem Hilus angehäuft, durch welchen die grösseren Blutgefässe das Stroma betreten. Das Bindegewebe besteht aus durchkreuzten Bündeln, überaus reichlich mit glatten Muskelfasern versehen. Nur der periphere Abschnitt des Eierstockes, die Rinde, enthält Follicularbildungen, und das Bindegewebe der Rinde zwischen den Follikeln ist, zum mindesten bei jungen Personen, von der myxomatösen Art. Bei älteren

Personen hat es den Charakter eines fibrösen Gewebes, welches an der Peripherie in Gestalt einer dichten Kapsel angehäuft ist. Eine solche Tunica albuginea existirt nicht um die Eierstöcke von Kindern oder von jungen Thieren (*Waldeyer*).

Die Blutgefässe des Eierstocks dringen in den Hilus vom breiten Mutterbande her ein; die grösste Menge derselben findet man in jenem Abschnitte des Markes, welcher der Rinde am nächsten liegt, und die letztere selbst wird fast ausschliesslich von Capillaren versorgt. Die Arterien besitzen einen ausgesprochen spiraligen Verlauf und eine mächtige Muskelhülle, während die Venen durch überaus dünne Wände ausgezeichnet sind und in der Umgebung des Hilus ein reiches Geflecht, beinahe in Gestalt eines Schwellnetzes, erzeugen. Auch die Lymphgefässe sind zahlreich und bilden nach *His* ein geschlossenes Netz sowohl im Stroma des Eierstocks, wie in der Bindegewebskapsel jedes einzelnen Follikels. Klappen trifft man erst in den Lymphgefässen ausserhalb des Eierstockes, desgleichen in jenen des breiten Mutterbandes.

Als Ueberreste von Embryonalbildungen betrachtet man:

a) Das Epoöphoron (*Rosenmüller*), im seitlichen Abschnitte des breiten Mutterbandes oberhalb des Eierstocks, fast bis an den Hilus des letzteren heranreichend. Es wird von blind endigenden, mit einem bewimperten Cylinderepithel ausgekleideten Röhrchen hergestellt, die man als Ueberreste des Geschlechtsantheiles des *Wolff*'schen Körpers anzusehen pflegt.

b) Das Paroöphoron (*Waldeyer*) liegt im medialen Abschnitte des breiten Mutterbandes, und erstreckt sich häufig bis an die Seitenränder der Gebärmutter. Auch dieses Organ besteht aus mit bewimperten Säulenepithelien ausgekleideten Röhrchen, und wird als ein Ueberrest der Primordialniere — des *Wolff*'schen Körpers — aufgefasst.

2. Die Eileiter oder *Fallopi*'schen Röhren sind aus Bindegewebe aufgebaut, dessen innerste Schicht die Schleimhaut, die äusserste das Peritoneallager erzeugt, und zwischen beiden befinden sich verhältnissmässig breite Lager glatter Muskelfaserbündel. Die Schleimhaut bildet steile Längsfalten, welche gegen die Ampulle hin durch schiefe und quere Leisten verbunden werden, die wieder in zahlreiche kleinere Leisten zerfallen. Der dem Epithel zunächst liegende Theil der Schleimhaut ist bei jungen Personen myxomatös, bei älteren lockeres fibröses Bindegewebe mit Längsbündeln glatter Muskelfasern, mehr entwickelt gegen das Uterin-, als das gefranste Ende der Röhren. Das submucöse Lager oberhalb der Muskeln ist allenthalben fibröses Bindegewebe. Die bekleidenden Epithelien sind cylindrisch und bewimpert und reichen über die Fransen hinaus, ohne jedoch beim Menschen mit den Epi-

thelien des Eierstockes in Verbindung zu treten. Von den Muskellagern besitzt die circuläre die stärkste Entwickelung; das Längslager, nach aussen vom circulären, besteht nur aus verhältnissmässig wenigen Bündeln. Das subseröse Bindegewebe ist wohl entwickelt, und von dem zarten, aber dichten Bindegewebe des Bauchfells begrenzt. Die Schleimhaut erscheint dicht unterhalb der Epithelien mit einem reichlichen capillaren Blutgefässnetz versehen.

3. Die Gebärmutter besteht hauptsächlich aus glatten Muskelfasern, welche gegen die Höhle zu von der Schleimhaut, an der Peripherie des Organs, in einer grossen Ausdehnung vom Bauchfell bedeckt werden. Die Schleimhaut ist myxomatöses Bindegewebe, reichlich mit Lymphkörperchen infiltrirt, demnach sogenanntes „adenoides" Gewebe von gleichmässigem Bau durch ihre ganze Dicke. Die Oberfläche ist glatt innerhalb der Höhle, gefaltet im Cervicalkanal und an dem äusseren Cervicalabschnitte mit conischen Papillen versehen; an letzterem Orte besteht die Schleimhaut aus zartem fibrösen Bindegewebe, ohne Lymphkörperchen.

Die Schleimhaut der Gebärmutter ist mit bewimpertem Säulenepithel ausgekleidet, welches sich abwärts bis in die zwei oberen Drittel des Cervicalkanals erstreckt. Hier geht es, in etwas schwankender Höhe in das geschichtete Epithel über, das den Belag der Schleimhaut im unteren Ende des Kanals und am äusseren Abschnitte des Cervix bildet. Die grösseren Plicae palmatae können auf ihren Gipfeln geschichtetes Epithel aufweisen, während in den Furchen zwischen denselben bewimperte Säulenepithelien vorhanden sind (*Toldt*). Das Oberflächenepithel sendet zahlreiche Verlängerungen in die Tiefe der Schleimhaut, indem sie die röhrenförmigen Utricular-Drüsen erzeugt, welche einen radiären und leicht gewundenen Verlauf nehmen; viele derselben sind gabelig gespalten und mit seitlichen Zweigen versehen. Die bekleidenden Epithelien der Drüsen sind cylindrisch und bewimpert, wobei die Richtung der Wimperbewegung eine spiralige, vom Grunde der Drüse gegen deren Oeffnung gerichtet ist (*Lott*). Im Cervicalkanal sind die Drüsen weniger zahlreich als im Körper der Gebärmutter und erscheinen daselbst nebst den langen röhrenförmigen Bildungen auch kleine, birnförmige Drüschen, ausgekleidet von kurz cylindrischen, oder cubischen Epithelien. Man vermuthet, dass deren Hypertrophie und Verschluss die so häufigen, als Ovula *Nabothi* bezeichneten Cystenbildungen verursacht.

Das Muskellager der Gebärmutter besteht aus circulären, longitudinalen und schiefen Bündeln, welche sich vielfach, und anscheinend ohne besondere Regelmässigkeit durchkreuzen. Eine regelmässige Anordnung zu einer mittleren circulären, und einer inneren und äusseren

Längsschicht lässt sich nur im Cervicaltheile nachweisen. Im Körper der Gebärmutter enthalten alle Schichten circuläre und Längsbündel; letztere sind übrigens reichlicher in den submucösen und subserösen Lagern, während in den mittleren Abschnitten der Gebärmutterwand, insbesondere an der Uebergangsstelle der cervicalen in die Uterinhöhle, die circulären Muskelfaserbündel überwiegen. Eine scheinbare Grenze zwischen den mittleren und äusseren Muskellagern entsteht durch die hier verlaufende grosse Menge von arteriellen und venösen Blutgefässen.

Die subserösen Längsfasern setzen sich zum Theile in die breiten Mutterbänder hinein fort, während sich die circulären Fasern in die Anfangsstücke der runden Mutterbänder verfolgen lassen. Die submucösen Muskelbündel senden zarte Verlängerungen in die Schleimhaut, und nehmen einen circulären Verlauf um die Mündungen der *Fallopi*'schen Röhren.

Die Arterien der Gebärmutter sind durch einen gewundenen, spiraligen Verlauf und mächtige Muskelhüllen ausgezeichnet; sie verzweigen sich grösstentheils an der äusseren Grenze des mittleren uterinen Muskellagers, im sogenannten Stratum vasculare. Das capillare Netzwerk ist am reichsten in der Schleimhaut, dicht unterhalb der Epithelbekleidung. Die Venen sind durch dünne Wände und zahlreiche buchtige Erweiterungen charakterisirt; sie erzeugen ein enges Geflecht im Stratum vasculare und ein grobes Geflecht zu beiden Seiten des Gebärmutterkörpers. Die Lymphgefässe bilden in der Schleimhaut ein capillares Geflecht mit zahlreichen blinden Endigungen, und ein zweites Geflecht im subserösen Bindegewebe, während die Muskelschichten weniger Lymphgefässe besitzen. In Betreff der Endigung der Nerven weiss man nichts Bestimmtes.

Die bei der Menstruation auftretenden Gewebsveränderungen sind nur zum Theile bekannt, wie aus dem folgenden Aufsatz hervorgeht. In noch tieferes Dunkel sind die Gewebsveränderungen bei der Schwangerschaft und in der Involutionsperiode gehüllt. Die Quellen der enormen Neubildung von myxomatösem Gewebe, welche zum Entstehen der Placenta führt, und die beträchtliche Vermehrung des Muskelgewebes der Gebärmutter in der Schwangerschaft sind heute noch räthselhaft, trotz der massenhaften, diesen Gegenstand behandelnden Literatur.

Die Pathologie der Gebärmutter erfordert bei Weitem genauere Untersuchungen, als bisher ausgeführt wurden. Ueber den Ursprung der in derselben so häufig auftretenden Geschwülste ist noch wenig bekannt. Unter diesen kommen vor: Das Myo-Fibrom, Myxo-Adenom, Myxo-Angiom als Repräsentanten des gutartigen Typus, und das Carcinom gewöhnlich vom Cervicaltheil und nur ausnahmsweise von der Schleim-

haut des Körpers und Grundes der Gebärmutter ausgehend, als Repräsentant des bösartigen Typus. Eigenthümliche Geschwülste sind das Lymph-Adenom oder Myxo-Adenom der Schleimhaut, welche man mit vielem Rechte auch als Resultate einer chronischen Endometritis betrachtet. Das Gewebe dieser Wucherungen, deren ich schon eine ganze Anzahl untersucht habe, besteht aus Lymphgewebe mit eingestreuten Utriculardrüsen, ein Bau demnach, welcher jenem des Myxo-Myeloms ausserordentlich ähnlich ist; und trotzdem lehrt die Erfahrung, dass nach sorgfältiger Entfernung des neugebildeten Gewebes mittelst der Curette, nicht selten dauernde Heilung erfolgt. Die Grenzlinie zwischen Lymph-Adenom und Myxo-Myelom ist bisher augenscheinlich noch nicht scharf gezogen, ebensowenig jene zwischen wuchernden Entzündungsprodukten und den eigentlichen Geschwülsten.

Eine eigenthümliche, den Mikroskopiker irreführende Complication kam in folgendem Falle zur Beobachtung. *Dr. D.* brachte mir eine Geschwulst vom Umfange eines Taubeneies, von welcher er behauptete, dass dieselbe aus der Gebärmutter entfernt wurde. Unter dem Mikroskope erwies sich die Geschwulst als Colloidkrebs, demnach als bösartig. Einige Tage später brachte *Dr. M.* Gewebstrümmer, welche er aus den „inneren Genitalien" ausgeschabt hatte; die mikroskopische Untersuchung enthüllte narbiges Bindegewebe, demnach etwas gutartiges. Es stellte sich nun heraus, dass beide Präparate von einer Frau stammten, die hinter der Gebärmutter eine verschwärende Höhle hatte, welche durch das hintere Scheidengewölbe in die Vagina durchgebrochen war. Die Hauptgeschwulst war ein, offenbar vom Mastdarm ausgegangener Colloidkrebs, während die Trümmer von einer Stelle entfernt wurden, an der man schon früher operative Eingriffe vorgenommen hatte, demnach den Charakter einer Narbe an sich trugen. *Dr. M.* war begierig, diesen sonderbaren Irrthum aufzuklären, schabte andere Gewebstheile aus der Höhle ab, und händigte dieselben einem anderen Mikroskopiker, *Dr. Dd.* ein, der als verlässlicher Mann bekannt ist. Er diagnosticirte Narbengewebe. Hierauf wurde ihm die Geschwulst gegeben, und seine Diagnose war Colloidkrebs.

Mikroskopische Studien über die menstruale Decidua.

Von *Dr. Jeannette B. Greene* in New-York[1]).

Heutigen Tages sind wohl alle Histologen darüber einig, dass Neubildung eines Gewebes nicht anders, als durch Vermittlung der embryonalen Elemente stattfinden kann. Krankhafte sowohl, wie normale Gewebe entwickeln sich aus einer ursprünglich indifferenten oder medullaren Bildung, von welcher wir wissen, dass sie den Körper des Thierembryo in den frühesten Stadien seines Daseins herstellt.

Wenn ein bestimmtes Gewebe in ein anderes umgewandelt werden soll, zerfällt das ursprüngliche Gewebe zunächst in medullare Elemente, das heisst, es

[1]) Auszug aus der Abhandlung: „Microscopical Studies on the Catamenial Decidua". *The American Journal of Obstetrics and Diseases of Women and Children.* Vol. XV. April 1882.

tritt in das früheste Stadium der embryonalen Entwicklung zurück, und aus diesen geht eventuell das neue Gewebe hervor.

Derselbe Vorgang findet jedesmal statt, wenn aus einem ursprünglich normalen Gewebe eine Neubildung ausgeht. Diese Neubildung mag eine entzündliche, und als solche in ihren Wachsthumsgrenzen beschränkt sein; oder sie mag eine Neubildung ohne typisches Ende darstellen, ein sogenanntes Neoplasma, eine Geschwulst. Im Wesentlichen besteht kein Unterschied, — in beiden Fällen ist der Vorgang der gleiche.

Der eigenthümliche Zustand, welcher bisweilen in der Menstruation zur Ausscheidung häutiger Bildungen führt, und als „menstruale Decidua“ oder „membranöse Dysmenorrhöe“ bezeichnet wird, beruht, wie bekannt, auf einer, von der Schleimhaut der Gebärmutter, oder jener der Vagina, oder beider zugleich ausgehenden Neubildung. Der Vorgang ist von Schwangerschaft unabhängig. Man beobachtet denselben nur zur Zeit der Menstruation, und beruht derselbe ohne Frage auf einer Reizung der Schleimhaut des Geschlechtstractes. Diese Reizung bildet ein ursächliches Moment bei der normalen Menstruation, und wie sorgfältig beobachtete Fälle lehren, die einzige Erscheinung, wenn beide Eierstöcke fehlen. Dieselbe muss wohl einen höheren Grad, als bei normaler Menstruation erreichen, um zur Bildung einer menstrualen Decidua führen zu können.

Meine Absicht ist, nur die anatomischen Merkmale der uterinen Deciduahäute zu liefern.

Das Material zu meinen Studien fand ich in *Dr. Heitzmann*'s Laboratorium vor; dasselbe bestand aus 5 verschiedenen Präparaten, welche die Doctoren *M. D. Mann, Paul F. Mundé, J. B. Hunter, R. Tauszky* und *Mary H. Gilbert* geliefert hatten. Sämmtliche Präparate waren in Alkohol conservirt, und wurden einige Wochen vor der Untersuchung in sehr schwache, etwa 6%ige Lösung von Chromsäure gelegt. Nach genügender Härtung wurden die Präparate in eine Mischung von Wachs und Paraffin eingebettet, und in dünne Schnitte, behufs mikroskopischer Untersuchung, zerlegt.

Unter dem Mikroskop erwiesen sich sämmtliche Präparate als aus Markkörperchen und einer verhältnissmässig geringen Menge von Grundsubstanz, in deren myxomatöser und fibröser Varietät, aufgebaut. Die fibröse Art zeigt sich sowohl in netzförmiger Anordnung, wie in jener von Bündeln kleiner spindelförmiger Körper im frühesten Stadium der Entwicklung.

In allen Präparaten waren Drüsenbildungen der tubulösen Art vorhanden, von bewimperten cylindrischen Epithelien ausgekleidet, — höchst wahrscheinlich Ueberreste der ursprünglichen Utriculardrüsen, und nicht neugebildet.

Bei einer 500fachen Vergrösserung zeigten die Markkörperchen vorwiegend eine kugelige Gestalt, waren an den gegenseitigen Berührungsstellen etwas abgeflacht, und zwischen diesen oblonge, spindelförmige, häufig in Gruppen angeordnete Bildungen eingestreut. All diese Körper erschienen von einander ausnahmslos durch enge Säume oder Felder einer leicht gekörnten Substanz geschieden, welche ungefähr dem Umfange je eines ursprünglichen Markkörperchens entsprachen. Häufchen solcher Markkörper wurden von zarten Bündeln fibrösen Gewebes in unregelmässiger Weise durchsetzt oder begrenzt. Die Markkörper waren nicht von gleichmässiger Grösse; manche hatten den Umfang rother Blutkörper, und waren nahezu structurlos; andere, etwas grössere erschienen undeutlich gekörnt; wieder andere, und zwar die grössten zeigten deutliche Körnung und je einen centralen

Kern. Das Verhältniss dieser 3 Arten schwankte in verschiedenen Präparaten ganz beträchtlich. In einem Falle waren die glänzenden, homogenen Körper stark überwiegend; in einem anderen herrschten die grossen, blassen, gekörnten Körper vor, und waren die Zwischenräume ungewöhnlich breit. In einem dritten Falle gab es nur spärliche kleine, homogene, dagegen zahlreiche körnige Körper, den Umfang der homogenen nahezu um das Sechsfache übertreffend, deren Körnung so grob, dass der Kern verborgen blieb. Die Körper zeigten eine deutlich gruppirte Anordnung, und zwischen den Gruppen konnte man zarte Fibrillen verfolgen, wodurch der Eindruck eines myxomatösen Gewebes entstand. In einem vierten Präparate waren die kleinsten Körper nur spärlich, und die grossen, körnigen übertrafen erstere um das Sechs- bis Achtfache ihres Durchmessers. In vielen dieser grossen Körper war die Körnung augenscheinlich in Folge von Bildung von Grundsubstanz sehr blass, der Kern überaus deutlich, und die Interstitien hatten das Aussehen eines fibrösen Netzwerkes, ähnlich dem Baue der Placenta. Der fünfte Fall war von den übrigen so verschieden, dass derselbe eine eingehende Schilderung erfordern wird.

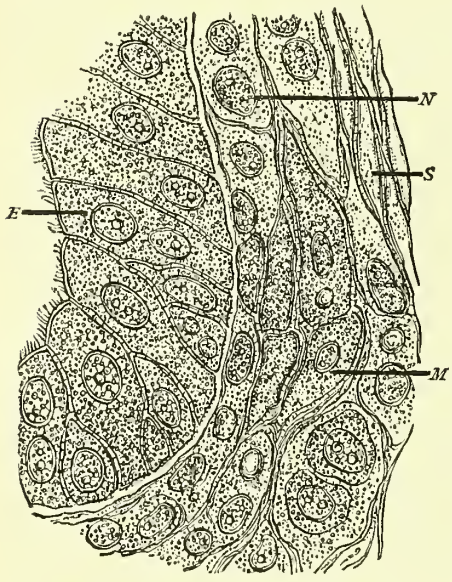

Fig. 376. Abschnitt aus einer menstrualen Decidua.

M kernhaltige Markkörper; *S* die Markkörper zu Spindeln zerspalten; *N* solche Körper zu Grundsubstanz umgewandelt, die Kerne unverändert; *E* bewimpertes Säulenepithel einer Utriculardrüse. Vergr. 1000.

Starke Vergrösserung (1000 linear) erwies, dass diese Masse von embryonalen Körperchen die Bezeichnung eines Gewebes verdiente, indem sämmtliche Körper, ohne Rücksicht auf ihre Grösse, mittelst zarter Fädchen verbunden erschienen. In den kleinsten Körpern konnte ich keine Structur nachweisen. Die grösseren zeigten in ihrem Inneren Vacuolen, während in den grössten ein Netzwerk vorhanden war, dessen Knotenpunkte eben bei schwächerer Vergrösserung den Eindruck von Körnchen hervorriefen. Das Netz war in den feingranulirten, deutliche Kerne enthaltenden Körpern am meisten ausgesprochen, und auch die Körner in den Kernen zu einer netzförmigen Structur verbunden. Das Netz stand mittelst feiner, die Zwischenräume durchsetzender Fädchen mit jenem sämmtlicher Nachbarbildungen im Zusammenhange. Die blasskörnigen Felder um diese Körper zeigten nur ein undeutliches Netz; dennoch konnte ich die Verbindung derselben mit den Markkörperchen in der Umgebung ohne Schwierigkeit verfolgen.

Wo sich Fibrillen in Bündeln oder in Gestalt eines, die einzelnen oder zusammengruppirten Körper einschliessenden Netzes vorfanden, erschienen dieselben ohne Ausnahme aus zarten Spindeln aufgebaut. Letztere zeigten gleichfalls einen

netzförmigen Bau und standen auch mit den benachbarten Plastiden mittelst feiner Fädchen in Verbindung. (S. Fig. 376.)

In den, von mir studirten Deciduen stellen die kleinsten Körper augenscheinlich die frühesten Stadien der Entwicklung der lebenden Materie dar, und aus diesen entstanden kernhaltige Plastiden, die durch Flüssigkeitsaufnahme beträchtlich an Umfang zugenommen hatten. Hier ist die lebende Materie in das Netzstadium der Entwicklung getreten. Bei weiter vorschreitender Entwickelung wurden die Plastiden zu Grundsubstanz umgewandelt, welche entweder einen fibrösen oder myxomatösen Charakter angenommen hatte, jedoch vom Netz der lebenden Materie durchzogen blieb. Die hellen Felder um die medullaren Elemente waren von myxomatöser Grundsubstanz hergestellt, und in derselben lagen unveränderte, centrale Kerne, wie ich dieselben im vierten Falle beschrieb.

Fibröse Grundsubstanz kann auch in Gestalt gestreckter, myxomatöse Felder einschliessender Bündel auftreten. Selbstverständlich musste in diesem Zustande die in den ursprünglichen Markkörperchen enthaltene Flüssigkeit zu solider Grundsubstanz umgewandelt worden sein, während die lebende Materie selbst unverändert blieb. Die netzförmig angeordnete lebende Materie durchzieht zuerst eine Flüssigkeit und später die solide interstitielle Grundsubstanz. Die fibröse Grundsubstanz besteht stets aus dünnen Spindeln, was darauf hinweist, dass die Plastiden sich verlängerten und zerspalteten, bevor ein Festwerden ihrer Flüssigkeit Platz griff.

Sämmtliche Präparate zeigten eine wechselnde Menge von in der Länge und Quere und schief durchschnittenen Blutgefässen. Am zahlreichsten waren die an ihren flachen Endothelwänden kenntlichen capillaren Blutgefässe. In einem der Präparate konnte man spärliche Bildung von Arterien ähnlichen Gefässen beobachten. In einem anderen Falle waren arterielle Blutgefässe ganz zweifellos vorhanden, und durch ihre Muskelhülle gekennzeichnet. Hier konnte ich alle Stadien der Entwicklung von Arterien verfolgen. An manchen Stellen tauchten strangförmige Bildungen mit parallelen Contouren auf, zusammengesetzt aus kleinen Markkörperchen, welche sich gegenseitig abflachten und vielkantig machten. Die äusseren Körperchen erschienen in Stirnsicht spindelförmig, gleichsam den Strang umkreisend. Querschnitte derartiger Bildungen zeigten an manchen Stellen strahlenförmig angeordnete Markkörper, jedoch ohne deutlich ausgesprochene Lichtung. An anderen Stellen liess sich ein centraler, heller Raum erkennen, offenbar die erste Spur einer zukünftigen Lichtung; dieser Raum muss wohl durch Vacuolirung der innersten Medullarkörper entstanden sein. Manche zum Theile noch solide strangförmige Bildungen wiesen im Längsschnitte eine enge centrale Lichtung auf, von zarten Spindeln in längsweiser Anordnung begrenzt, welche der Endothelhülle von Arterien entsprachen. (S. Fig. 377.)

In einem vorgeschrittenen Stadium der Entwicklung hatte die Arterie das Aussehen einer Röhre mit deutlich ausgesprochener Lichtung; in der Oeffnung konnte man jedoch Gruppen von Körnchen oder Kernen erkennen, augenscheinlich Ueberreste früherer, vacuolirter Markkörperchen. Ausser diesen waren in der Lichtung noch andere, scheibenförmige, homogene und gefaltete Körper zu erkennen, wahrscheinlich neugebildete Blutkörperchen. In diesem Grade der Entwicklung konnte man sowohl die endotheliale, wie die Muskelhülle in Längs- und Querschnitten der Gefässe nachweisen.

Ueber das Vorhandensein neugebildeter Venen konnte kein Zweifel aufkommen, und manche derselben waren sogar mit Blut erfüllt. Diese Gefässe be-

standen aus einer inneren, endothelialen und äusseren, fibrösen Hülle, die letztere aus zarten Spindeln in longitudinaler Anordnung zusammengesetzt. Ob man das Recht hat, letztere Bildungen als glatte Muskelfasern anzusprechen, wage ich nicht zu entscheiden.

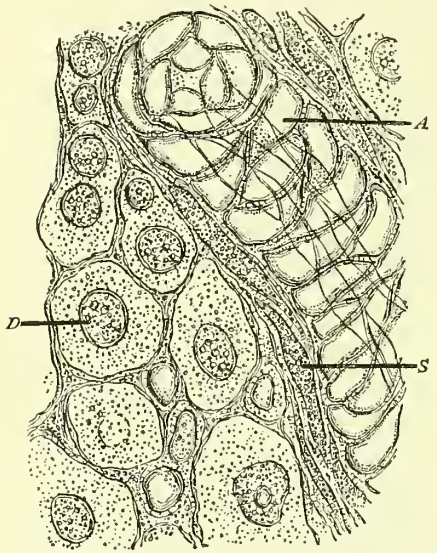

Fig. 377. Neubildung einer Arterie in der menstrualen Decidua.

D Deciduaelemente, an der Peripherie zu Grundsubstanz umgewandelt, der Kern unverändert; *S* spindelförmige Körperchen, auf die Bildung einer Adventitialhülle hinweisend; *A* glänzende, homogene Elemente im Längsschnitt, die in Bildung begriffenen glatten Muskelfasern; die Endothelien in der Tiefe erkennbar. Vergr. 1000.

Der von *Dr. Mundé* gelieferte Fall war der fünfte. Die Geschichte war die einer verheiratheten Frau, die in Zwischenräumen von je 3 Monaten menstruirte, und bei jeder Menstruation Deciduatrümmer in grosser Menge entleerte. Bei der mikroskopischen Untersuchung dieser Trümmer erschienen die meisten Markkörperchen gross und oval; die Felder der myxomatösen Grundsubstanz zahlreich, und in ihrer Mitte häufig grobkörnige Kerne tragend. Die Bildung eines fibrösen Netzes um die kerntragenden Grundsubstanzfelder war weiter vorgeschritten, als in irgend einem anderen Falle. In allen Schnitten aus diesem Präparate begegnete ich Gewebsfeldern, entweder aus Markelementen oder fibrösem Bindegewebe bestehend, mit einer eigenthümlichen Veränderung zu glänzenden homogenen Massen, welche einer amyloiden Entartung entsprach. Capillare und Venen waren gleichfalls zahlreich, die letzteren häufig mit Blut strotzend erfüllt, während sich Arterien nicht mit Bestimmtheit erkennen liessen. Diese Eigenthümlichkeiten entsprechen jenen der Decidua reflexa oder vera, nicht ganz, und ich möchte aus meinen Beobachtungen schliessen, dass der Fall eine menstruale Decidua von ungewöhnlich weit vorgeschrittener Entwicklung war, und einer Decidua vera nahe kam.

Eine sichere Unterscheidung zwischen Decidua menstrualis und vera scheint in den frühesten Bildungsstadien ein Ding der Unmöglichkeit zu sein, indem beide gemeinsame Eigenthümlichkeiten aufweisen. Die Bildung von fibrösem Bindegewebe ist jedoch in der Decidua vera in der Regel mehr vorgeschritten, als in der Decidua catamenialis. Die Decidua vera wird in ihren frühen Stadien, das heisst bis zur sechsten oder achten Woche, stets durch das Vorhandensein eines durch die gesammte Bildung gleichmässig vertheilten myxomatösen Baues gekennzeichnet. Die circularen oder oblongen Räume enthalten entweder grosse, feinkörnige Plastiden mit je einem oder zwei Kernen, oder eine blasse, undeutlich körnige, myxomatöse Grundsubstanz, in deren Mitte man je einen unveränderten Kern erkennt. Nicht selten begegnen wir in der Decidua vera vielkernigen Körpern, deren Bedeutung *Dr. J. W. Frankl* aufgeklärt hat. Endlich ist die Decidua vera durch Zotten ausgezeichnet, welche in allen Richtungen verlaufend in Längs-, Quer- und Schiefschnitten zur Ansicht gelangen.

Literatur. Nach *H. Kundrat* und *G. J. Engelmann*[1]) überwölbt die hypertrophische Schleimhaut der Gebärmutter während der Menstruation die Mündungen der Drüsen, bei gleichzeitig ausgesprochener Umfangszunahme der letzteren. Der Ruhezustand der Gebärmutter ist während der Fortpflanzungsperiode nur von kurzer Dauer, indem die Schleimhaut lange vor Eintritt der Menstruation anfängt langsam zu schwellen, und nach derselben langsam wieder zur Ruhe zurückkehrt. In der, während der Menstruation geschwellten und hypertrophischen Schleimhaut der Gebärmutter konnte keine Neubildung von Blutgefässen nachgewiesen werden, es tritt aber eine bedeutende Trübung und Fettentartung der Zellen ein. Das Oberflächenepithel bleibt bis zur Zeit der Fettmetamorphose erhalten, sobald aber diese erfolgt, wird das Epithel der Schleimhaut und auch jenes der Drüsen in ausgedehntem Masse abgelöst. In den ersten Wochen der Schwangerschaft entwickelt sich die Schleimhaut, insbesondere das interglandulare Gewebe der oberen Schichten zur Decidua, und die Drüsen werden dabei verlängert und vergrössert.

G. Leopold[2]) macht auf den Unterschied zwischen den membranösen Bildungen aus dem Uterus, und jenen der Vagina aufmerksam. Die ersteren sind von cylindrischen Epithelien bedeckt und enthalten die charakteristischen Drüsen, während die letzteren nur aus flachen Epithelien bestehen. Er meint, dass die membranöse Dysmenorrhöe von einem krankhaften Zustande der Gebärmutter, wie chronischer Metritis, fibrösen Geschwülsten oder Lageveränderungen abhängt. Er sagt, dass das Gewebe zwischen den röhrenförmigen Drüsen aus kleinen, vieleckigen oder kugeligen Zellen besteht, deren Kerne den Zellkörper nahezu vollständig erfüllen; zwischen diesen Zellen fand er Häufchen von kleinen kugeligen Lymphkörperchen. Augenscheinlich betrachtet er diese Zellen nicht als Decidua-Bildungen. Er fand auch einige geschlängelte Arterien inmitten der Membran und zahlreiche Capillare dicht unterhalb des Oberflächen-Epithels, wo die hämorrhagischen Gerinnsel liegen. Er stimmt mit *Beigel* darin überein, dass dieser Zustand als chronische, exfoliative Endometritis und Endocolpitis zu bezeichnen wäre.

J. Hoggan und *F. E. Hoggan*[3]) ziehen gleichfalls scharfe Unterschiede zwischen Membranen, die von der Gebärmutter, und jenen, die von der Vagina abgelöst wurden. In den ersteren sind Utricular-Drüsen vorhanden, und um diese in einer durchsichtigen Matrix der Intercellularsubstanz embryonale Zellen in verschiedenen Stadien der Entwicklung. Diese Autoren machen auch auf die Anwesenheit von Embryonalgewebe unterhalb der Epithelien im normalen Uterus aufmerksam, welches sie als morphologisch identisch sowohl mit jenem der Decidua vera, wie auch der dysmenorrhoischen Membran betrachten.

Wyder[4]) behauptet, dass bei Menstruation die oberflächlichen Schichten der Mucosa abgelöst werden, während die tiefen unberührt bleiben. Ein unterscheidendes Merkmal zwischen Decidua vera und menstrualis ist, dass in der letzteren die interglandularen Zellen kleine vom Kerne nahezu vollständig erfüllte Rundzellen sind, während in der ersteren der Kern, im Verhältniss zum Protoplasma klein bleibt. Er betrachtet die membranöse Dysmenorrhöe *a)* als ein fibröses Gerinnsel; *b)* als eine durch Endometritis veränderte Mucosa und *c)* als Decidua der Schwangerschaft.

---

[1]) „Untersuchungen über die Uterus-Schleimhaut". *Wiener med. Jahrb.* 1873.

[2]) „Dysmenorrhœa membranacea". *Archiv f. Gynäkologie.* 1876.

[3]) „Pathologie und Therapie der Dysmenorrhoea membranacea". *Archiv f. Gynäkologie.* 1876.

[4]) „Beiträge zur normalen und patholog. Anatomie der menschl. Uterus-Schleimhaut". *Archiv für Gynäkologie.* Bd. XIII.

Die Ergebnisse meiner Studien über den Bau der Deciduabildungen sind folgende:

1. Die menstruale Decidua besteht aus Mark- oder Embryonalkörperchen, welche eine stufenweise Entwicklung von glänzenden, homogenen Klümpchen lebender Materie zu kernhältigen Plastiden aufweisen.

2. Die Grundsubstanz ist in der menstrualen Decidua stets spärlich; dieselbe kann entweder in der myxomatösen oder fibrösen Art auftreten. Im ersteren Falle ist sie leicht körnig oder anscheinend structurlos; im letzteren entweder netzförmig, oder in fibrösen Bündeln angeordnet. Beide Arten von Grundsubstanz gehen aus den ursprünglichen Markkörperchen hervor.

3. Die menstruale Decidua ist von einer grossen Menge von Blutgefässen, hauptsächlich Capillaren durchsetzt. In manchen Fällen erfolgt eine ausgesprochene Neubildung von Arterien in solcher Menge, dass sie jene der Capillare weitaus übertrifft. Häufig kommt auch die Bildung von Venen vor.

4. Die menstruale Decidua enthält stets Drüsen der röhrenförmigen Art, welche von bewimperten cylindrischen Epithelien ausgekleidet werden. Sehr wahrscheinlich sind diese Drüsen nicht neugebildet, sondern einfach Ueberreste der ursprünglichen Utriculardrüsen.

5. Die Decidua reflexa besteht aus grossen, medullaren Körperchen, grösstentheils von ovaler Gestalt. Die Bildung einer myxomatösen und fibrösen Grundsubstanz ist weiter vorgeschritten und die Menge venöser Blutgefässe eine beträchtlich grössere, als in der menstrualen Decidua.

6. Die Decidua vera wird von einem reichlich vascularisirten und völlig entwickelten myxomatösen Reticulum aufgebaut, in dessen Maschenräumen die kernhaltigen Decidua-Elemente liegen, oder die myxomatöse Grundsubstanz enthält die Ueberreste der Deciduakörperchen. Fibröses Bindegewebe kommt hauptsächlich um die grösseren Blutgefässe vor. Die Decidua vera ist ferner charakterisirt durch Zotten in verschiedenen Stadien der Entwicklung.

4. Die Vagina und äusseren Geschlechtstheile. Die Schleimhaut der Vagina ist mit Falten versehen, an welchen grössere Papillen vorkommen, während in den Furchen zwischen denselben die Papillen klein sind, oder fehlen. Die Papillen sind vorwiegend einfache, und nur auf der Höhe der Falten und gegen das Vestibulum hin zusammengesetzte. Das fibröse Bindegewebe ist in den tieferen Abschnitten der Schleimhaut dicht, in den äusseren Schichten etwas lockerer. In der Schleimhaut trifft man wechselnde Mengen von Lymphkörperchen, bisweilen in umschriebenen, follicularen Bildungen angehäuft. Das auskleidende Epithel ist ein geschichtetes, und geht als solches in den Cervicaltheil der Gebärmutter über; Drüsen fehlen allenthalben. Die Muskeln sind in je einer äusseren und inneren longitudinalen und einer

mittleren, circulären Schicht angeordnet, alle stehen unter einander mittelst schiefer Fasern in Verbindung; die Muskeln sind längs der hinteren Wand der Vagina stärker entwickelt, als längs der vorderen. Die äussersten Schichten bestehen aus groben Bündeln fibrösen Bindegewebes, mit zahlreichen elastischen Fasern. Die Blut- und Lymphgefässe erzeugen Geflechte unterhalb der Epithelbekleidung und oberhalb der Muskelschichten, welche selbst eine grosse Menge von Venen enthalten.

Im Vestibulum trägt die Schleimhaut kleine, acinöse Schleimdrüsen, etwas zahlreicher um die Mündung der Harnröhre und an der Clitoris. Die *Bartholini*'schen Drüsen sind gleichfalls grössere Schleimdrüsen. Der Hymen ist eine Verdopplung der Schleimhaut der Vagina, bisweilen ungemein reich an Blutgefässen und Nerven. Die kleinen Schamlippen sind durch die Anwesenheit zahlreicher Talgdrüsen ausgezeichnet, welche bei neugeborenen Mädchen fehlen; ihr bedeckendes Epithel nähert sich in seinem Bau jenem der Epidermis, indem die innersten Schüppchen keine Kerne enthalten. Der Uebergang der Schleimhaut in die äussere Haut geht an der Innenfläche der grossen Schamlippen vor sich, welche reich an glatten Muskelfaserbündeln und Fett sind. Die Clitoris wird von einer Schleimhaut bedeckt, welche insbesondere an der Eichel reichlich mit Tastkörperchen und Nervenknospen versehen erscheint; der Bau ihrer Schwellkörper ist ähnlich jenem des männlichen Gliedes. *C. Gussenbauer* sagt auf Grundlage sorgfältiger Studien aus, dass die kleinen Schamlippen ein zartes, cavernöses Gefässsystem besitzen. Das Schwellgewebe der Clitoris wird nach ihm durch kleine Arterien an der Wurzel der Clitoris direct gespeist, überdies indirect durch Arteriolen und das capillare Netzwerk an der Oberfläche der Schwellkörper. Der Bulbus vestibuli (*Kobelt*'s Wollustorgan) weist denselben Bau auf, wie die Schwellkörper der Clitoris.

Die Placenta und Nabelschnur waren Gegenstand von Forschungen in meinem Laboratorium, sowohl bezüglich ihrer Entwicklung und ihres normalen Zustandes; wie auch ihrer pathologischen Veränderungen. Manche dieser Forschungen sind bis jetzt nicht vollendet; die Ergebnisse einiger wurden in den zwei folgenden Aufsätzen niedergelegt.

Beitrag zur Entwicklungsgeschichte der menschlichen Decidua.

Von *Dr. J. W. Frankl* in New-York.[1])

Dass die Placenta eine zur myxomatösen Art gehörende Bindegewebsbildung ist, wird allgemein anerkannt. Früher waren einige Histologen (*Friedländer* u. A.)

[1]) Auszug aus des Verfassers Abhandlung: *American Journal of Obstetrics and Diseases of Women and Children.* Vol. XI. Oct. 1878.

der Ansicht, dass in den Bau der Placenta auch epitheliale Elemente eingehen; aber diese Ansicht lässt sich seit den Publicationen von *G. J. Engelmann* und *Hanns Kundrat*, neuerdings auch von *Gerhard Leopold*, nicht mehr aufrecht erhalten, und mit Ausnahme der epithelialen Bekleidung der Placentazotten werden wir gegenwärtig im Stroma der Placenta, weder in deren zottigem, noch im soliden Theile nach Epithelien ausschauen.

Die Entwicklung der Placenta wurde in ihren Einzelheiten bisher nur wenig erforscht. Wir wissen durch *W. Reitz*[1]), dass die Zotten ursprünglich solide Massen sind, ohne alle Differenzirung zu Stroma, Blutgefässen und bedeckendem Epithel, welche erst bei vorschreitender Entwicklung des Embryo erfolgt. Man kann sich von der Richtigkeit dieser Behauptung von *Reitz* an wachsenden Placenten aus dem zweiten, dritten und vierten Schwangerschaftsmonate leicht überzeugen, wo man schon fertige Zotten mit mehr oder weniger deutlich gestielten Knospen von gleichmässiger Structur besetzt sieht. Wie aber der solide, dem Amnion zunächst gelegene Theil der Placenta im Wachsthum vorschreitet, insbesondere die Bildung der myxomatösen Grundsubstanz, ist bisher nicht aufgeklärt worden.

Engelmann und *Kundrat*[2]) beschrieben eigenthümliche Häufchen grosser Deciduazellen, welche in der wachsenden Deciduaschicht der Placenta vorkommen. Sie bringen diese Bildungen in Verbindung mit der Entwicklung der Zotten.

Gerhard Leopold[3]) erwähnt dieselben wiederholt und vermuthet, dass sie, wie er behauptet, am zahlreichsten im fünften Monate der Entwicklung der Placenta, zu kleineren und grösseren Zellen zerspalten werden. Wie dies geschieht, darüber äussert er keine Ansicht.

G. Hoggan und *F. E. Hoggan*[4]) folgern gleichfalls, dass die grossen, sogenannten embryonalen vielkernigen „Decidua-Zellen“ den Bildungszellen der Decidua Ursprung geben, ohne diese Ansicht zu begründen, oder zu beschreiben, wie die letzteren von den ersteren hervorgehen.

In der wachsenden Placenta begegnen wir in der Deciduaschicht stets von der umgebenden Grundsubstanz scharf abgesetzten vielkernigen Massen; diese sind in frühen Entwicklungsstadien zahlreich, wo die Decidua selbst nur einen kleinen Durchmesser besitzt; während die völlig entwickelte Placenta, in ihrem soliden Abschnitte von merklicher Breite, keine Bildungen der erwähnten Art aufweist. Im Gegentheile sind einzelne, von einem Netzwerk des myxomatösen Bindegewebes umschlossene Elemente in der wachsenden Placenta nur in verhältnissmässig geringer Menge vorhanden, während sie den gesammten soliden Theil der ganz entwickelten Placenta herstellen. Die Thatsache hat die Autoren auf die Vermuthung gebracht, dass die isolirten Decidua-Elemente aus vielkernigen Massen hervorgehen.

Der einzig richtige Vorgang zur Untersuchung der Placenta ist meiner Meinung nach, dieselbe nach erfolgter Härtung in Chromsäurelösung mit dem Messer in dünne Plättchen zu zerlegen. Ich kann weder das Zerzupfen der zottigen Abschnitte, noch weniger selbstverständlich jenes der soliden Decidua empfehlen. Beim Schneiden gelingt es uns häufig, dünne Schnitte der Zotten in verschiedenen

[1]) *Sitzungsber. der Wiener Akad. d. Wissensch.* Bd. LVII.

[2]) „Untersuchungen über die Uterus-Schleimhaut“. *Wiener med. Jahrb.* 1873.

[3]) „Die Uterus-Schleimhaut während der Schwangerschaft und der Bau der Placenta“. *Archiv für Gynäkologie.* II. Th. Bd. XI.

[4]) „Zur Pathologie und Therapie der Dysmenorrhoea membranacea“. *Archiv f. Gynäkologie.* Bd. X.

Richtungen zu erhalten, die sich zur Untersuchung selbst bei den stärksten Vergrösserungen vollkommen gut eignen. Solche Schnitte lassen sich durch den soliden Theil der Placenta mit Leichtigkeit ausführen; während das Zupfen stets nur Trümmer erzeugt, in der Regel so sehr verstümmelt, dass dieselben sich zur mikroskopischen Untersuchung nicht eignen.

Präparate aus dem soliden Theile einer sechsmonatlichen Placenta zeigen bei einer etwa 500fachen Vergrösserung zahlreiche Bioplassonbildungen, zum Theile aus grossen, kernhaltigen Elementen bestehend, zum Theile als eine gleichmässig körnige Masse, mit in wechselnder Menge eingebetteten Kernen. Ueberdies begegnen wir Häufchen, in welchen man keine Kerne, sondern eine Differenzirung zu körnigen, spindelförmigen Elementen nachzuweisen vermag. Diese Massen sind in der Regel gegen die umgebende myxomatöse Grundsubstanz scharf abgegrenzt, welche an ihrem anscheinend homogenen Aussehen und starker Lichtbrechung leicht zu erkennen ist. Das Netz des myxomatösen Bindegewebes ist zum Theile locker und zart, in fast jedem Maschenraume ein körniges, entweder kernhaltiges, oder kernloses Plastid einschliessend; während an anderen Stellen das myxomatöse Netz sehr breit, und dessen Maschenräume mit einer hellen, anscheinend structurlosen Grundsubstanz erfüllt erscheinen. Eine noch höhere Entwicklung von Bindegewebe kann man um die Arterien beobachten, deren Adventitia eine Combination von myxomatösem mit fibrösem Bindegewebe darstellt, insoferne als Bündel zarter Fasern ein verlängertes Netzwerk erzeugen, und in den Maschenräumen dieser wieder körnige, zum Theile kernhaltige Plastiden sichtbar sind. Die von buchtigen, unregelmässigen Contouren begrenzten Venen hingegen werden unmittelbar von lockerem, myxomatösem Bindegewebe umgeben.

Schnitte durch den soliden Theil einer 9monatlichen Placenta zeigen bei 500facher Vergrösserung völlige Abwesenheit von Häufchen, den „Riesenzellen" der Autoren, und das gesammte Gewebe ist von entschieden myxomatösem Bau. Die Maschenräume dieses Gewebes sind zum Theile mit einzelnen, vorwiegend kernhältigen Plastiden erfüllt, deren viele wegen des Ueberwiegens der Grundsubstanz sehr eng erscheinen, und letztere füllt einzelne Räume ganz ausschliesslich. Ueberdies kann man, hauptsächlich in der Nachbarschaft der Arterien, eine beträchtliche Menge fibrösen Gewebes beobachten, indem deren Adventitia ganz aus diesem Gewebe besteht. Wo im Stroma mehrere Arterien nahe beisammen verlaufen, besteht die allen gemeinsame Adventitia hauptsächlich aus fibrösem Gewebe, und darin gibt es nur verhältnissmässig schmale Brücken myxomatösen Gewebes.

Wollen wir nun die Bildungen im soliden Theile der Placenta bei einer Vergrösserung von 1200 linear betrachten, und mit der sechsmonatlichen Placenta beginnen. (S. Fig. 378.)

Das Stroma ist aus Bioplasson in Gestalt einzelner oder vielkerniger Elemente und aus Grundsubstanz aufgebaut. Die letztere, bei schwächeren Vergrösserungen homogen oder feinkörnig, erweist sich bei starker Vergrösserung als aus überaus kleinen, dicht aneinander gelagerten Spindeln aufgebaut. Diese Spindeln sind unter einander mittelst zarter, senkrecht durch alle Balkchen der Grundsubstanz verlaufender Fäden verbunden. In den Maschenräumen der netzförmigen Grundsubstanz finden wir abermals kugelige oder oblonge Plastiden.

Wo immer wir Bioplasson sehen, erscheint auch dessen Bau, zuerst von *C. Heitzmann* beschrieben, sehr deutlich. Grobe, in der Mitte des Kernes vor-

handene Körnchen, die sogenannten Kernkörperchen, senden radiäre Speichen aus, durch welche sie mit den benachbarten kleineren Körnchen verbunden werden. Die Körnchen stehen sowohl unter einander, wie auch mit der Schale des Kernes mittelst feiner Fädchen im Zusammenhange. Die entweder glatte oder aus Körnchen zusammengesetzte Schale des Kernes schickt überaus zarte Fortsätze aus, welche den hellen Saum um den Kern durchziehen, und zu den nächsten Körnchen des Bioplassonkörpers verlaufen. Sämmtliche Körnchen des letzteren sind durch Fädchen mehr oder weniger deutlich verbunden, so zwar, dass durch den gesammten Körper ein zartes Netzwerk hergestellt wird. Wo Bioplassonkörper der Grundsubstanz begegnen, sehen wir stets zahlreiche, feine Fädchen in letztere einziehen, und hier dem Blicke entschwinden.

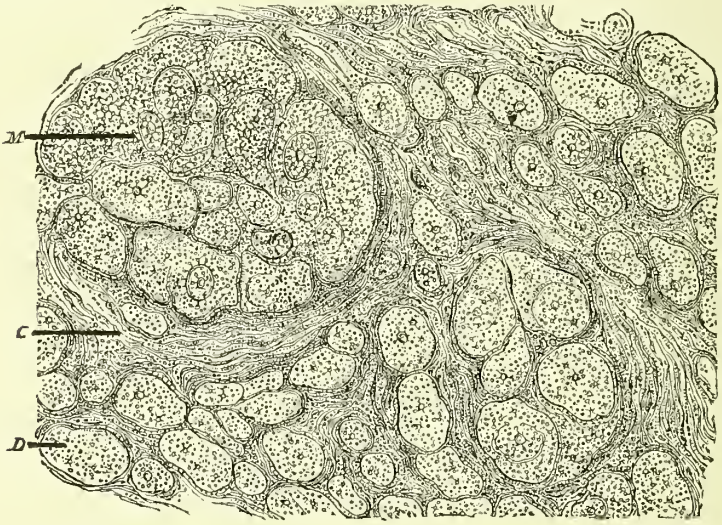

Fig. 378. Sechsmonatliche Placenta des Menschen.

M vielkernige Bioplassonmasse; *C* zartes fibröses Bindegewebe; *D* Plastiden in Uebergang zu myxomatöser Grundsubstanz. Vergr. 1200.

In der vollkommen entwickelten Decidua sind die Details jenen der wachsenden Placenta gleich, mit der Ausnahme, dass vielkernige Körper fehlen. Die Maschenräume der myxomatösen Grundsubstanz enthalten vorwiegend kernlose Plastiden, während zahlreiche, von einem dichten, stark lichtbrechenden Netz fibröser Grundsubstanz umschlossene Maschenräume homogen und structurlos aussehen. Die Grundsubstanz nimmt in der Adventitialhülle der Arterie eine entschieden fibröse Structur an, wieder aus Bündeln kleiner Spindeln zusammengesetzt, in deren engen und verlängerten Maschenräumen körniges Bioplasson liegt. Die Zwischenräume zwischen diesen Spindeln der fibrösen Grundsubstanz sind gleichfalls von zarten, senkrechten Fädchen durchzogen.

Die Entwicklung der Grundsubstanz hat unsere besten Histologen zu allen Zeiten beschäftigt. Die Placenta ist nun ein ausgezeichnetes Object, um einige controverse Fragen zu erledigen, sowohl vermöge der kurzen, zu ihrer Bildung nöthigen Zeit, wie auch der Klarheit des Verhältnisses zwischen dem sogenannten Protoplasma und der myxomatösen Grundsubstanz.

Die Bildungsweise der myxomatösen Grundsubstanz der Placenta ist folgende:

Die bildenden Elemente treten in Gestalt vielkerniger Körper auf, genau wie in dem sich entwickelnden Knorpel- und Knochengewebe, wo die sogenannten „Riesenzellen" sich als Vorläufer der in Entwickelung begriffenen Grundsubstanz erwiesen haben. Der nächste Schritt besteht in der Bildung von Bioplassonlagern, in welchen man keine Kerne mehr erkennen kann, während das Netz der lebenden Materie hauptsächlich in longitudinaler Richtung, das heisst in Gestalt nahe an einander liegender Spindeln angeordnet erscheint. Einen Schritt weiter wird der flüssige Antheil der Plastiden auf chemischem Wege zu einer glänzenden, stark lichtbrechenden Grundsubstanz umgewandelt, welche die lebende Materie verbirgt, indem letztere nur in den Zwischenräumen zwischen den Spindeln in Gestalt zarter grauer Fädchen sichtbar bleibt.

Der festeste Theil der Grundsubstanz, das fibröse Adventitialgewebe der Arterien, entsteht in derselben Weise, wie die myxomatöse Grundsubstanz des Stroma der Decidua. Der einzige Unterschied ist, dass die Gruppen, beziehungsweise das Netz der lebenden Materie in dem adventitiellen fibrösen Gewebe mehr verlängert sind, als im myxomatösen reticulären. In beiden Fällen enthalten die Maschenräume eine gewisse Menge unveränderten Bioplassons, verhältnissmässig reichlich im myxomatösen und spärlich im fibrösen Gewebe. Selbst in der letzteren Gewebsart finden wir grössere und zahlreichere Bioplassonmassen in der Decidua, welche erst bis zum fünften oder sechsten Monate der Entwicklung vorgeschritten ist, als in der völlig reifen, und zur Ausstossung aus dem Mutterkörper bereiten.

Amyloid-Entartung der Placenta.

Von *Dr. Jeannette B. Greene* in New-York[1]).

Dr. Heitzmann lenkte meine Aufmerksamkeit auf die Thatsache, dass verschiedene Placenten in Fällen von Frühgeburt und Abortus, welche ihm von mehreren Aerzten vorgelegt wurden, in ihrem Baue eigenthümliche Veränderungen aufwiesen. Trotzdem, dass diese Veränderungen mit freiem Auge jenen einer Fettentartung entsprachen, wies das Mikroskop eher auf den Zustand einer amyloiden als einer fettigen Degeneration hin.

Der Gegenstand erschien von genügendem Interesse, um einige Wochen auf dessen Untersuchung zu verwenden. Ich hatte 10 Placenten von folgendem Alter zu meiner Verfügung:

Erstens: Eine Placenta von 6 bis 7 Wochen mit dem Embryo; dieselbe war eine solide, plumpe Masse; ihre Substanz an manchen Stellen ganz in ein graugelbes, glänzendes Material umgewandelt; an anderen Stellen dieses nur in disseminirten Herden eingestreut.

Zweitens: Eine 3monatliche Placenta, welche 6 Wochen nach der, von starker Blutung begleiteten Fehlgeburt abgelöst wurde; hier war mit freiem Auge keine wesentliche Veränderung wahrzunehmen; aber das gesammte Gewebe erschien dem Tastgefühl dichter als im normalen Zustande.

Drittens: Eine 4monatliche Placenta, oder vielmehr mit der Nabelschnur verbundenes Stück derselben. Dieses Präparat zeigte dieselben Eigenthümlichkeiten,

[1]) Auszug der Abhandlung: „Waxy Degeneration of the Placenta". *American. Journal of Obstetrics and Diseases of Women and Children.* Vol. XII. 1880.

nämlich gelbliche, im Placentagewebe eingestreute Flecke. Der solide Antheil war in beträchtlichem Grade von einem gelblichen Material infiltrirt. Die Oberfläche des stark gefalteten Amnion hatte ein gesprenkeltes Aussehen.

Viertens: Eine 5monatliche Placenta sammt Fötus. Dieses in seiner Hauptmasse normale Präparat zeigte im soliden Abschnitte kleine homogene, gelbliche Flecke, und im Zottentheile zerstreute, gelbliche Punkte.

Fünftens: Eine sogenannte Fleischmole aus dem fünften Monate der Schwangerschaft; sie bildete eine Masse vom Umfange des Kopfes eines ausgetragenen Fötus, war unregelmässig gelappt, und bestand hauptsächlich aus Blutgerinnseln. An der Oberfläche und zwischen den Gerinnseln waren Ueberbleibsel der Decidua von graugelber Farbe sichtbar. Der Fötus ging verloren.

Sechstens: Eine 6monatliche Placenta. Mehrere mikroskopische Präparate wurden behufs Untersuchung in das Laboratorium gesendet, sie zeigten dieselben Eigenthümlichkeiten, wie die anderen Fälle.

Siebentens: Eine 7monatliche Placenta, im Ganzen blasser, als normal, und sowohl im zottigen wie im festen Theile von ausgesprochen speckähnlichem Aussehen. Man sah keine isolirten degenerirten Stellen. Die anhängende Nabelschnur war etwas ödematös; ihr Querschnitt zeigte dasselbe speckähnliche Aussehen, wie die Placenta.

Achtens: Eine 7monatliche Placenta, grob gelappt, von stärkerer Consistenz und breiterem Durchmesser, als normal. Das ganze Gewebe, insbesondere im soliden Abschnitte, war von gelber Farbe, Fett ähnlich. Die Nabelschnur bot keine Veränderungen dar. Der Fötus starb bald nach erfolgter Entbindung.

Neuntens: Eine 8monatliche Placenta; ohne Veränderung im zottigen Abschnitte und im Decidualtheile nur mit spärlichen gelblichen Flecken versehen. Der Fötus blieb am Leben.

Zehntens: Eine 8monatliche Placenta: der Decidualabschnitt von speckigem Aussehen, das übrige Gewebe normal. Fötus zur Zeit der Geburt lebend.

In all diesen Fällen war die mit freiem Auge gestellte Diagnose Fettentartung der Placenta, und thatsächlich hat man viele Jahre hindurch diese als die hauptsächliche Ursache von Fehl- und Frühgeburten betrachtet, mit Tod des Fötus entweder innerhalb der Gebärmutter, oder bald nach der Entbindung. Obgleich der Fötus bisweilen völlige Entwicklung erreicht hatte, erfolgte dessen Tod dennoch, bei Entartung der Placenta. In vielen Fällen war die Fehlgeburt eine regelmässig, meistens zu derselben Periode der Schwangerschaft wiederkehrende, wobei der Fötus nicht die völlige Reife erreicht hatte.

Die angeführten Placenten wurden entweder im frischen Zustande, oder in Alkohol abgeliefert, und in eine $^1/_2$%ige Chromsäurelösung behufs Härtung gelegt.

Präparate von Placenten, welche eine hochgradige Entartung eingegangen waren (Fälle 1, 3 und 8) zeigten bei schwacher Vergrösserung Folgendes: der solide Abschnitt in der Nähe der grossen Blutgefässe enthielt scharf umschriebene Flecke von grauer oder gelber Farbe, von eigenthümlichem Glanze. Diese Flecke zeigten einen gleichmässigen Bau, mit nur spärlichen Resten von Decidualgewebe, und bestanden aus unregelmässigen, gezackten Kugeln, hart aneinander gelagert, und im Allgemeinen Fett sehr ähnlich. Gegen die Decidua hin waren diese Flecke an manchen Stellen scharf ausgesprochen, an anderen von einem Gewebe begrenzt, in welchem die krankhafte Veränderung einen geringeren Grad erreicht hatte.

In den Zotten trifft man diese Veränderung seltener, und dann in der Regel nur in Abschnitten nahe dem soliden Theile. In den Fällen, wo die Entartung in den Zotten vorkam, war sie nicht über das reticuläre und homogene Stadium hinausgekommen, das heisst, hatte nicht zur Umwandlung des myxomatösen Gewebes zu kugeligen Häufchen geführt.

Der Decidualabschnitt der 3 Placenten in den höchsten Graden der homogenen Entartung zeigte auch eine stärkere Entwicklung von fibrösem Bindegewebe, als wir in Placenten von gleichem Alter zu sehen gewohnt sind.

Innerhalb der fibrösen sowohl, wie in der myxomatösen Grundsubstanz, hier jedoch in geringerem Grade, zeigten die oblongen Deciduaelemente grobe Körnung, den centralen Kern völlig verdeckend. Die Körnchen sahen vermöge ihres starken Glanzes wie Fettkörnchen aus. Von den Zotten zeigten jene mit unverändertem myxomatösen Bau die gewöhnliche Menge von Blutgefässen, insbesondere von Capillaren; während jene mit ausgesprochen homogener Veränderung kaum eine Spur von Blutgefässen aufwiesen.

Stärkere Vergrösserungen, etwa 500—600, zeigten eine homogene Veränderung der Grundsubstanz mit nahezu unveränderten, grobkörnigen Plastiden. Eine geringe Menge von fibrösem Bindegewebe fand sich auch in und um die Zotten unregelmässig eingestreut; innerhalb der Zotten allerdings nur spurenweise. Das veränderte Gewebe zeigte nebst kleinen, kernhaltigen Plastiden auch Spalten, welche Lichtungen früherer Capillare andeuteten; der grösste Theil der Gefässe war jedoch völlig verschwunden.

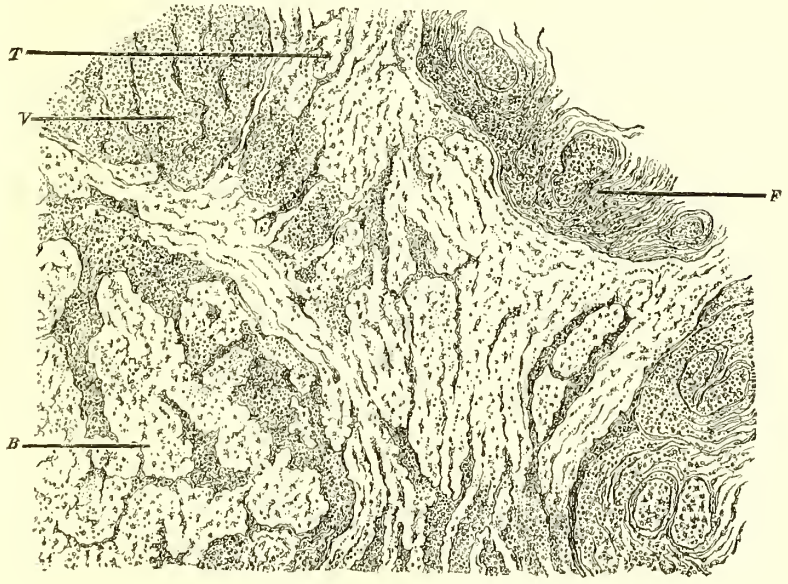

Fig. 379. Amyloid-Entartung der Placenta.

T Deciduagewebe in hochgradiger wachsartiger Metamorphose; *V* Basis einer Zotte mit Spalten, wahrscheinlich Ueberresten von Gefässen; *F* Basis einer Zotte mit fibröser Grundsubstanz; *B* Basis einer Zotte in hochgradiger, wachsartiger Metamorphose. Vergr. 1200.

Eine 1200-fache Vergrösserung enthüllte das Wesen der krankhaften Veränderung in befriedigender Weise. Die Grundsubstanz war in unregelmässige, glänzende Felder abgetheilt, und zwischen denselben das Bioplasson unverändert, von charakteristischem, netzförmigem Aussehen. (S. Fig. 379.)

Das Netzwerk konnte auch innerhalb der Felder verfolgt werden, jedoch waren die Maschenräume hier beträchtlich grösser, als in den unveränderten Abschnitten. Das Netz verschwindet vollständig nur in den höchsten Graden der Entartung, wo nichts weiter zu sehen ist, als structurlose Masse von hochgradiger Lichtbrechung. Die Grundflächen der Zotten sind entweder von gleichem Bau, wie die Decidua, oder zeigen eine schwache fibröse Grundsubstanz mit eingestreuten Plastiden, und in diesem Abschnitte sind überhaupt keine Blutgefässe nachweisbar. In manchen Zotten kann man unregelmässige Spalten beobachten, augenscheinlich die Ueberreste von capillaren Blutgefässen, welche im entarteten Zustande nur den Durchtritt von Plasma, nicht aber auch von Blutkörperchen gestatten.

Nun entstand die Frage: Was ist das Wesen dieser Entartung?

Um eine Lösung dieser Frage zu erzielen, wurde eine Anzahl von Reagentien angewendet.

Die ammoniakalische Carminlösung wirkte auf die homogenen Massen der Grundsubstanz nur in jenen Präparaten ein, wo die Entartung keinen hohen Grad erreicht hatte, und welche der Chromsäurelösung nicht längere Zeit hindurch ausgesetzt waren; in letzterem Falle hatten die homogenen Massen eine tiefgelbe, selbst grüne Farbe angenommen, und blieben von Carmin unberührt. Carmin ist deshalb ein ausgezeichnetes Mittel, um die homogenen Felder zur Ansicht zu bringen, indem es hauptsächlich die normalen Gewebsabschnitte färbt. Die glänzenden Körner in den Deciduaelementen bleiben gleichfalls unverändert. Die Carmin-gefärbten Präparate wurden 24 Stunden lang in absolutem Alkohol belassen, hierauf in Nelkenöl eingetaucht, wieder in Alkohol übertragen und schliesslich in Wasser gelegt, um in Glycerin aufbewahrt zu werden. In diesen Präparaten waren die homogenen Felder und Häufchen, selbst im höchsten Grade der Entartung, völlig unverändert. Jene Decidua-Elemente, welche vorher grobe, glänzende Körnchen aufwiesen, hatten nach der Behandlung mit Nelkenöl ihr grobkörniges Aussehen grösstentheils eingebüsst, und waren so stark aufgehellt, dass der netzförmige Bau des Bioplasson bei den stärksten Vergrösserungen wieder sichtbar ward. Einzelne Körnchen zeigten in diesen Präparaten schwächere Lichtbrechung, als Fett; sie fanden sich auch im Bindegewebe vor, mit dem benachbarten Netz der lebenden Materie mittelst feiner Fädchen verbunden. Carmingefärbte Präparate, mit Alkohol und Terpentingeist behandelt, lieferten dieselben Resultate, wie nach Behandlung mit Nelkenöl.

Nach sorgfältigem Waschen der Präparate in destillirtem Wasser, um die Chromsäure vollständig zu entfernen, wurden sie der Einwirkung einer $^1/_2$%igen Lösung von Goldchlorid 1 Stunde lang ausgesetzt. Nach einigen Tagen zeigte die normale Grundsubstanz ein leichtes Purpurroth; die homogenen Felder und Häufchen nahmen eine tiefblaue Färbung an, welche nach Einwirkung des Sonnenlichtes noch tiefer wurde. Die groben Körnchen in den Decidua-Elementen hingegen veränderten ihre Farbe nicht.

Nach Behandlung mit Jodtinctur wurden die homogenen Felder braun, und diese Farbe blieb nach Einwirkung von Schwefelsäure unverändert.

Fuchsin in concentrirter Lösung gab den homogenen Feldern eine tiefere Färbung, als der normalen Grundsubstanz. Dunkel scharlachrothe Körnchen waren in den Decidua-Elementen eingestreut, wodurch das Präparat ein zierliches, punktirtes Aussehen erhielt.

Violettes Methyl-Anilin färbte in starker Lösung das normale Gewebe dunkelblau, und verlieh den homogenen Feldern gleichzeitig einen röthlichen Stich, welcher nach dem Grade der pathologischen Veränderung schwankte, und am deutlichsten dann ausgesprochen war, wenn die Entartung die höchsten Grade erreicht hatte. Die röthliche Färbung erschien bei schwachen Vergrösserungen am meisten ausgeprägt.

Osmiumsäure in 1% Lösung färbte das ganze Präparat braun. Die homogenen Felder und Stränge unterschieden sich in ihrer Farbe nicht von jener der benachbarten Gewebe, während sie an manchen Stellen eine tiefere Färbung angenommen hatten. Die in den Decidua-Elementen eingestreuten glänzenden Körnchen wurden durch dieses Reagens tief dunkelbraun, nahezu schwarz.

Pikrinsaures Indigo verlieh den Präparaten eine gleichmässige hellgrüne Farbe; die homogenen Felder und Züge wurden hingegen tief grasgrün.

Aus diesen Beobachtungen und Experimenten geht hervor, dass in allen, hier beschriebenen Placenten in der Grundsubstanz des Placentengewebes eine eigenthümliche Veränderung vor sich gegangen war, welche in allen wesentlichen Punkten mit der Amyloid-Entartung übereinstimmt, wie dieselbe in anderen Organen vorkommt. Nur in einigen Placenten war in den Deeidua-Elementen eine Fettentartung naehweisbar, stets aber von beträchtlich geringerem Umfange, als die Amyloid-Entartung.

Die Amyloid-Entartung beruht augenscheinlich auf einer chemischen Veränderung der myxomatösen Grundsubstanz, was aber diese Veränderung ist, wissen wir nieht, obgleich chemische Analysen schon häufig selbst von guten Chemikern vorgenommen wurden. Dass hier entalkalisirtes Fibrin vorliege, ist eine blosse Hypothese. Das Netz der lebenden Materie bleibt bis zu einem gewissen Umfange erhalten, mit Ausnahme der wachsartigen Entartung in ihren höchsten Graden, wo die lebende Materie völlig untergegangen zu sein scheint.

Während die Amyloid-Entartung ausschliesslich in der Grundsubstanz vor sich geht, betrifft im Gegentheile die Fettentartung nur die lebende Materie. Bei starken Vergrösserungen können wir deutlich sehen, dass die Körnchen der lebenden Materie in den Decidua-Elementen zuerst an Umfang zu- und allmälig den für Fett so charakteristischen Glanz annehmen. Vorerst bleiben die Fettkörner in ununterbrochener Verbindung mit dem benaehbarten Netz der lebenden Materie; später werden dieselben frei, verschmelzen schliesslich, und erzeugen Fettkugeln. Selbst in den höchsten Graden der Fettentartung scheint die lebende Materie nie völlig zu Grunde zu gehen; wie sich durch Behandlung mit Nelkenöl oder Terpentin erweisen lässt, bei welcher alles Fett gelöst wird.

In fast sämmtlichen Decidua-Elementen kann man ein spärliches Netz lebender Materie nachweisen, an manchen Stellen mit Verdickungen an den Knotenpunkten, und diese Verdickungen bestehen häufig aus groben Körnchen.

Die angewandten Reagentien zeigen an, dass zwischen der amyloiden Masse der Placenta und jener der Nieren, der Leber und Milz ein leichter Unterschied besteht. Es scheint, dass die chemische Veränderung, welche in den genannten Organen in der Grundsubstanz vor sich geht, von jener etwas verschieden ist,

welche in der Placenta stattfindet; der Unterschied ist jedoch nicht bedeutend genug, um auf die Veränderung selbst, oder deren Ergebnisse von namhaftem Einflusse zu sein.

In der Placenta Nr. 7 war das Amnion an den Berührungsstellen mit der Decidua von ähnlichen pathologischen Veränderungen betroffen, wie die Placenta selbst. Ich fand im Amnion eingestreut glänzende, homogene Körper und stäbchenförmige Bildungen, welche mit dem Bindegewebe des Amnion in Verbindung standen. Die homogenen Körper waren entweder kugelig, oder oblong, mit je einem centralen Kern versehen, aber keineswegs so deutlich geschichtet, wie etwa die Amyloidkörperchen der Arachnoidea. Es kann sein, dass die Formen Ueberreste von Bioplassonkörpern sind, deren Flüssigkeit zu einer wachsartigen Masse umgewandelt worden war.

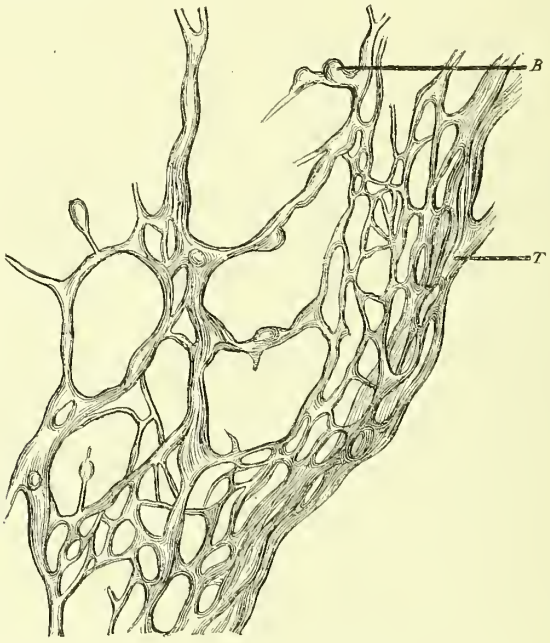

Fig. 380. Amyloid-Entartung der Nabelschnur.

T Bälkchen des myxomatösen Gewebes; *B* knopfförmige Vorsprünge. Vergr. 1200.

In der Nabelschnur derselben Placenta beobachtete ich eine eigenthümliche Veränderung, welche von dem der Placenta anhaftenden Abschnitte ausging und sich 3—4 Cm. hoch erstreckte. An der Peripherie der Nabelschnur war das myxomatöse Gewebe völlig entwickelt, während dasselbe in der Nachbarschaft der Arterien beträchtlich erweiterte Maschenräume aufwies — den sogenannten Hydrops der Nabelschnur. Die Räume waren von überaus zarten Fasern umgeben, und von einem eigenthümlichen, glänzenden, gelben Netz durchzogen, welches leere Räume umschloss. In Verbindung mit den, die Maschenräume umgebenden Faserbündeln beobachtete ich gröbere und feinere Bälkchen, mit glänzenden Verdickungen an Stellen, wo dieselben quer durchschnitten waren. In manchen Be-

zirken sah ich zarte, gestielte Knospen und kolbenförmige Ursprünge, oder auch rosenkranzähnliche Ketten. Diese Bildungen nahmen die Fuchsinfärbung leicht an, und blieben nach der Behandlung mit Alkohol und Terpentin unverändert. (Siehe Figur 380.)

Aus diesen Beobachtungen lässt sich folgern, dass die in der Nabelschnur vorkommende Veränderung auf einer amyloiden Entartung des Netzwerks des myxomatösen Gewebes beruht, bei gleichzeitiger Verflüssigung der Grundsubstanz.

Die Literatur über den Gegenstand meiner Forschungen ist überaus mager.

C. Rokitansky[1]) erwähnt die Amyloid-Entartung der Placenta, ohne darüber Näheres auszusagen. Er ist der einzige Forscher, der überhaupt von einer solchen Entartung spricht.

C. Wedl[2]) sagt, dass die auffallendsten morphologischen Veränderungen jene sind, welche in Verbindung mit Frühgeburten vom 6. bis 9. Monat vorkommen, wobei der Fötus todt ist. Die gewöhnlichste Veränderung besteht in der Anhäufung einer dunkelgelben oder graubraunen Molecularsubstanz, welche die Zotten mit deren keulenförmigen Enden undurchsichtig, trübe macht, oder deren Durchsichtigkeit an dieser Stelle einfach vermindert. Diese Metamorphose der Zotten breitet sich gewöhnlich über ganze Gruppen aus, und kann in manchen Abschnitten der Placenta sehr stark ausgesprochen, an anderen hingegen nur angedeutet sein, oder auch ganz fehlen. Sie ist an den convexen Theilen der Placenta mehr entwickelt, als an den concaven, und von Abwesenheit von Blutgefässen in den befallenen Abschnitten begleitet. Ferner sagt er aus, dass sich der Grad, bis zu welchem diese Atrophie vorgeschritten ist, an der Ausbreitung bestimmen lässt, welche die Metamorphose gegen den dickeren Stiel der Zotten genommen hat. Die Bindegewebselemente des Stieles sind häufig im Zustande einer Fettentartung, indem in den Faserzellen glänzende Molecüle von beträchtlicher Grösse, oder auch Ketten von Fettmolecülen in den schmäleren spindelförmigen Fasern auftreten.

Carl Hennig[3]) spricht von Fettentartung der Decidua vera in den letzten Monaten der Schwangerschaft. Krankhafte Fettentartung kommt nach diesem Schriftsteller in der Vera serotina placentae, häufig auch in den Zotten vor. Bei Personen von geschwächter Gesundheit begleitet diese Entartung die Entzündung der Placenta, Blasenmole und Syphilis, wobei das Resultat Fehl- oder Frühgeburt ist. Die Amyloid-Entartung findet keine Erwähnung.

Meine Folgerungen aus der Untersuchung der 10 Placenten sind folgende:

Erstens. Dass die so häufig zu Fehl- und Frühgeburten führenden Veränderungen der Placenta nicht auf Fettentartung beruhen, wie man bisher geglaubt hat, sondern auf Amyloid-Entartung.

Zweitens. Unter den zehn, amyloid degenerirten Placenten wiesen nur drei, in den höchsten Graden dieser krankhaften Veränderung, gleichzeitig Anzeichen einer Fettentartung auf, und letztere war stets viel weniger ausgesprochen, als erstere.

---

[1]) Handbuch der patholog. Anatomie. Kapitel „Anomalien der Placenta". Wien 1861.

[2]) Grundzüge der patholog. Histologie. Englische Uebersetzung. London 1853.

[3]) „Studien über den Bau der menschl. Placenta und über ihr Erkranken". Leipzig 1872. *Schmidt's Jahrbücher* 1873.

Drittens. Amyloid-Entartung besteht in einer eigenthümlichen chemischen Veränderung der myxomatösen Grundsubstanz, sowohl in den soliden, wie den zottigen Abschnitten der Placenta.

Viertens. Die Entartung ist jener verwandt, welche in der Leber, Milz und den Nieren von sogenannten „dyskrasischen" oder „kachektischen" Individuen vorkommt. Auch die Plastiden der Decidua und deren Zotten können in ihrem flüssigen Antheile eine Amyloid-Entartung eingehen. Das Netz der lebenden Materie wird von dieser Veränderung nicht berührt, ausser in den höheren Graden, wo die lebende Materie vollständig verschwindet.

Fünftens. Fettentartung beruht auf einer chemischen Veränderung der lebenden Materie an den Knotenpunkten des Netzwerks, den sogenannten Körnchen. Zuerst sind die Fettkörnchen mit dem benachbarten Netz mittelst feiner Fäden verbunden; später verschmelzen die Fettkörnchen und erzeugen Fettkugeln.

Sechstens. Amyloid-Entartung der Placenta ist bisweilen mit einer analogen Entartung des Amnion und der Nabelschnur combinirt. In der letzteren erscheint sie in Gestalt eines glänzenden Netzwerks, welches aus der Entartung des fibrösen Netzes der myxomatösen Grundsubstanz hervorgeht.

C. Ueberreuter'sche Buchdruckerei (M. Salzer) in Wien.

H 15 d 18